

# **ВНУТРИУТРОБНОЕ РАЗВИТИЕ ПЛОДА (8-16 НЕДЕЛЯ).**

**Выполнила студентка:  
31-аб группы, 1 подгруппы  
Абибулаева У.Р.**

**Преподаватель: Малахова О.В.**

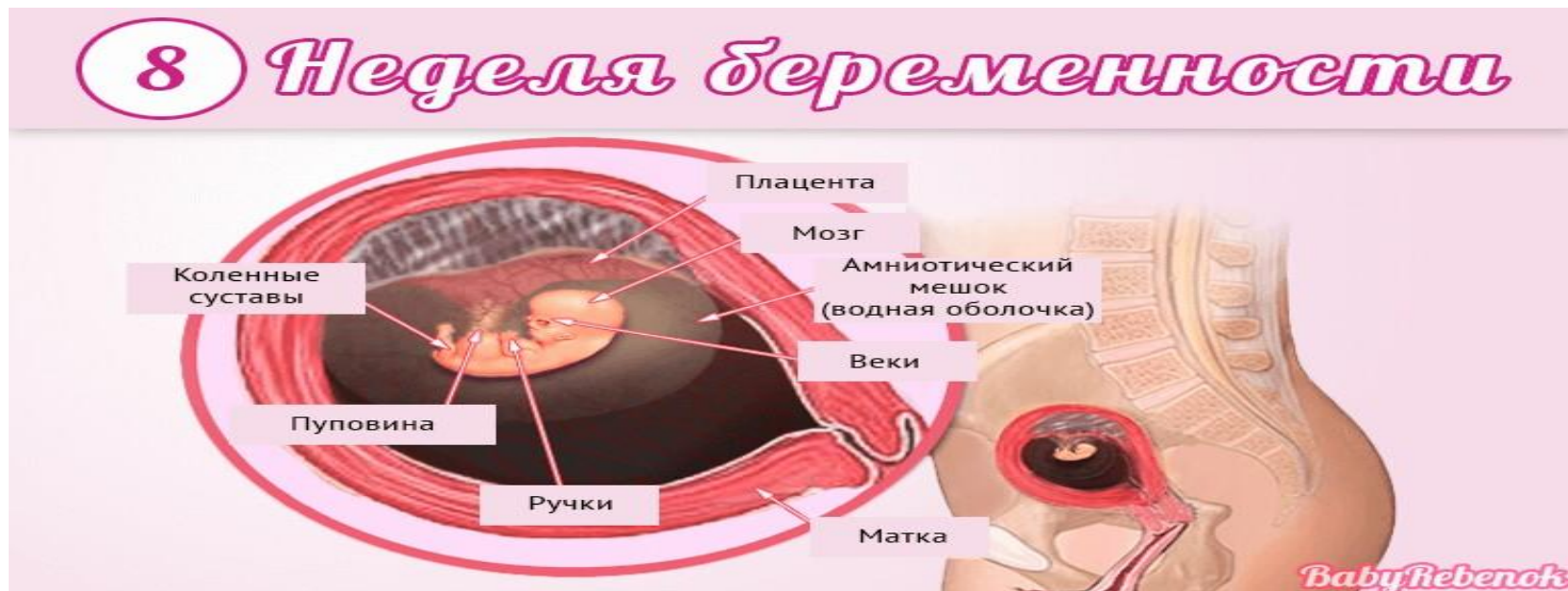## 8-я НЕДЕЛЯ (50-56 ДНЕЙ)

Туловище малыша начинает распрямляться, к концу недели КТР достигает 2,1 см. Органы и системы эмбриона продолжают формироваться. У мужского эмбриона развиваются яички, продолжает совершенствоваться головной мозг, органы пищеварения, сердечная система, легкие и органы, связанные с мочевыделением. Начинают образовываться слуховые органы.

В конце этого периода лицо малыша приобретает привычные человеческие очертания:

- Глаза более выраженные, с закрытыми веками.
- Заканчивается развитие губ.
- Видны ушные раковины и нос.

Происходит быстрый рост всех конечностей и головы, исчезает перепонка из кожи между пальцами. Окостеневают череп, а также длинные кости на конечностях.

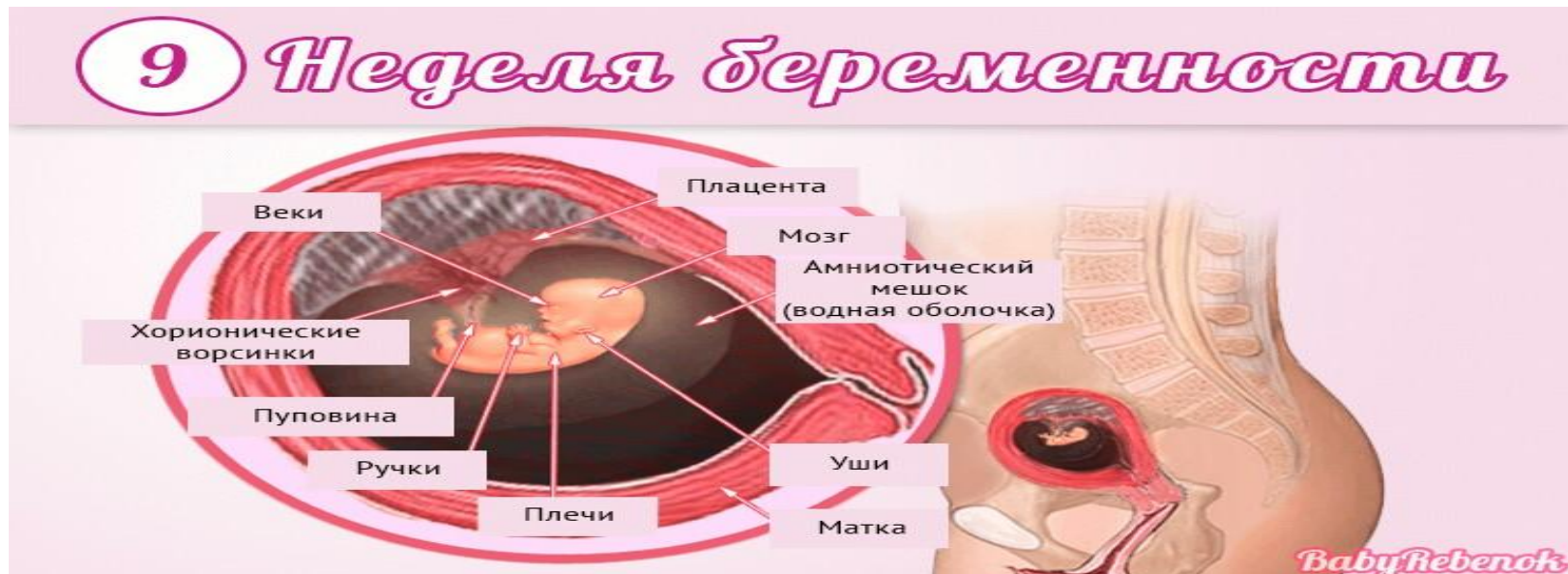

## 9-я НЕДЕЛЯ (57-63 ДНЕЙ)

К началу 9 недели КТР плода достигает 2,2 см, к окончанию – 3,1 см. Совершенствуются плацентарные сосуды, что способствует улучшению кровообращения между маткой и плацентой.

Костно-мышечная система плода по-прежнему развивается, начинается окостенение:

- на всех пальцах появляются суставы;
- малыш активно двигается и способен уже сжать пальцы;
- голова по-прежнему опущена, а подбородок крепко прижат к грудной клетке.



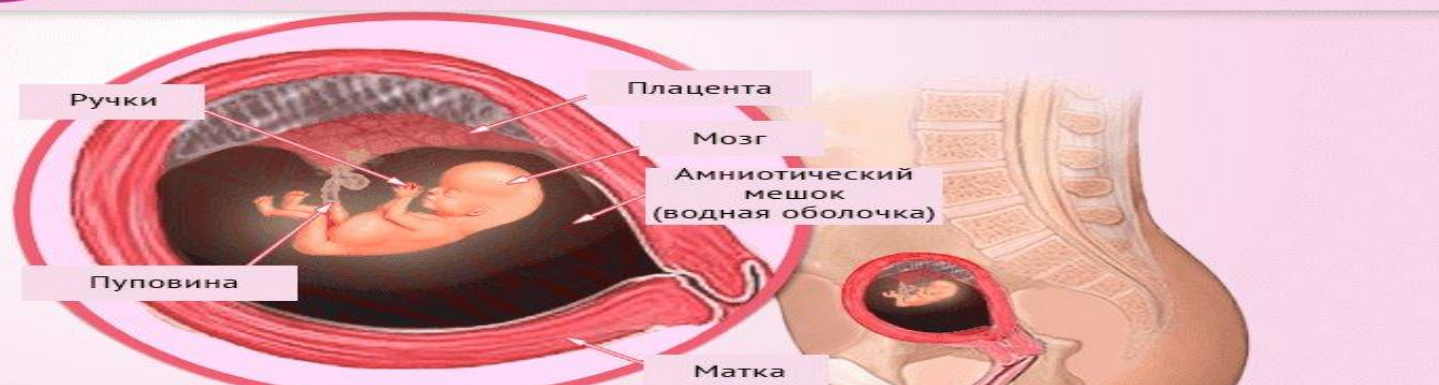## 10-я НЕДЕЛЯ (64-70 ДНЕЙ)

КТР варьируется в пределах от 3,5 до 4 см. В тазовой области исчезает хвост и начинают формироваться ягодицы. Ребенок остается в полусогнутом свободном положении в маточной полости.

Нервная система совершенствуется, и плод теперь двигается не только беспорядочно, но и рефлекторно после воздействия раздражающего фактора. Если малыш случайно дотрагивается до маточных стенок, он в качестве ответной реакции сгибает или разгибает конечности, поворачивает голову, отодвигается в сторону. Будущая мама еще не чувствует такие шевеления, так как размер малыша пока очень маленький.

Начинает развиваться сосательный рефлекс, поэтому ребенок рефлекторно двигает ротиком. Диафрагма, играющая важную роль в

### 10 Неделя беременности

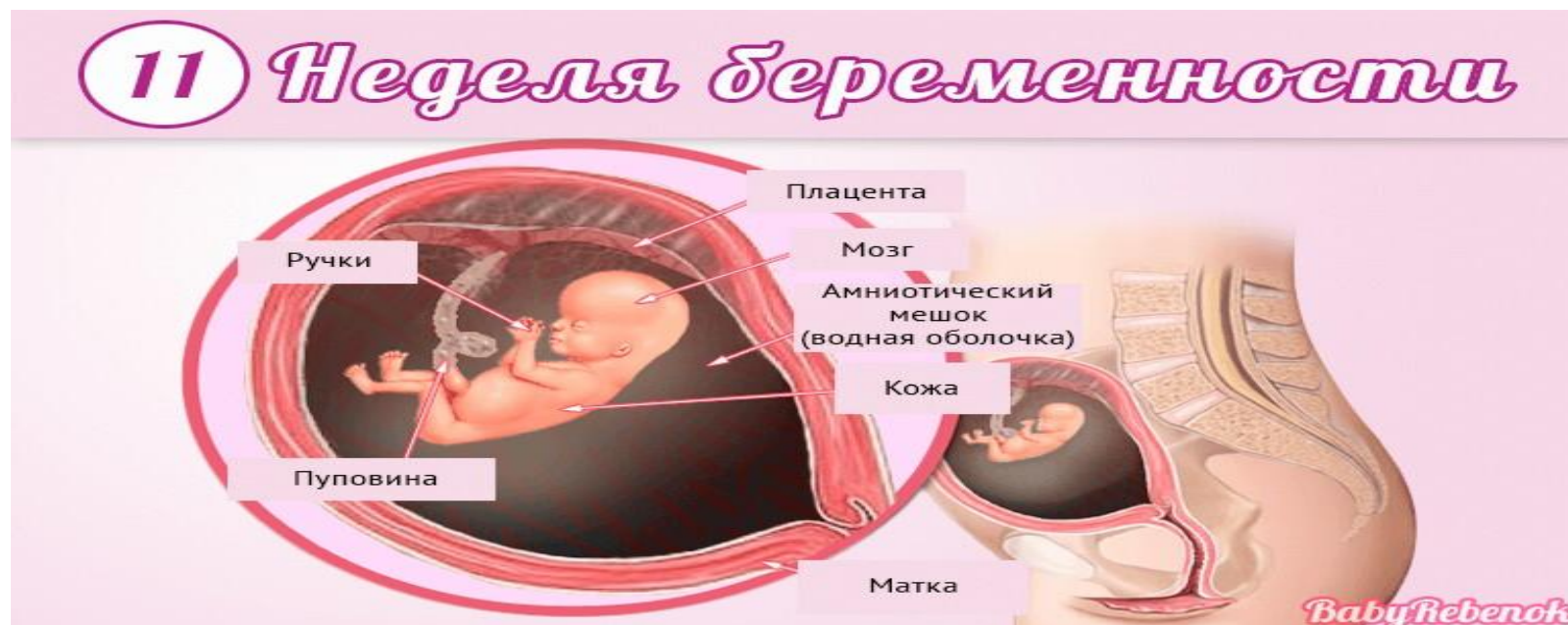

# 11-я НЕДЕЛЯ (71-77 ДНЕЙ)

КТР составляет от 4 до 5 см. Внешность плода по-прежнему непропорциональная: голова большая по сравнению с туловищем, нижние конечности короткие и плотно прижатые к животу в согнутом состоянии, а верхние – длинные.

Кислород и питательные вещества поступают к ребенку через плаценту, которая также убирает углекислый газ и обменные продукты.

Продолжают совершенствоваться глаза малыша, на которых появляется радужная оболочка, которая в будущем определит цвет его глаз. Они могут быть уже широко распахнутыми или наполовину прикрытыми.



## 12-я НЕДЕЛЯ (78-84 ДНЕЙ)

КТР плода варьируется в пределах от 5 до 6 см. Развивается половая система, что характеризуется формированием половых органов.

Органы пищеварения интенсивно совершенствуются:

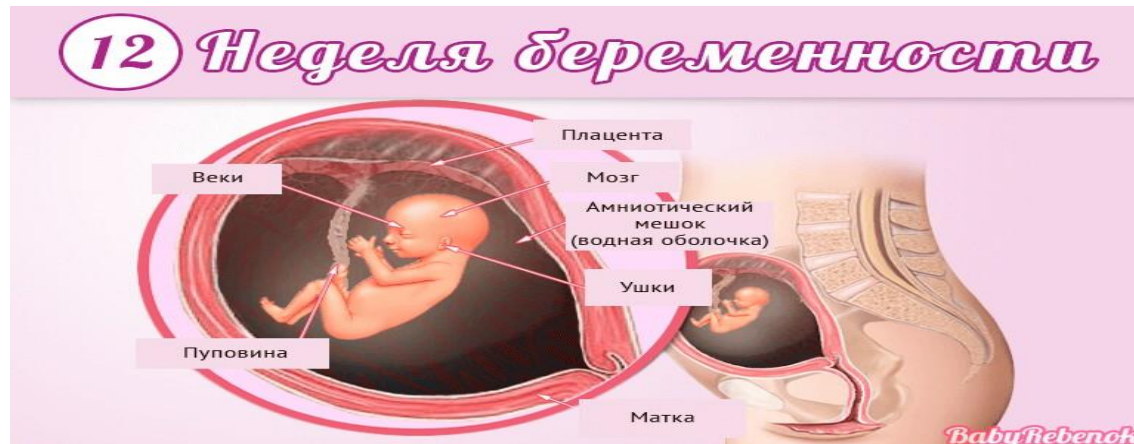- кишечник вытягивается и ложится петлями. При этом он периодически сокращается, что говорит о начале перистальтики;
- ребенок начинает заглатывать околоплодную жидкость.

Нервная система по-прежнему развивается и улучшается.

Меняется и состав крови малыша, в которой начинают вырабатываться лейкоциты.

На этой неделе у плода наблюдаются отдельные дыхательные движения. До момента родов малыш не способен дышать: легкие ещё не работают, но грудная клетка производит ритмичные движение, похожие на дыхательные.

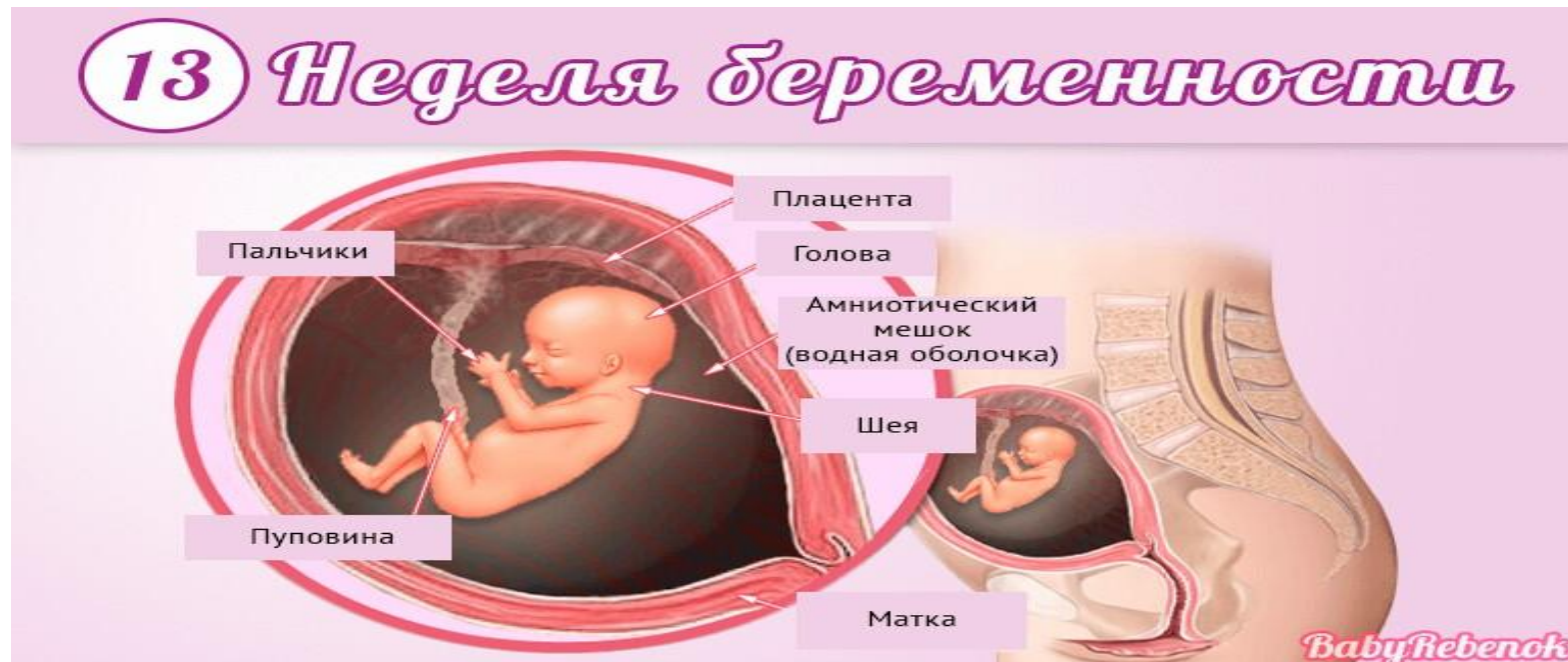В конце 12 недели ребенок обзаводится бровями и ресницами. Шея становится отчетливо видна.



## 13-я НЕДЕЛЯ (85-91 ДНЕЙ)

КТР находится в пределах от 7 до 7,5 см. Тело малыша становится более пропорциональным: за счет удлинения всех конечностей и туловища размер головы кажется не таким большим.

Нервная система и органы пищеварения продолжают свое совершенствование. Под обеими челюстями образуются зачатки молочных зубов ребенка. Лицо уже окончательно сформировалось, хорошо просматриваются закрытые веками глаза, нос и раковины ушей.



## 14-я НЕДЕЛЯ (92-98 ДНЕЙ)

КТР достигает 9 см. Тело становится все более пропорциональным, на лице хорошо просматривается нос, лоб, формируются щеки и подбородок. Голова покрывается первыми волосиками, которые бесцветны и довольно тонкие. На теле образуются волосы, похожие на пушок, выполняющие функцию защиты для удержания кожной смазки.

Увеличивается прочность костей плода. Двигаться будущий ребенок начинает интенсивнее, он уже способен к переворотам, изгибанию тела, совершенствуются его плавательные движения.

Окончательно сформированы мочевыводящие органы: мочеточники, почки и мочевого пузыря. Благодаря почкам начинается выделяться моча, которая перемешивается с околоплодной жидкостью.

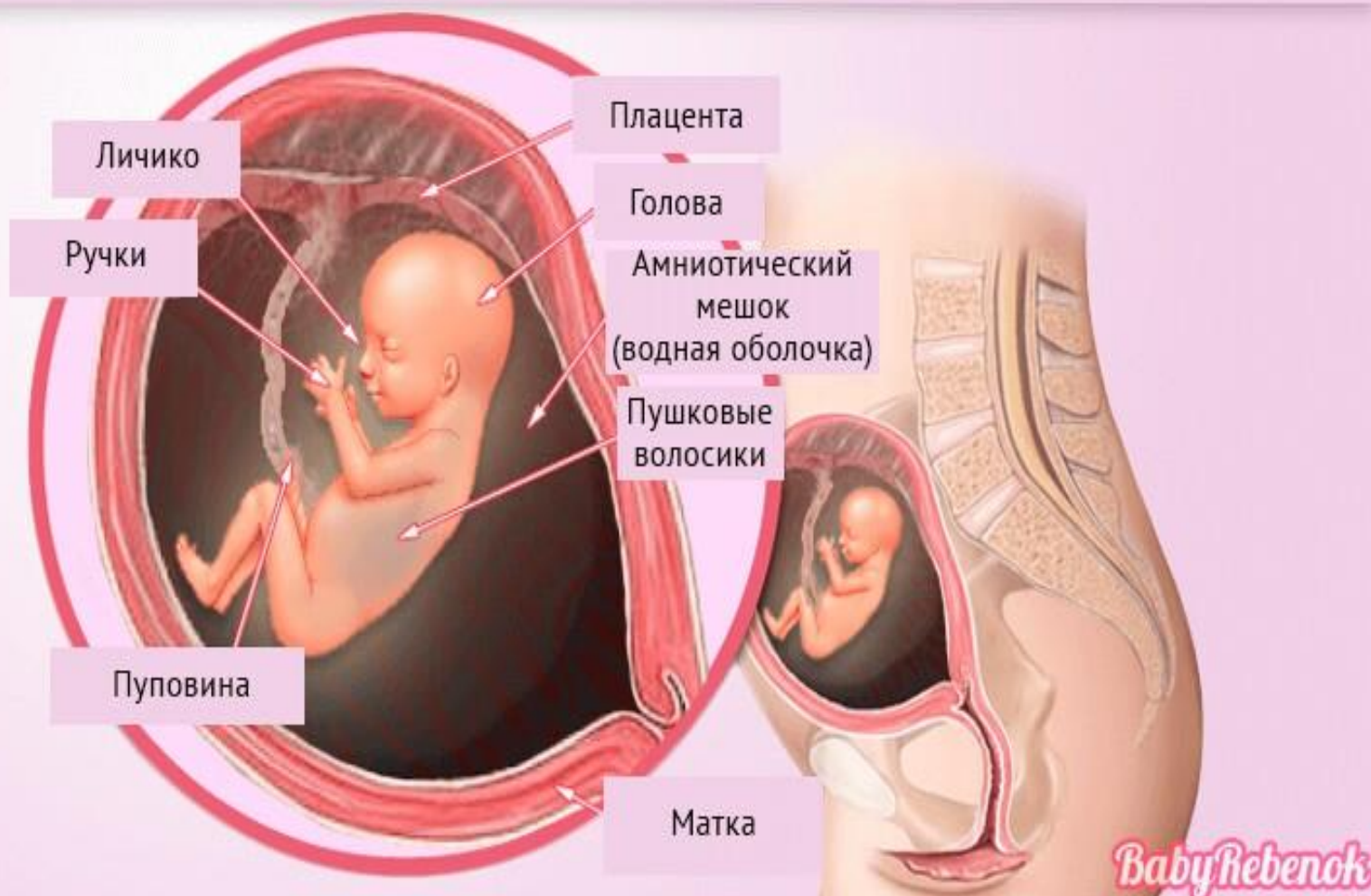
Запускается функционирование поджелудочной железы, благодаря чему происходит выработка инсулина и клеток гипофиза.

Органы половой системы претерпевают изменения: у женского плода они связаны с опусканием яичников в таз, а у мужского происходит формирование предстательной железы. В этот период на качественном аппарате для проведения УЗИ врач способен определить пол малыша.





# 14 Неделя беременности

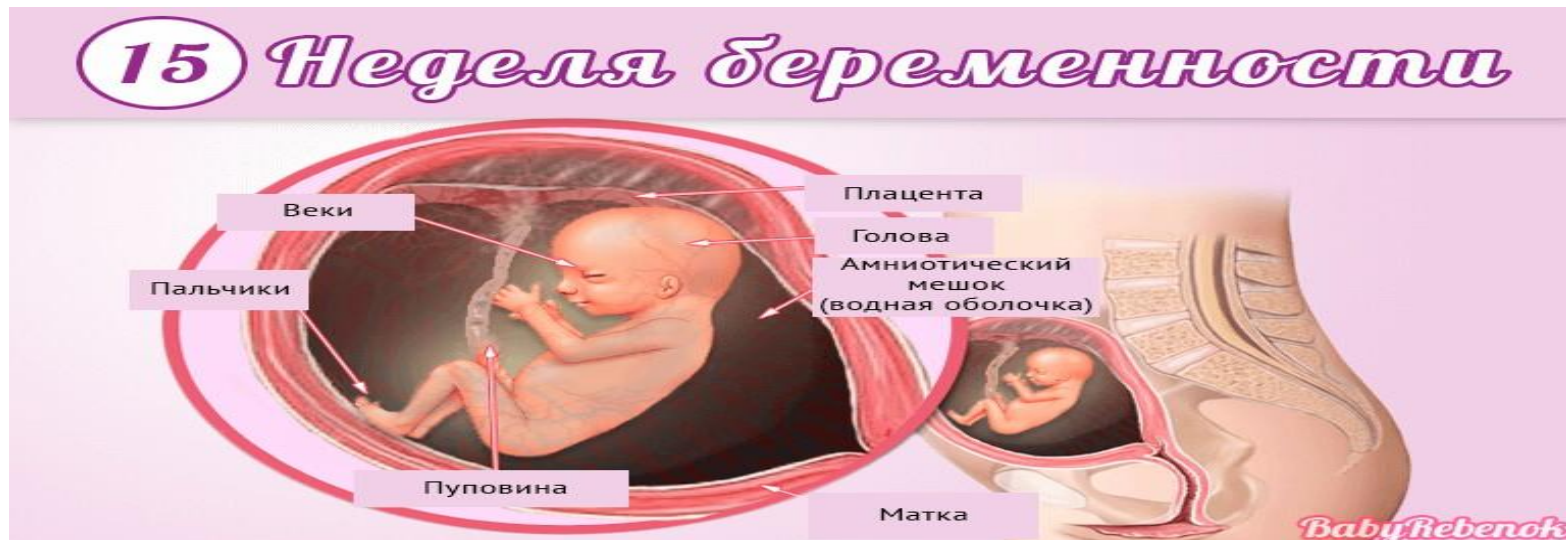

## 15-я НЕДЕЛЯ (99-105 ДНЕЙ)

КТР плода приблизительно равен 10 см, весит он около 75 г. Размер головы еще довольно большой, но по росту туловища и конечностей начинается опережение. В этот период у малыша уже можно установить принадлежность к группе крови и резус-фактор. Удлиняются все кровеносные сосуды, происходит укрепление их стенок.

Из-за заглатывания околоплодных вод, попадающих сначала в желудок, а затем накапливаемых в кишечнике, начинает вырабатываться первородный кал. Его ещё называют меконием.

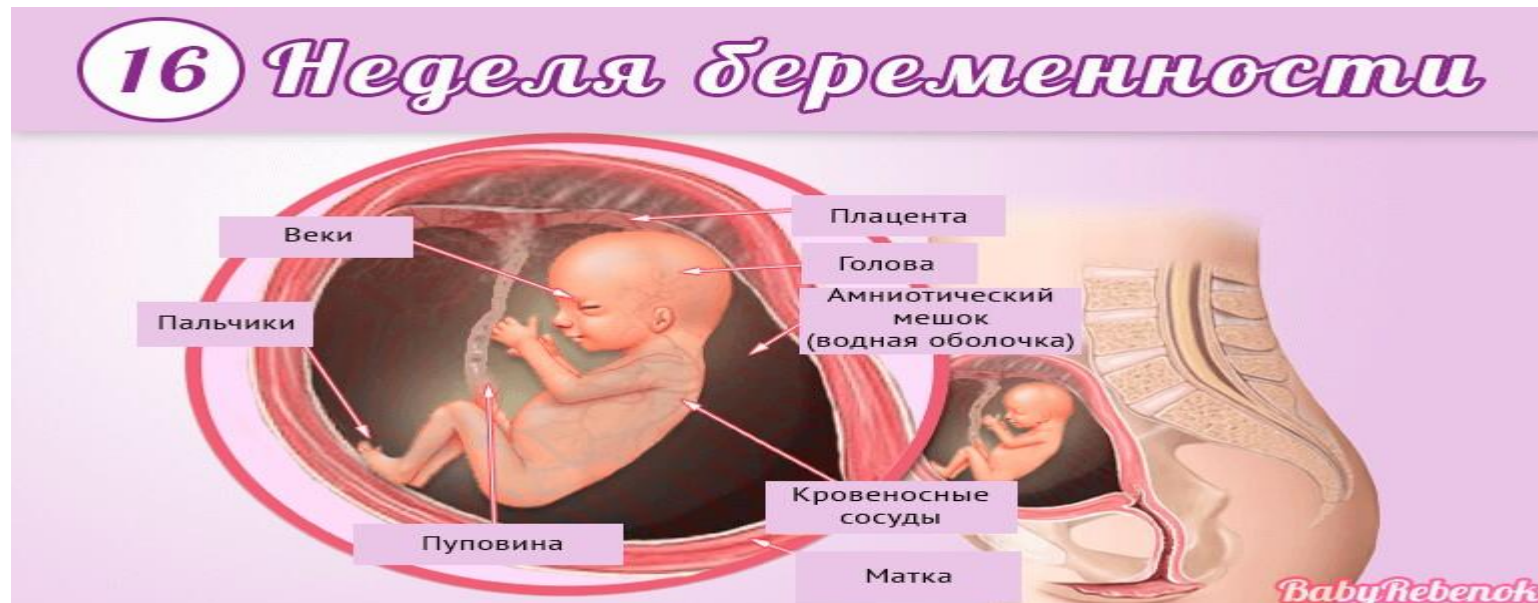Пальцы на руках и ногах уже окончательно сформированы, на них виден индивидуальный узор.



## 16-я НЕДЕЛЯ (106-112 ДНЕЙ)

Малыш уже весит около 100 г, а КТР его достигает 12 см. К концу этого периода у плода присутствуют все сформированные органы и системы. Почки хорошо функционируют, ежечасно выделяя в околоплодную жидкость небольшой объем мочи.

Кожные покровы малыша очень тонкие из-за отсутствия подкожного жира. Из-за этого через кожу хорошо видны кровеносные сосуды. Цвет у кожных покровов ярко-красный, сверху они покрыты смазкой и волосками, похожими на пушок. Отчетливо видны брови и ресницы ребенка, ногти уже сформировались, но есть они только на крайней части фаланги. Развивается мимика плода и можно увидеть некое подобие улыбки на его личике или нахмуривание бровей.



**СПАСИБО ЗА  
ВНИМАНИЕ!!!**

