ОПРОРНО – ДВИГАТЕЛЬНЫЙ АППАРАТ

Надкостница

- это соединительная ткань у позвоночных животных и человека, окружающая кость, соединяется с костью пучками коллагеновых волокон и кровеносными сосудами.

Функции надкостницы:

1. Обеспечивает питание кости
2. Рост кости в толщину
3. Регенерацию костей при переломах

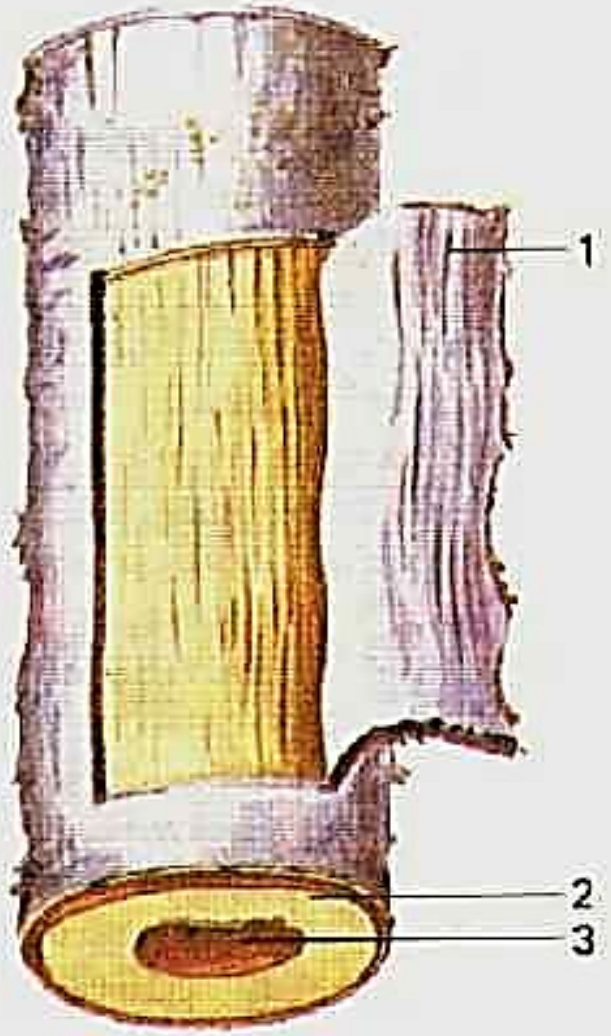

Строение диафиза трубчатой кости:
1 — надкостница, 2 — компактное вещество, 3 — костно-мозговая полость

Надкостница (периост) ткань, окружающая кость снаружи (исключая суставные поверхности). Надкостница пронизана нервами и кровеносными сосудами. Они необходимы, чтобы питать живые клетки кости, доставлять им кислород и забирать вредные вещества.

Клеточное строение кости

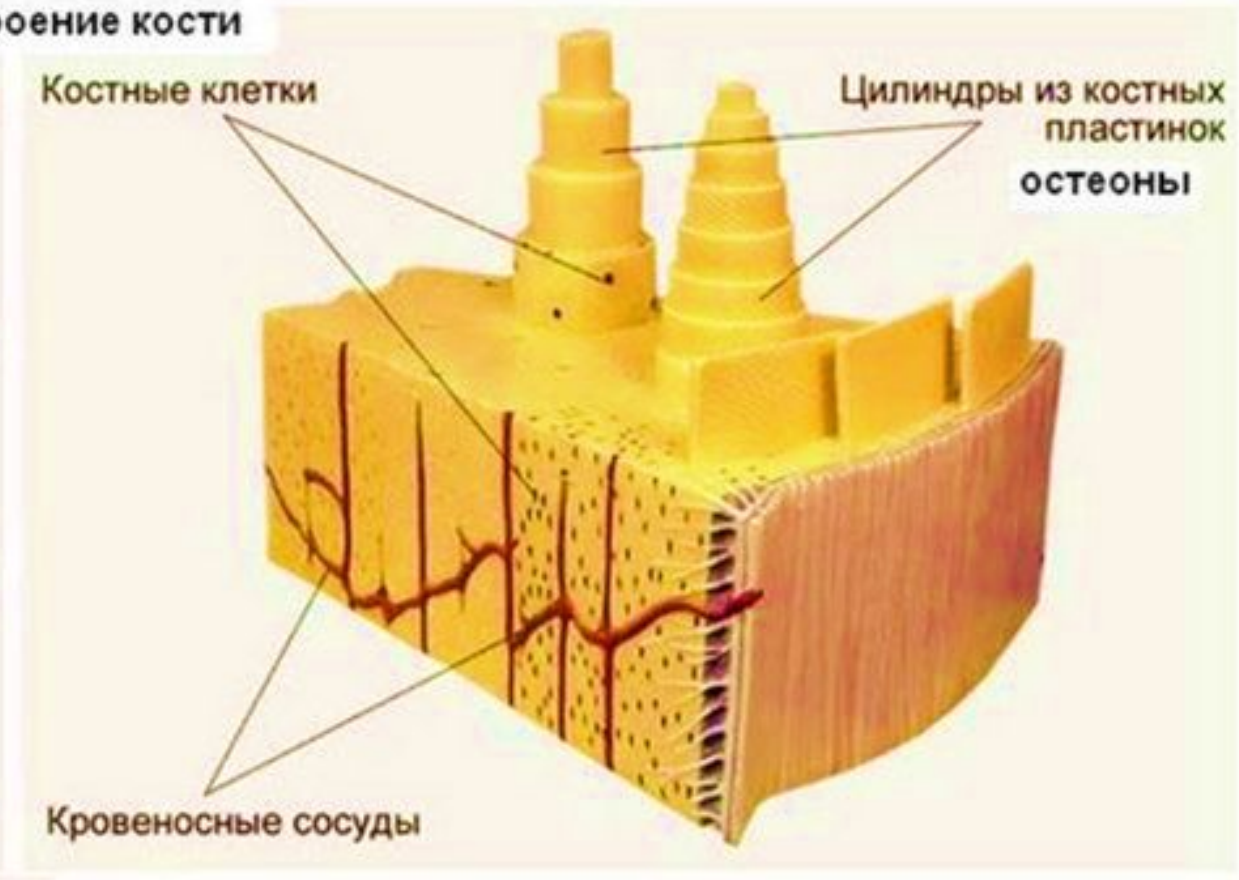

Виды суставов и их особенности.

Соединения костей кратко можно классифицировать следующим образом:

- непрерывные (synarthrosis) - это соединение костей с помощью непрерывной прослойки ткани:

1. роднички и швы черепа у младенцев; межпозвонковый диск;

2. грудино-рёберный синхондроз I ребра;

3. рёберная дуга;

4. между частями тазовой кости;

- полупрерывные, они же полусуставы (hemiarthroses), они же симфизы (symphyses) – вид соединений, где две кости соединены прослойкой хряща, в которой имеется щель, но стенки полости не имеют синовиальной выстилки, а сама полость не заполнена синовиальной жидкостью:

1. лобковый (устар. лонный) симфиз (symphysis pubica) – постоянный;

2. крестцово-копчиковый (symphysis sacrococcygea) – постоянный;

3. соединения рукоятки и мечевидного отростка с телом грудины – временные (примерно до 30 лет);

- прерывные соединения (diarthrosis), они же суставы (articulatio) - это соединение костей, между сочленяющимися поверхностями которых имеется суставная щель, содержащая синовиальную жидкость и окружённая суставной капсулой.

Классификацию суставов можно осуществлять:

- по числу суставных поверхностей;
- по форме суставных поверхностей;
- по числу осей вращения суставов.

1. По числу суставных поверхностей:

- простой сустав - в его образовании участвуют только 2 кости (межфаланговый)

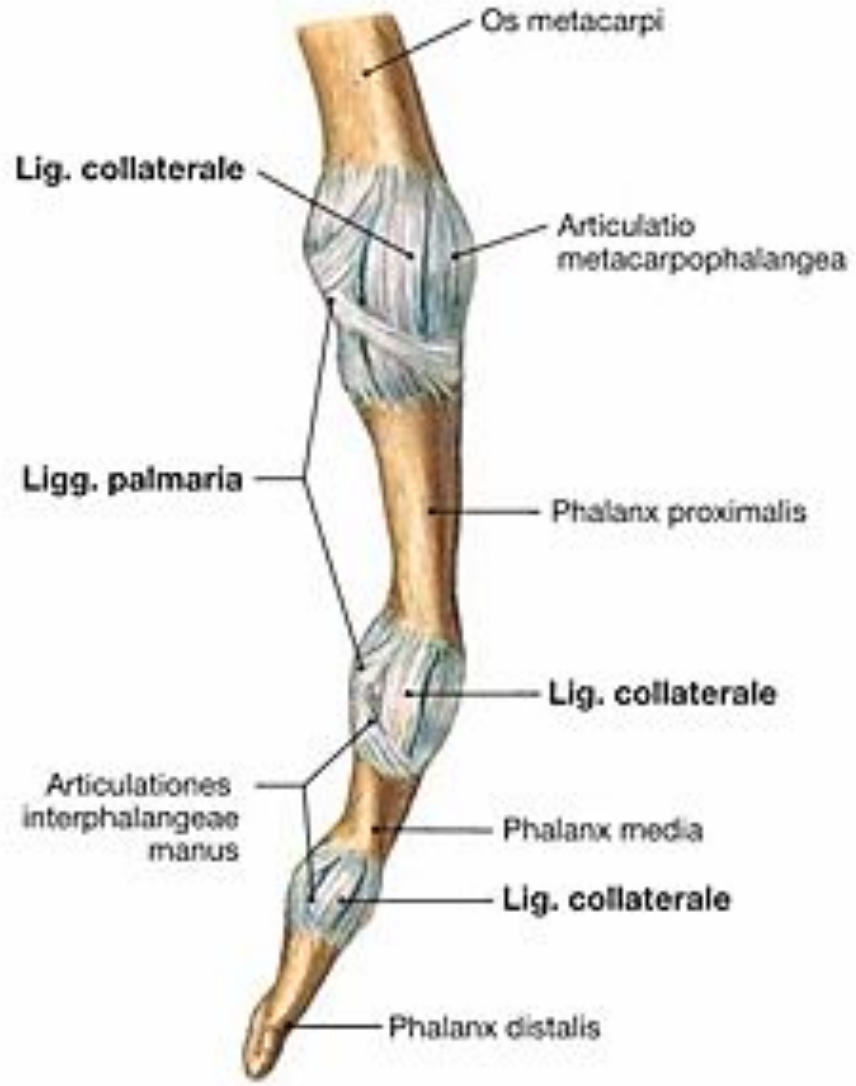

- сложный сустав - состоит из нескольких простых суставов, в его образовании участвуют 3 и более костей (локтевой сустав)

- комбинированный сустав включает 2 и более суставов, которые топографически разобщены, но функционируют вместе (атлантозатылочный сустав, дугоотростчатый (фасеточный) сустав, височно-нижнечелюстной сустав);

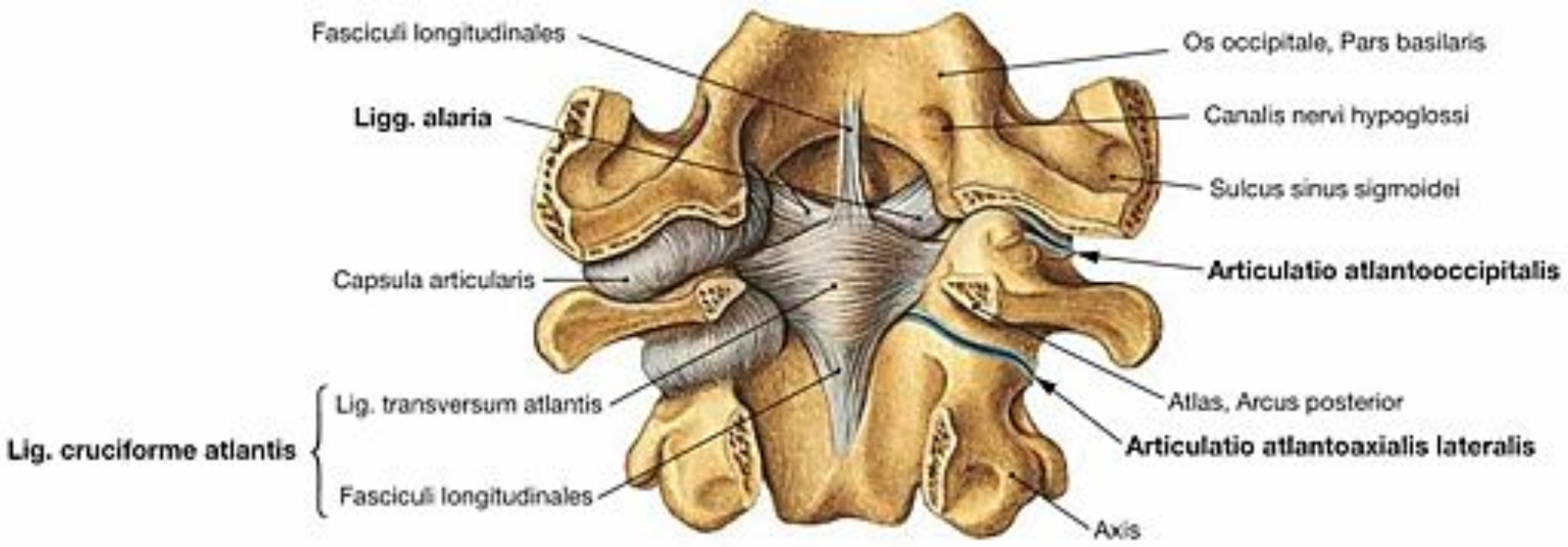

- комплексный сустав имеет суставной диск или мениск. (коленный сустав, височно-нижнечелюстной сустав);

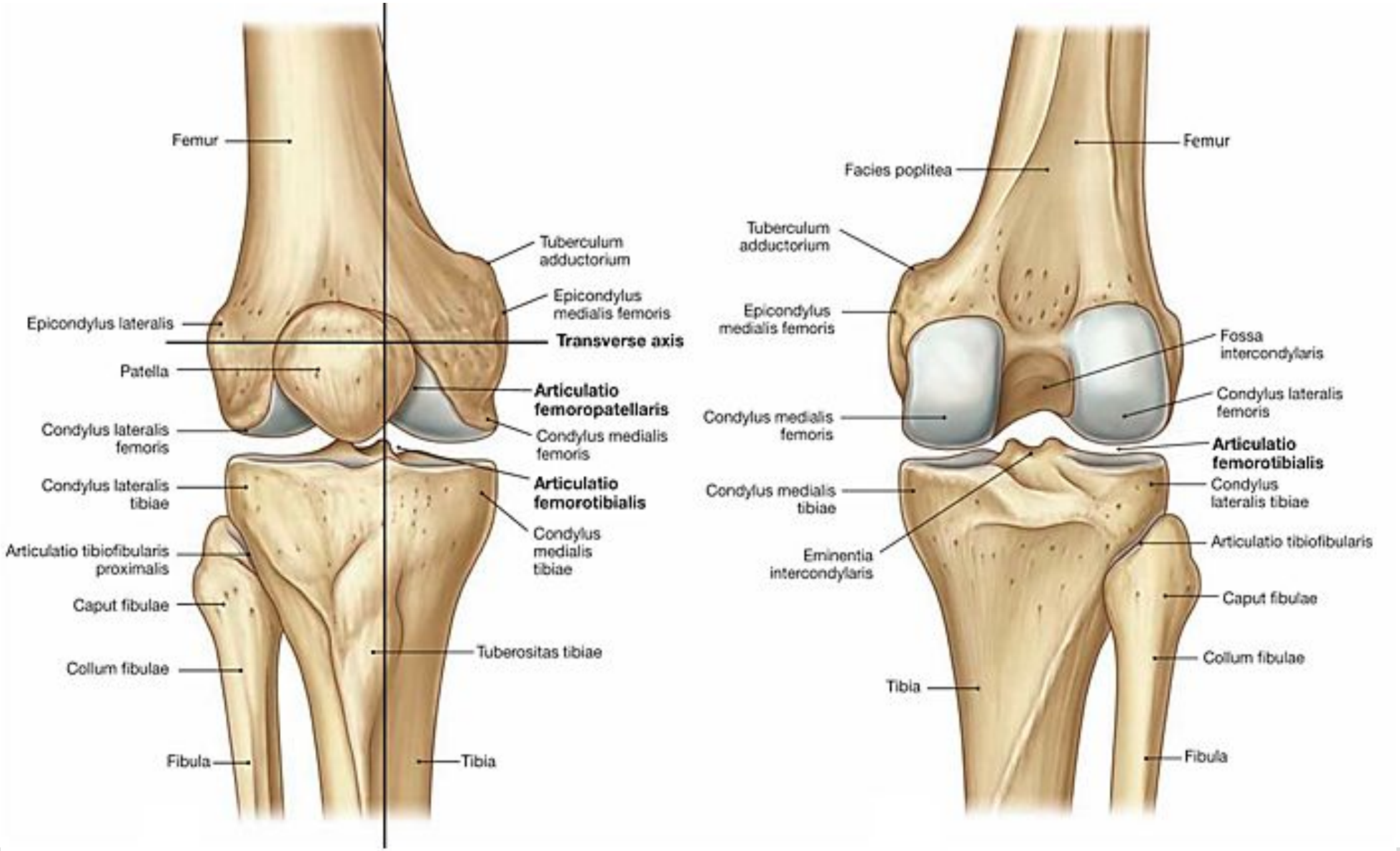

2. По форме суставные поверхности сравнивают с геометрической фигурой (шар, эллипс, цилиндр и др.).

- Выделяют следующие виды суставов: цилиндрический, блоковидный, эллипсовидный, шаровидный, плоский, седловидный.

3. По числу осей вращения различают одно-, двух- и трёх- (много-) осные суставы.

По форме суставных поверхностей и функции (числу осей) различают 3 вида суставов:

ОСНОСТЬ	ФОРМА СУСТАВА	ОСИ	ДВИЖЕНИЯ	ПРИМЕР
одноосные	цилиндрический вращательный	вертикальная	вращение	срединный атлантоосевой сустав лучелоктевые суставы
	блоковидный	фронтальная	сгибание и разгибание	плечелоктевой сустав межфаланговые суставы голеностопный сустав
двуосные	эллипсовидный	фронтальная	сгибание и разгибание	лучезапястный сустав атлантозатылочный сустав
	седловидный	сагиттальная	отведение и приведение	запястно-пястный сустав большого пальца
		переход с фронтальной на сагиттальную	круговое движение	
	мыщелковый	фронтальная и вертикальная	сгибание и разгибание, вращение	коленный сустав
многоосные	шаровидный	фронтальная сагиттальная переход с фронтальной на сагиттальную вертикальная	сгибание и разгибание отведение и приведение круговое движение вращение	плечевой сустав тазобедренный сустав
	плоский			крестцово-подвздошный сустав фасеточные суставы

Для любого сустава характерно наличие обязательных основных элементов и вспомогательного (добавочного) аппарата.

основные (обязательные)	вспомогательные (добавочные)
❖ суставные *поверхности*; ❖ суставная *полость*; ❖ суставная *капсула*; ❖ суставная *жидкость*; ❖ суставные *связки*	❖ суставной *диск*; ❖ суставной *мениск*; ❖ суставная *губа*; ❖ синовиальные *складки* и *ворсинки*; ❖ *сесамовидные* кости; ❖ синовиальные *сумки*