КАФЕДРА АКУШЕРСТВА И ГИНЕКОЛОГИИ

ИГМА

Патология системы мать – плацента – плод

Зав.кафедрой акушерства и гинекологии,
доцент М.В. Семенова
Ижевск, 2020

ЦЕЛЬ ЛЕКЦИИ :

- ОЗНАКОМИТЬСЯ С ПРИЧИНАМИ, КЛИНИКОЙ, ДИАГНОСТИКОЙ ПЛАЦЕНТАРНОЙ НЕДОСТАТОЧНОСТИ, ОСНОВНЫМИ НАПРАВЛЕНИЯМИ ТЕРАПИИ И АКУШЕРСКОЙ ТАКТИКОЙ

ПЛАН ЛЕКЦИИ

1. ОПРЕДЕЛЕНИЕ ПОНЯТИЯ ПЛАЦЕНТАРНОЙ НЕДОСТАТОЧНОСТИ
2. ПРИЧИНЫ ФОРМИРОВАНИЯ НЕДОСТАТОЧНОСТИ ФУНКЦИИ ПЛАЦЕНТЫ
3. КЛАССИФИКАЦИЯ ПЛАЦЕНТАРНОЙ НЕДОСТАТОЧНОСТИ
4. ОСНОВНЫЕ МЕТОДЫ ДИАГНОСТИКИ
5. ПРИНЦИПЫ ТЕРАПИИ
6. АКУШЕРСКАЯ ТАКТИКА

Академик Серов В.Н.:

«Какие осложнения беременности больше всего беспокоят акушеров? Невынашивание, плацентарная недостаточность и задержка роста плода, преэклампсия и синдром потери плода. Гибель плода происходит при пороках развития (6%), инфекции (10%), остальные 84 % объясняются асфиксией».

Международнй конгресс «Ранние сроки беременности», Москва, 2011

Овариальный резерв, эндометрий, имплантация

овариальный резерв

эндометрий

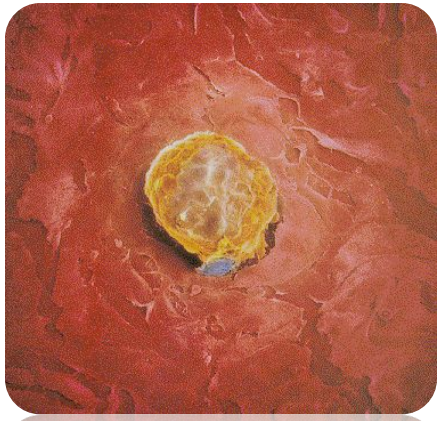

имплантация

ФАКТОРЫ, ВЛИЯЮЩИЕ НА СОСТОЯНИЕ ОВАРИАЛЬНОГО РЕЗЕРВА

- **Генетические**
- **Возраст**
- **Операции на яичниках**
- **Аутоиммунные заболевания**

Аутоиммунный тиреоидит

Сахарный диабет

Эндометриоз

Инсулинорезистентность

- **Неблагоприятные экзогенные факторы**

курение

проф. вредности

экологические факторы

Пиноподии

Выпячивания апикальной мембраны эпителиоцитов, образующиеся в окно имплантации на месте микроворсинок

5-6 мкм (эритроцит 7мкм)

Впервые обнаружены у мышей, *(пиноподия, греч. «ножка, которая пьет»,*

Обладают выраженным пиноцитозом, потребляют много энергии (содержат митохондрии)

Прикрепление бластоцисты на поверхности пиноподий **(рецепторы)**

Потенцируются ПГ, ингибируются ЭГ и снижением ПГ



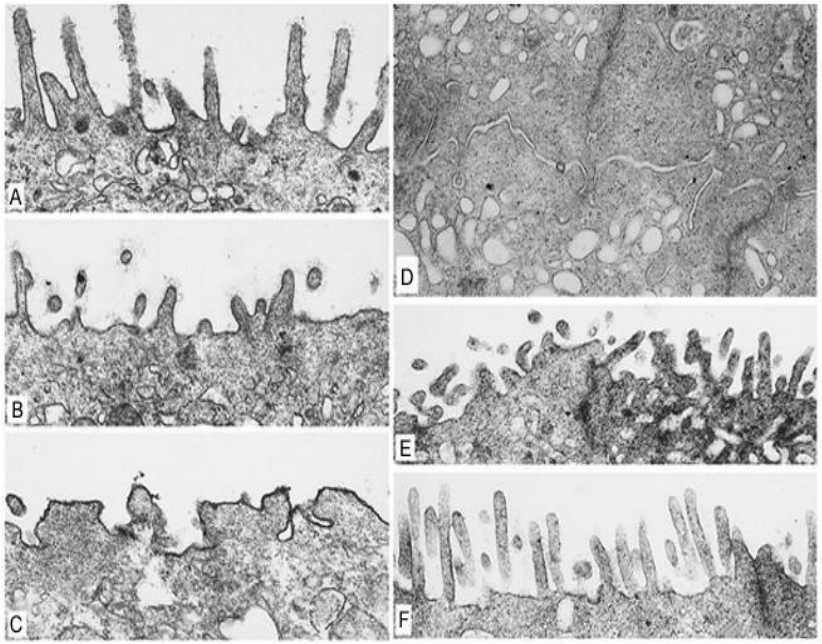

Этапы имплантации

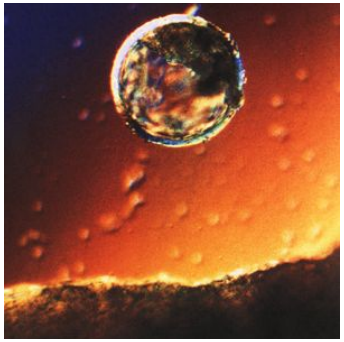

- ориентация бластоцисты (apposition)

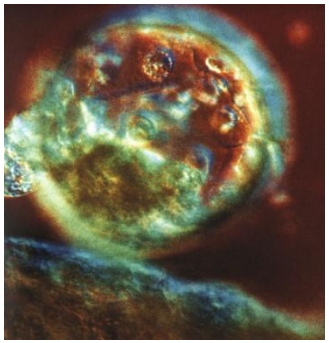

- прикрепление (attachment)

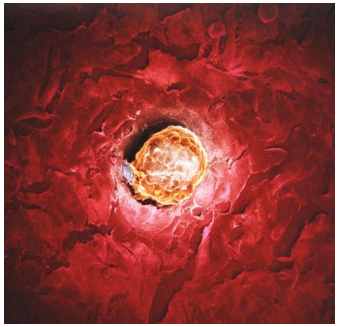

- инвазия (invasion)

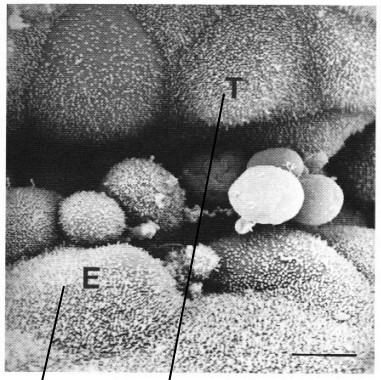

трофобласт

эндометрий

Y.Yuval, S.Lipitz, J.Dor and R.Achiron, Human Reproduction, vol.14, №4, p1067-1071,1999

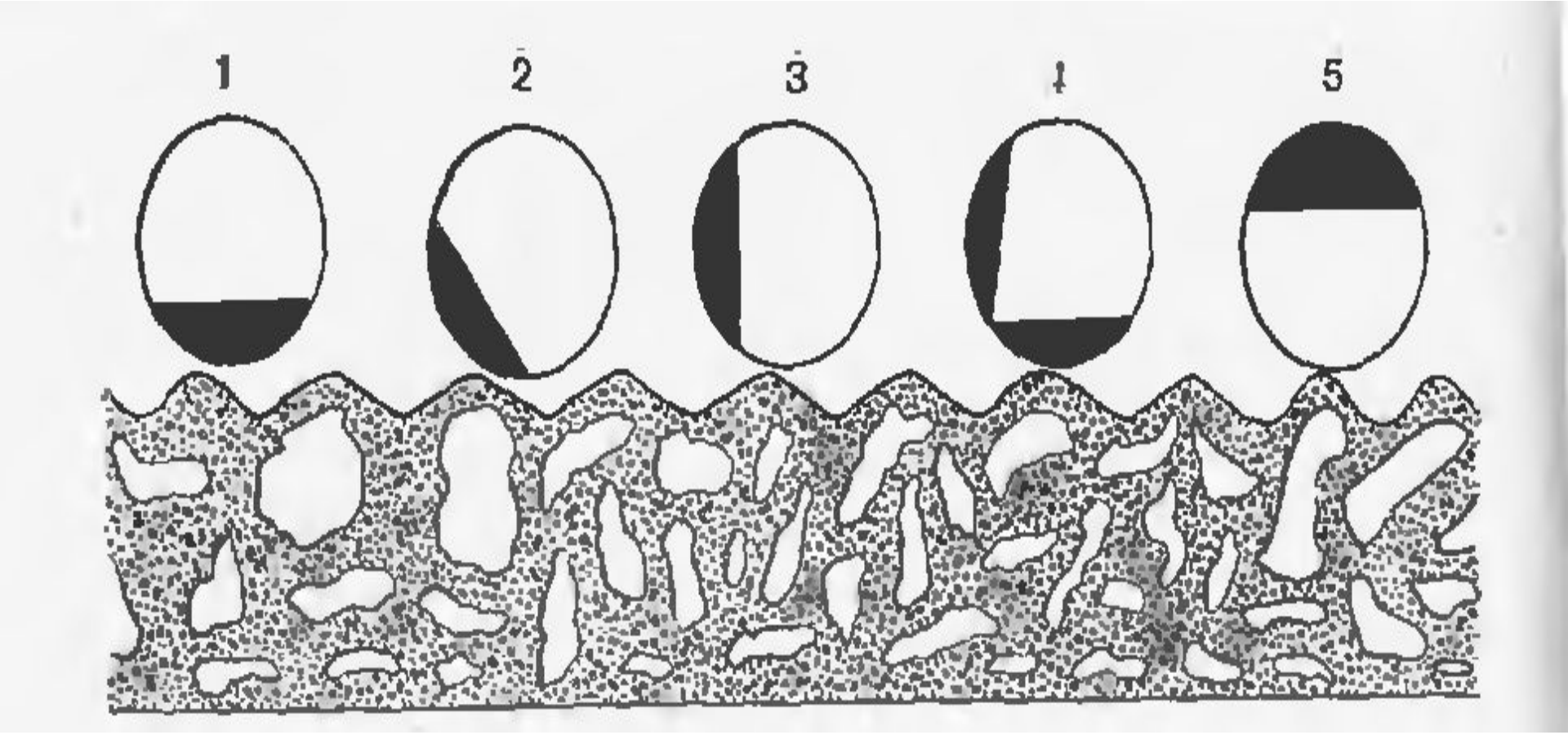

Патология локализации эмбриобласта в момент имплантации бластоцисты: 1- нормальная локализация эмбриобласта; 2- краевая; 3- боковая; 4- два эмбриобласта, один из которых может быть с боковой локализацией; 5- нарушение ориентации эмбриобласта на 180 градусов по отношению к эндометрию (всегда заканчивается абортом)

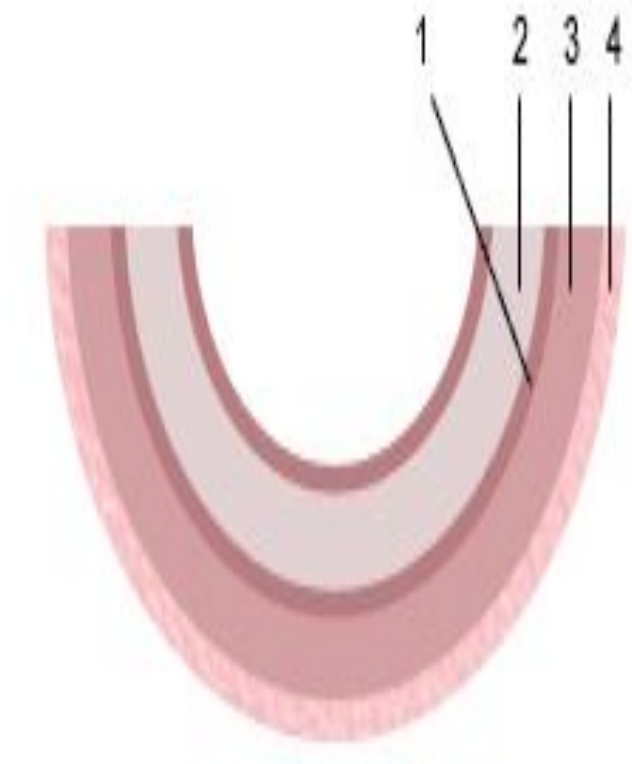

Плацентарный барьер

✔ трофобластический покров хориальных ворсинок, располагающийся на базальной мембране

✔ соединительнотканная строма хориона

✔ стенка плодного кровеносного сосуда, проходящего в ворсинке.

Функционально зрелым плацентарный барьер становится к 12 неделям внутриутробного периода.

Функции хориона/плаценты

Гормональная функция

- Гипоталамоподобные гормоны
  - ✔ *ГнРГ, КРГ, ТРГ, соматостатин*
- Гипофизарноподобные гормоны:
  - ✔ *хорионический гонадотропин, плацентарный лактоген, хорионический кортикотропин, адренокортикотропный гормон*
- Участие в стероидогенезе
  - ✔ *прогестерон, эстрогены - эстрадиол, эстрон, эстриол*

Ферментативная и белковосинтезирующая функция

- Факторы роста:
  - ✔ *ИФР-1*
  - ✔ *Фактор роста тромбоцитов (ФРТ) и фибробластов (ФРФ)*
  - ✔ *Трансформирующий фактор роста-β (ТФР-β)*
  - ✔ *Ингибин, активин*
- Цитокины:
  - ✔ *ИЛ-1, ИЛ-6*
- Ферменты:
  - ✔ *АлАТ, АсАТ, ТЩФ, окситоциназа, фосфокиназа, катепсины, гиалуронидаза*
- Белки:
  - ✔ *PAPP-A*, β1-гликопротеин

Первая волна цитотрофобластической инвазии

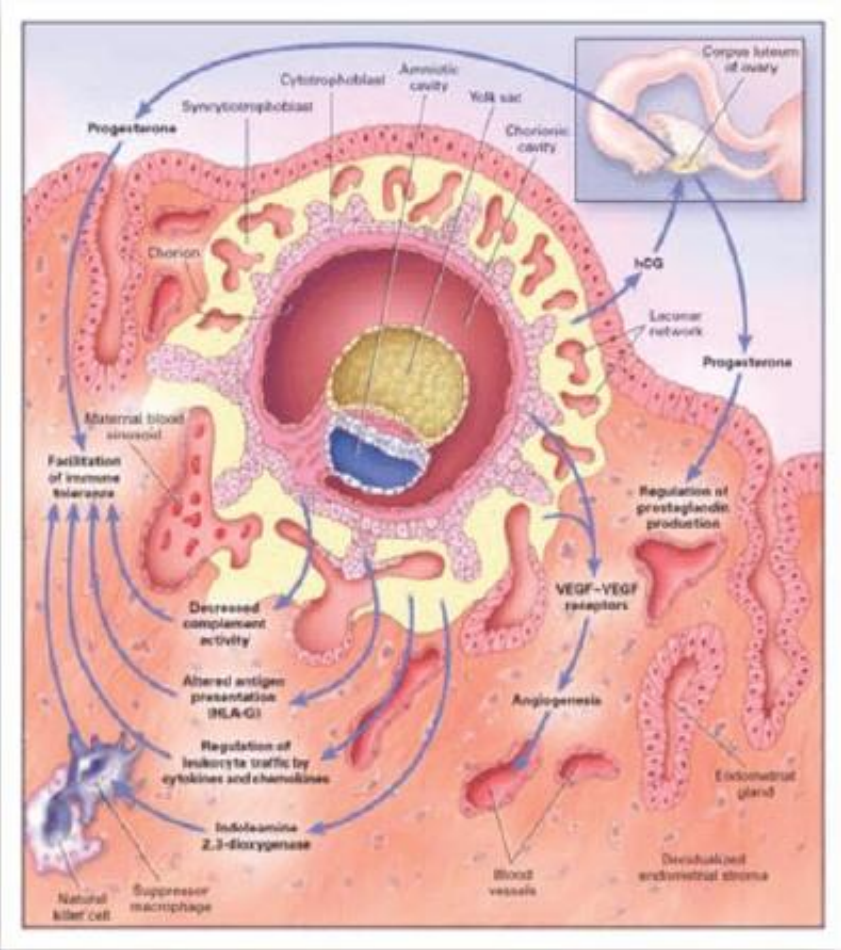

6-8 недель п.м. (4-6 нед. п. о.)

- Период начала гестационной перестройки спиральных артерий и интерстициальной инвазии цитотрофобласта в стенку спиральных артерий и артериол decidua basalis
- Формирование третичных ворсин

Недостаточность первой волны инвазии трофобласта

- Задержка начала маточно-плацентарного кровообращения
- Образование зон некроза в d.basalis

- Выкидыш или замершая беременность
- Первичная плацентарная недостаточность

Ранние сроки беременности. Под ред.Радзинского В.Е., М., 2009

Вторая волна цитотрофобластической инвазии

16-18 недель гестации

- **Реализуется на уровне миометриальных сегментов спиральных артерий (верхняя треть миометрия)**
- **Завершение гестационной перестройки спиральных артерий, трансформация спиральных артерий в маточно-плацентарные**

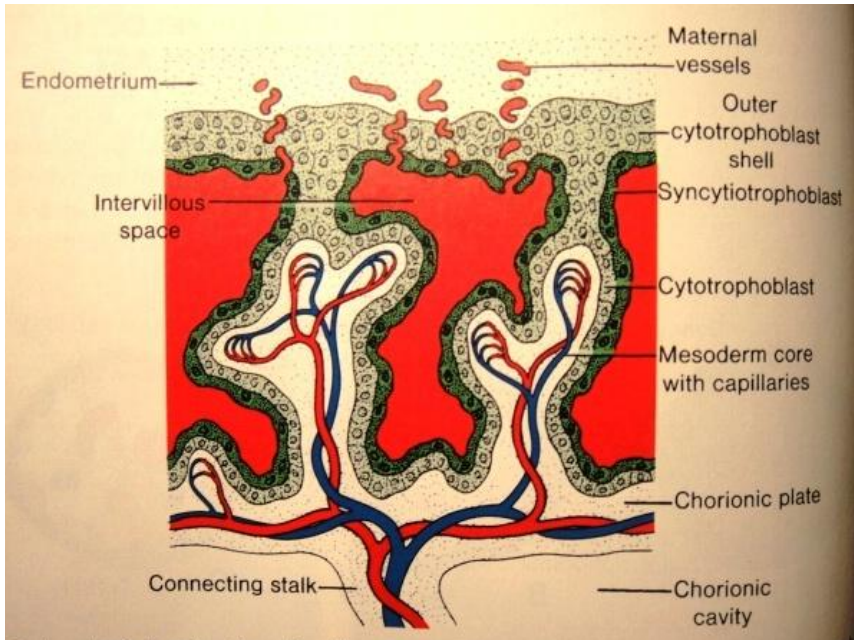

Недостаточность второй волны инвазии трофобласта

- Неполная гестационная перестройка маточно-плацентарных артерий
- Прогрессирующая ишемия плацентарной ткани

↓

- Плацентарная недостаточность
- Преэклампсия (гестоз)
- Задержка роста плода

Милованов А.П. и др. «Цитотрофобластическая инвазия…» 2009

ПЛАЦЕНТАРНАЯ НЕДОСТАТОЧНОСТЬ – клинический синдром, обусловленный морфо-функциональными изменениями в плаценте и нарушением ее компенсаторно-приспособительных возможностей, может сочетаться с задержкой роста плода и его гипоксией

- **Плацентарная недостаточность – поликаузальный синдром, развивающийся при болезнях и нарушениях в организмах матери и /или плода на молекулярном, клеточном, тканевом и органном уровнях, реализующийся в компенсированной, субкомпенсированной и декомпенсированной формах**

В.Е. Радзинский

ЭПИДЕМИОЛОГИЯ

ПН одно из наиболее распространённых осложнений беременности, встречается при невынашивании в 50–77%,

при преэклампсии — в 32%,

при сочетании беременности с экстрагенитальной патологией — в 25–45%,

у беременных, перенесших вирусную и бактериальную инфекцию, — более чем в 60% наблюдений.

Перинатальная смертность у женщин, перенесших ПН, составляет среди доношенных новорожденных 10,3%, среди недоношенных — 49%. В 60 % ПН приводит к ЗРП.

ЭКСТРАГЕНИТАЛЬНЫЕ ЗАБОЛЕВАНИЯ

АКУШЕРСКО-ГИНЕКОЛОГИЧЕСКАЯ ПАТОЛОГИЯ

ПЛАЦЕНТАРНАЯ НЕДОСТАТОЧНОСТЬ

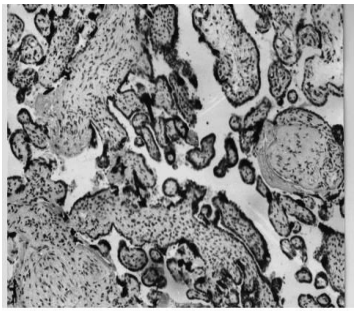

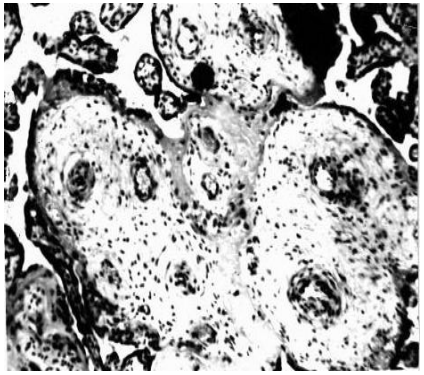

ПАТОЛОГИЯ БЛАСТОЦИСТЫ

СОЦИАЛЬНЫЕ ФАКТОРЫ

ФАКТОРЫ РИСКА РАЗВИТИЯ ПЛАЦЕНТАРНОЙ НЕДОСТАТОЧНОСТИ:

- возраст младше 18 лет и старше 35 лет;
- неблагоприятные социально-бытовые условия;
- токсическое и радиационное воздействие;

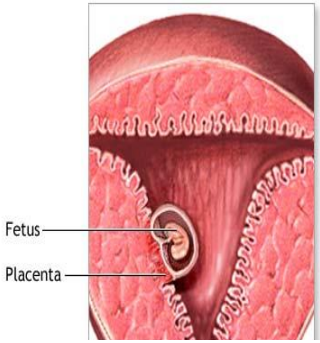

вредные пристрастия (алкоголь, курение, наркотики);

- инфекционные заболевания;

экстрагенитальные заболевания (болезни сердечно-сосудистой системы, органов дыхания, печени, почек, крови, нервной системы, эндокринных органов, иммунной системы);

- гинекологические заболевания (воспалительной этиологии с нарушением нейроэндокринной регуляции менструальной функции, сопровождающиеся новообразованиями);

- неблагоприятный акушерско-гинекологический анамнез (бесплодие, привычное невынашивание, самопроизвольные и искусственные аборты, преждевременные роды, перенашивание беременности, мертворождение, полостные операции на органах малого таза, рубец на матке, выскабливание стенок матки, осложненное течение предыдущей беременности и родов);
- осложнения настоящей беременности (ранний токсикоз, многоплодная беременность, тазовое предлежание плода, аномальное расположение плаценты, гестоз, изосенсибилизация крови матери и плода).

ПЛАЦЕНТАРНАЯ НЕДОСТАТОЧНОСТЬ

1. Первичная
2. Вторичная

1. Острая
2. Хроническая

1. Компенсированная
2. Субкомпенсированная
3. Декомпенсированная

1. С нарушением гемодинамики
2. Без нарушения гемодинамики

1. С задержкой роста плода
2. Без задержки роста плода

По преимущественному поражению структурных единиц:
Гемодинамическая
Плацентарно-мембранная
Клеточно-паренхиматозная

С хронической гипоксией плода
Без хронической гипоксии плода

ПАТОГЕНЕЗ ПЛАЦЕНТАРНОЙ НЕДОСТАТОЧНОСТИ:

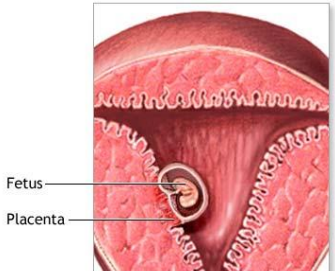

- недостаточность инвазии цитотрофобласта;
- патологическое изменение маточно-плацентарного кровообращения;
- нарушение фетоплацентарного кровотока;
- незрелость ворсинчатого дерева;
- снижение защитно-приспособительных реакций;
- поражение плацентарного барьера.

ОСТРАЯ ПЛАЦЕНТАРНАЯ НЕДОСТАТОЧНОСТЬ

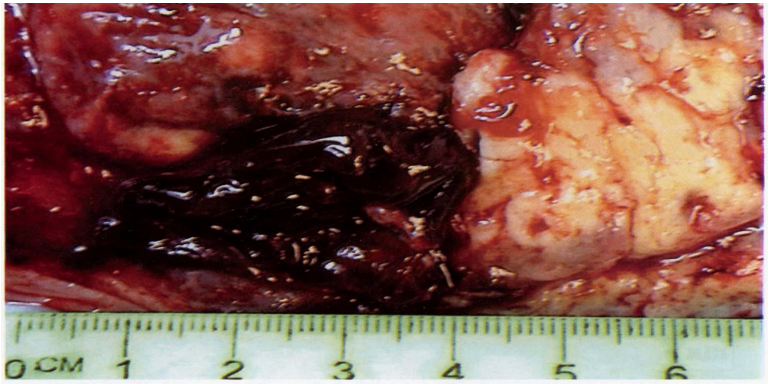

А

Б

ПРЕЖДЕВРЕМЕННАЯ ОТСЛОЙКА НОРМАЛЬНО РАСПОЛОЖЕННОЙ ПЛАЦЕНТЫ

ОСТРАЯ ПЛАЦЕНТАРНАЯ НЕДОСТАТОЧНОСТЬ

ПРЕДЛЕЖАНИЕ ПЛАЦЕНТЫ

ОСТРАЯ ПЛАЦЕНТАРНАЯ НЕДОСТАТОЧНОСТЬ

РАЗРЫВ МАТКИ (ВО ВРЕМЯ БЕРЕМЕННОСТИ И В РОДАХ)

ХРОНИЧЕСКАЯ ПЛАЦЕНТАРНАЯ НЕДОСТАТОЧНОСТЬ

ДИАГНОСТИКА ПЛАЦЕНТАРНОЙ НЕДОСТАТОЧНОСТИ

I. Гормональные исследования

I триместр: ХГ, PAPP-A

II-III триместр –альфа-фетопротеин

II. Определение размеров плода при ультразвуковом сканировании.

Фетометрия производится путем измерения и сопоставления бипариетального размера головки, длины бедра и окружности живота плода. В первом триместре беременности величина плода устанавливается по копчико-теменному размеру. При этом в обязательном порядке измеряется **толщина воротникового пространства**, которая является маркером пороков развития плода.

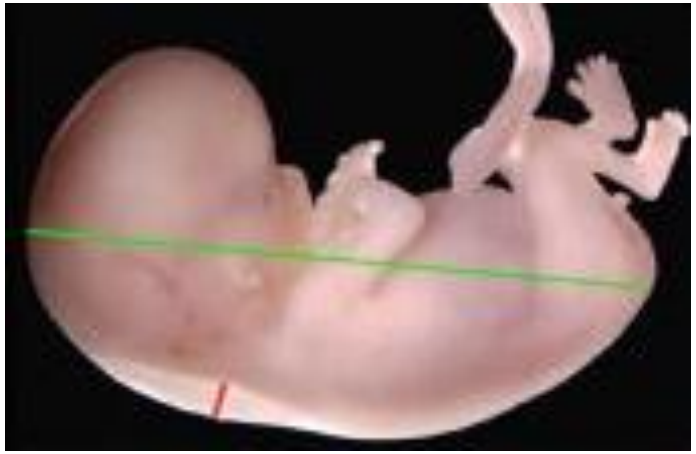

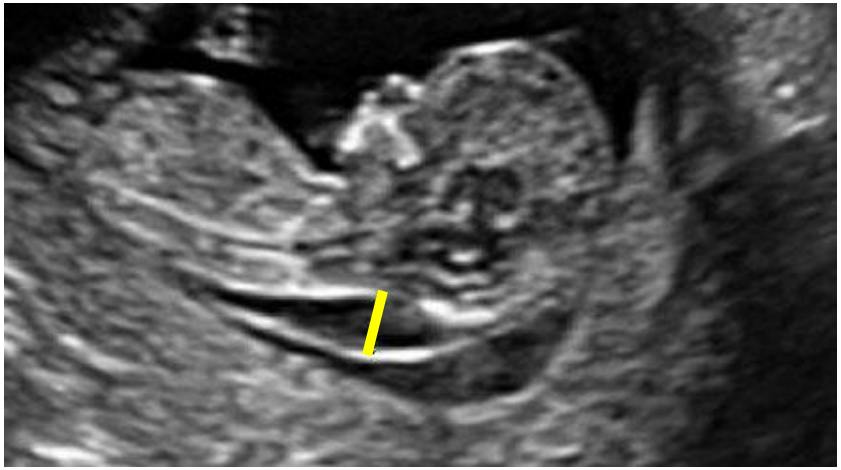

Таблица 8.11. Спектр ВПР и синдромов, сочетающихся с расширенным воротниковым пространством у плода

Центральная нервная система
- анэнцефалия
- краниосиностоз
- синдром Денди – Уокера
- диастематомиелия
- энцефалоцеле
- голопрозэнцефалия
- гидролетальный синдром
- Joubert синдром
- микроцефалия
- spina bifida
- иниэнцефалия
- тригоноцефалия С
- вентрикуломегалия

Лицо
- агнатия/микрогнатия
- расщелины лица
- микрофтальмия
- синдром Тречера – Коллинза
- синдром Корнелии де Ланге

Шея
- кистозная гигрома
- липома шеи

Врожденные пороки сердца

Легкие
- кистозно-аденоматозный порок
- диафрагмальная грыжа
- Fryn синдром

Брюшная стенка
- экстрофия клоаки
- омфалоцеле
- гастрошизис

Желудочно-кишечный тракт
- болезнь Крона
- дуоденальная атрезия
- атрезия пищевода
- обструкция тонкой кишки

Мочеполовая система
- врожденный нефротический синдром
- гидронефроз
- гипоспадия
- инфантильная поликистозная болезнь почек
- синдром Меккеля
- мегацистис
- мультикистозная дисплазия почек
- агенезия почек
- врожденная надпочечниковая гиперплазия

Скелетные дисплазии
- ахондрогенез
- ахондроплазия
- асфиксическая дистрофия грудной клетки
- точечная остеохондродисплазия
- кампомелическая дисплазия
- синдром Ярхо – Левина
- кифосколиоз
- синдром эктродактилии-эктодермальной дисплазии-расщелины неба
- редукционные поражения конечностей
- Nance – Sweeney синдром
- несовершенный остеогенез
- контрактурная арахнодактилия
- синдром Робертса
- синдром коротких ребер – полидактилии
- сиреномелия
- танатоформная дисплазия
- VACTER ассоциация

Анемии плода
- анемия Blackfan – Diamond
- анемия Фанкони
- парвовирус В19
- β-талассемия

Нейромышечные дефекты
- деформационная акинезия
- миотоническая дистрофия
- спинальная мышечная атрофия (тип I)

Метаболические дефекты
- Синдром Беквита – Видеманна
- ганглиозидоз GM1
- дефицит ацил-КоА дегидрогеназы
- мукополисахаридоз (тип VII)
- синдром Смита – Лемли – Опитца
- синдром Зельвегера

Другие дефекты
- аномалия развития стебля тела
- фето-фетальный трансфузионный синдром
- синдром Брахмана – де Ланге
- Charge ассоциация
- дефицит иммунной системы
- EEC синдром
- неонатальная миоклоническая энцефалопатия
- синдром Нунан
- синдром Перлмана
- синдром Стиклера
- выраженная задержка психомоторного развития

II. Определение в крови активности ферментов (плацентарная щелочная фосфатаза)

III. Ультразвуковое сканирование плаценты

Появление второй стадии созревания плаценты ранее 32 недели гестации, а третьей стадии ранее 36 недели является ультразвуковым признаком плацентарной недостаточности

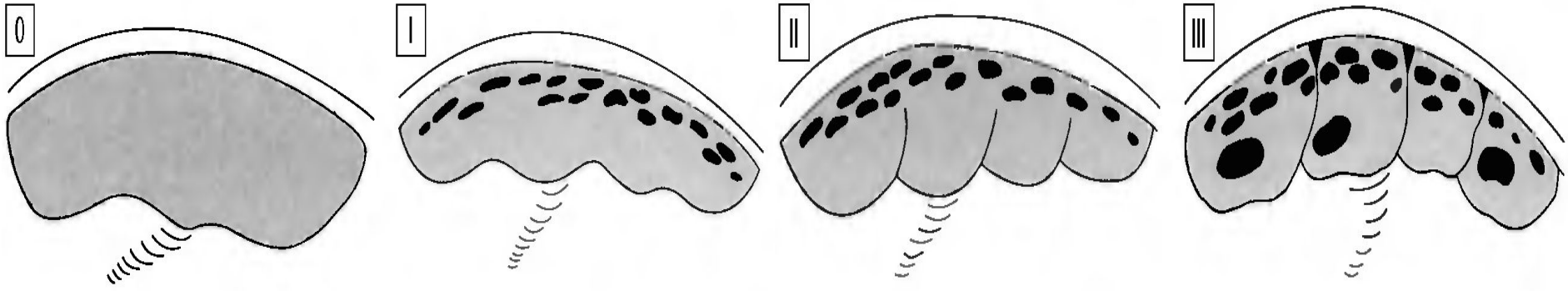

До 30 н.г. 27-36 н.г. 34-39 н.г. После 36 н.г.

II – III триместр беременности (фетометрия):

А - Бипариетальный размер головки плода

Б - Длина бедренной кости

В - Окружность живота

I. Измерение высоты стояния дна матки и окружности живота.

До 32-33 недель нормально развивающейся беременности срок беременности равен высоте стояния дна матки + 1 см. При отставании роста дна матки на 2 см и более следует предположить наличие гипотрофии плода.

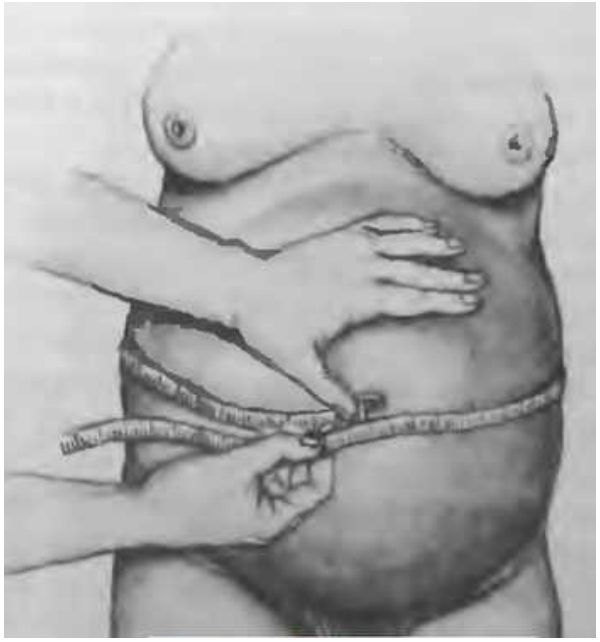

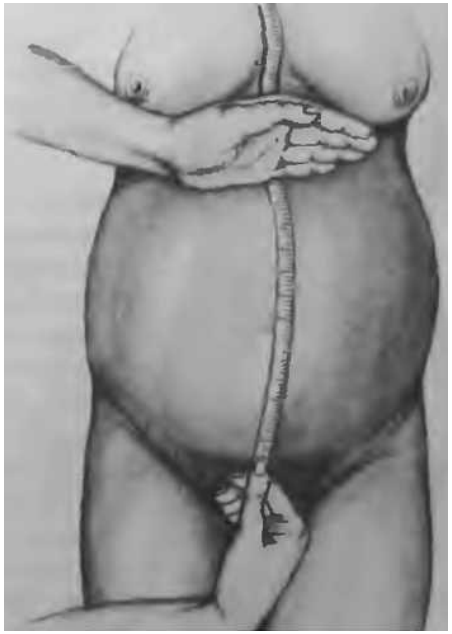

Кардиотокография –

Графическое изображение частоты сердцебиения плода, его изменений в различных условиях, как физиологических, так и патологических.

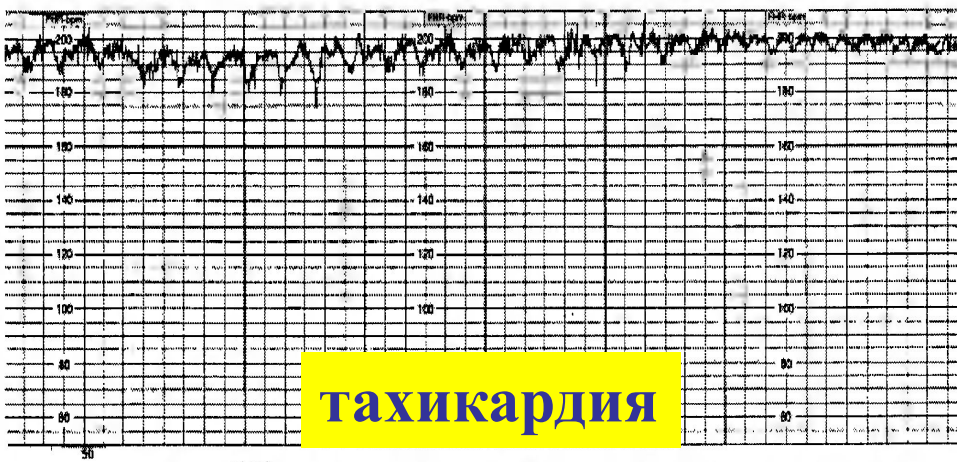

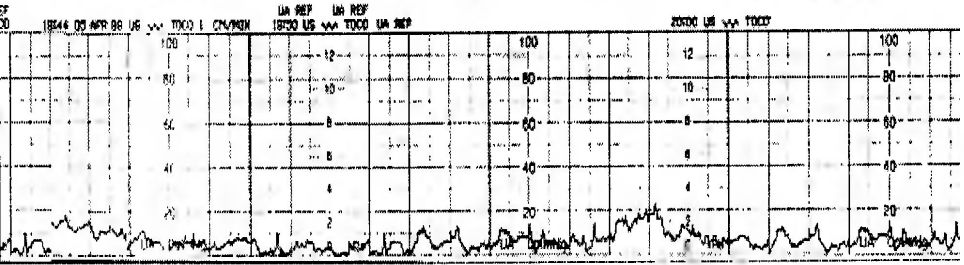

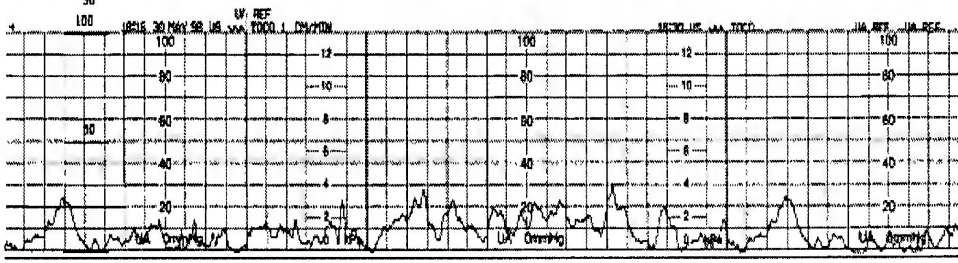

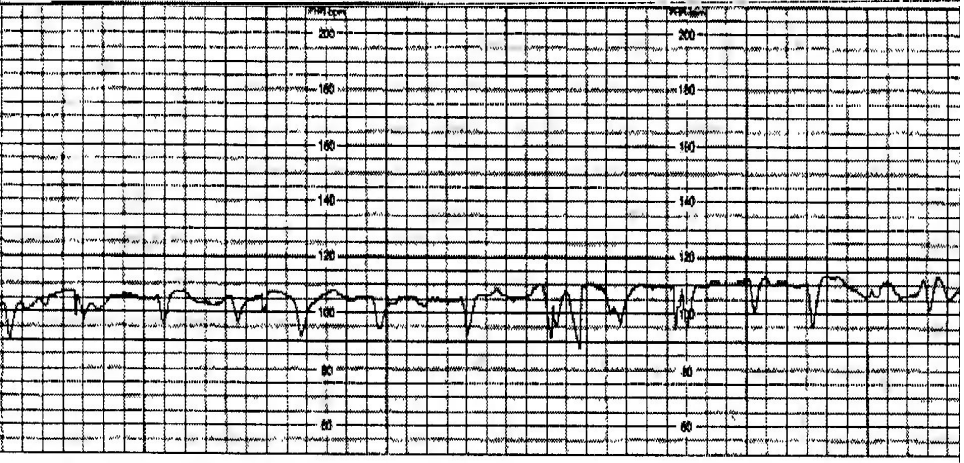

Базальная частота – средняя частота сердцебиения плода без учета акцелераций и децелераций не менее чем за 10-минутный интервал наблюдения. В норме базальный ритм находится в интервале между 120 и 160 ударами в минуту

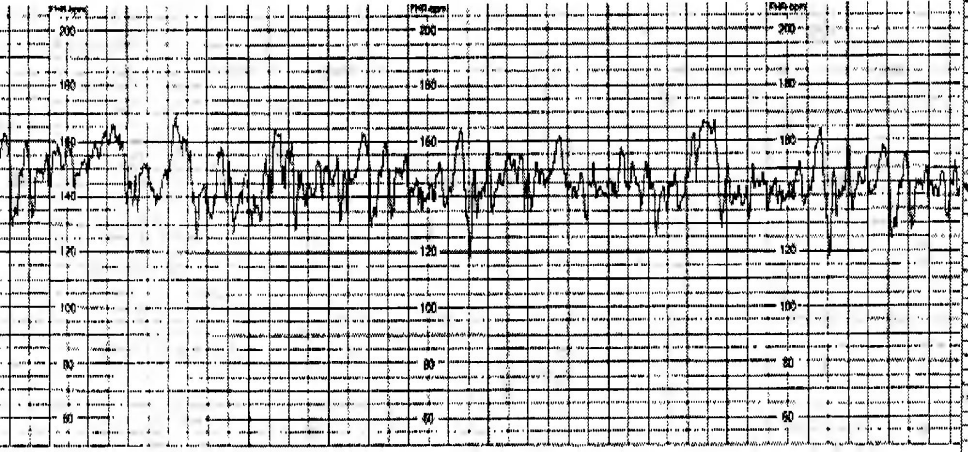

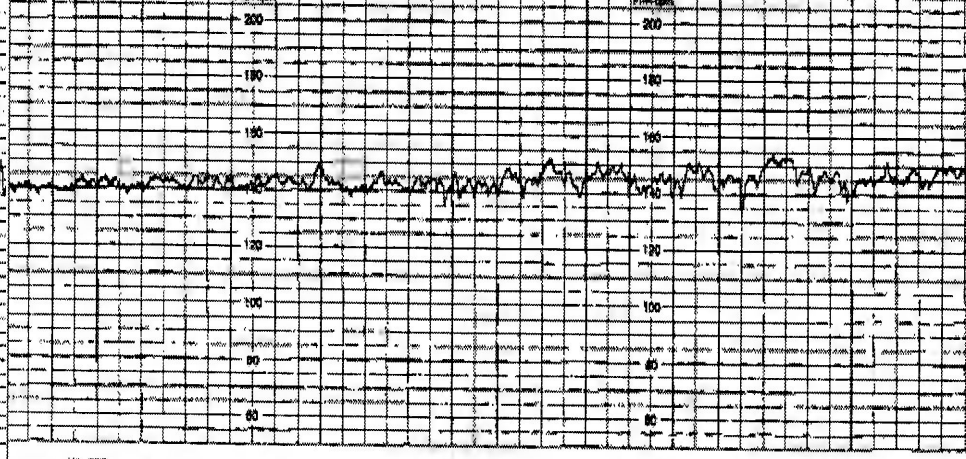

Среднеосцилляторный ритм

Низкоосцилляторный ритм

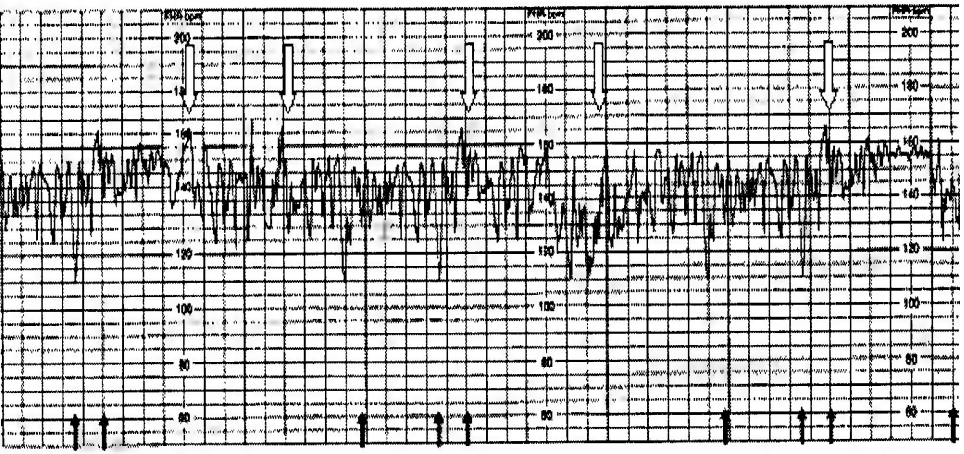

Высокоосцилляторный ритм

Осцилляции – мгновенные колебания частоты сердцебиения плода. В норме – от 5 до 25 ударов в минуту: ***низкоосцилляторный*** *ритм*, немой, (менее 5 ударов в минуту), ***слегка ундулирующий*** (5-10 ударов в мин.), ***ундулирующий*** (10-25 ударов в мин.), ***высокоосцилляторный*** ритм (более 25 ударов в минуту – сальтаторный, скачущий ритм)

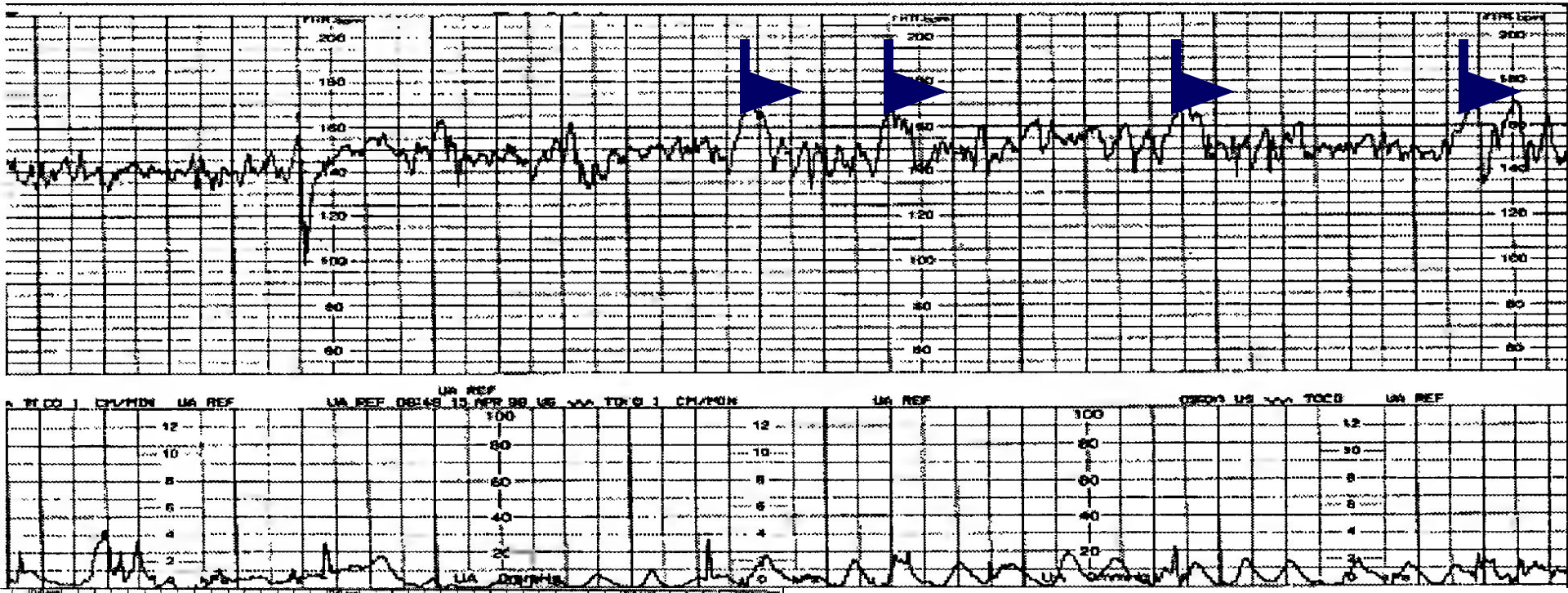

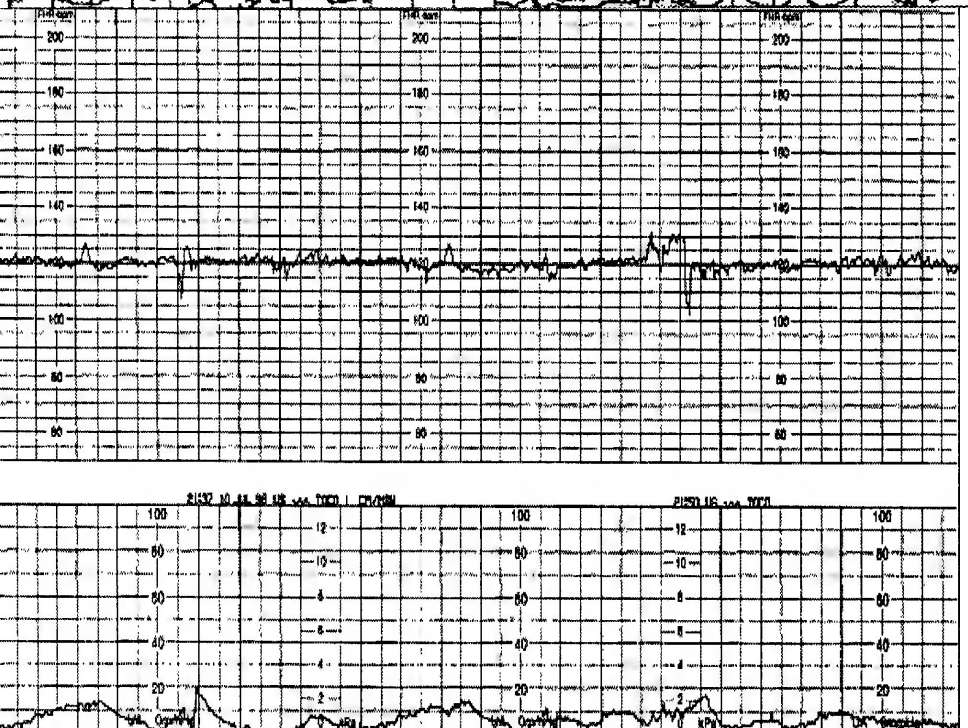

Акцелерации – эпизоды учащения сердцебиения плода более 15 ударов в минуту по сравнению с базальным ритмом продолжительностью не менее 15 секунд. В норме за весь период записи должно быть не менее 3 акцелераций.

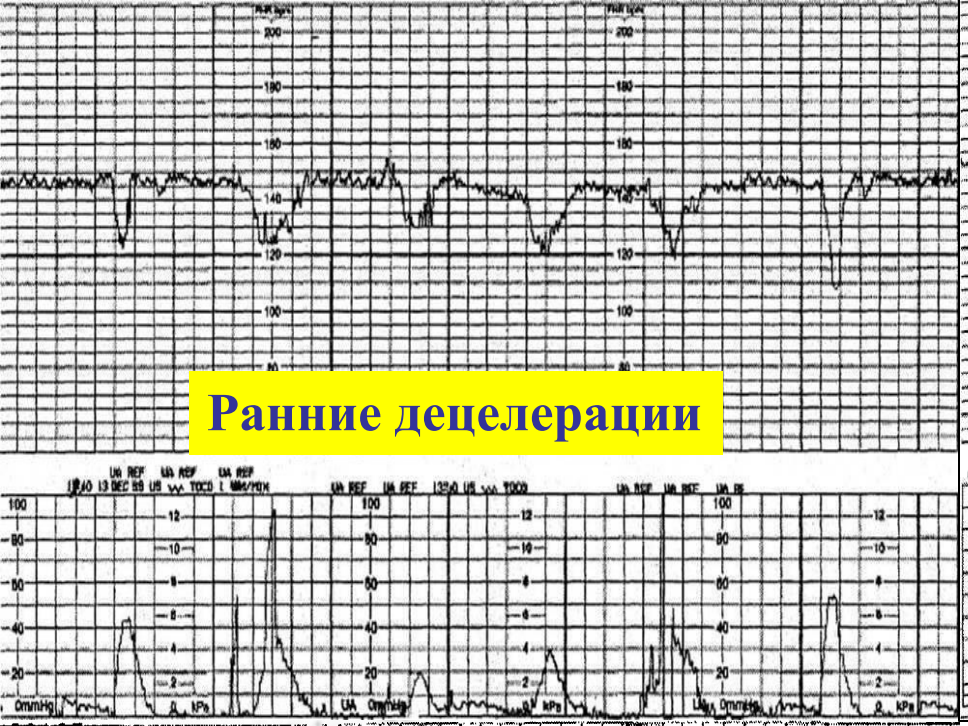

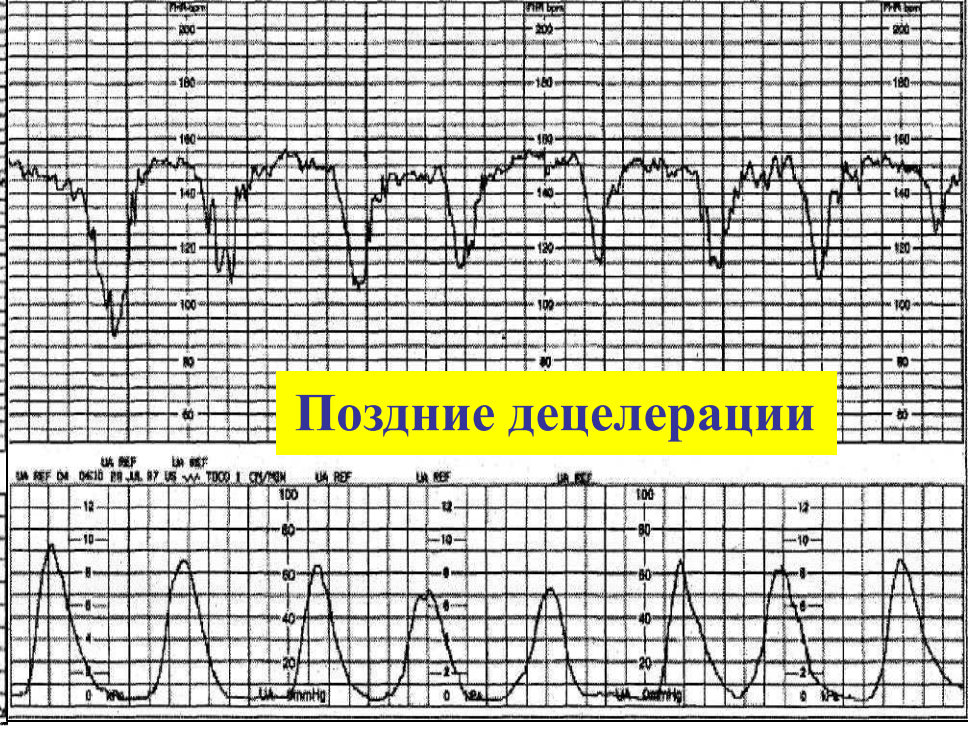

Децелерации – эпизоды урежения частоты сердцебиения плода более 15 ударов в минуту продолжительностью не менее 15 секунд: ранние, поздние, спорадические.

БАЛЛЬНЫЕ СИСТЕМЫ ОЦЕНОК СОСТОЯНИЯ ПЛОДА ПО ДАННЫМ КАРДИОТОКОГРАФИИ

ОЦЕНКА СОСТОЯНИЯ ПЛОДА ВО ВРЕМЯ БЕРЕМЕННОСТИ

Таблица 1

W. Fisher и соавт., 1976

Показатели	Оценка состояния, баллы		
	0	1	2
Базальная ЧСС, уд/мин	<100, >180	100 – 119, 161 –180	120 – 160
Амплитуда осцилляций, уд/мин	< 5	5 – 9, > 30	10 – 30
Частота осцилляций, мин$^{-1}$	< 2	2 – 6	> 6
Акцелерации	Нет	Периодические	Спорадические
Децелерации	Поздние, неблагоприятные вариабельные	Вариабельные	Нет или спорадические (дип-0)

Таблица 2

H. Krebs и соавт., 1978

Показатели	Оценка состояния, баллы		
	0	1	2
Базальная ЧСС, уд/мин	<100. >180	100–119, 161 – 180	120 – 160
Амплитуда осцилляций, уд/мин	< 5	5 – 9, > 25	10 – 25
Частота осцилляций, мин$^{-1}$	< 2	2 – 6	> 6
Число шевелений за 30 мин	0	1 – 4	≥ 5
Акцелерации за 30 мин	Нет	Периодические или спорадические (1 – 4)	Спорадические (≥ 5)
Децелерации	Повторяющиеся поздние или выраженные вариабельные	Вариабельные или единичные поздние	Нет или ранние

Ультразвуковая допплерография

Изучение скорости кровотока в сосудах системы мать-плацента-плод:

Маточные артерии

Артерия пуповины

Средняя мозговая артерия плода

Нисходящая часть грудного отдела аорты плода

Венозный проток

Результаты интерпретируются по трем основным коэффициентам:

Систоло-диастолическое отношение

Пульсационный индекс

Индекс резистентности

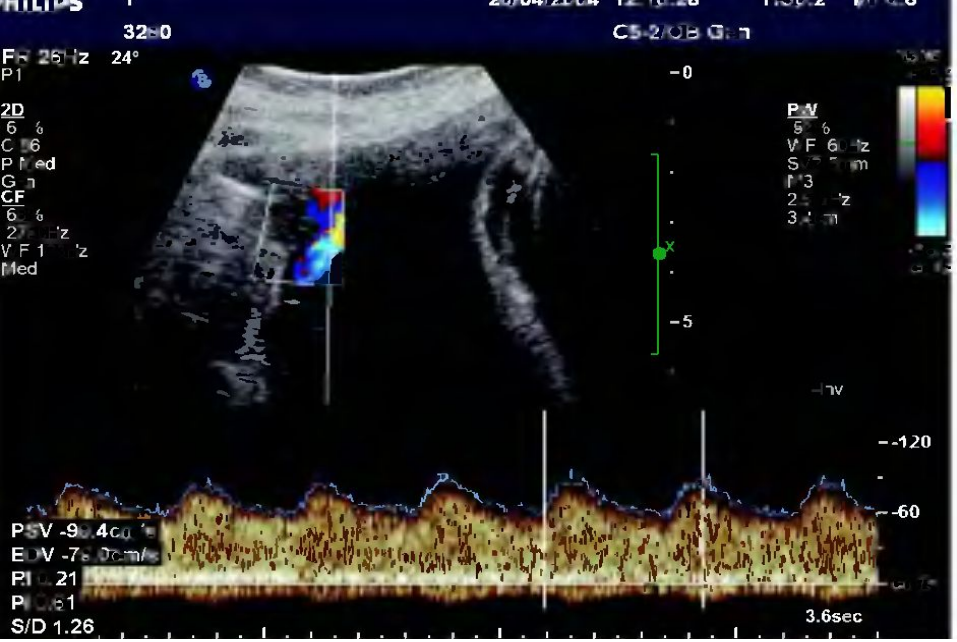

КРИВАЯ СКОРОСТИ КРОВОТОКА В МАТОЧНОЙ АРТЕРИИ ПРИ НЕОСЛОЖНЕННОЙ БЕРЕМЕННОСТИ

КРИВАЯ СКОРОСТИ КРОВОТОКА В МАТОЧНОЙ АРТЕРИИ ПРИ ОСЛОЖНЕННОМ ТЕЧЕНИИ БЕРЕМЕННОСТИ

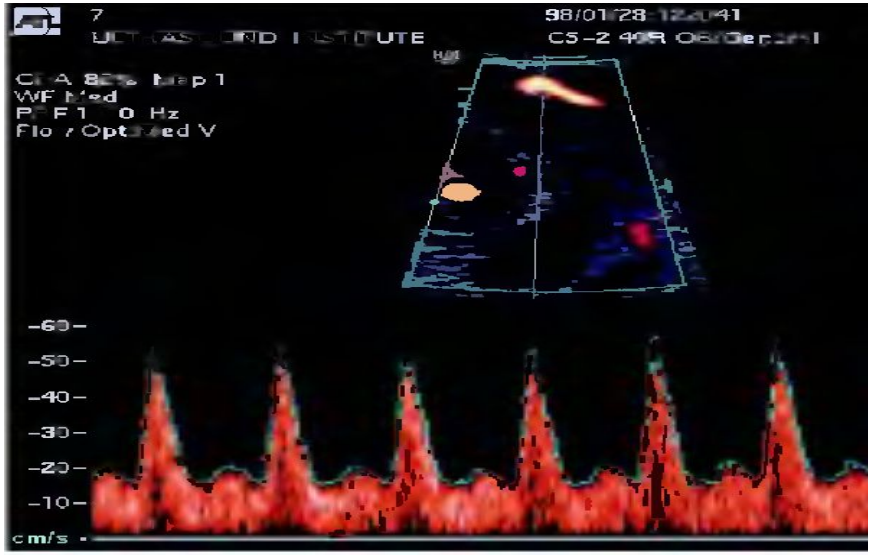

Рис. 6.4. Допплерограмма патологи артерии.

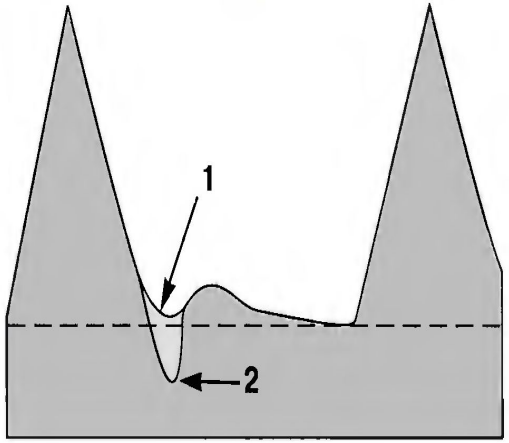

Рис. 6.5. Схема оценки дикротической выемки КСК маточных артерий. На схеме представлены патологические КСК без (1) и с (2) дикротической выемкой.

КРИВАЯ СКОРОСТИ КРОВОТОКА В АРТЕРИИ ПУПОВИНЫ

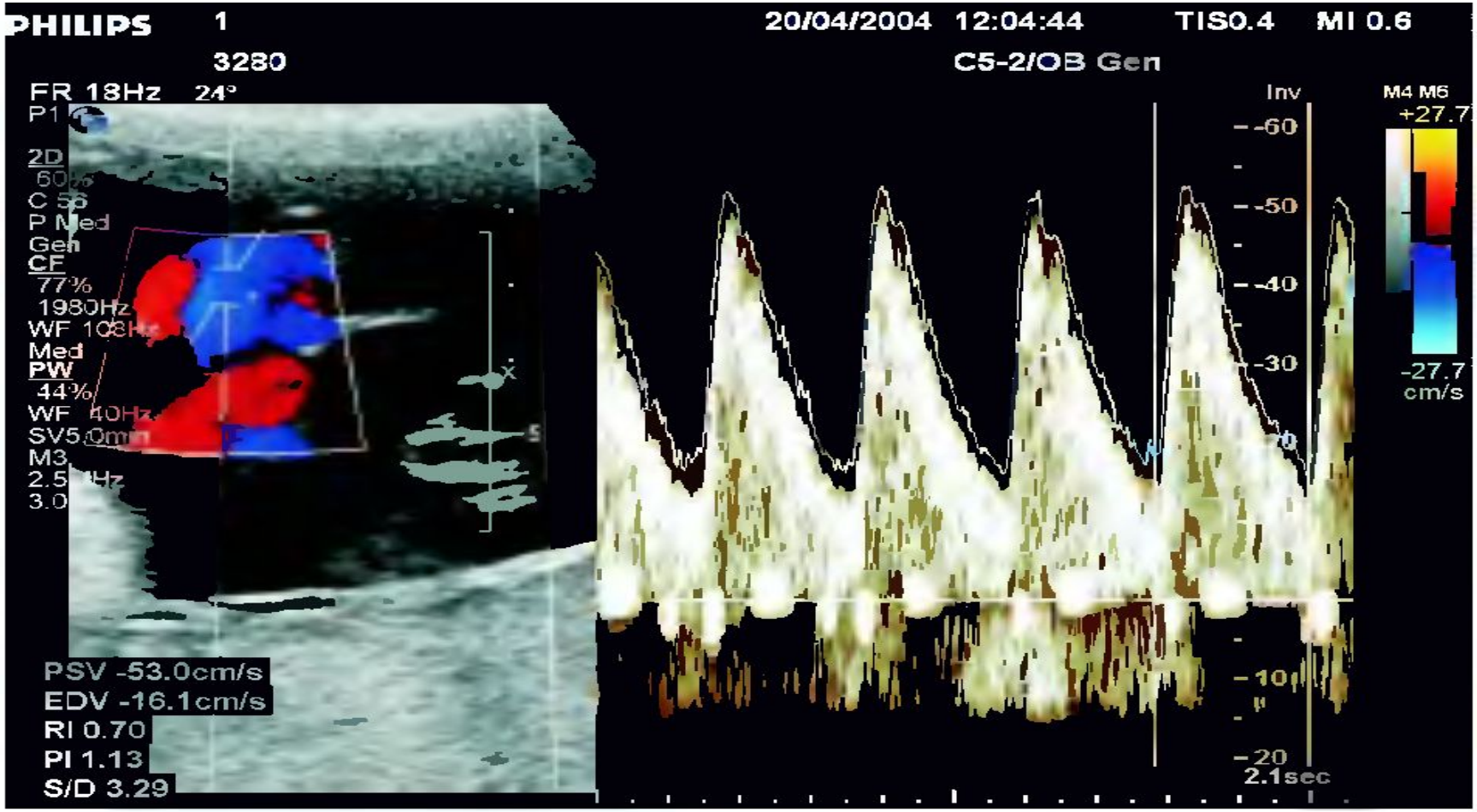

Рис. 6.7. КСК артерии пуповины при неосложненной беременности. ИР – 0,70.

Артерия пуповины при осложненном течении беременности

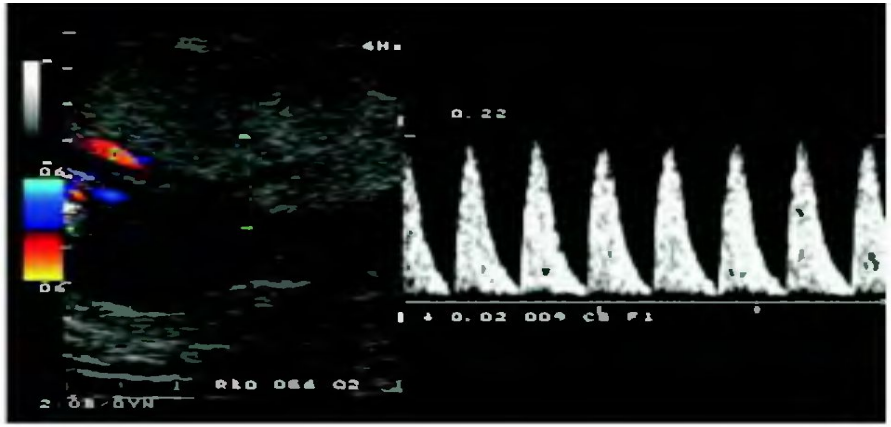

Рис. 6.11. Патологические КСК в артерии пуповины при выраженной форме ЗВРП в 32–33 нед беременности. Видны низкие скорости диастолического кровотока.

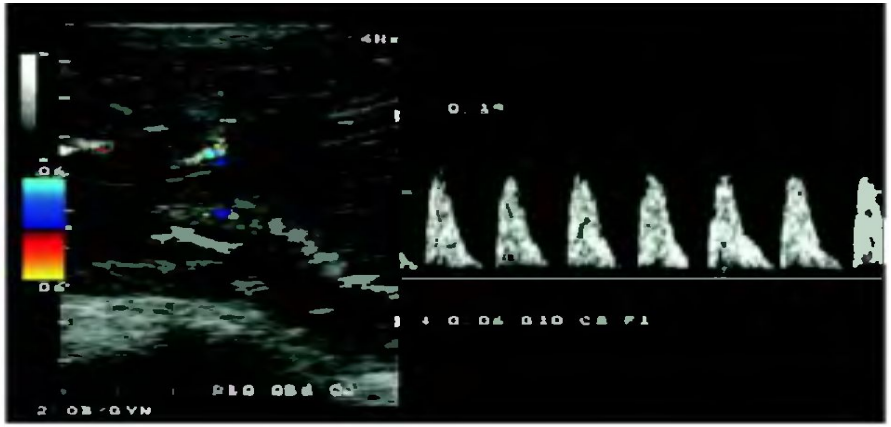

Рис. 6.12. Допплерограмма КСК в артерии пуповины с нулевыми значениями диастолического компонента кровотока у плода с выраженной формой ЗВРП.

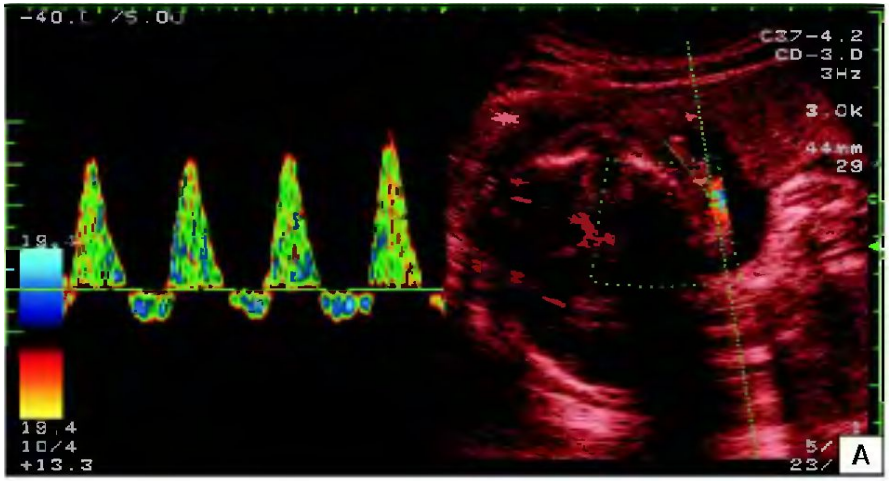

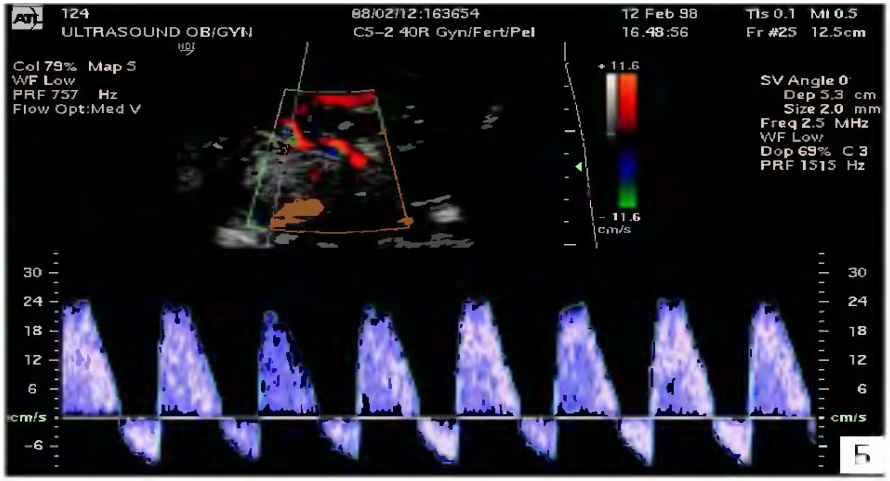

Рис. 6.13. Допплерограммы КСК (А, Б) в артерии пуповины с реверсными значениями диастолического компонента кровотока у плодов с выраженной формой ЗВРП.

Степени нарушения гемодинамики в системе мать-плацента-плод

I А – нарушение кровотока в маточных артериях

I Б – нарушение кровотока в артерии пуповины

II нарушение кровотока и в маточных артериях, и в артерии пуповины, не достигающие критических значений

III критические значения плодового кровотока при нормальном или нарушенном маточно-плацентарном кровотоке

Клинические проявления плацентарной недостаточности

Задержка роста плода

1 степень – отставание на 1-2 недели

2 степень – отставание на 2-4 недели

3 степень – отставание более чем на 4 недели.

Симметричная гипотрофия (по гармоническому типу) – наблюдается пропорциональное отставание массы тела и длины плода.

Асимметричная гипотрофия плода **(**по дисгармоническому типу) – наблюдается отставание массы тела при нормальной длине плода.

Конгресс Европейской ассоциации акушеров-гинекологов в 1999 г. начался с дискуссии на тему «Почему [illegible]

вопросы профилактики и терапии плацентарной недостаточности

Прегравидарная подготовка

1. Снижение вероятности рождения детей с **пороками развития.**
2. Коррекция **дефицита микронутриентов** достоверно положительно влияет на соматическое здоровье, когнитивные способности и продолжительность жизни ее будущего ребенка.
3. **Прегравидарное консультирование** необходимо проводить **всем женщинам репродуктивного возраста** на любом визите к акушеру-гинекологу, если пациентка **не использует** надежную **контрацепцию** либо **не против** наступления **беременности** (не будет ее прерывать).
4. **Коррекция нарушений состояния здоровья женщины** снижают риск осложнений беременности, родов, послеродового периода.
5. **Повышение информированности населения** по вопросам сохранения репродуктивного здоровья, профилактики абортов и приверженности прегравидарной подготовке.
6. **Соблюдение интергенетического интервала 24+9 мес** после родов (через естественные родовые пути , а также после оперативных родов). Рациональная контрацепция.
7. **После самопроизвольного аборта** наилучший период для наступления следующей беременности **3-6 мес**.
8. Акушерский и перинатальный риски минимальны у пациенток в возрасте **19-35 лет.**

Основные направления терапии плацентарной недостаточности

- улучшение маточно-плацентарноко кровообращения
- нормализация газообмена между организмом матери и плода
- улучшение метаболической функции плаценты
- воздействие на организм плода, минуя плаценту и используя параплацентарный путь обмена.

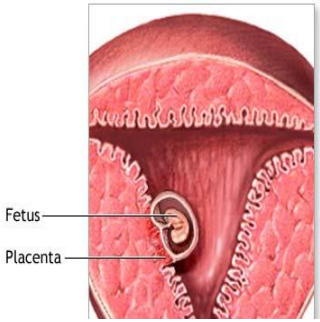

Медикаментозные средства.

- **Препараты прогестеронового действия (дидрогестерон, микронизированный прогестерон)**
- **токолитики – партусистен, гинипрал**
- **средства, влияющие на реологические свойства крови – курантил 0,025 4 раза в сутки (курс до 4 недель) в первом триместре аспирин 80-120 мг/сут с 11-12 недель**

Физические методы – электрорелаксация матки, электрофорез магния, назначение тепловых процедур на околопочечную область – рефлекторно расслабляют миометрий и приводят к расширению сосудов.

ГБО – обеспечивает соранение активности дыхательных ферментов, способствует нормализации углеводного обмена. Особенно показана беременным с заболеваниями сердца.

...Очевидно, насколько важна адекватная прегравидарная подготовка женщин из группы риска по задержке роста плода и преждевременным родам. Такая подготовка должна включать нормализацию структуры эндометрия, заблаговременный отказ от табакокурения, достижение нормобиоценоза половых путей, нормальной иммунореактивности… профилактика осложнений у беременных групп риска в сроки гестации, соответствующие первой и второй волнам инвазии цитотрофобласта: **6-8 и 14-17 недели.**

Благодарю за внимание!