ЭЭГ видео мониторирование

Выполнила: Павлив Анастасия
2.4.11в

Электроэнцефалография — метод диагностики функциональной активности головного мозга, основанный на регистрации биоэлектрических потенциалов коры ГМ.

Показания к проведению

- **эпилепсия**;
- судороги в анамнезе;
- задержка речевого развития, заикание
- черепно-мозговые травмы
- хронические головные боли, в том числе мигренеподобные;
- головокружения и частые обмороки;

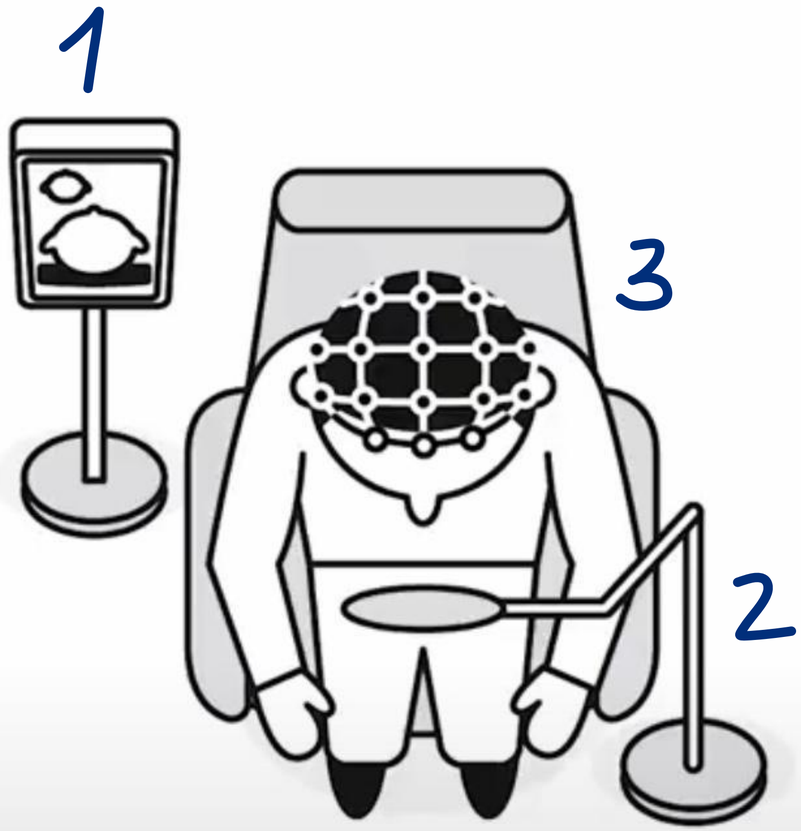
1
3
2

Мостиковые электроды

Корпусные чашечковые электроды

Многоканальная электродная система

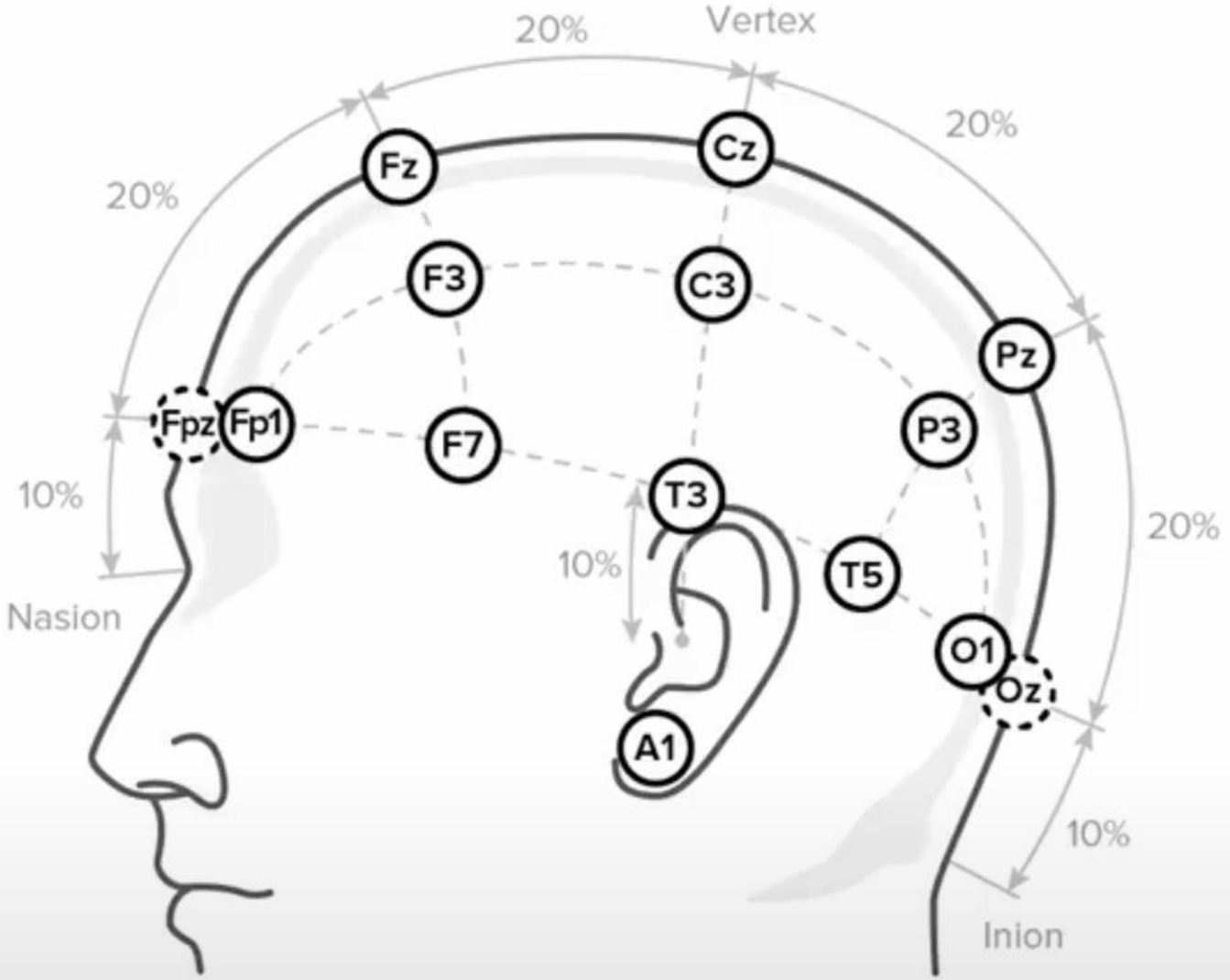
20%
Vertex
20%
20%
Fz
Cz
F3
C3
Pz
Fpz
Fp1
F7
P3
T3
10%
T5
10%
Nasion
O1
Oz
A1
20%
10%
Inion

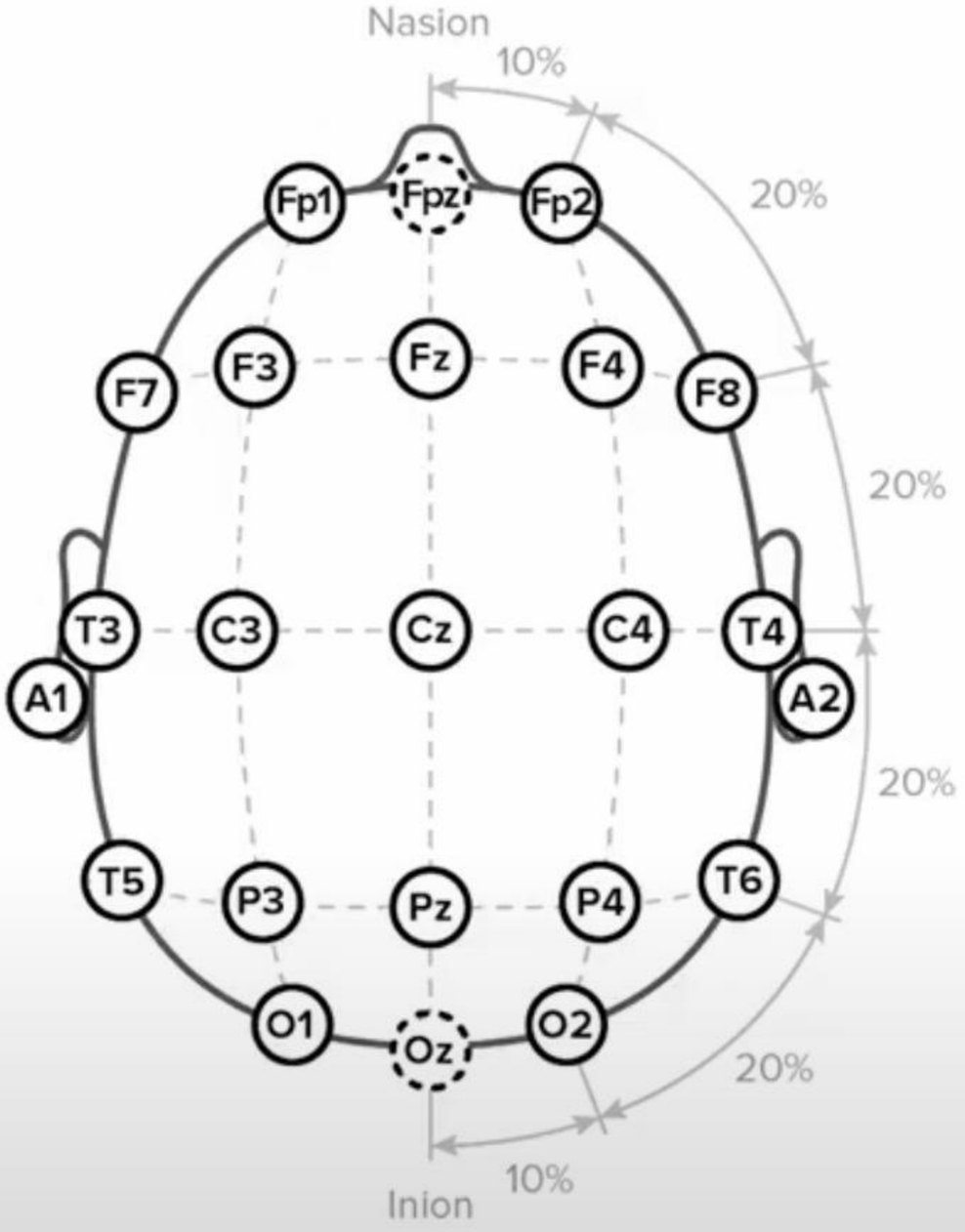
Nasion
10%
20%
Fp1
Fpz
Fp2
F7
F3
Fz
F4
F8
20%
T3
C3
Cz
C4
T4
A1
A2
20%
T5
P3
Pz
P4
T6
O1
Oz
O2
20%
10%
Inion

Референтный электрод (A1-A2) – электрод, относительно которого измеряются величины колебаний биопотенциалов, происходящие на другом (рабочем) электроде,который находится в непосредственной близости от мозга.

Между двумя точками мозга, а также между точками мозга и удаленными от него тканями организма возникают переменные разности потенциалов, регистрация и анализ которых и составляют задачу электроэнцефалографии.

Электроэнцефалограф

Виды ЭЭГ

—Рутинное (30 минут)

—Во сне : А. Дневного сна (2-4 часа)

Б. Ночного сна (8 часов)

—Видео-мониторирование (до 12 часов)
Запись видео сигнала параллельно с записью потока ЭЭГ.

Методика проведения рутинного ЭЭГ

В течение 30 минут пациент сидит с закрытыми глазами, стараясь расслабиться—пассивное бодрствование.

Во время записи ЭЭГ могут использоваться функциональные пробы:

- проба с открытием-закрытием глаз;
- фотостимуляция - подача световых импульсов;
- гипервентилляция - частое глубокое дыхание в течение 1-2 минут.

ЭЭГ видео-мониторирование

Визуальное наблюдение помогает различить двигательные артефакты от патологической активности мозга.

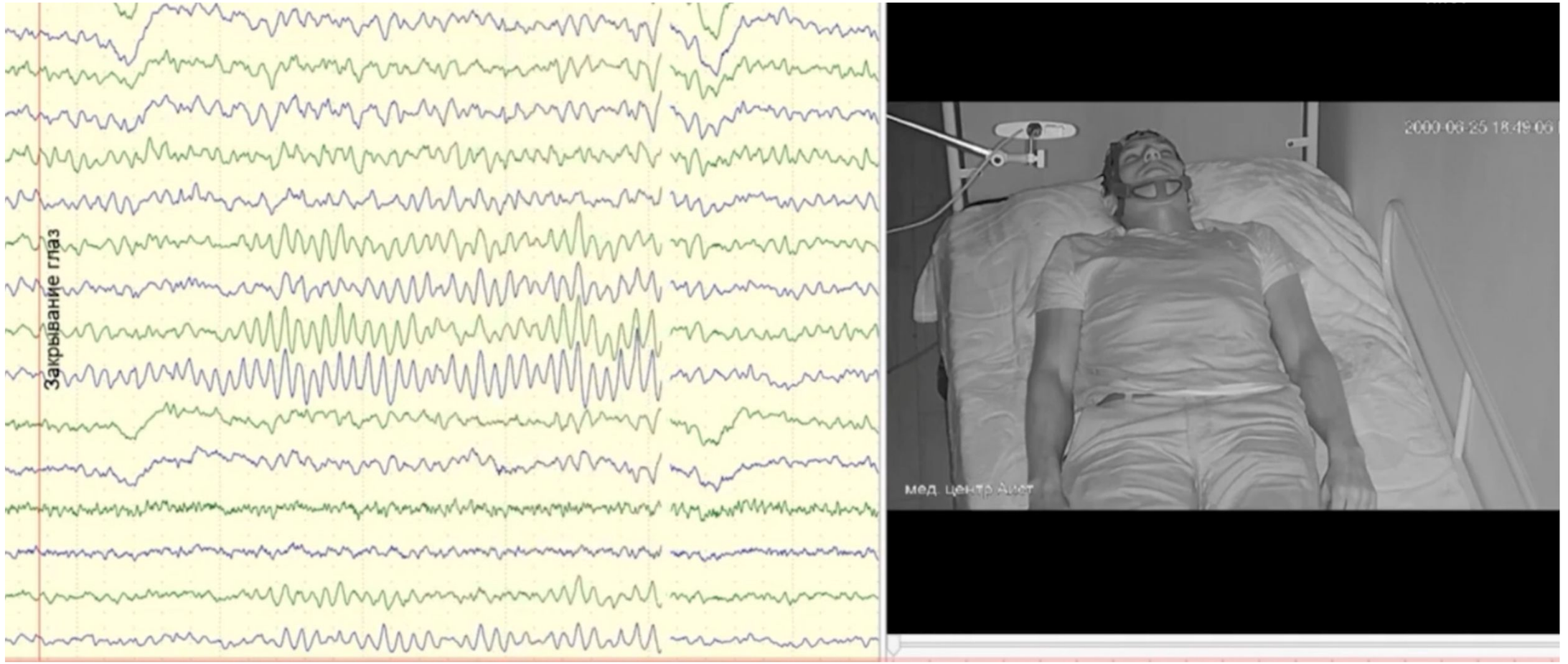

Частота — количеством волн за секунду (Гц)

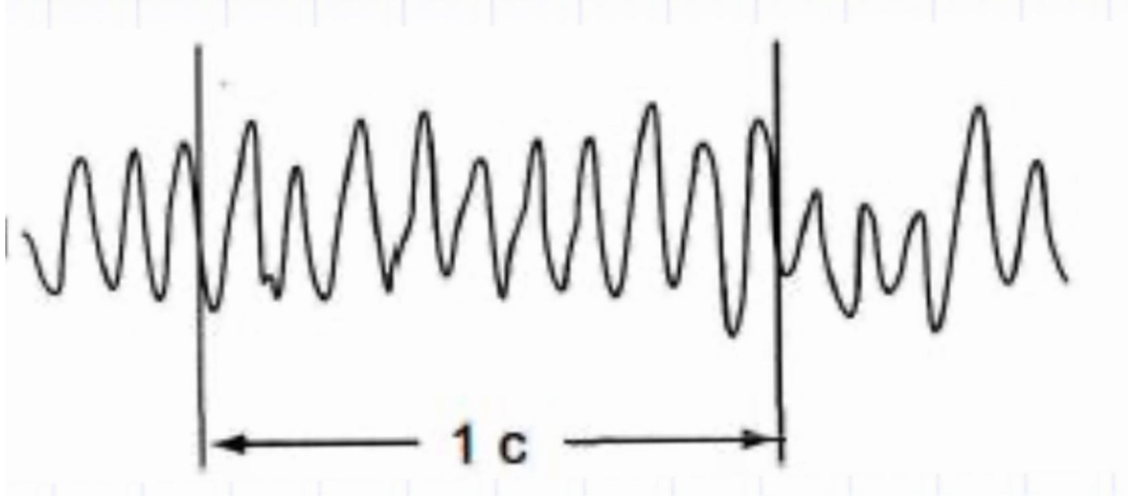

Амплитуда — расстоянием между пиками волн в противоположных фазах (мкВ)

Альфа—волны

- частота 8-12 Гц
- местоположение: затылочные области;
- морфология: ритмичная и регулярная;
- амплитуда: обычно 20-100 мВ;
- появляется при закрытии глаз и исчезает при их открытии.



Бета — волны

- Частота: более 13 Гц.
- Местоположение: диффузное распространение.
- Морфология: обычно ритмичная и симметричная.
- Амплитуда: диапазон 5-20 мВ.

Реакционная способность: бета-активность усиливается во время первой и второй фазы сна, и уменьшается в глубоких фазах.



Дельта—ритм

- низкая частота от 0,1 до 4 Гц.

В состоянии бодрствования - признак патологии. Выявляется у пациентов с энцефалопатий и в состоянии комы.

- высокая амплитуда

Региональная дельта активность является признаком серьезного структурного поражения головного мозга (опухоль, инсульт, тяжелый ушиб, абсцесс).

- являются типичными функциональными волнами фаз глубокого сна без сновидений.



Тета — ритм

- медленный ритм от 4 до <8 Гц.
- чаще встречаются во время сна у взрослых. У детей до года может быть в состоянии бодрствования

ЭЭГ в пределах нормы

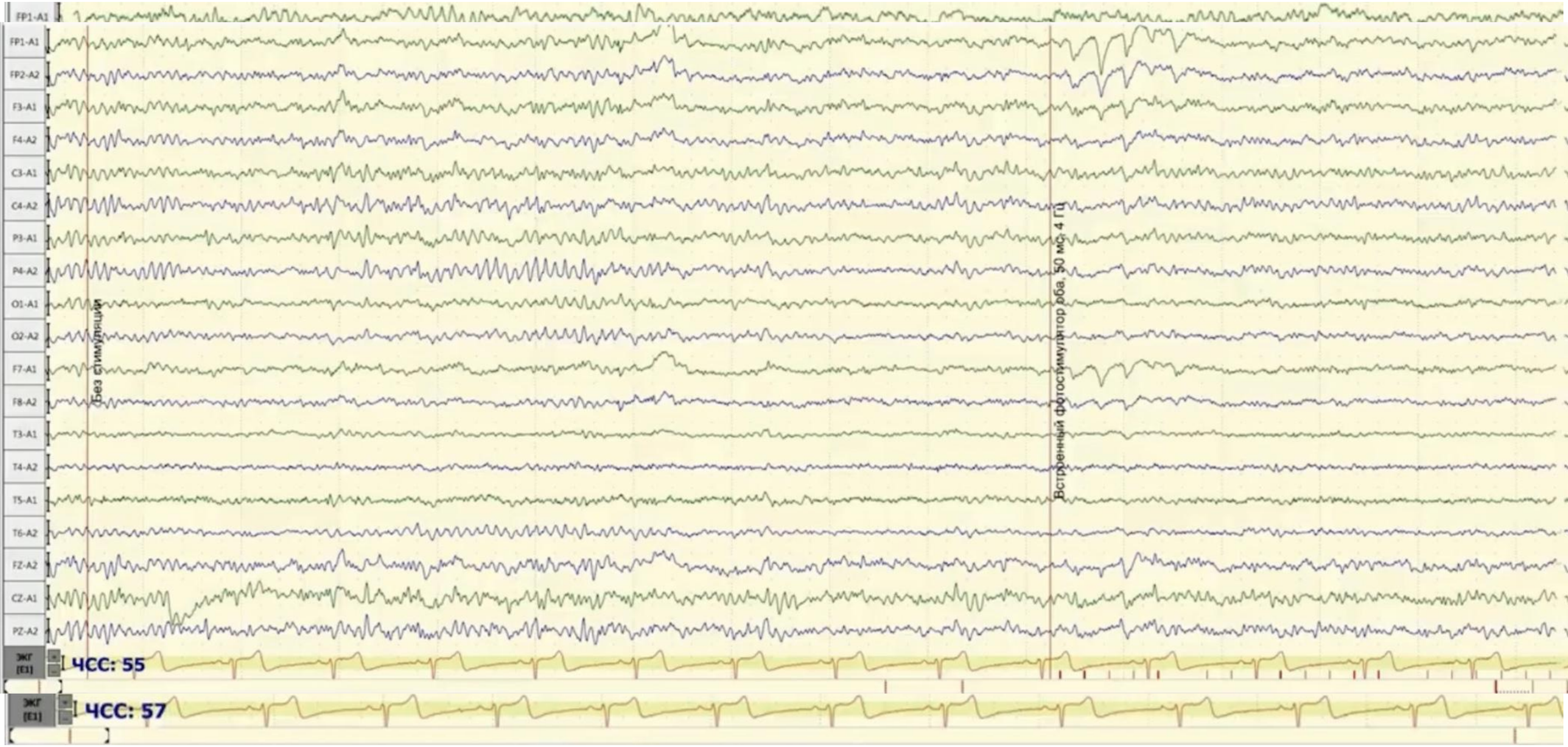

ЭЭГ при эпилепсии

При эпилепсии нейроны дают более активные реакции возбуждения и вступают в синхронизированную активность, что приводит к нарастанию амплитуды волн.

При плотной группировке разрядов отдельных нейронов во времени, помимо нарастания амплитуды наблюдается уменьшение длительности суммарного потенциала, что приведет к образованию высокоамплитудного, но короткого феномена - пика.

Типы эпилепсий и ЭЭГ признаки

- Фокальная (фокальные острые волны) пункт.4.б
- Генерализованная (генерализованная спайк-волновая активность) 4.а
- Комбинированная
- Неуточненная

1. Эпилептиформные феномены

Спайк (англ. spike - остриё, пик) - потенциал острой формы, длительностью менее 70 мс, амплитудой ≥50 мкВ (иногда до сотен или даже тысяч мкВ). Отражает процессы возбуждения нейронов.

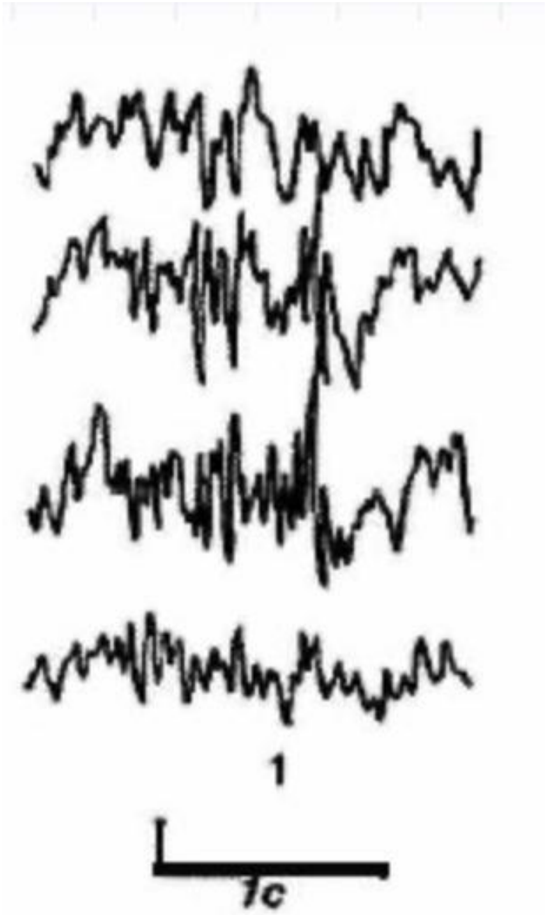

2. Эпилептиформные феномены

Острые волны («Sharp-waves») – данный феномен также как и «спайки» имеет пикообразную форму, но период его более длительный, составляет 80-200 мсек. Амплитуда может достигать тех же значений, что и амплитуда пиков.

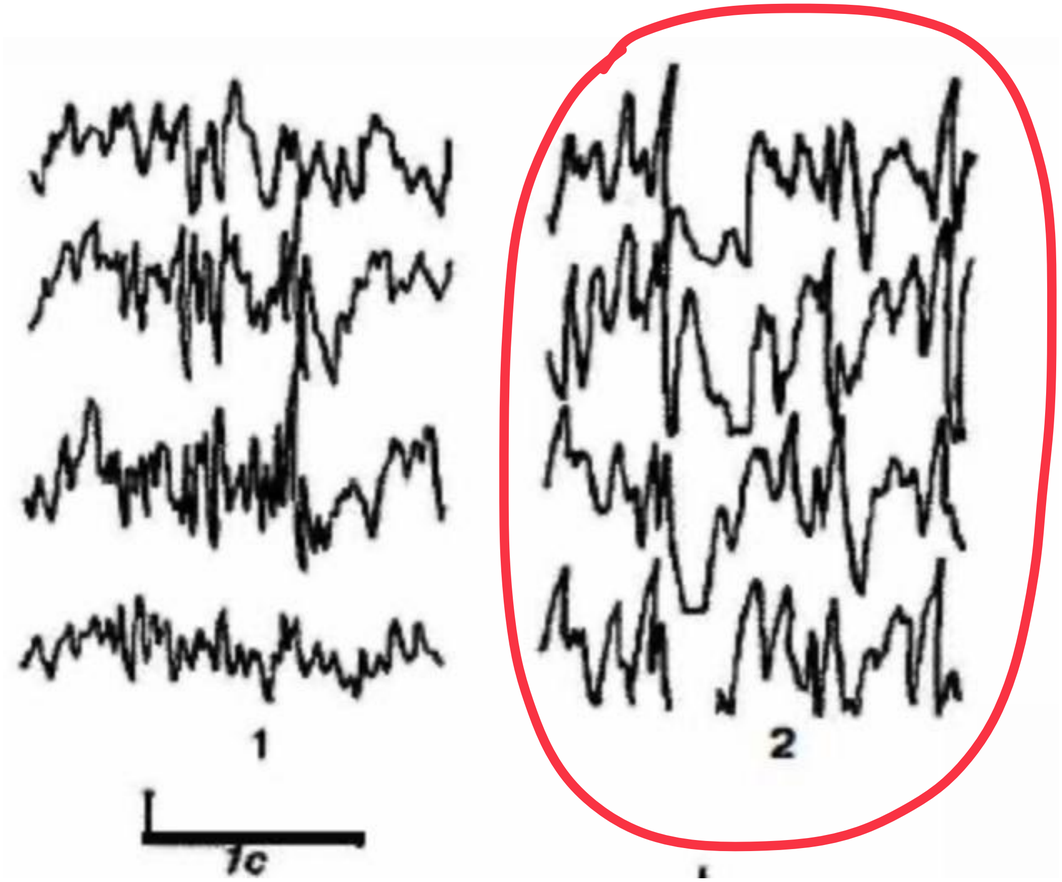

3. Эпилептиформные феномены

М
за др
полиі
форм

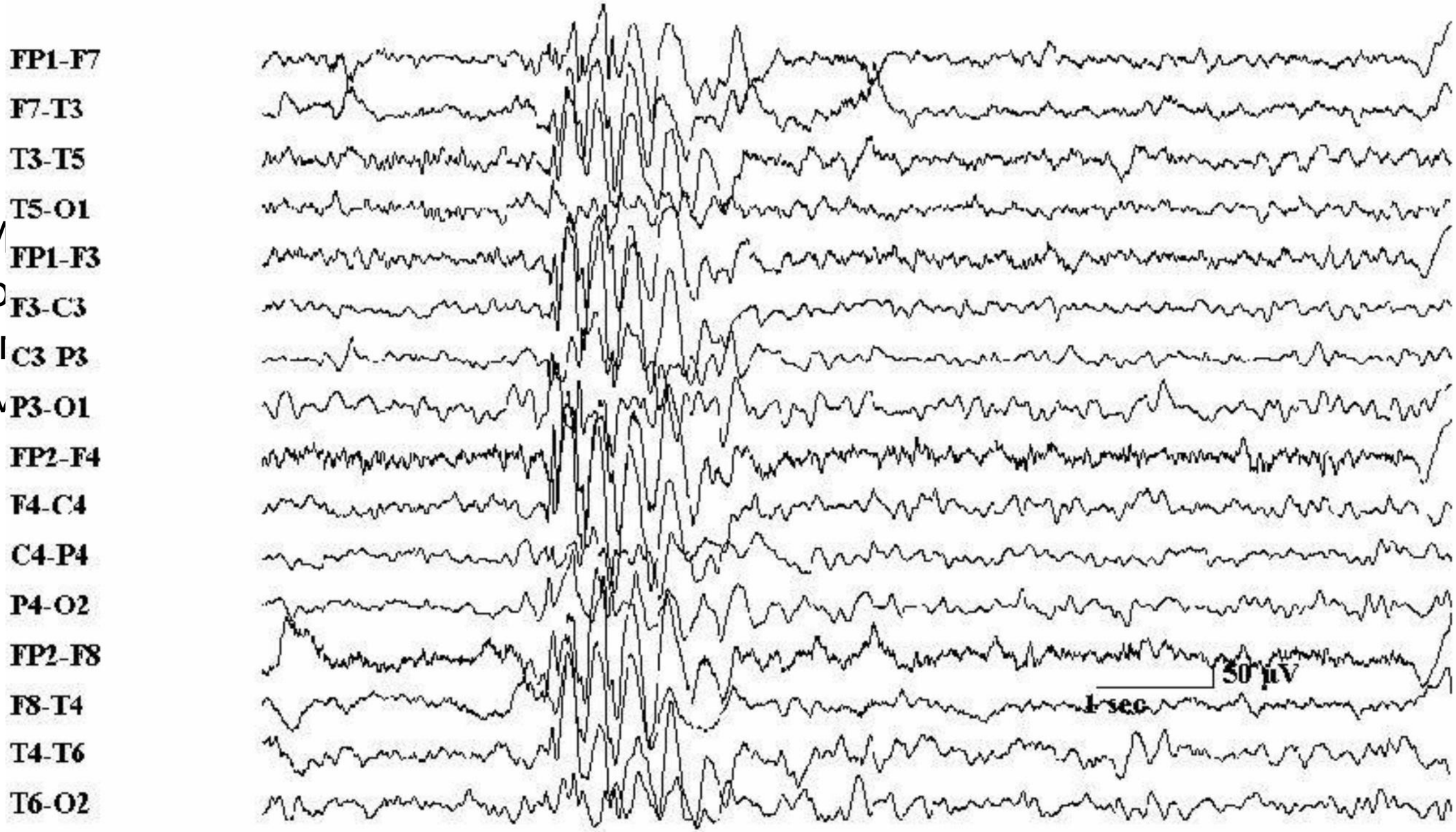

-

4. Эпилептиформные феномены

Комплексы «спайк-волна» – паттерн состоящий из пика и следующей за ним медленной волной.

4.А Комплексы «спайк-волна»

Как правило, данная активность имеет генерализованный характер и является специфичной для идиопатических генерализованных форм эпилепсии.

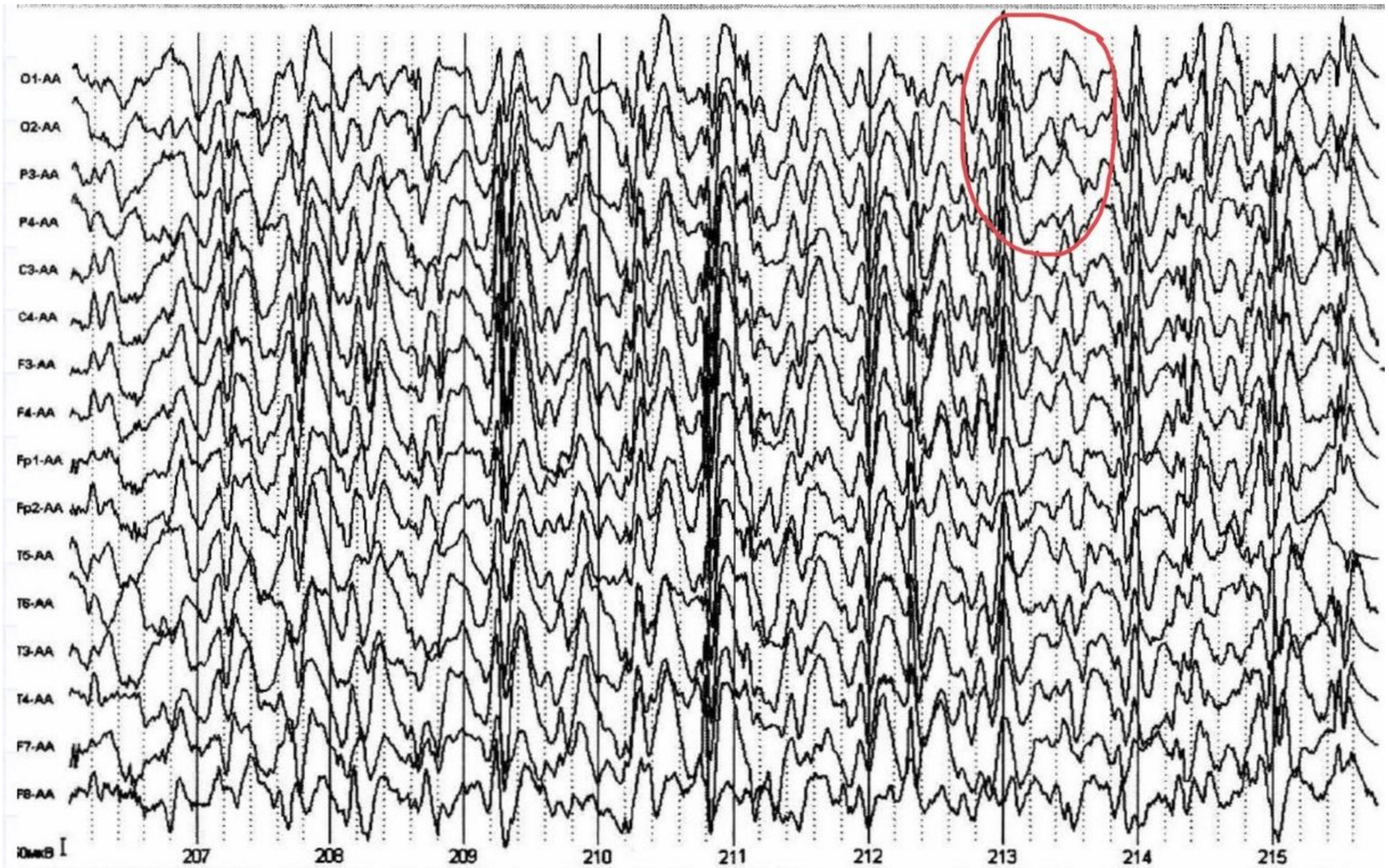

4.Б Комплексы «спайк-волна»

Может встречаться при фокальной эпилепсии в виде локальных единичных комплексов.

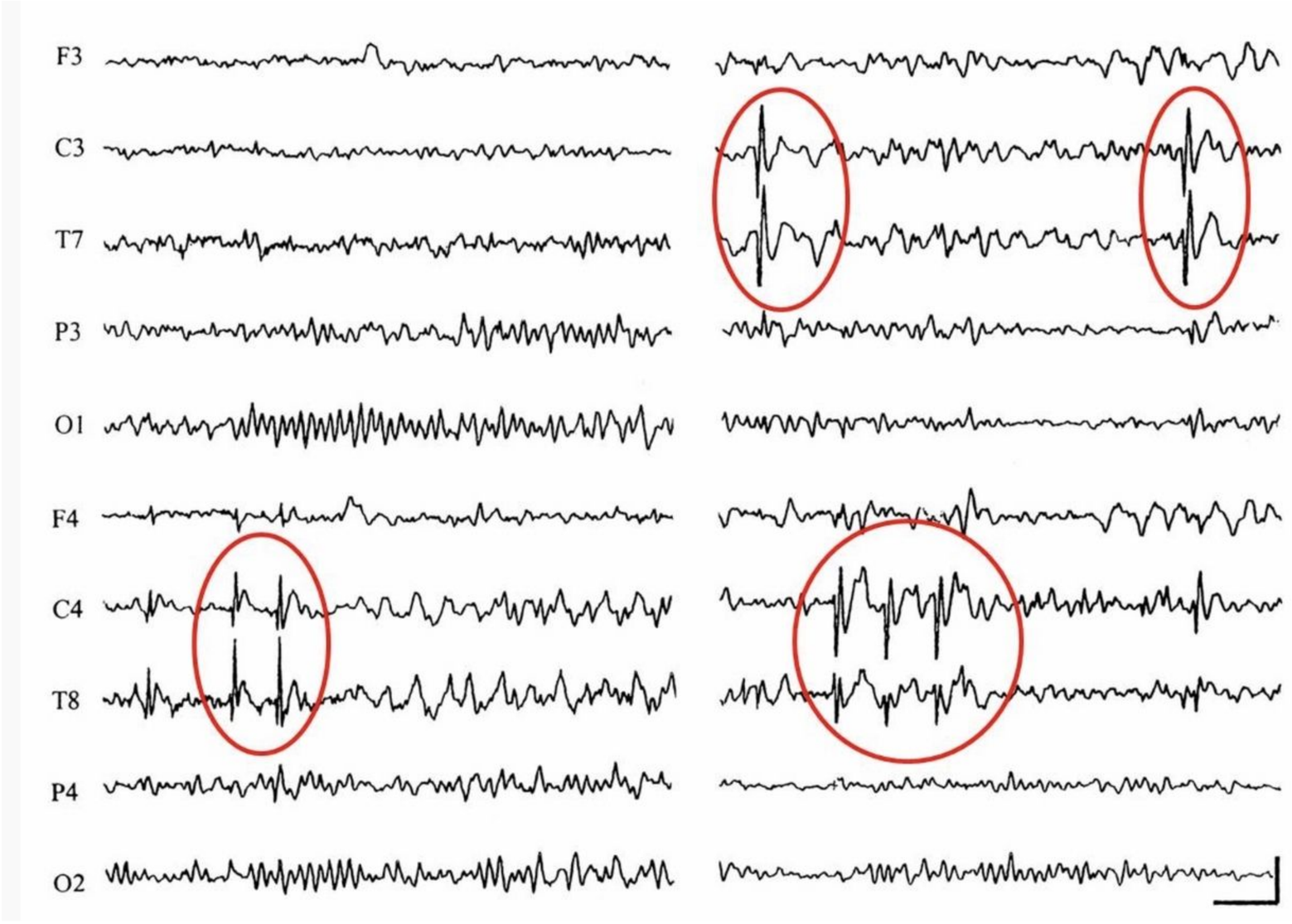

ЭЭГ во время миоклонического приступа, спровоцированного мелькающим светом частотой 20 Гц, при юношеской миоклонической эпилепсии.

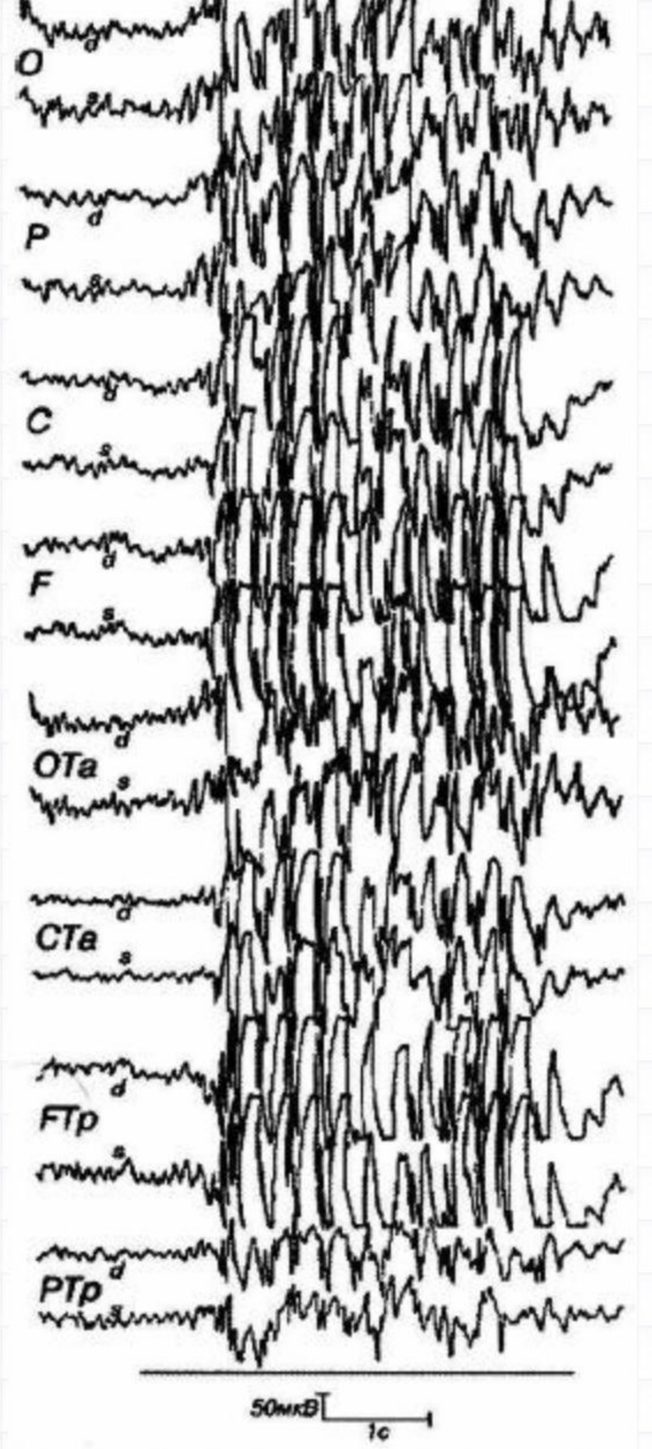

ЭЛЕКТРОЭНЦЕФАЛОГРАФИЯ

Биоэлектрическая активность мозга – бодрствование.
Альфа-ритм с частотой 8-10-11 Гц и амплитудой до 50 мкВ, слабо организован, слабо доминирует в теменно-затылочных отделах, распространен на все отделы периодически.
Регионарные различия не выражены.

Реакция активации не выражена.

Реакция на фотостимуляцию – РУР – не выражена.

Бета-ритм с частотой 18-24 Гц и амплитудой до 15 мкВ регистрируется в передних, центральных, височных отделах, распространен на все отделы периодически.

Тета – волны с частотой 4-7 Гц, регистрируются бессистемно, в фоне.

Дельта - волны с частотой 2-3 Гц, регистрируются бессистемно, в фоне.

Пароксизмальная активность : частые, короткие до 1,5-2 с, генерализованные билатерально-синхронные вспышки полиморфной активности (медленные волны до 150 мкВ, острые волны, комплексы спайк- волна амплитудой до 250 мкВ) с амплитудным преобладанием в передне- центральных отделах.

Гипервентиляция: увеличивает индекс медленно-волновой активности, разрядную активность подобную фоновой.

Заключение:
По данным ЭЭГ имеются негрубые общемозговые изменения.
Регистрируются признаки дисфункции срединных структур мозга с разрядами эпилептиформной активности с преобладанием в передне-центральных отделах более выраженные при гипервентиляции.
В фоне артефакты движений, биопотенциалы мышц.

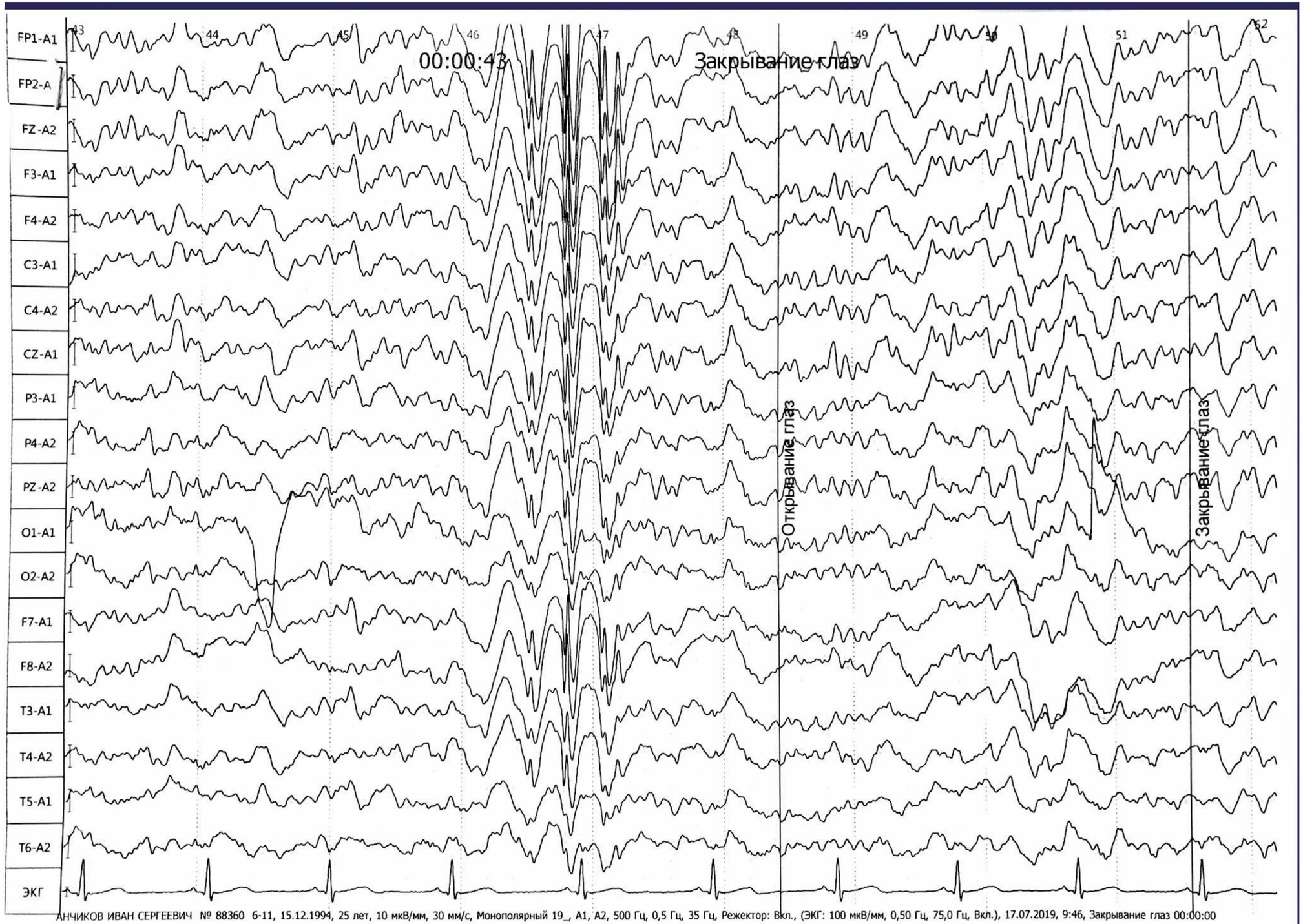
FP1-A1
FP2-A
FZ-A2
F3-A1
F4-A2
C3-A1
C4-A2
CZ-A1
P3-A1
P4-A2
PZ-A2
O1-A1
O2-A2
F7-A1
F8-A2
T3-A1
T4-A2
T5-A1
T6-A2
ЭКГ
43
44
45
46
47
48
49
50
51
52
00:00:43
Закрывание глаз
Открывание глаз
Закрывание глаз
АНЧИКОВ ИВАН СЕРГЕЕВИЧ № 88360 6-11, 15.12.1994, 25 лет, 10 мкВ/мм, 30 мм/с, Монополярный 19_, A1, A2, 500 Гц, 0,5 Гц, 35 Гц, Режектор: Вкл., (ЭКГ: 100 мкВ/мм, 0,50 Гц, 75,0 Гц, Вкл.), 17.07.2019, 9:46, Закрывание глаз 00:00:00

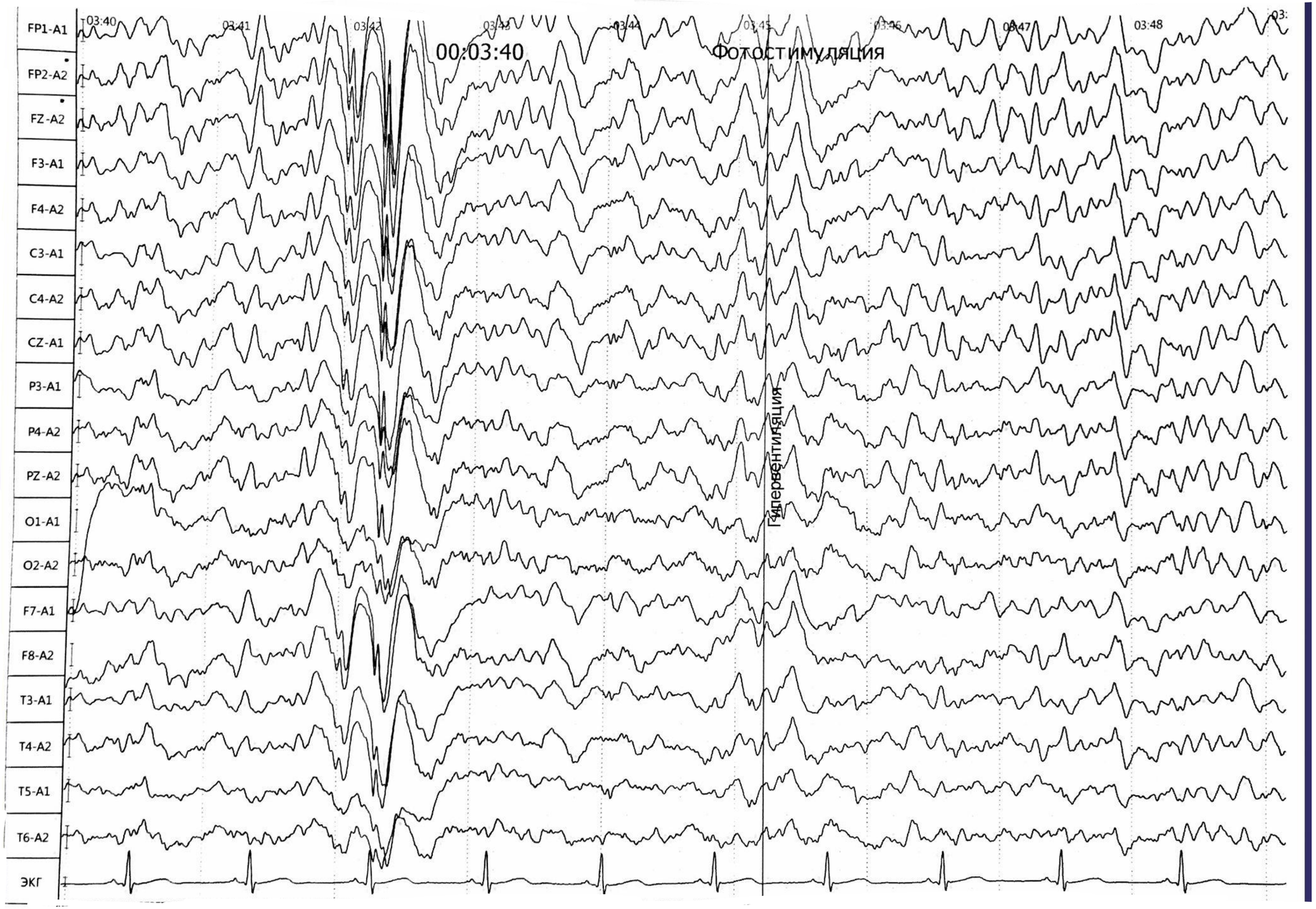
FP1-A1
FP2-A2
FZ-A2
F3-A1
F4-A2
C3-A1
C4-A2
CZ-A1
P3-A1
P4-A2
PZ-A2
O1-A1
O2-A2
F7-A1
F8-A2
T3-A1
T4-A2
T5-A1
T6-A2
ЭКГ
03:40
03:41
03:42
03:43
03:44
03:45
03:46
03:47
03:48
00:03:40
Фотостимуляция
Гипервентиляция

Интернет источники

- http://proepilepsy.ru/diagnostika/eeg-veeg
- http://www.medsecret.net/nevrologiya/instr-diagnostika/483-jelektrojencefalografija
- http://ilab.xmedtest.net/?q=node/6112
- http://www.evidence-neurology.ru/evidentiary-medicine/nosology/epilepsy/klassifikatsiia-epilepsii/
- https://zen.yandex.ru/media/id/5d820e271febd400adcab2ff/ritmy-pri-eeg--oboznachenie-i-rasshifrovka-5d8522d895aa9f00adde6203
- https://www.spbvet.info/arh/detail.php?ID=312
- Видео
  https://www.youtube.com/watch?v=7HVIwI0sCjE
  https://www.youtube.com/watch?v=R1hKkOS5b7I