ЛУЧЕВЫЕ КЕРАТИТЫ

Все о зрении
WWW.ZRENI.RU

Выполнила: врач-интерн Максименко Е.В.

ЭТИОЛОГИЯ

- Возникают при облучении глаза в связи с опухолевыми заболеваниями, при работе с источниками ионизирующего излучения, при экспериментальных исследованиях, реже при лучевой болезни.
- Поражение роговицы возникает при воздействии мягких и жестких рентгеновских лучей.
- Степень местного повреждения тканей зависит от качества излучения, поглощенной дозы, длительности облучения и состояния организма.
- При аппликационной бета-терапии одноразовая доза на глаз порядка 1000 рад может вызывать поверхностный Кератит с клинический, выздоровлением к концу 3-й недели.

<u>Минимальная доза излучения, вызывающая Кератит, составляет 200</u>

ПАТОГЕНЕЗ:

При суммарных дозах в 20 000 рад и выше в роговице уже в ранние сроки наступают глубокие изменения, проявляющиеся паренхиматозным или язвенным кератитом. Чувствительность роговицы отсутствует. Как правило, подобные кератиты сопровождаются вторичными изменениями в радужной оболочке. Может наблюдаться обильное разрастание сосудов в роговице как в период облучения большими дозами, так и в отдалённые сроки после него. Возникающее при этом васкуляризированное бельмо роговицы может изъязвляться. Иногда возникает некроз роговицы. В редких случаях при подобных тяжёлых формах лучевого Кератита может наступить гибель глаза.

Патологическая анатомия процесса:

Основным признаком воспаления роговой оболочки является появление в ней помутнения вследствие отёка и инфильтрации клеточными элементами. Инфильтрат может состоять из лимфоидных, плазматических клеток или полинуклеарных лейкоцитов, проникающих из краевой петлистой сети сосудов. Инфильтрация роговицы сопровождается различными изменениями её слоев: эпителия, стромы и эндотелия. При тяжёлых Кератитах происходит некроз роговицы, что приводит к размягчению стромы, образованию абсцесса и развитию язвы; иногда наблюдается гнойная инфильтрация с распадом всей роговицы.

Варианты объёма поражения:

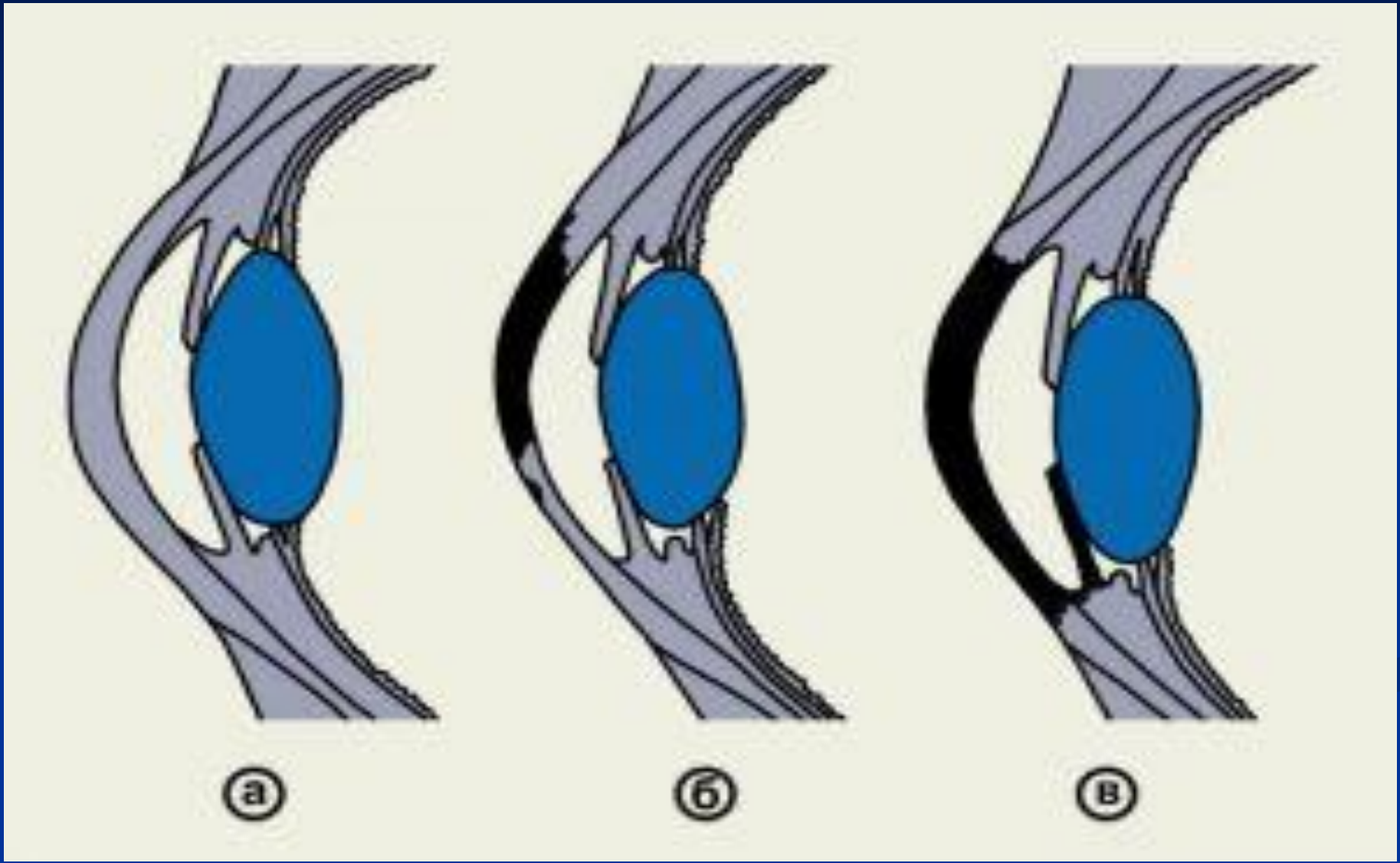

а) отёк эпителия роговицы;
б) паннус (субэпителиальное врастание фиброваскулярной ткани лимба);
в) везикулы и буллы в эпителии роговицы;
г) инфильтраты передних слоёв стромы;

а)

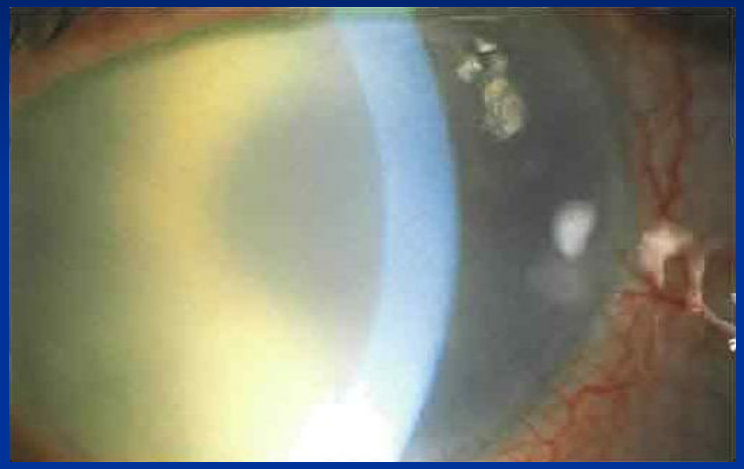

в)

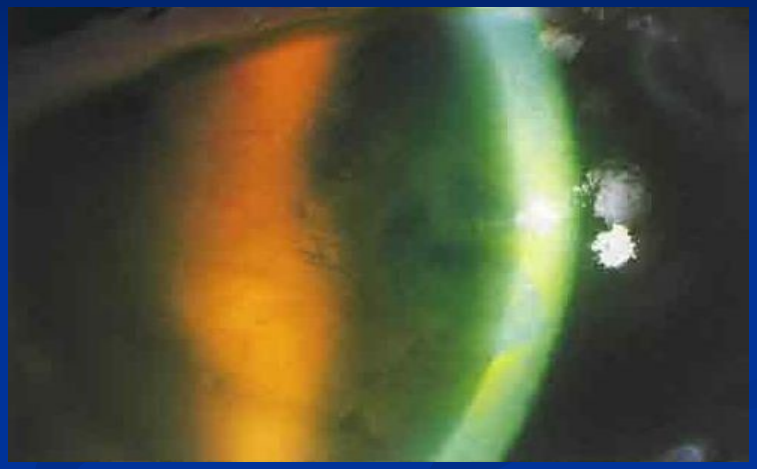

б)

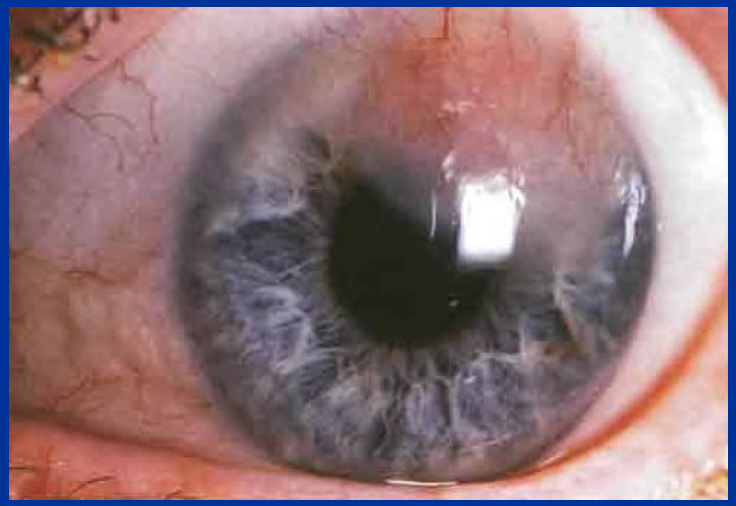

г)

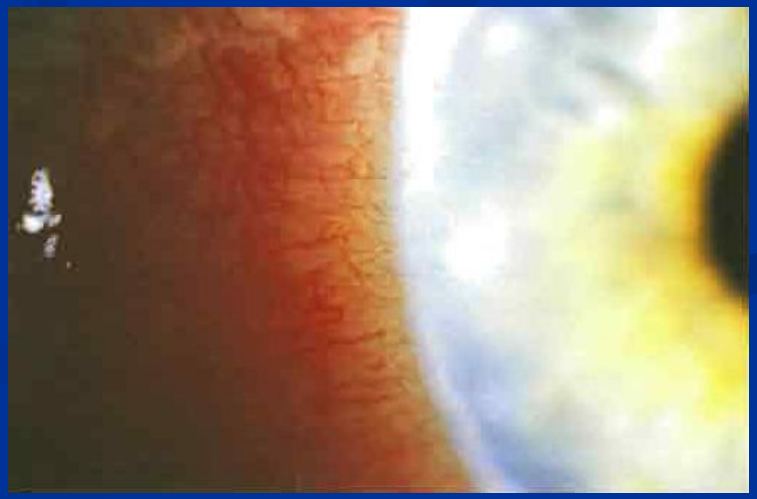

д) отёк стромы роговицы;
е) васкуляризация стромы;
ж) трещины десцеметовой мембраны;
з) складки десцеметовой мембраны;

д)

ж)

е)

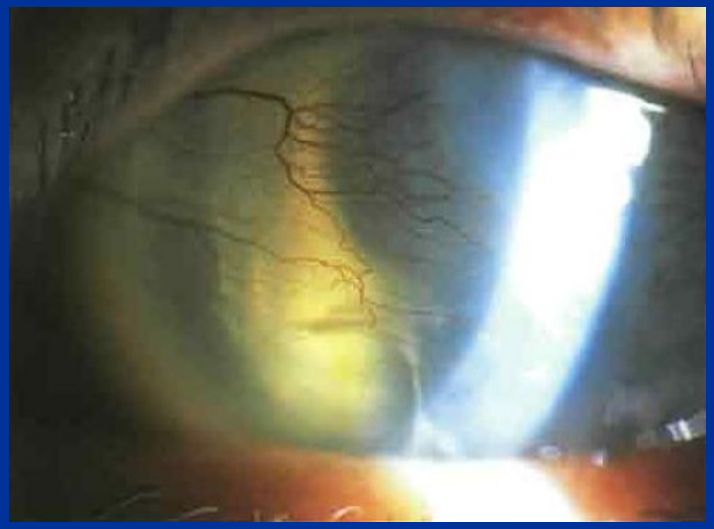

з)

ТЯЖЁЛЫЕ ФОРМЫ ЛУЧЕВЫХ КЕРАТИТОВ

и) крупное древовидное изъязвление окрашенное бенгальским розовым;

к) выраженная васкуляризация при некротическом кератите;

л) стомальный некротический кератит;

м) перфорация роговицы при некротическом кератите.

и)

л)

к)

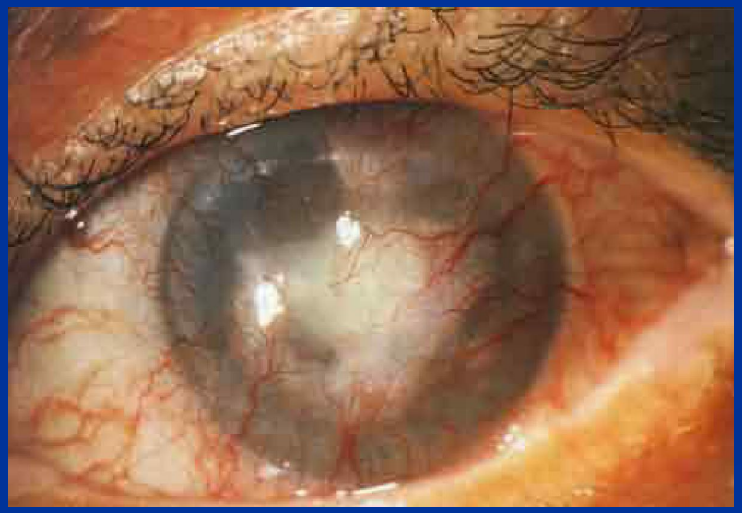

м)

КЛИНИЧЕСКИЕ ПРОЯВЛЕНИЯ

- Светобоязнь, слезотечение, блефароспазм, гиперемия конъюнктивы, точечные эрозии эпителия роговицы.
- Чувствительность роговицы понижена.
- Через несколько недель возможно появление изъязвлений.
- При кератите наблюдается помутнение роговицы, развивающееся вследствие ее инфильтрации и сопровождающееся уменьшением прозрачности и блеска, нарушением сферичности.
- Заживление происходит очень медленно. Часто возникают рецидивирующие эрозии. В тяжелых случаях развивается помутнение роговицы с врастанием сосудов.

Сфероидальная дегенерация:

Термин «сфероидальная дегенерация роговицы» имеет разные синонимы: «эластоз роговицы», «кератопатия Labrador», «климатическая капельная кератопатия» и «узелковая дистрофия Bietti». Это двухсторонний дегенеративный процесс неизвестной этиологии, поражающий, как правило, людей, работающих на открытом воздухе, чаще мужчин. Основной предрасполагающий фактор — воздействие ультрафиолета, т.к. прослеживается четкая корреляция между выраженностью симптомов и длительностью пребывания на открытом воздухе. Состояние относительно не опасно, однако в редких случаях может сопровождаться ухудшением зрения.

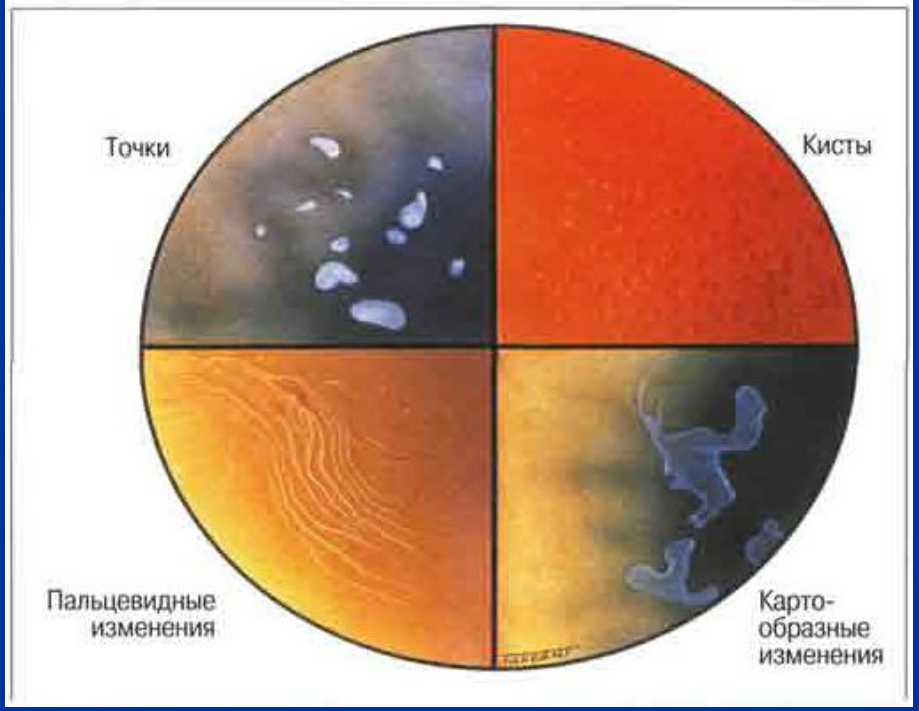

Субэпителиальные картообразные изменения

Симптомы (в порядке проявления)

- Мелкие гранулы янтарного цвета в поверхностных слоях стромы, расположенные на периферии интерпальпебрального пространства роговицы.
- С течением времени интенсивность помутнения увеличивается, гранулы сливаются и процесс распространяется к центру роговицы.
- В развитых случаях изменения представляют собой узелки, часто окруженные венчиком стромального помутнения (рис. 5.89).

Рис. 5.89
Сфероидальная дегенерация

Осложения:

- некроз роговицы;
- образование абсцесса и развитие язвы;
- формирование гнойного инфильтрата с распадом роговицы;
- при воздействии первичного поражающего фактора на тройничный нерв - формирование нейропаралитического кератита;
- развитие вторичной глаукомы;
- эндофтальмита;
- панофтальмита;
- неврит зрительного нерва;
- вторичное инфицирование.

Лечение:

Лечение лучевого кератита представляет большие трудности. Оно должно быть направлено на предупреждение инфицирования и включать препараты, улучшающие тканевой обмен роговицы . При тяжёлых кератитах показана лечебная кератопластика.

ПРИ ЛУЧЕВЫХ ПОРАЖЕНИЯХ РОГОВИЦЫ ВАЖНЫМ ФАКТОРОМ ЯВЛЯЕТСЯ ИСКЛЮЧЕНИЕ ДЕЙСТВИЯ ПОРАЖАЮЩЕГО ИСТОЧНИКА НА ПАЦИЕНТА.

Консервативное лечение

• лечение кератитов должно проводиться в стационаре;

• проводят местную и системную этиологическую терапию ;

• в конъюнктивальную полость инстиллируют 3—4 раза в день 0,1% раствор диклофенака натрия [МНН] (глазные капли наклоф, дикло-Ф). Одновременно проводят системную нестероидную противовоспалительную терапию;

• для предотвращения увеличения объема изъязвления применяют механическое тушированиe язвы – 1% спиртовым раствором бриллиантового зеленого или 5—10% спиртовым раствором йода или проводят крио– или диатермокоагуляцию краев и дна язвы;

• на стадии очищения язвы применяют препараты, улучшающие регенерацию роговицы (2—3 раза в день): 5% декспантенол [МНН] (глазной гель корнерегель), депротеинизированный гемодиализат из крови телят [МНН] (20% глазной гель солкосерил, актовегин);

• при наличии явлений иридоциклита дополнительно назначают мидриатики, которые инстиллируют в конъюнктивальный мешок 2—3 раза в день и/или вводят субконъюнктивально по 0,3 мл: атропин [МНН] (1% глазные капли), фенилэфрин [МНН] (2,5 и 10% глазные капли ирифрин) или 1% раствор для инъекций мезатон);

Консервативное лечение

• при формировании помутнения роговицы для более нежного рубцевания применяют ГКС препараты, которые закапывают в конъюнктивальный мешок 3—4 раза в день или вводят в виде электрофореза. Наиболее часто используют 0,1% раствор дексаметазона [МНН] (глазные капли и мазь максидекс). Протеолитические ферменты (лидаза и коллализин [МНН]) вводятся с помощью электрофореза;

• при лечении кератитов необходимо проводить пассивное промывание слезоотводящих путей;

• в тяжелых случаях проводят хирургическое лечение: промывание передней камеры противомикробными препаратами, лечебная кератопластика. В случае угрозы прободения роговицы и невозможности проведения кератопластики используют покрытие роговицы конъюнктивой или аллосклерой.

Дезинтоксикационная терапия.

Для блокирования действия медиаторов воспаления внутримышечно вводят НПВП .

Консервативное лечение

Ослабленным больным вводят внутримышечно витамины группы «В» – по 1,0 мл 1 раз в сутки через сутки; аскорбиновая кислота – по 2,0 мл 1 раз в сутки ежедневно курсом 10 инъекций.

При вялом заживлении целесообразно внутримышечное назначение препаратов, стимулирующих репаративные процессы (солкосерил, актовегин по 5,0 мл, на курс 10 инъекций). Для стимуляции иммунитета применяют 5% раствор метронидазола для инъекций по 100 мл внутривенно капельно ежедневно или через день.

Применяют лазерстимуляцию и магнитотерапию с мазью актовегином или солкосерилом. Протеолитические ферменты (лидаза и коллализин) вводят с помощью электрофореза.

Хирургическое лечение

В тяжелых случаях проводят хирургическое лечение: введение аутокрови в переднюю камеру, лечебную кератопластику.

В случае угрозы прободения роговицы и невозможности проведения кератопластики роговицу покрывают лечебной контактной линзой, конъюнктивой, кадаверной роговицей или склерой.

СПАСИБО ЗА ВНИМАНИЕ!