ОСТРЫЙ АППЕНДИЦИТ -

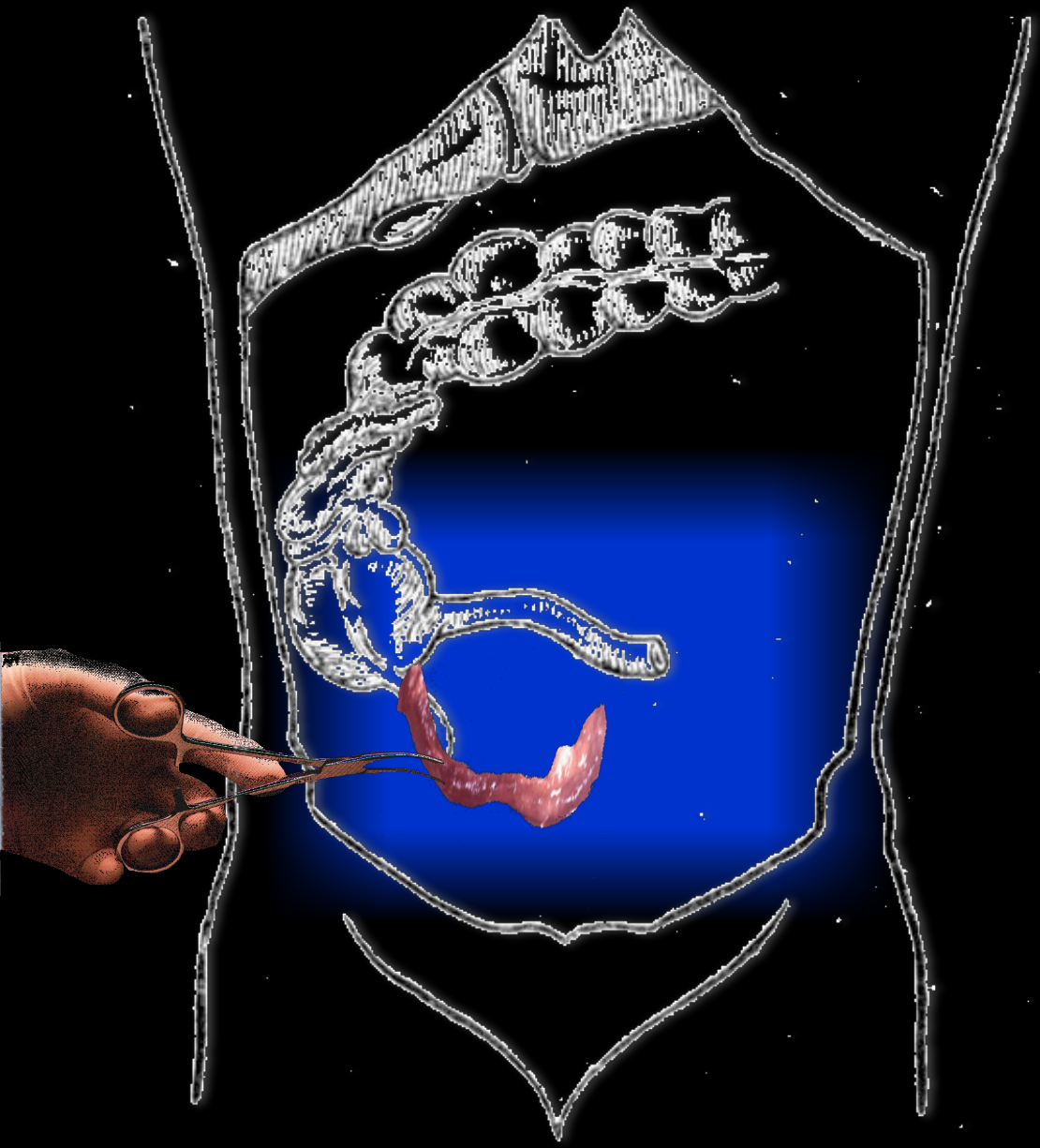

ОСТРОЕ

НЕСПЕЦИФИЧЕСКОЕ

ВОСПАЛЕНИЕ

ЧЕРВЕОБРАЗНОГО

ОТРОСТКА

СЛЕПОЙ

КИШКИ

СКЕЛЕТОТОПИЯ СЛЕПОЙ КИШКИ И ЧЕРВЕОБРАЗНОГО ОТРОСТКА

ДЛИНА СЛЕПОЙ КИШКИ 5 – 7 см, В НЕЕ ВПАДАЕТ ПОДВЗДОШНАЯ КИШКА, В ПЕРЕХОДЕ ИМЕЕТСЯ БАУГИНИЕВА ЗАСЛОНКА, ПРЕПЯТСТВУЮЩАЯ ПЕРЕХОДУ ТОЛСТОКИШЕЧНОГО СОДЕРЖИМОГО ПРИ ПЕРИСТАЛЬТИКЕ НАЗАД В ТОНКУЮ КИШКУ (РЕФЛЮКС)

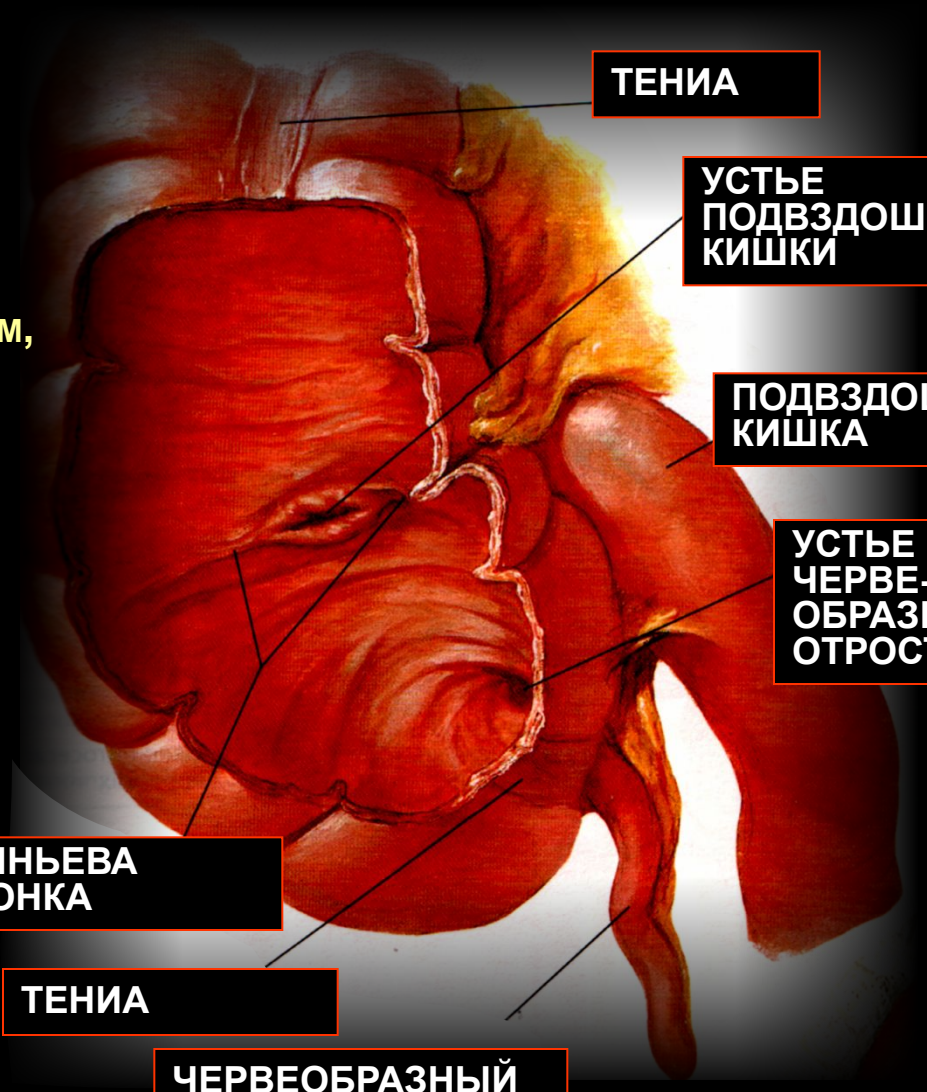

ПАТОГЕНЕЗ ОСТРОГО АППЕНДИЦИТА

Обструкция полости аппендикса (копролиты, мышечный спазм, глисты)

Возникновение замкнутой полости

Заполнение слизью, транссудатом

Развитие инфекции

Повышение давления в полости отростка

Дисфункция нервно-рефлекторного аппарата

Спазм мышечной оболочки и сосудов отростка

Ишемия стенки отростка с трофическими изменениями

Проникновение инфекции в слизистую (первичный аффект Ашофа)

Развитие воспаления

Отек стенки отростка

Гнойная деструкция ткани

Некротические изменения стенки

Проникновение инфекции в брюшную полость

Развитие осложнений

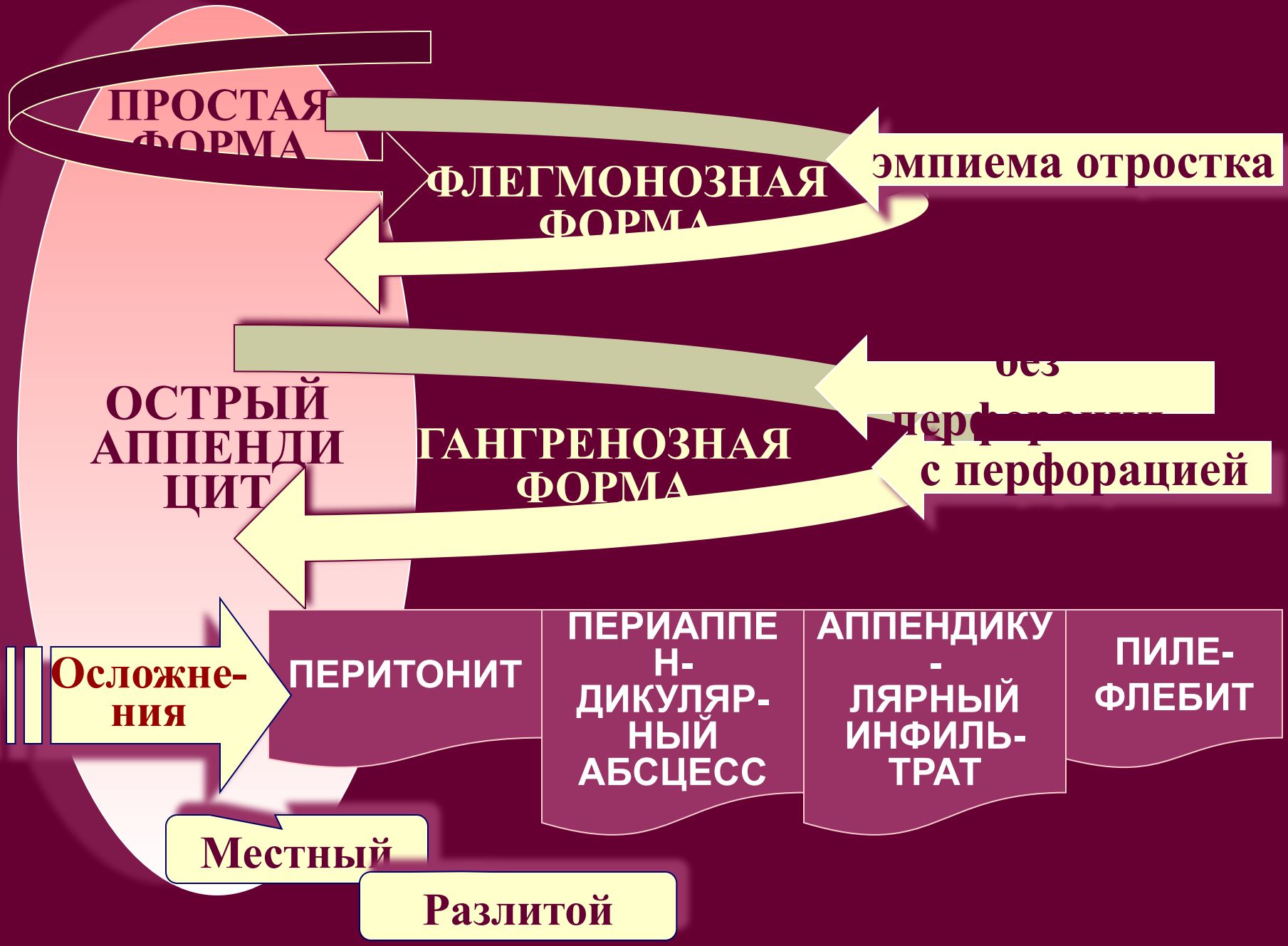
ПРОСТАЯ ФОРМА
ФЛЕГМОНОЗНАЯ ФОРМА
эмпиема отростка
ОСТРЫЙ АППЕНДИ ЦИТ
ГАНГРЕНОЗНАЯ ФОРМА
без
с перфорацией
Осложне-ния
ПЕРИТОНИТ
ПЕРИАППЕ Н-ДИКУЛЯР-НЫЙ АБСЦЕСС
АППЕНДИКУ - ЛЯРНЫЙ ИНФИЛЬ-ТРАТ
ПИЛЕ-ФЛЕБИТ
Местный
Разлитой

ЖИВОТ СИММЕТРИЧНЫЙ,
БРЮШНАЯ СТЕНКА В
ПРАВОЙ ПОДВЗДОШНОЙ ОБЛАСТИ
ОТСТАЕТ В АКТЕ ДЫХАНИЯ

ПОЛОЖИТЕЛЬНЫЙ СИМПТОМ

КОХЕРА-ВОЛКОВИЧА -

ПЕРЕМЕЩЕНИЕ БОЛИ
НА ПРОТЯЖЕНИИ 6-8 ЧАСОВ
ИЗ ЭПИГАСТРАЛЬНОЙ В
ПРАВУЮ ПОДВЗДОШНУЮ
ОБЛАСТЬ

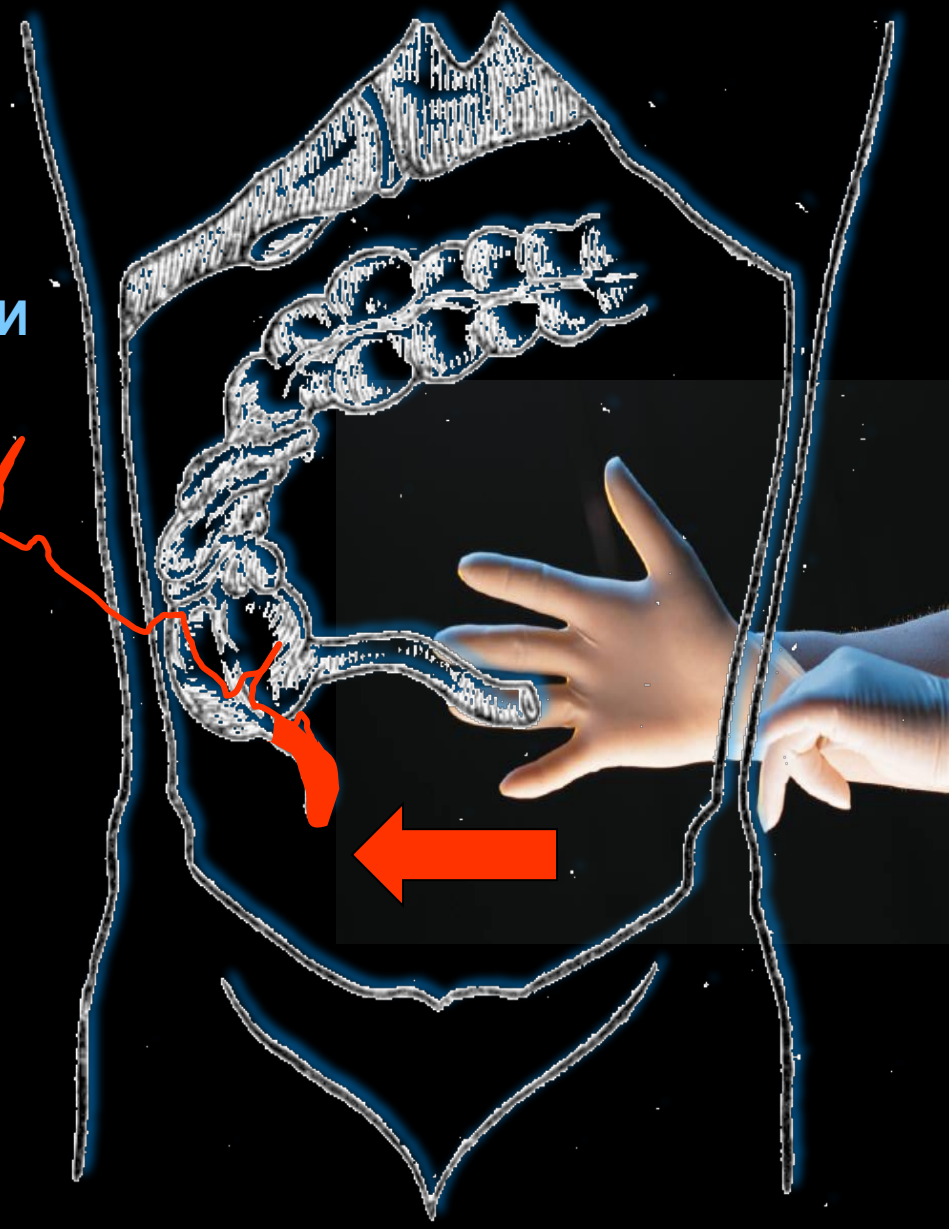

ПРИ ПОВЕРХНОСТНОЙ

ПАЛЬПАЦИИ -

НАПРЯЖЕНИЕ МЫШЦ

В ПРАВОЙ

ПОДВЗДОШНОЙ

ОБЛАСТИ

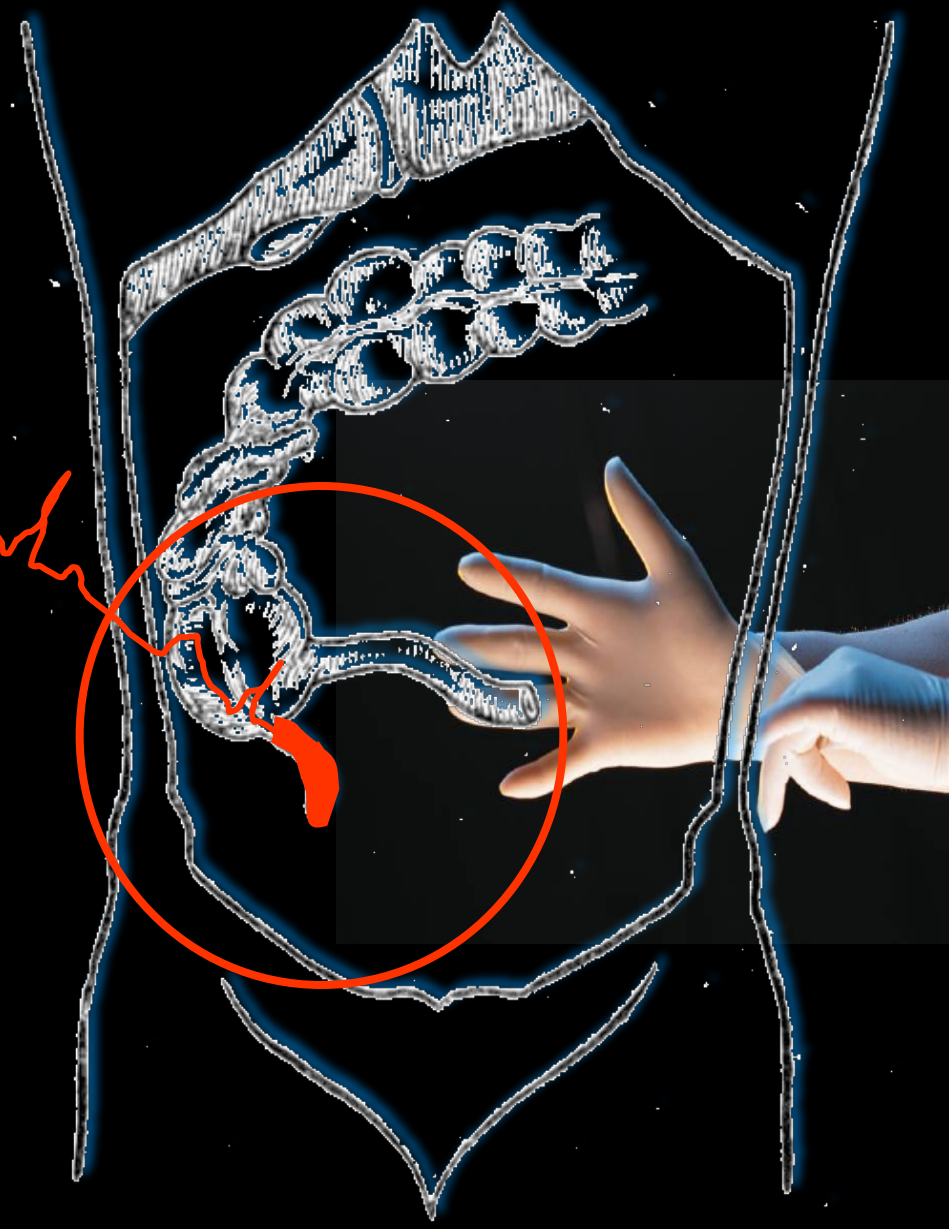

ОСОБЕННОСТИ ОСТРОГО АППЕНДИЦИТА У БЕРЕМЕННЫХ ЖЕНЩИН ОБУСЛОВЛЕНЫ:

- ИЗМЕНЕНИЯМИ СОМАТИЧЕСКОГО, ФИЗИОЛОГИЧЕСКОГО И ГОМЕОСТАТИЧЕСКОГО СТАТУСА, ВЫЗВАННОГО БЕРЕМЕННОСТЬЮ
- СМЕЩЕНИЕМ СЛЕПОЙ КИШКИ И ЧЕРВЕОБРАЗНОГО ОТРОСТКА КВЕРХУ
- НАЛИЧИЕМ СОПУТСТВУЮЩИХ ЗАБОЛЕВАНИЙ (ДИАБЕТ, НЕФРОПАТИЯ БЕРЕМЕННЫХ И ДР.)

ДИАГНОСТИКА

КЛИНИЧЕСКИЕ ПРИЗНАКИ

Жалобы

Анамнез

Объективные данные

Лабора-торные данные

КЛИНИЧЕСКИЙ АНАЛИЗ КРОВИ

КЛИНИЧЕСКИЙ АНАЛИЗ МОЧИ

Простая форма аппендицита

Деструктивная форма аппендицита

Деструктивная форма аппендицита

Ретроцекал. локализация отростка

>лейкоцитов до 10-12 х 10^9/л

>лейкоцитов до 18-20 х 10^9/л

наличие белка, цилиндров

свежие эритроциты

При диагностических трудностях

Обзорная рентгено-графия брюшины, УЗД

Лапароско-пическая диагностика

Правило Коупа – операция

При невозмож-ности исключения диагноза

ДАННЫЕ ЛАБОРАТОРНЫХ ИССЛЕДОВАНИЙ

В КРОВИ -

ВЫСОКИЙ ЛЕЙКОЦИТОЗ,

СДВИГ ВЛЕВО.

ВЫСОКИЕ

ПОКАЗАТЕЛИ

БИЛИРУБИНА.

ОСТАТОЧНОГО

АЗОТА,

КРЕАТИНИНА.

В МОЧЕ -

БЕЛОК,

ЭРИТРОЦИТЫ,

ЦИЛИНДРЫ

ЛЕЧЕНИЕ

БОЛЬШИЕ ДОЗЫ АНТИБИОТИКОВ, ДЕТОКСИКАЦИОННАЯ ТЕРАПИЯ, АНТИКОАГУЛЯТОРЫ, ДЕЗАГРЕГАНТЫ, ФИБРИНОЛИТИКИ.

ЛЕТАЛЬНОСТЬ

95 – 100 %