Лекция 4.1. ВВОДНАЯ В СПЛАНХНОЛОГИЮ

План лекции.

1. ***Введение.***
2. ***Паренхиматозные и трубкообразные органы.***
3. ***Серозные оболочки и полости тела.***
4. ***Производные брюшины и её углубления в тазовую полость.***
5. ***Классификации внутренностей, их сообщение с внешней средой.***
6. ***Филогенез полостей тела.***

На прошлых лекциях. Мы изучили строение сомы (кожи и аппарата движения) и одной из интегрирующих систем – нервной. Соматические структуры лежат, преимущественно, поверхностно и обеспечивают многообразные движения частей тела, локомоцию и сопряжённые с ними функции. Нервная система объединяет организм в единое целое.

Откуда же берётся энергия и строительный материал для тела животного? Что с ним происходит в организме? Какие органы обеспечивают формирование нового организма в старом из пластических веществ? На эти и ещё многие вопросы можно ответить, изучив внутренние органы.

Внутренние органы жеребца.

Египетский рисунок XV века.

Внутренние органы или внутренности (лат. - VISCERA) – это совокупность органов определённых аппаратов, лежащих внутри организма, преимущественно в полостях тела животного, и обеспечивающих обмен веществ и энергии в организме.

Спланхнология – наука, изучающая строение и функцию внутренних органов.

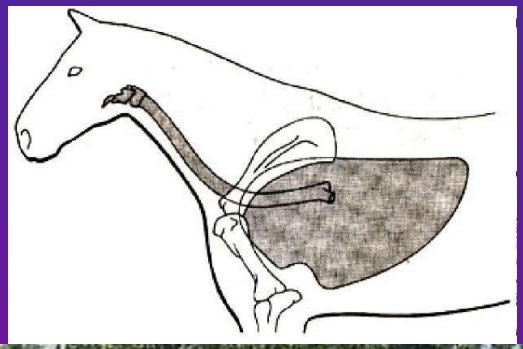

АППАРАТЫ ВНУТРЕННИХ ОРГАНОВ

- аппарат дыхания (обеспечивает окислительно-восстановительные процессы в организме, «горение», путём обмена кислорода и углекислого газа);

- аппарат пищеварения (обеспечивает поступление и обмен энергетических и пластических веществ);

- аппарат мочевыделения (осуществляет обезвреживание и удаление из организма конечных продуктов белкового обмена);

- аппарат размножения (реализует продолжение рода, распространение генотипа в пространстве и времени).

dreamstime.com

Pitomcy.com

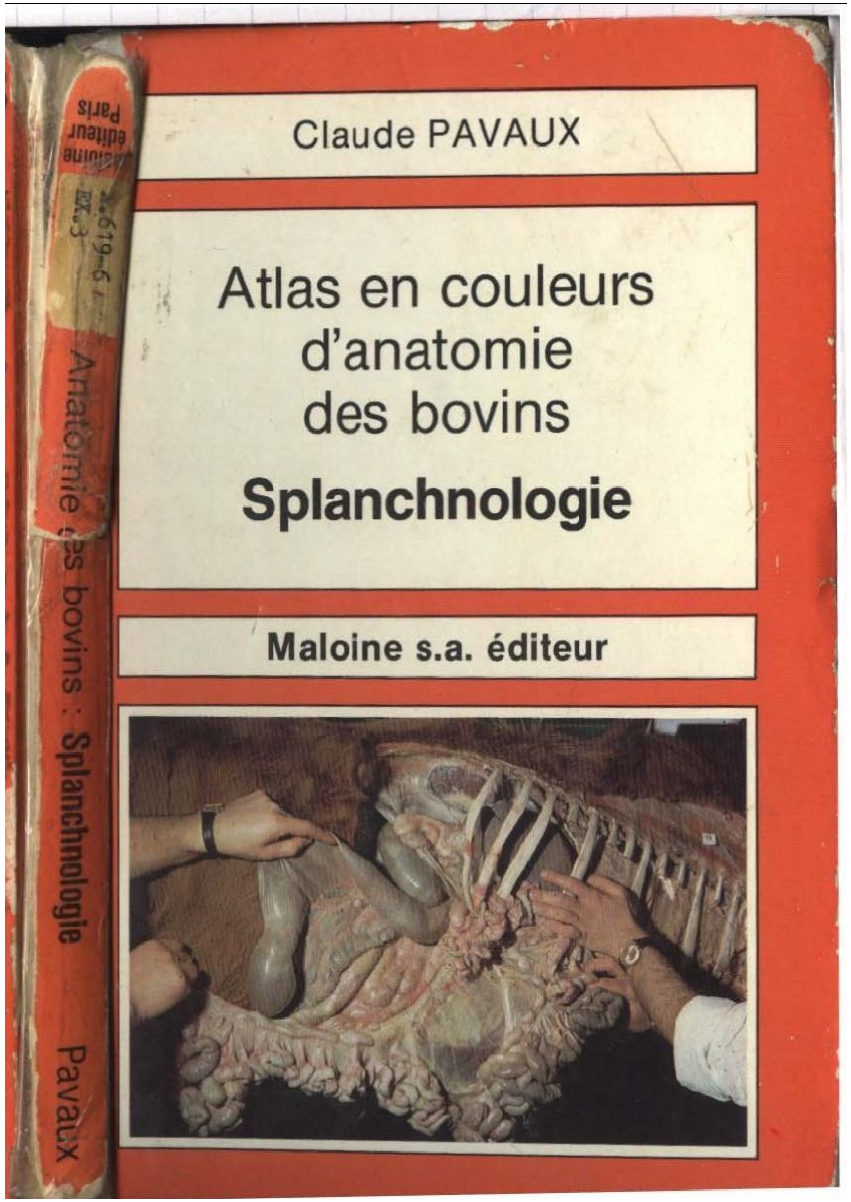

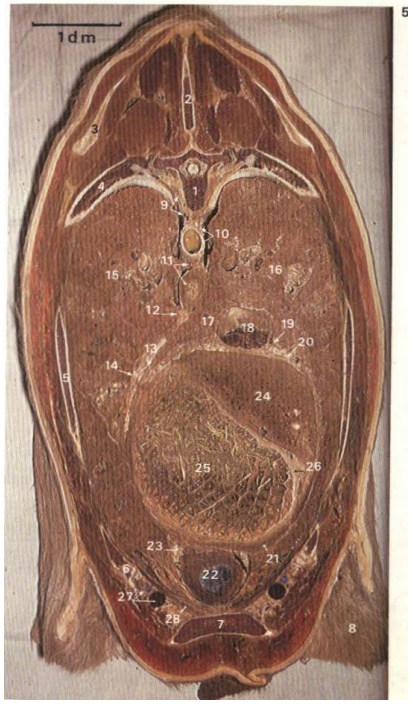

GESTATION EXTRAOMENTALE

197

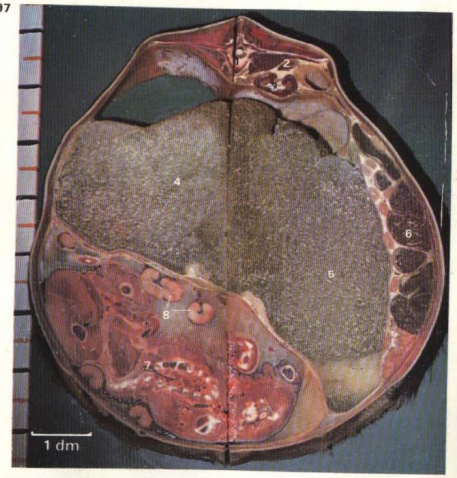

197 Topographie d'une gestation « à gauche »; coupe transversale de l'abdomen au niveau de la IIIe vertèbre lombaire; aspect caudal du segment crânial de la coupe.

1 Corps de la IIIe vertèbre lombaire; *2* Rein droit (Extrémité caudale); *3* Rein gauche (Extrémité crâniale); 4-5 Rumen; *4* Sac dorsal, *5* Sac ventral; *6* Intestin; *7* Fœtus (à terme); *8* Placentomes

VARIATIONS HÉPATIQUES

119

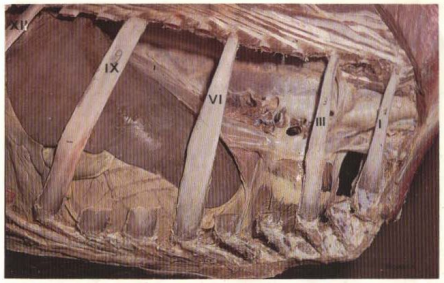

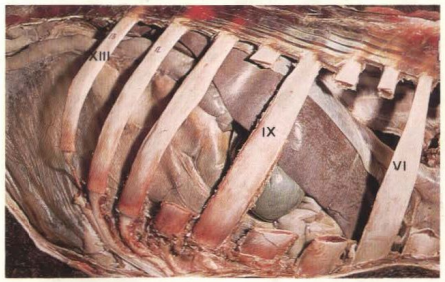

120

119 Foie volumineux, occupant le tiers dorsal de l'avant-dernier espace intercostal.

120 Foie réduit, surtout dans son lobe droit, qui dégage très largement les derniers espaces intercostaux.

КЛАССИФИКАЦИЯ ВНУТРЕНОСТЕЙ ПО СТРОЕНИЮ

- паренхиматозные;
- трубкообразные.

Паренхиматозные органы – компактные органы, состоящие их стромы (соединительно-тканный остов для паренхимы органа) и паренхимы (специфическая рабочая ткань органа, чаще - железистая).

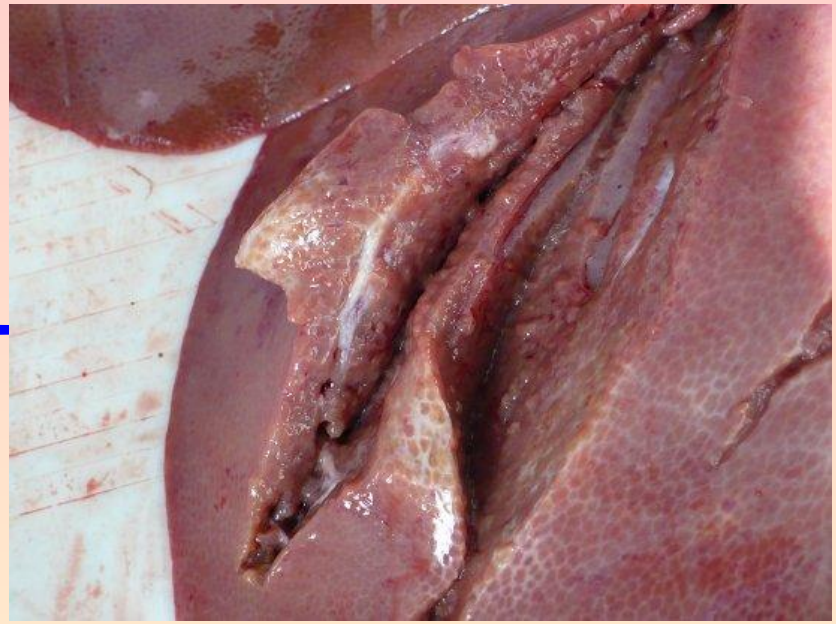

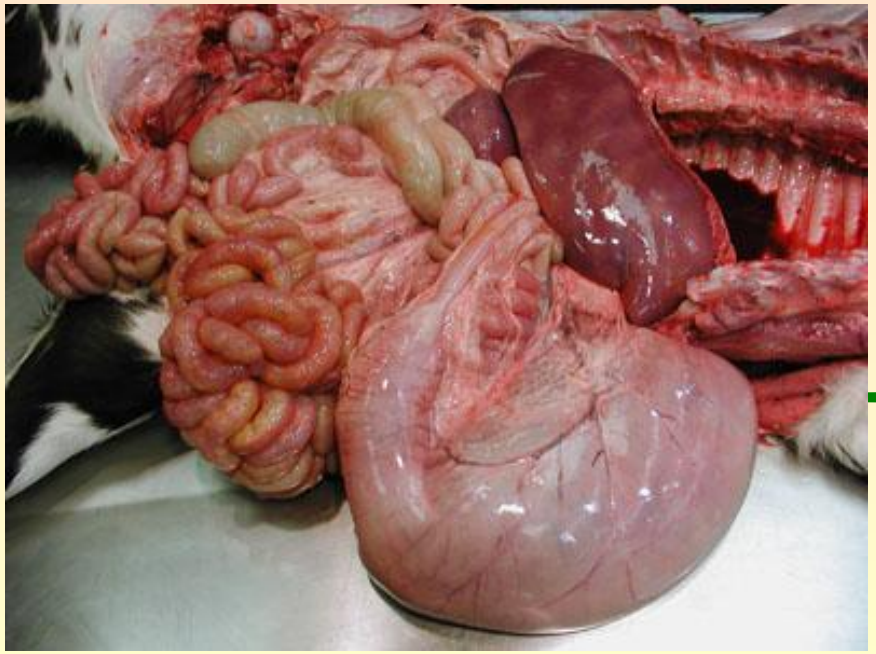

Трубкообразные органы – полые органы, образующие каналы для прохождения либо резервуары для хранения различных эндо- и экзогенных субстратов. Имеют полость, окружённую 3 оболочками – слизистой, мышечной и наружной.

Трубкообразный орган (кишка)

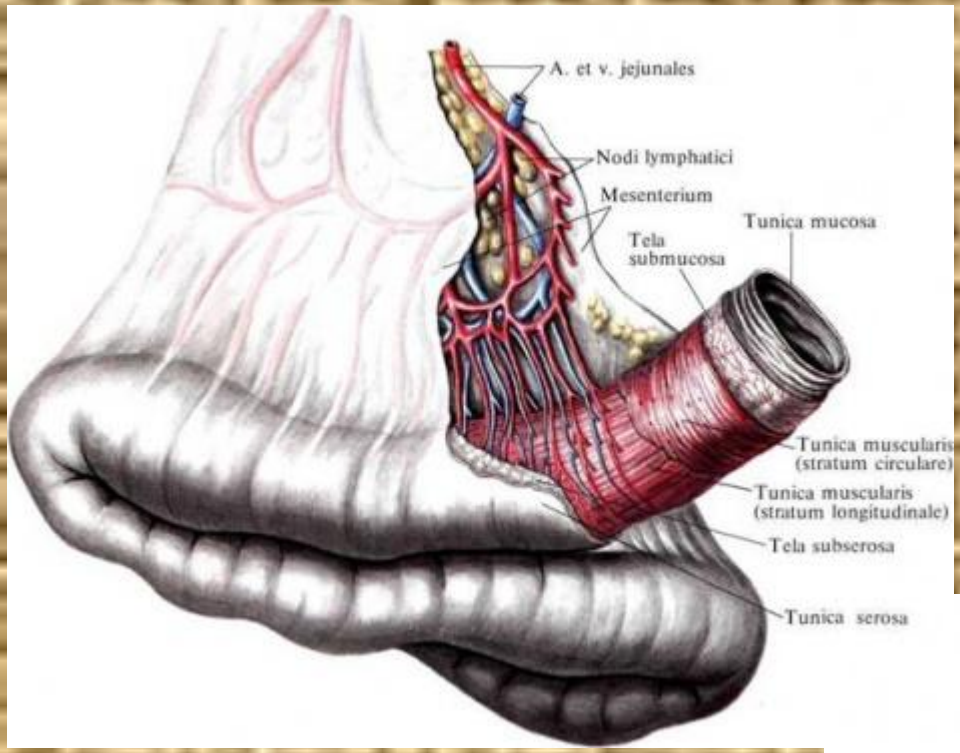

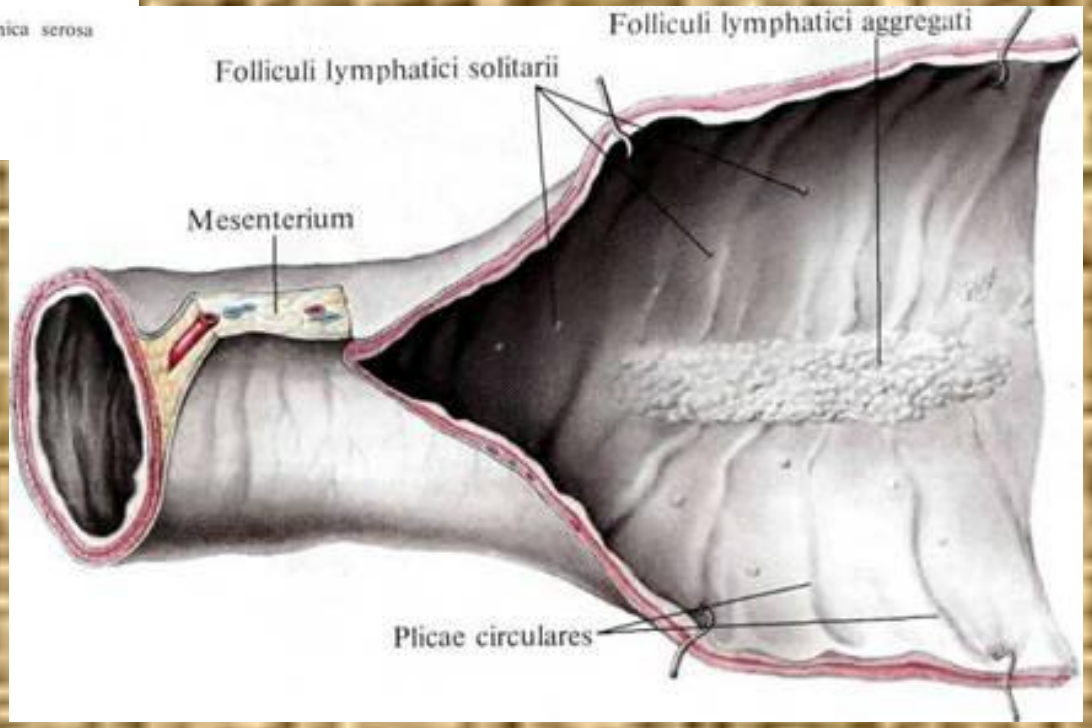

СЛИЗИСТАЯ ОБОЛОЧКА

- чаще всего бледно-розовая внутренняя оболочка органа, обращённая в его полость.

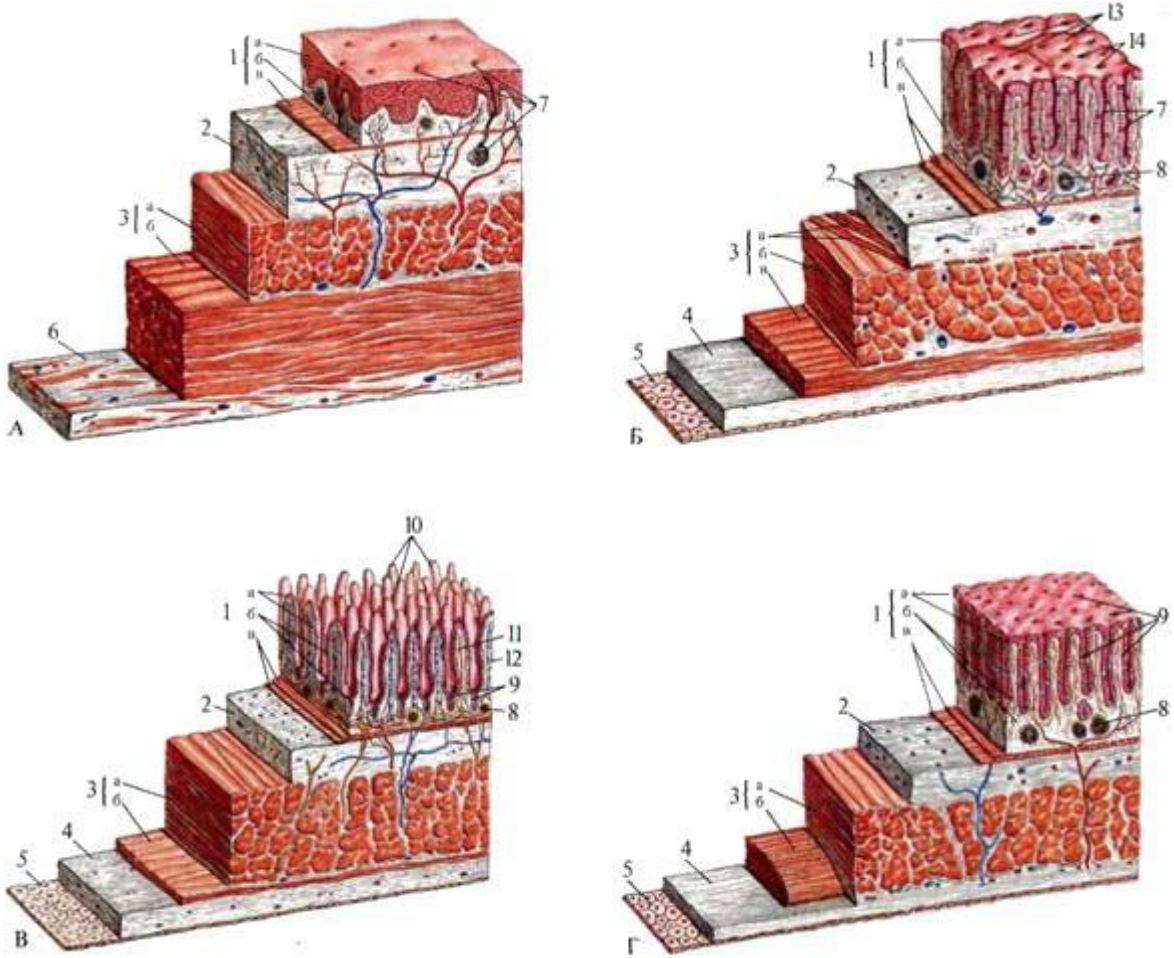

Слои слизистой оболочки

- эпителий;
- собственная пластинка слизистой оболочки;
- мышечная пластинка слизистой оболочки;
- - подслизистая основа.

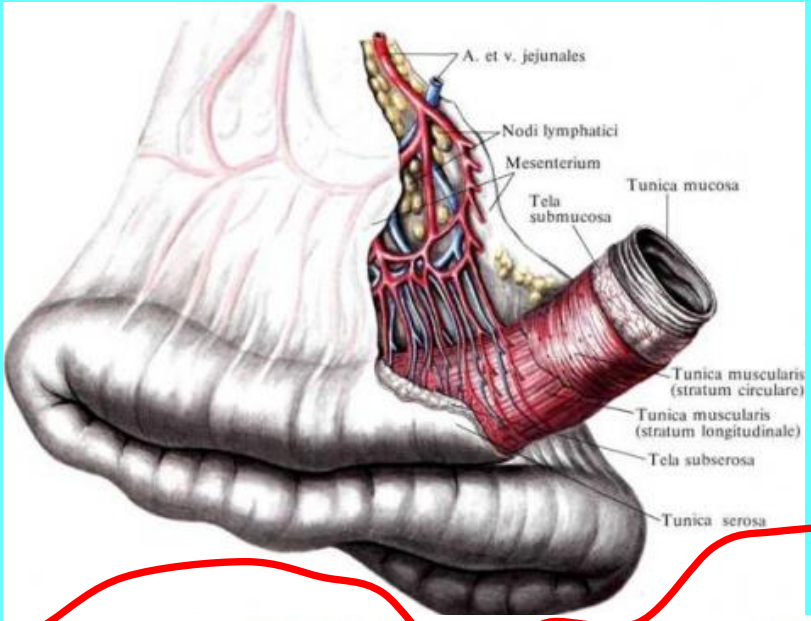

МЫШЕЧНАЯ (СРЕДНЯЯ) ОБОЛОЧКА

(как правило, состоит из гладкой мышечной ткани, но в конечных отделах трубки – поперечно-полосатая мышечная ткань, возможны кости и хрящи)

- внутренний (циркулярный) слой;
- наружный (продольный) слой.

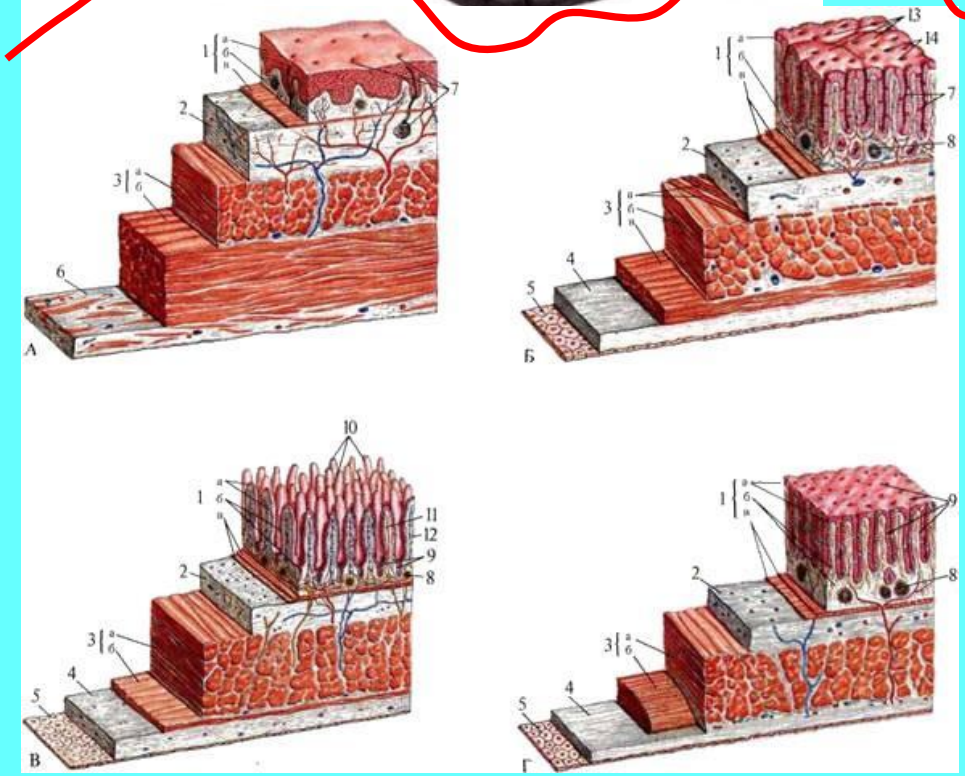

НАРУЖНАЯ ОБОЛОЧКА

- в полостях тела – СЕРОЗНАЯ ОБОЛОЧКА;
- за пределами полостей – АДВЕНТИЦИАЛЬНАЯ ОБОЛОЧКА.

Хрящи и поперечно-полосатые мышцы в средней оболочке (гортань, пищевод).

СЕРОЗНАЯ ОБОЛОЧКА

- покрывает органы в грудной, брюшной и частично тазовой полостях;
- внешний вид: гладкая, блестящая, прозрачная, слегка влажная;
- гистологически состоит из **МЕЗОТЕЛИЯ НА БАЗАЛЬНОЙ МЕМБРАНЕ** с подлежащей соединительно-тканной пластинкой.

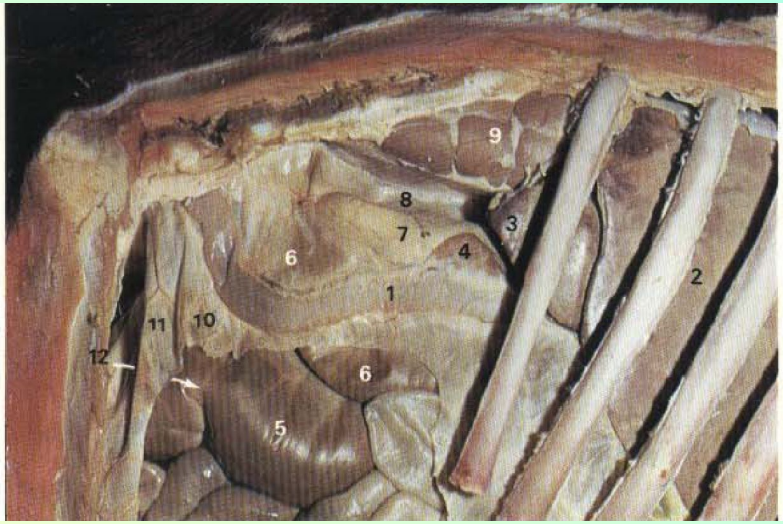

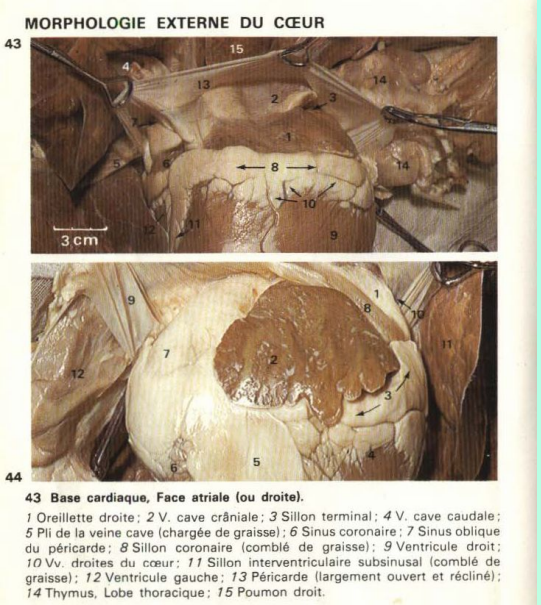

43 Base cardiaque, Face atriale (ou droite).
1 Oreillette droite; *2* V. cave crâniale; *3* Sillon terminal; *4* V. cave caudale; *5* Pli de la veine cave (chargée de graisse); *6* Sinus coronaire; *7* Sinus oblique du péricarde; *8* Sillon coronaire (comblé de graisse); *9* Ventricule droit; *10* Vv. droites du cœur; *11* Sillon interventriculaire subsinusal (comblé de graisse); *12* Ventricule gauche; *13* Péricarde (largement ouvert et récliné); *14* Thymus, Lobe thoracique; *15* Poumon droit.

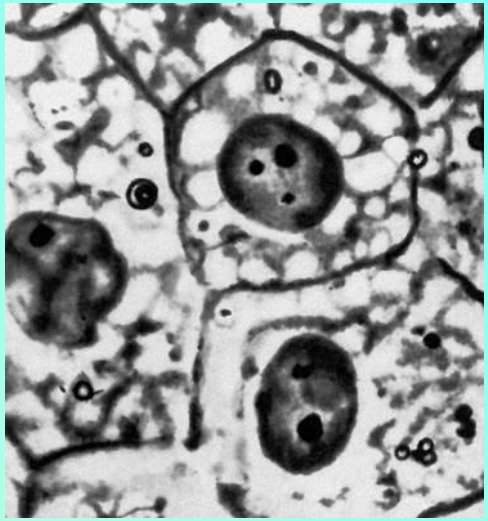

Мезотелий с поверхности печени человека (однослойный плоский «эпителий»).

АДВЕНТИЦИАЛЬНАЯ ОБОЛОЧКА

- покрывает органы вне полостей тела (области головы, шеи, тазовой полости);
- образована **РЫХЛОЙ ВОЛОКНИСТОЙ СОЕДИНИТЕЛЬНОЙ ТКАНЬЮ.**

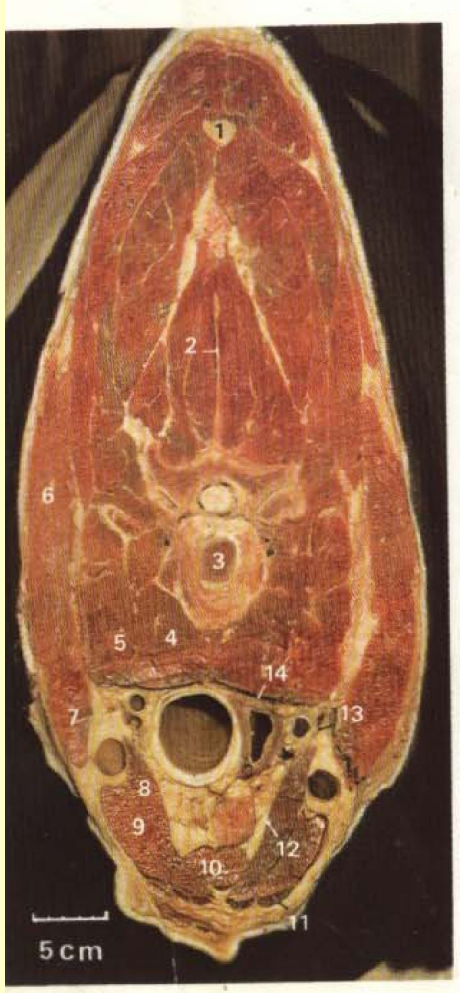

URÈTRE FEMELLE

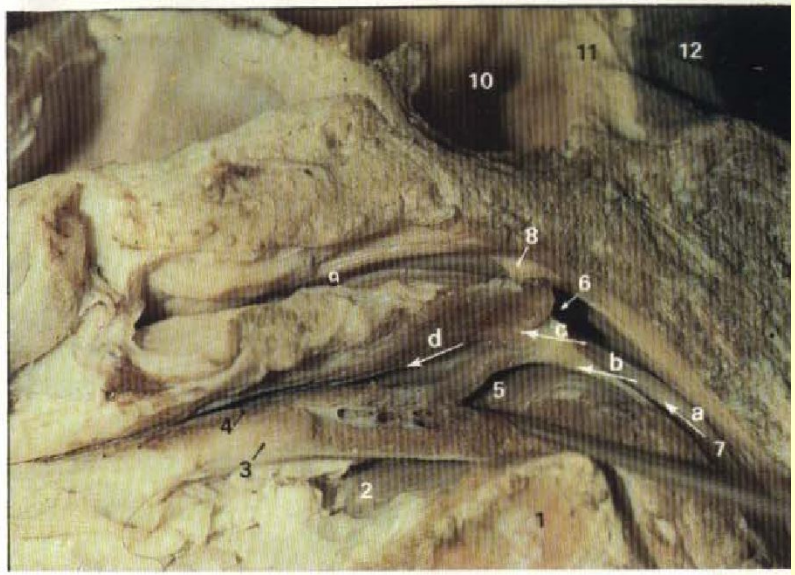

140 Urètre femelle, coupé longitudinalement, l'extrémité de la sonde car nelée indique le fond du récessus suburétral.

1 Symphyse pelvienne; *2* Espace rétro-péritonéal; 3-6 Urètre femelle *3* Tunique musculaire, *4* Tunique muqueuse, *5* Diverticule suburétra *6* Ostium externe de l'urètre ou « méat urinaire »; *7* Vestibule du vagi *8* Vestige de l'hymen; *9* Vagin; *10* Rectum; *11* Canal anal; *12* Zone cutané de l'anus.

Quatre flèches marquées a, b, c, d : positions successives de la sonde lors d'u cathétérisme urétral.

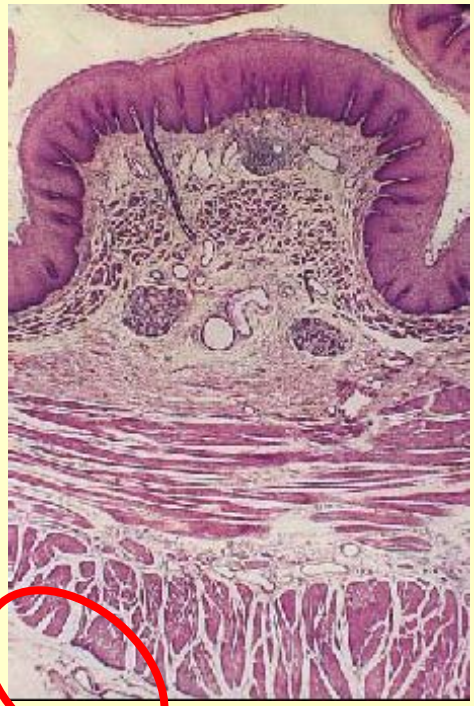

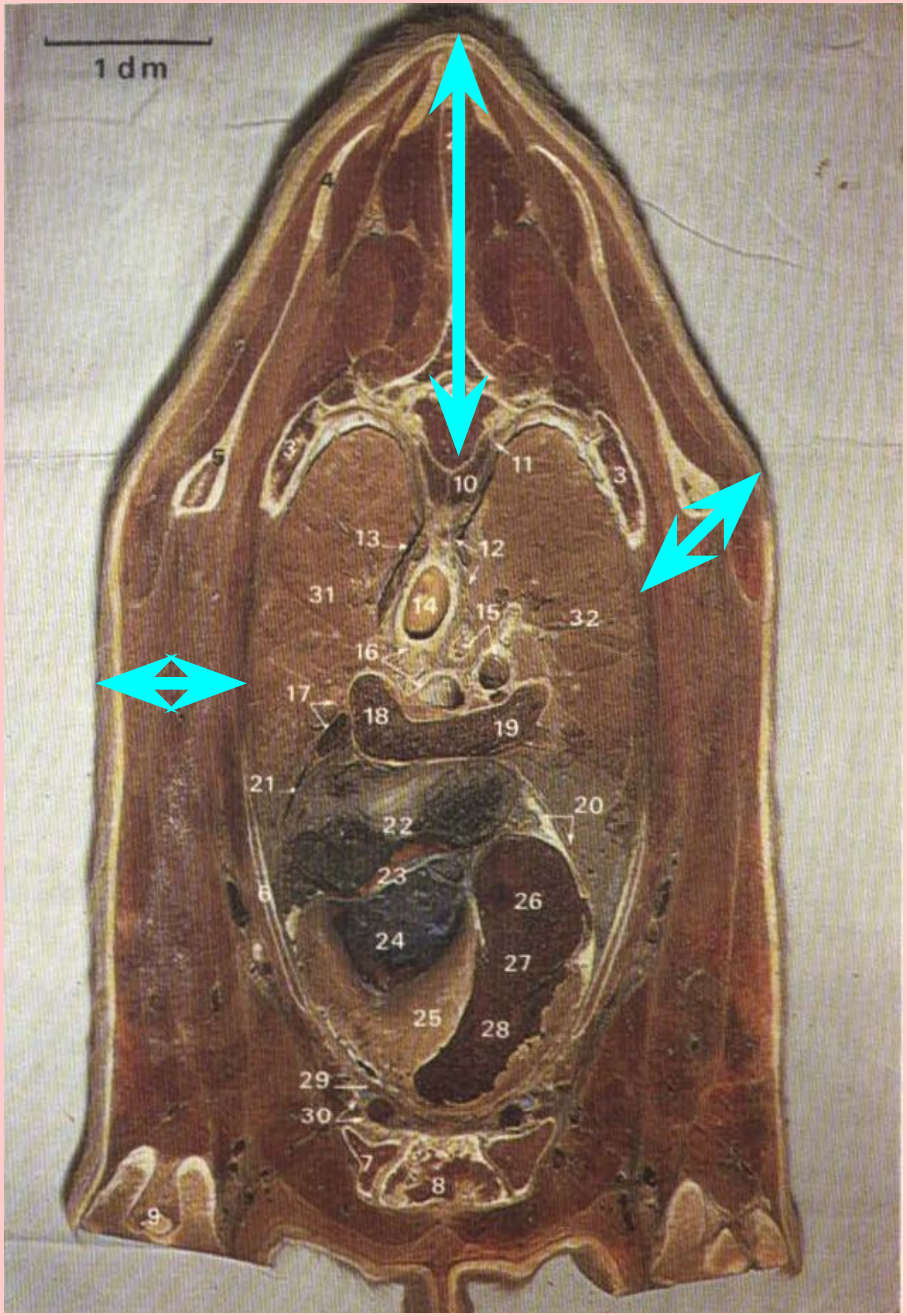

Полости тела (грудная, брюшная и тазовая) – образованы структурами сомы: кости, их соединения, мышцы и кожа

Вспомните и самостоятельно запишите в *лекционные тетради: границы и стенки грудной, брюшной и тазовой полостей!*

Серозные полости и оболочки

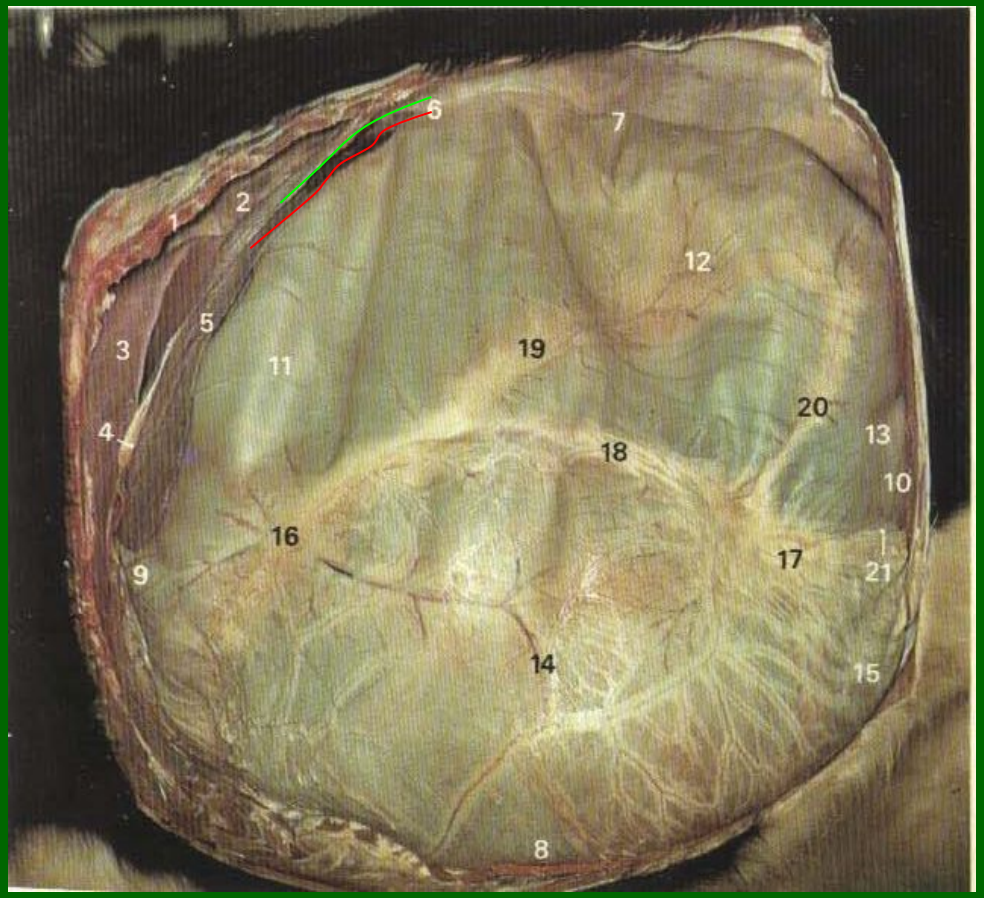

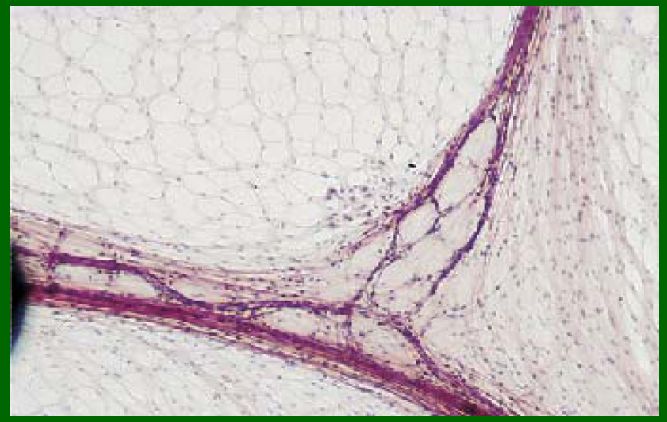

Напоминаю! Серозная оболочка образована мезотелием на базальной мембране с подлежащей соединительно-тканной пластинкой!

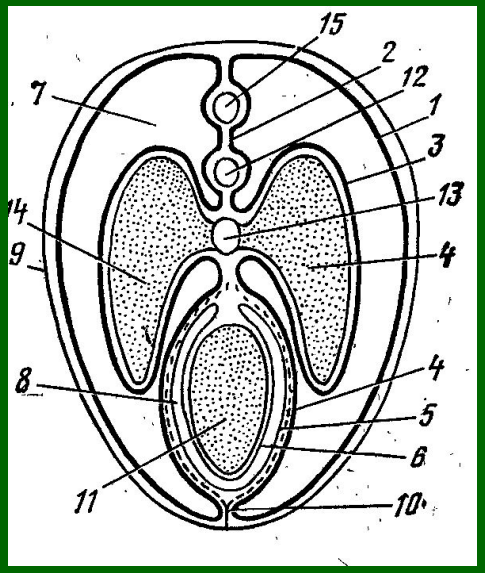

Серозная полость находится в той или иной полости тела и отграничена лишь листками серозной оболочка (париетальным и висцеральным). Париетальный покрывает стенки полости тела, а висцеральный листок серозной оболочки покрывает внутренности. Серозная полость – щелевидная, содержит не много серозной жидкости (у коров в брюшинной полости около 150 мл): соломенного цвета опалесцирующая жидкость.

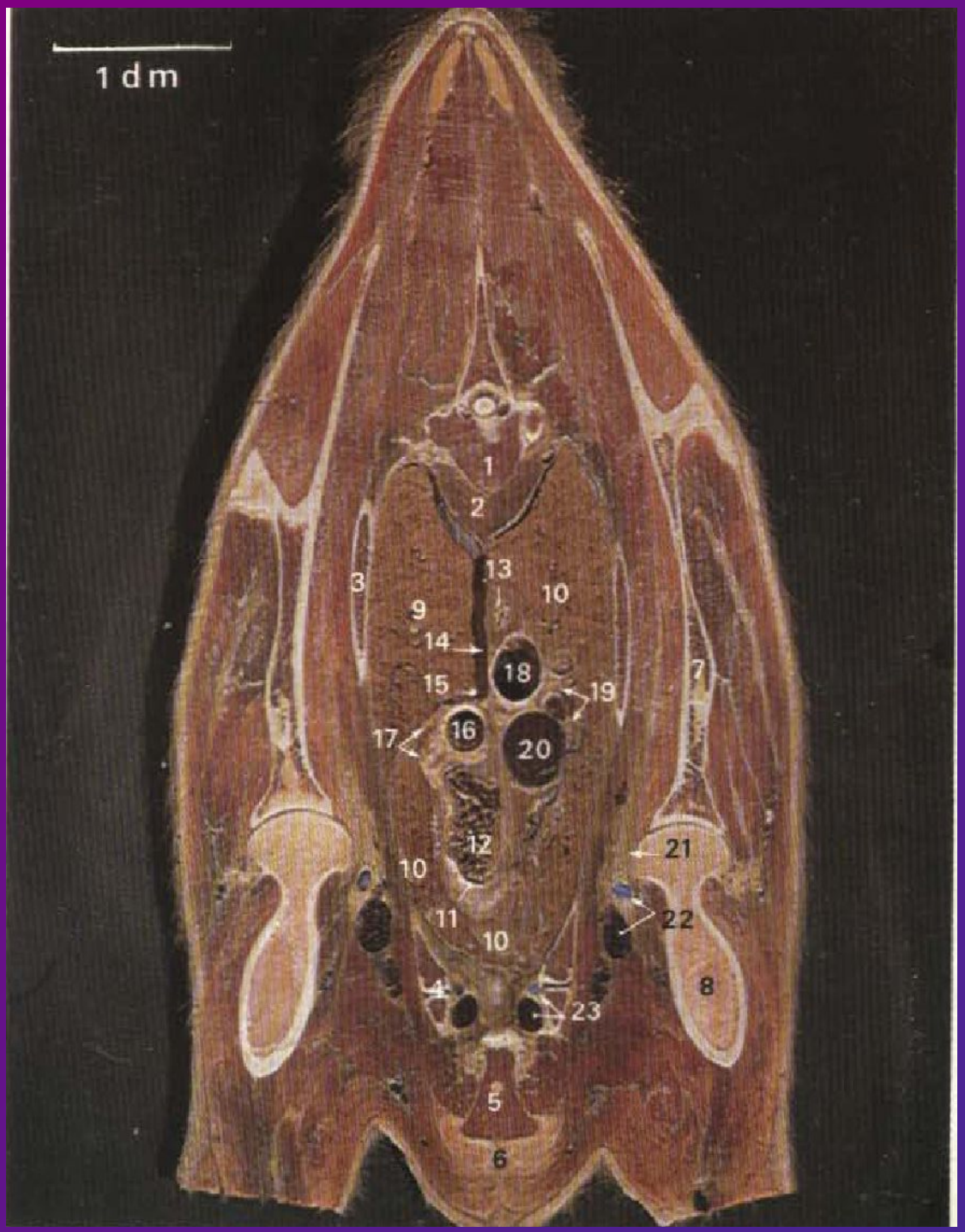

В грудной полости (вспомним её стенки!)

- 3 серозные полости (2 плевральные и 1 перикардиальная);
- серозная оболочка называется ПЛЕВРА!
- по расположению плевра бывает (листки плевры): костальная, диафрагмальная, грудинная, средостенная, легочная и перикардиальная;
- перикардиальная полость лежит между эпикардом и сердечной сорочкой, полностью изолирована от плевральных полостей;
- плевральные полости – между средостенной, легочной и париетальными листками;
- они сообщаются между собой у 100% собак и 20% лошадей.

В грудной полости…

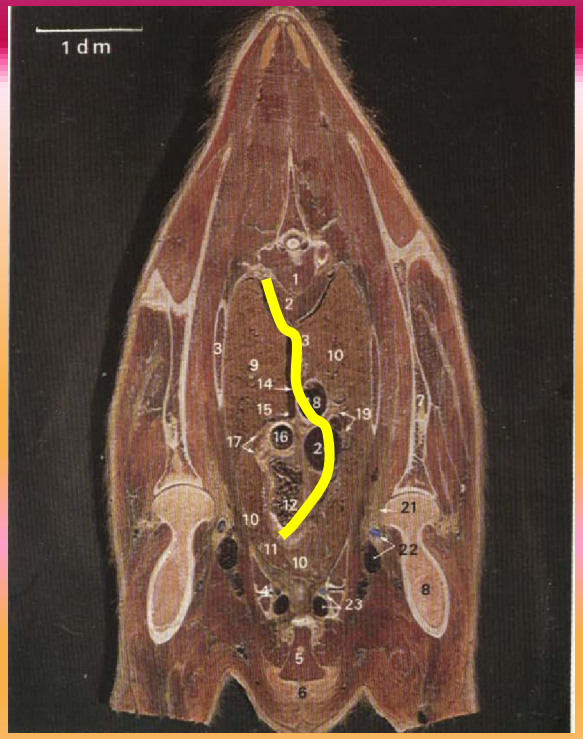

Средостение: находится между лёгкими, это пространство между правым и левым листками средостенной плевры.

-предсердечное (тимус, пищевод, трахея, лимфоузлы, крупные артерии и вены, вегетативные нервы и диафрагмальный нерв);

- сердечное (сердце, пищевод, лимфоузлы, крупные кровеносные сосуды и нервы);

- засердечное (пищевод, лимфоузлы, каудальная полая вена и нервы).

NB! Плевральные полости образуют выступы: справа перед 1 ребром в область шеи и дорсально в области диафрагмы.

В брюшной полости

-1 серозная полость – брюшинная или перитонеальная;

- серозная оболочка называется – **БРЮШИНА или ПЕРИТОНЕА;**

- имеет париетальный и висцеральный листки, образует сложные производные;

- всасывание серозной жидкости происходит через особые люки (видоизменённые лимфатические капилляры), которых больше всего в оласти диафрагмы и углублений брюшины в тазовую полость.

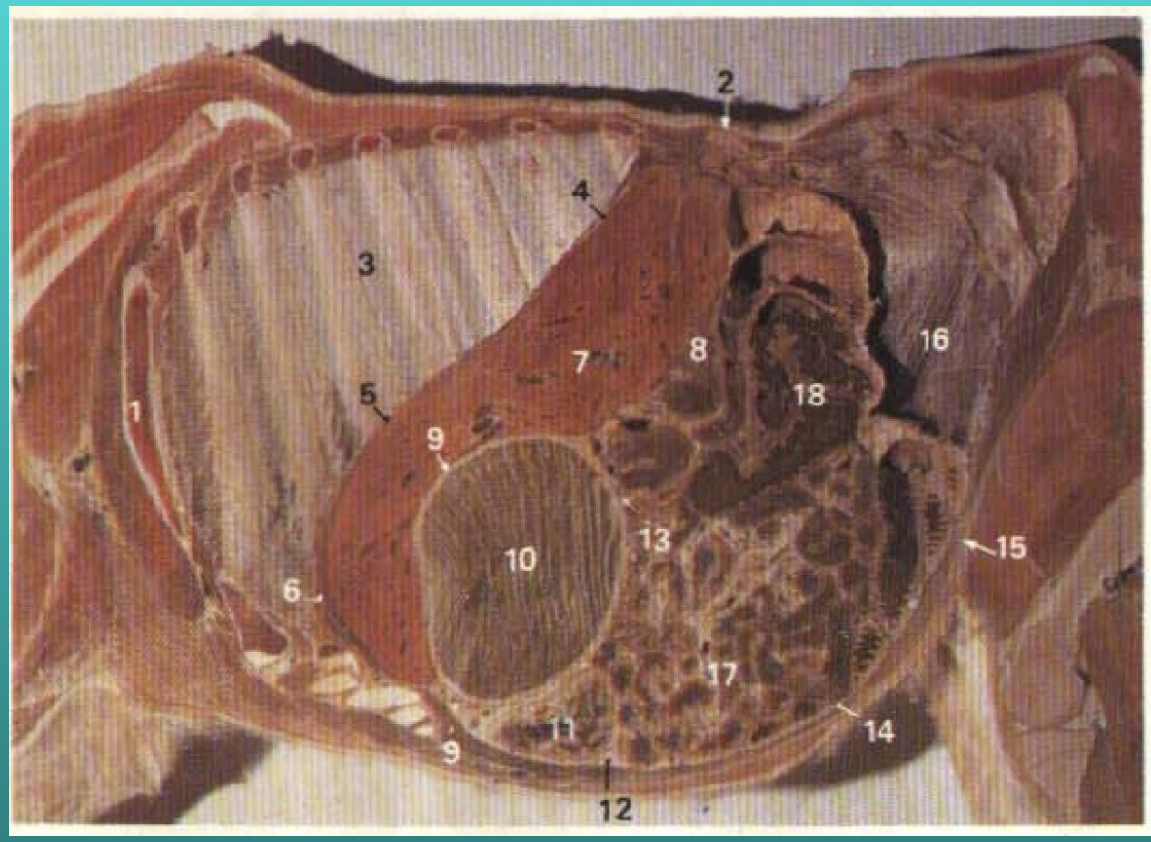

ПРОИЗВОДНЫЕ БРЮШИНЫ

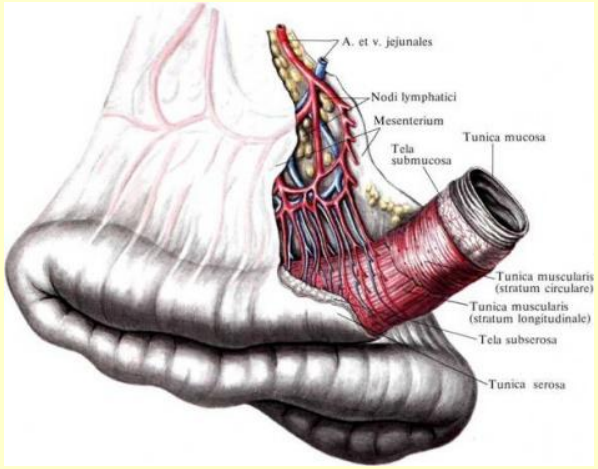

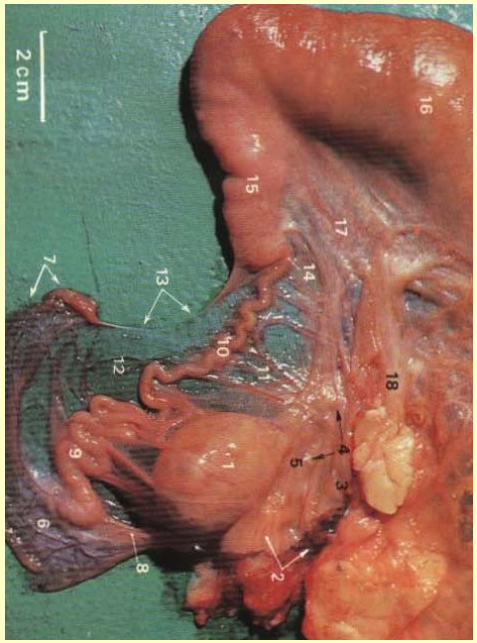

- брыжейки;
- складки;
- связки;
- большой и малый сальники

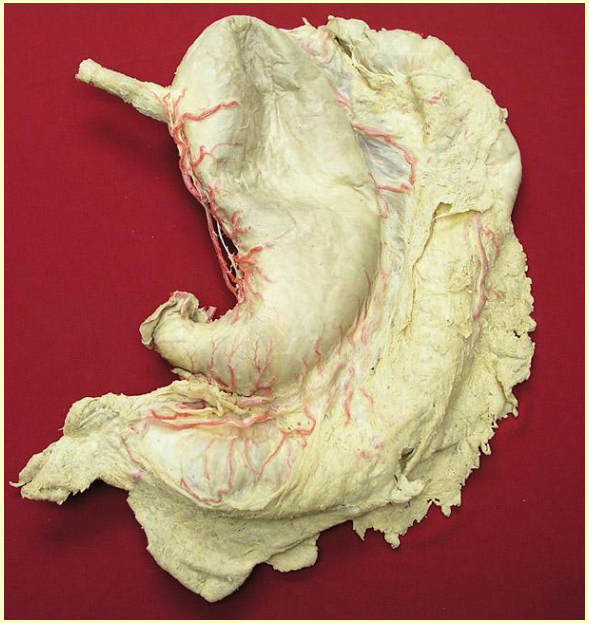

БОЛЬШОЙ САЛЬНИК («полицейский брюшной полости»)

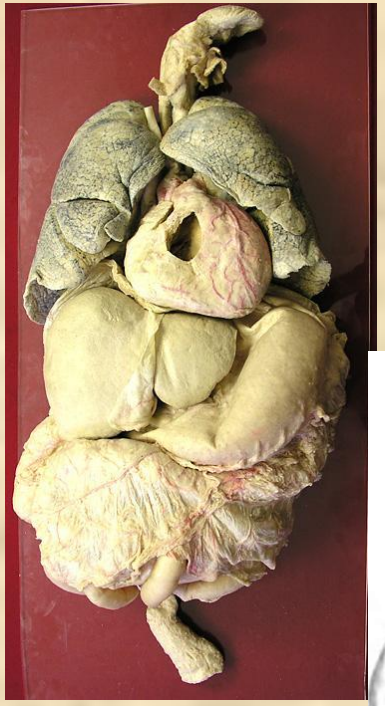

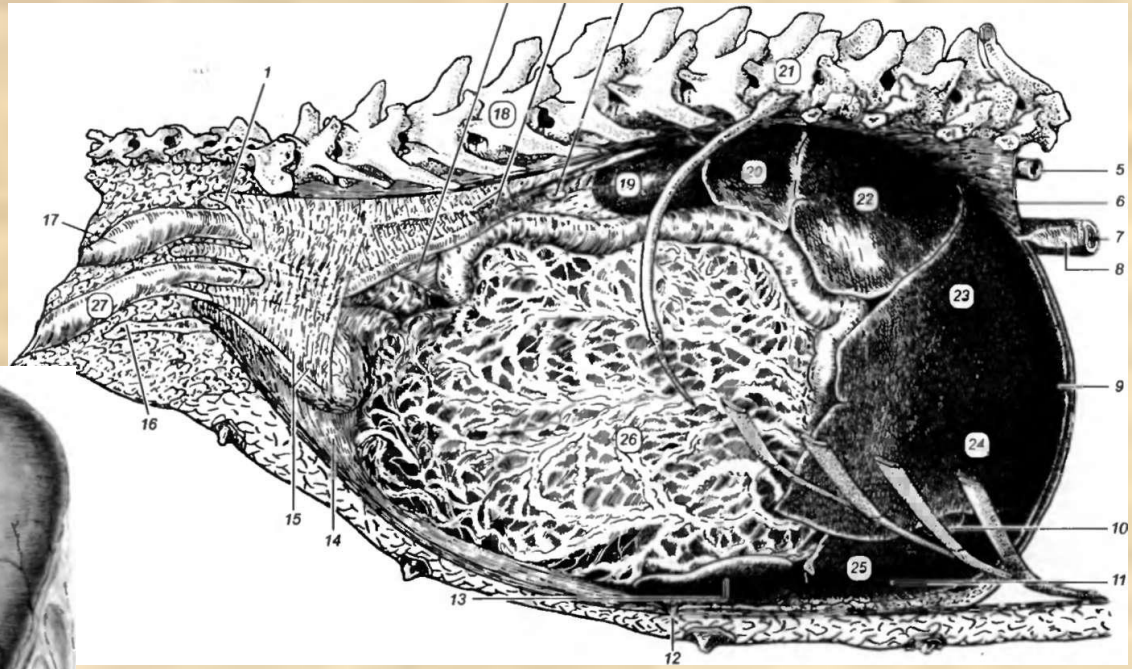

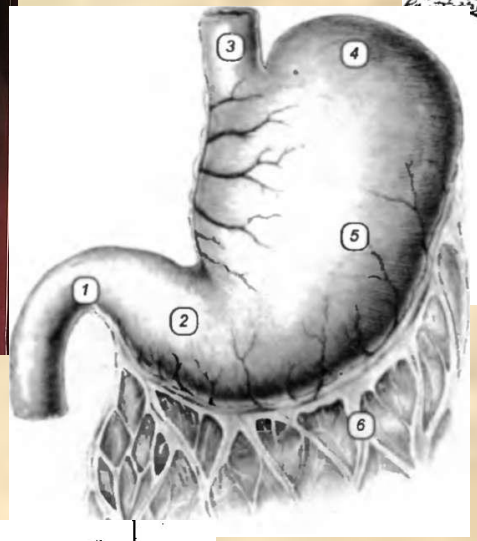

http://medencped.ru/bluzhdayushhie-kletki/

«…Б. к.—блуждающие клетки с псевдоподиями; Ф,— фибробласты соединительной ткани; К. б.— коллагенпые волокна. что клеточные элементы, называемые им Б. к. в покое, есть те же адвентициальные клетки Маршана; они же были еще раньше описаны Ранвье (Ranvier) под названием *клазматоцитов* (см.), а Рено (Renaut)—как рагиокриновые клетки (cellules rhagiocri-nes), отличительной особенностью к-рых является прижизненная окраска нейтральро-том. Эти же клетки, накапливаясь в виде значительных групп в сальнике и серозных оболочках, образуют т. н. млечные пятна (taches laiteuses)…»

клетки «млечного пятна» большого сальника

Углубления брюшины в тазовую полость

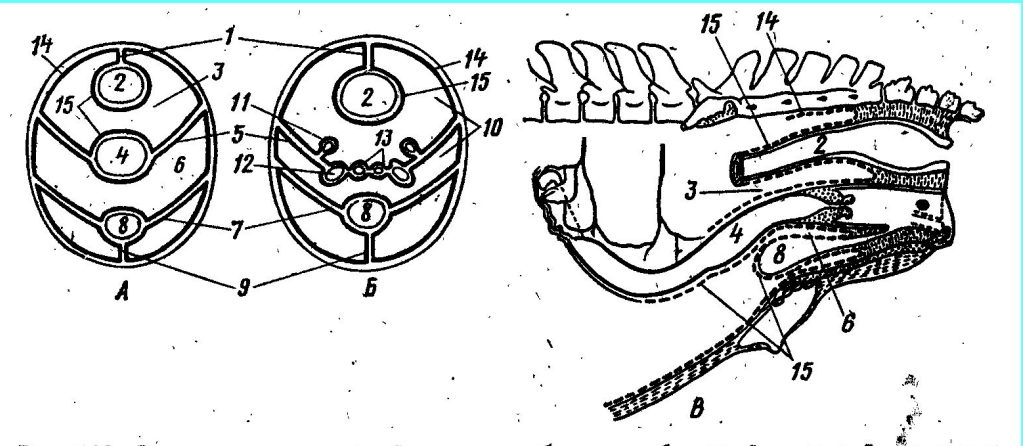

Рис. 113. Схема взаимоотношений серозных оболочек в брюшной и тазовой полостях: *А* — у самки; *Б* — у самца; *В* — на продольном срезе у самки (лошадь); *1* — mesenterium; *2* — кишка; *3* — excavatio rectogenitalis; *4* — матка; *5* — lig. uteri latum; *6* — excavatio vesicogenitalis; *7* — lig. vesicae lateralis; *8* — мочевой пузырь; *9* — lig. vesicae medianum; *10* — excavatio rectogenitalis et vesicogenitalis; *11* — мочеточник; *12* — пузырьковидная железа; *13* — семяпровод; *14* — париетальный листок и висцеральный листок брюшины (peritoneum parietale et viscerale).

- позвоночно-ректальное;
- ректо-генитальное;
- генитально-пузырное;
- пузырно-брюшное.

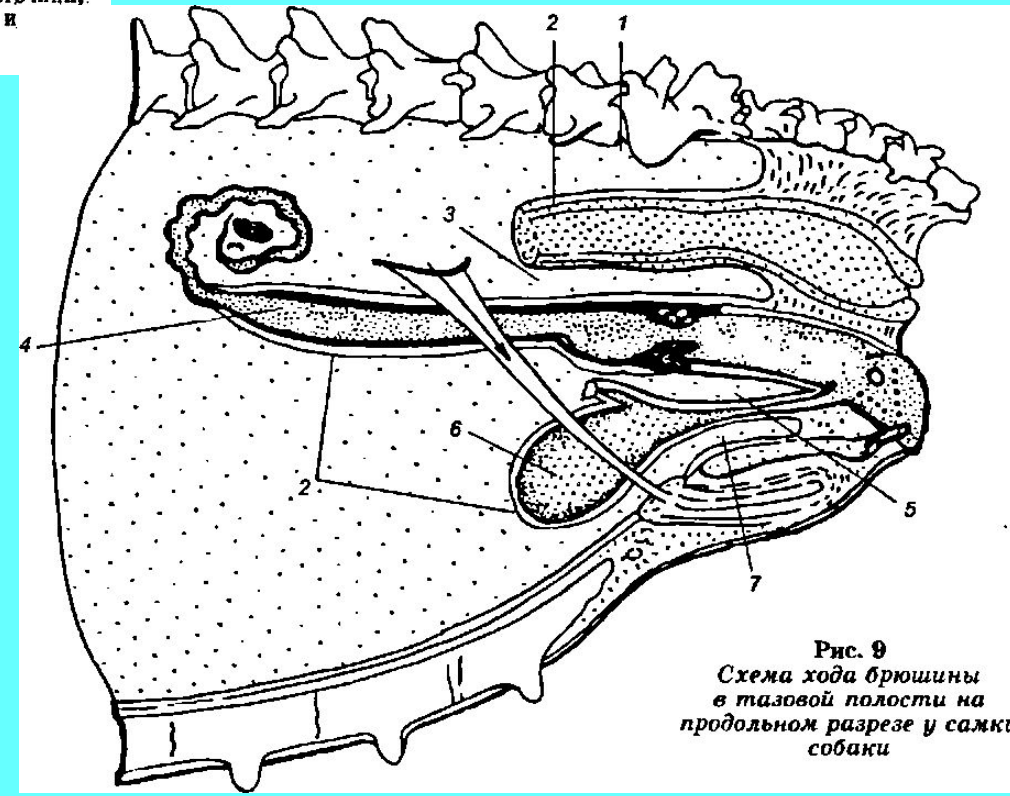

Рис. 9
Схема хода брюшины в тазовой полости на продольном разрезе у самки собаки

Классификация органов по степени их провисания в брюшинную полость

- ретроперитонеальные или экстраперитонеальные (брюшина покрывает лишь вентральную поверхность, пример - почки);
- мезоперитонеальные (дорсальная поверхность не покрыта брбшиной, прирастает к брюшной стенке, пример – слепая кишка лошади);
- Интраперитонеальные (глубоко провисают в брюшинную полость на длинной брыжейке, пример – тощая кишка)



ЭП

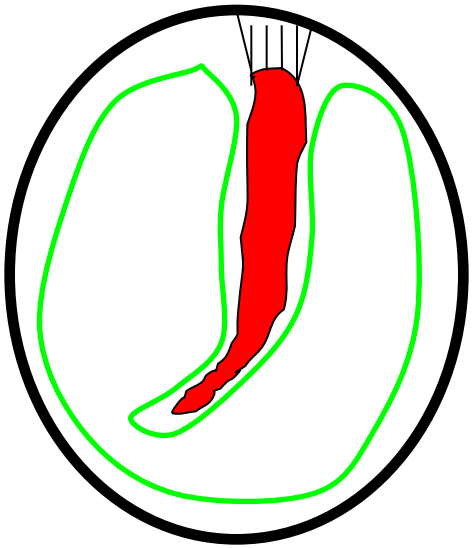

МП

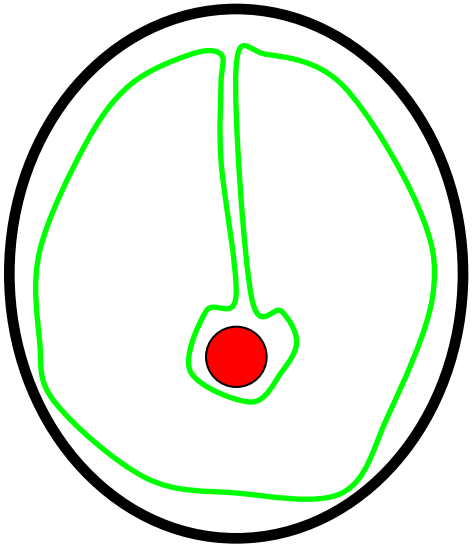

ИП

Сообщение внутренних органов с внешней средой

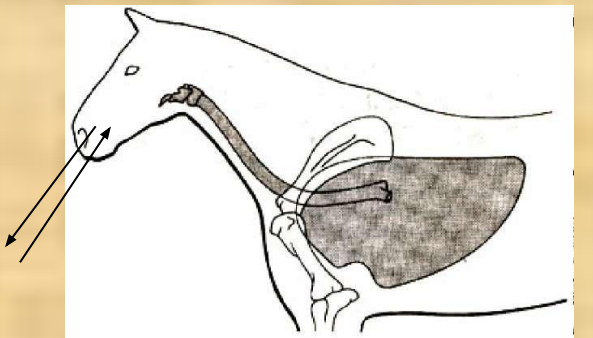

Рис. 19. Система органов дыхания лошади. Заметьте где по отношению ко всему телу располагаются легкие

- аппарат дыхания: 1 входное и оно же выходное отверстие.



- аппарат пищеварения: 1 входное и 1 выходное.

- аппараты мочевыделения и половой: по 1 выходному (у самок в половом аппарате есть 2 входных из брюшной полости).

ФИЛОГЕНЕЗ ПОЛОСТЕЙ ТЕЛА

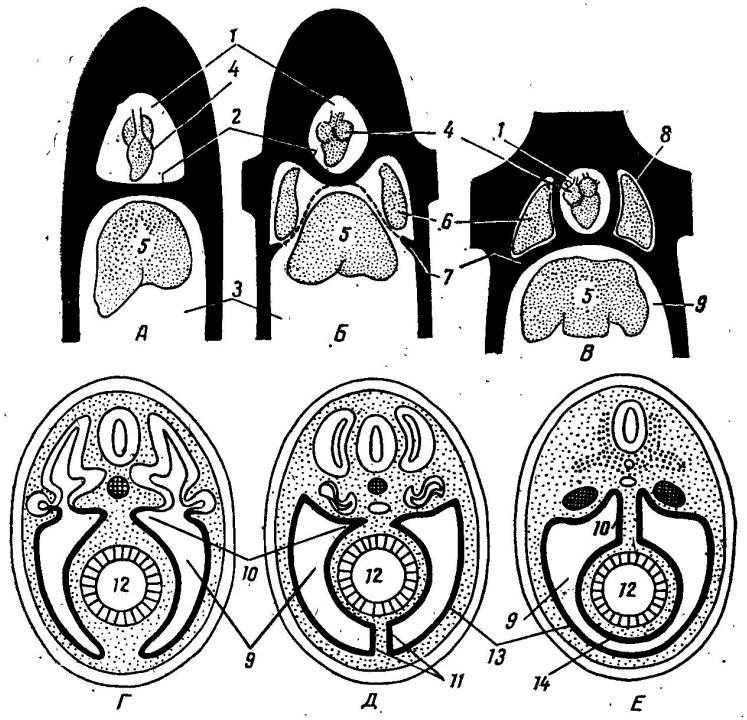

Рис. 111. Схема развнтия серозных полостей:
А — у рыб; *Б* — у амфибий и рептилий; *В* — у млекопитающих; *Г* — развитие перитонеальной полости у плода на ранней стадии; *Д* — последующей и *Е* — окончательной стадии; *1* — головная целома (околосердечная полость); *2* — поперечная перегородка; *3* — туловищная целома; *4* — сердце; *5* — печень; *6* — легкое; *7* — диафрагма; *8* — плевральная полость; *9* — перитонеальная полость; *10* — дорсальная брыжейка; *11* — вентральная брыжейка; *12* — кишка; *13* — париетальный и *14* — висцеральный листки серозной оболочки.

- низшие многоклеточные – 1 кишечная полость тела с выростами;
- у высших червей появляется ЦЕЛОМА (вторичная полость тела), которая разделена на правую и левую, а также сегментирована;
- ланцетник – теряется метамерность целомы;
- рыбы – 2 серозные полости: голвная (перикардиальная) и брюшная;
- амфибии, рептилии – головная полость вдвигается в грудобрюшную, обе могут сообщаться;
- и птицы – появляется несколько серозных полостей в брюшной полости;
- млекопитающие – развивается диафрагма