ГОУ ВПО УГМА
Кафедра патологической анатомии

Опухоли. Общие положения. Гисто- и морфогенез опухолей.

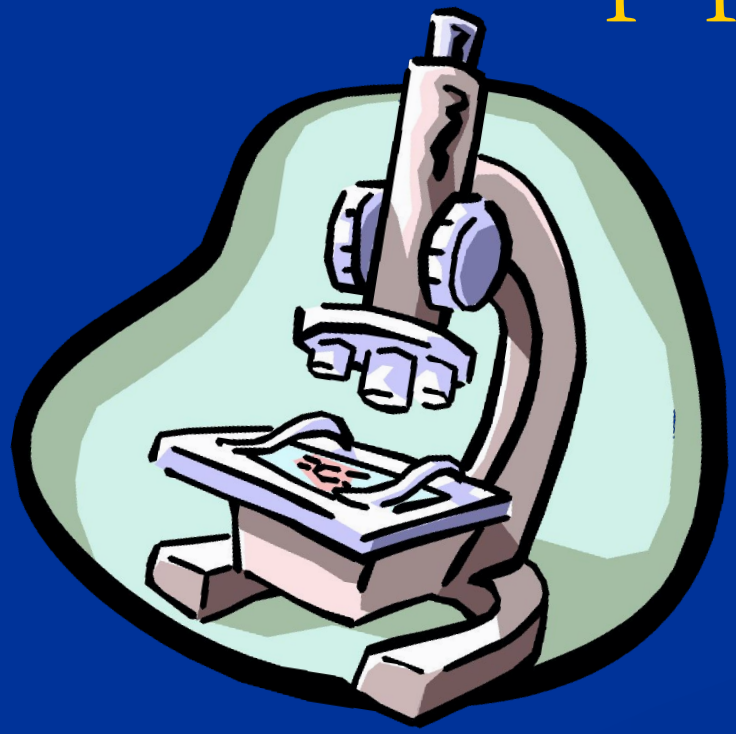

Гринберг Л.М., д.м.н., профессор
Валамина И.Е., к.м.н., доцент

Часть иллюстраций из архивов проф. Г.Г.Фрейнд, из атласа Робин А.Кук и Брайен Стеварт.

Основные вопросы

- Дефиниции и терминология.
- Теории канцерогенеза.
- Эпидемиология опухолей.
- Морфогенез опухолей
- Классификации опухолей.
- Виды роста опухолей.
- Метастазирование.
- Влияние опухоли на организм.

Дефиниции и терминология

Опухоль (tumor, neoplasma, blastoma) – патологический процесс, характеризующийся безудержным ростом атипичных клеток, развившихся из-за патологии их генетического аппарата.

- Справедливо в отношении злокачественных опухолей.
- Добавляется суффикс – ОМА :фиброма, карцинома, и пр.

Опухоль

Опухоль – это «+» ткань и «-» дифферецировка.

Онкология – наука, изучающая закономерности опухолевого процесса.

Онкоморфология - раздел патоморфологии.

Иммунофенотипирование опухолей – революция в онкоморфологии.

Основные теории канцерогенеза.

- Физико-химическая теория канцерогенеза.
- Вирусная теория канцерогенеза (Лев Зильбер).
- Дизонтогенетическая теория (Ю. Конгейм) – опухоли возникают из эмбриональных смещений (дети).
- Теория опухолевого поля.
- Теория опухолевой прогрессии.
- Полиэтиологическая теория канцерогенеза:

- к развитию опухоли ведет комплекс факторов;
- в клетке развивается генетическая мутация;
- образуется опухолевый клон;
- развивается опухолевый узел.

Теория опухолевой прогрессии

По мере роста опухоли происходят дополнительные мутации и появляются новые клоны опухолевых клеток, хотя некоторые общие генетические маркеры с клеткой-предшественницей сохраняются.

- Опухолевая прогрессия – это вся сумма качественных изменений, приобретенных опухолью в процессе своего развития.

Фулдс , 1976

Этиопатогенез. Канцерогены.

- Канцерогены – факторы, обладающие способностью вызывать развитие опухолей.
- Виды канцерогенов:

1. Физические факторы (УФО, рентгеновские лучи, гамма-излучение.
2. Химические вещества.
3. Вирусы (ВПЧ, Эпштейна-Барр – лимфома Беркитта, и др).
4. Эндогенные канцерогены (стероидные гормоны и др.).

Химический канцерогенез

- В 1770-х гг. сэр Персиваль Потт - рак мошонки у трубочистов в Лондоне.
- 1915 г. (Ямагива и Ичикава, Япония) - каменноугольная смола вызывает рак кожи у кроликов.
- Конец XX века – молекулярная биология: ПАУ+ДНК клетки=мутация и опухолевая трансформация.

Физический канцерогенез

- Рак кожи при действии рентгеновских и др. ионизирующих излучений.
- Рак щитовидной железы (Хиросима, Чернобыль и пр.).
- Остеогенная саркома у часовщиков, наносивших радиоактивный фосфор.
- Рак легкого у рабочих урановых шахт.

Наиболее частые ЗН в структуре заболеваемости(по Greenlee R.T. et al., Cancer statistic 2001, США).

- Рак предстательной железы и рак молочной железы (31%).
- Рак легких (13-14%).
- Рак желудка (10-11%).
- Рак толстой кишки (10-11%)
- Рак мочевого пузыря (муж), рак тела матки (по 6%) и др.
- Неходжкинские лимфомы (5%).
- Меланома кожи (4-5%).

Факторы риска развития опухолей (триггерные факторы)

- Старение
- Влияние факторов окружающей среды и географических зон: солнечная радиация, образ жизни (курение, питание и др.),Казахстан – рак пищевода Япония- рак желудка, США рак легкого и др.
- Наследственность(5-10% онкологических больных имеют наследственную предрасположенность).
- Хронические, в т.ч. пролиферативные заболевания -хр. язва желудка, гиперплазия и метаплазия эпителия бронхов у курильщиков, и др.

Патогенез злокачественной опухоли. Схема. (R.P.)

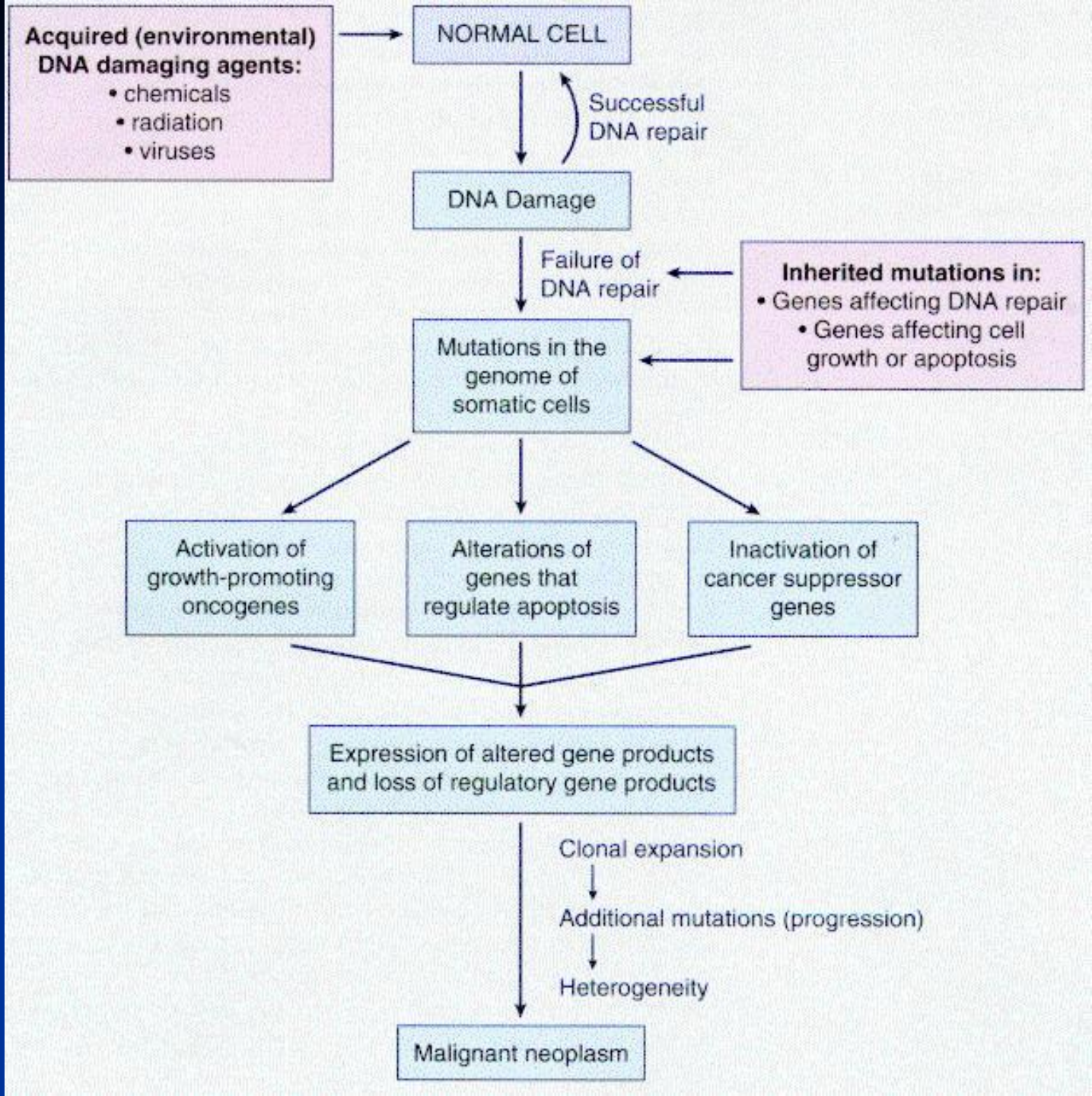

Морфогенез опухоли - процесс развития опухоли от начальной стадии опухолевого зачатка до терминальной стадии.

Понятие опухолевого клона и генез опухоли.

Опухолевый клон - это популяция однопрофильных опухолевых клеток, являющихся потомками одной клетки-предшественницы, в которой произошла опухолевая трансформация (мутация).

- Цитогенез опухоли.
- Гистогенез опухоли.
- Морфогенез опухоли.

Стадии морфогенеза опухоли

1. Стадия предопухолевых изменений (метаплазия, дисплазия) или без них – рост опухоли **«de novo»** («с места в карьер»).
2. Стадия неинвазивного роста(t-r in situ).
3. Стадия инвазивного роста.
4. Стадия генерализации опухоли.

Предопухолевые изменения

- *Фоновые изменения* – это процессы, которые приводят к нарушению регенерации: дистрофия, атрофия, гиперплазия, метаплазия.
- *Факультативный и облигатный предрак.*
- *Облигатный предрак* - тяжелая дисплазия (Ш степень), лейкоплакия, полипоз кишечника и пр.

Лейкоплакия слизистой полости рта - облигатный предрак

Рисунок 10-1. Лейкоплакия рта. На внутренней поверхности щеки и красной кайме губ — плотные белесые шероховатые бляшки неправильной формы, плотно спаянные с подлежащими тканями. В дальнейшем у больного, заядлого курильщика, развился бородавчатый плоскоклеточный рак

Свойства опухоли

- Автономный, безудержный рост опухоли.
- Атипизм опухоли – новые свойства опухоли, которые отличают ее от нормальной ткани.
- Анаплазия (лат. anaplazo – преобразовывать) процесс появления новых свойств.
- Катаплазия – «движение вниз», т.е. упрощение, снижение дифференцировки клетки.

Виды опухолевого атипизма

- ***Морфологический (тканевой и клеточный) атипизм*.**
- ***Энергетический атипизм*** – усиление гликолиза и анаэробный путь гликолиза.
- ***Биохимический атипизм*** **-** изменение метаболизма опухолевых клеток.
- ***Антигенный атипизм*** **–** мутация , но сохранение антигенов клетки- предшественницы
- ***Физико-химический атипизм*** **– повышение недоокисленных продуктов, холестерина.**
- ***Функциональный атипизм*** **– продукция опухолевыми клетками веществ, отличных от нормальных + выработка гиалуроновой кислоты для разрушения окружающих тканей и роста опухоли.**

Морфологический атипизм.

- **Тканевой атипизм** - нарушение формы и величины морфологических структур, соотношения стромы и паренхимы, беспорядочное расположение волокнистых структур.
- **Клеточный атипизм** - клеточный полиморфизм, гиперхромия ядер, нарушение соотношения между ядром и цитоплазмой, патология митозов.

Для зрелых, доброкачественных опухолей: только **тканевый атипизм (!).**

*Для злокачественных , незрелых опухолей: **тканевой и клеточный атипизм (!).***

Аденоматозный полип желудка с признаками дисплазии. Тканевый атипизм.

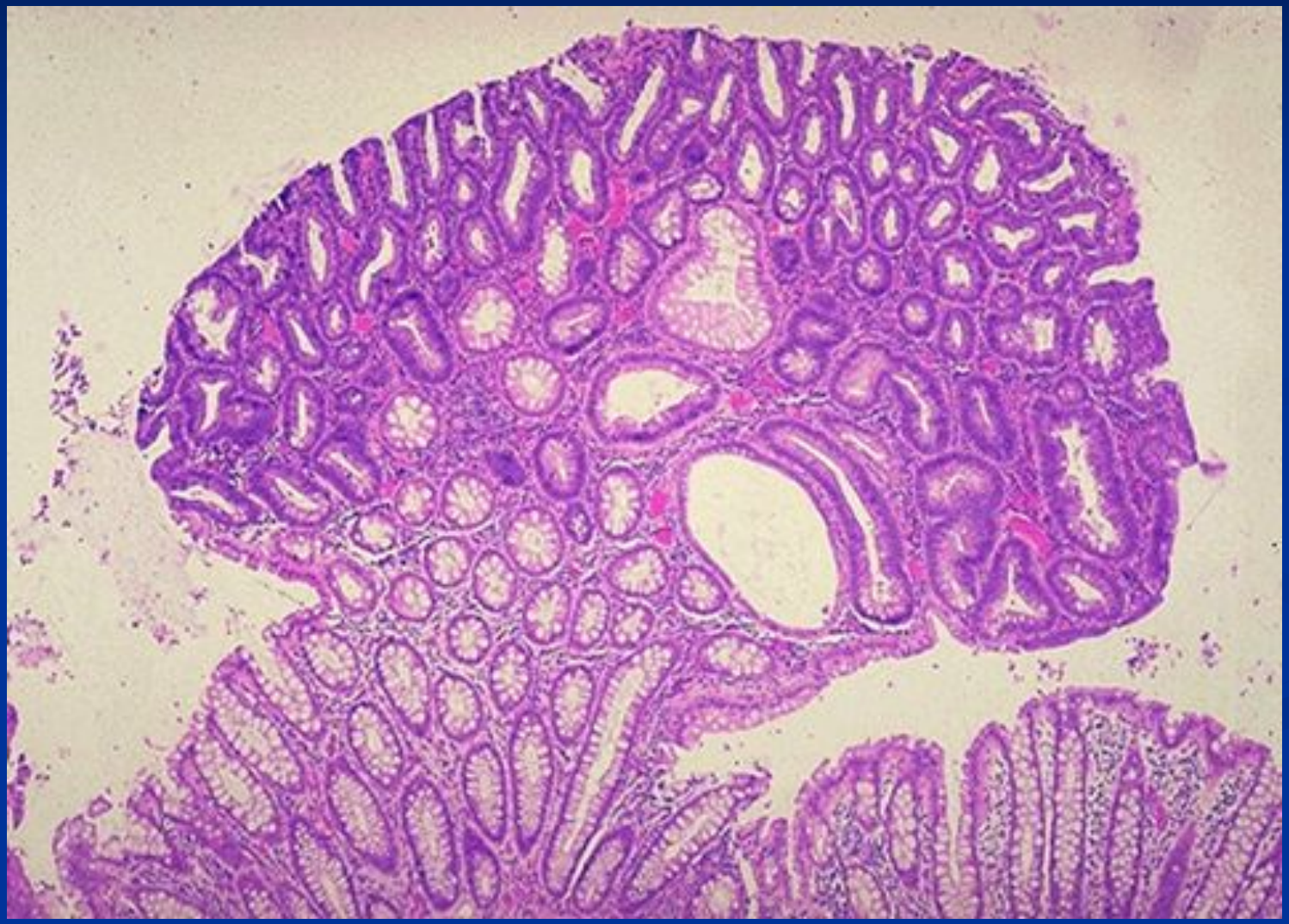

Низкодифференцированная аденокарцнинома. Клеточный полиморфизм.

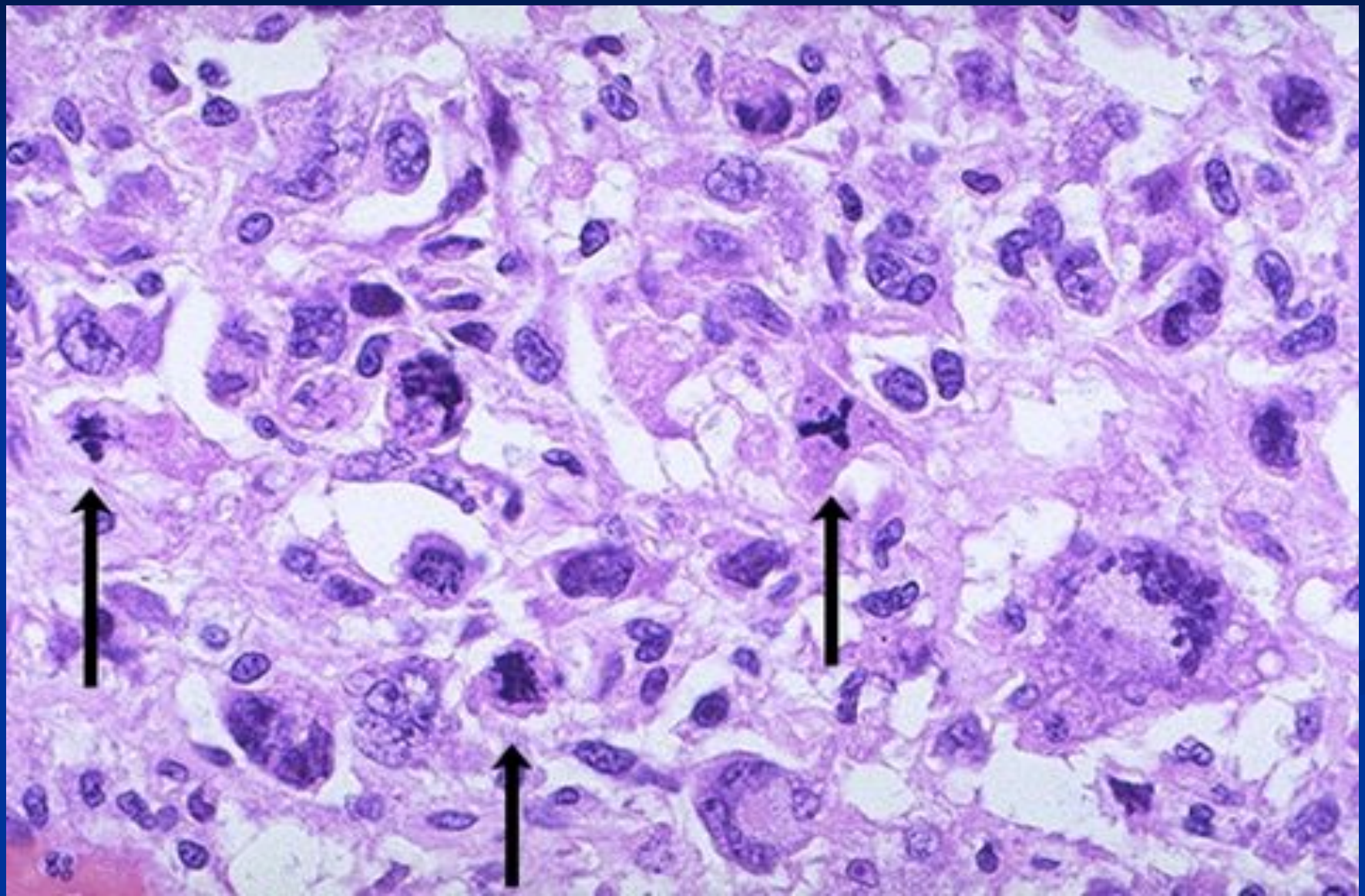

Макроскопический вид опухоли

- Форма опухоли : узел, бляшка, грибовидная, «цветная капуста» , язва и пр.
- Поверхность: гладкая, бугристая, сосочковая, капсула.
- Поверхность разреза: пестрая (кровоизлияния, некрозы), вид «рыбьего мяса».
- **Формы роста опухоли:**
  уницентрический и мультицентрический рост

Мультицентрический рост опухоли при нейрофиброматозе (б-нь Реклингаузена) .

Уницентрический рост опухоли (фиброма).

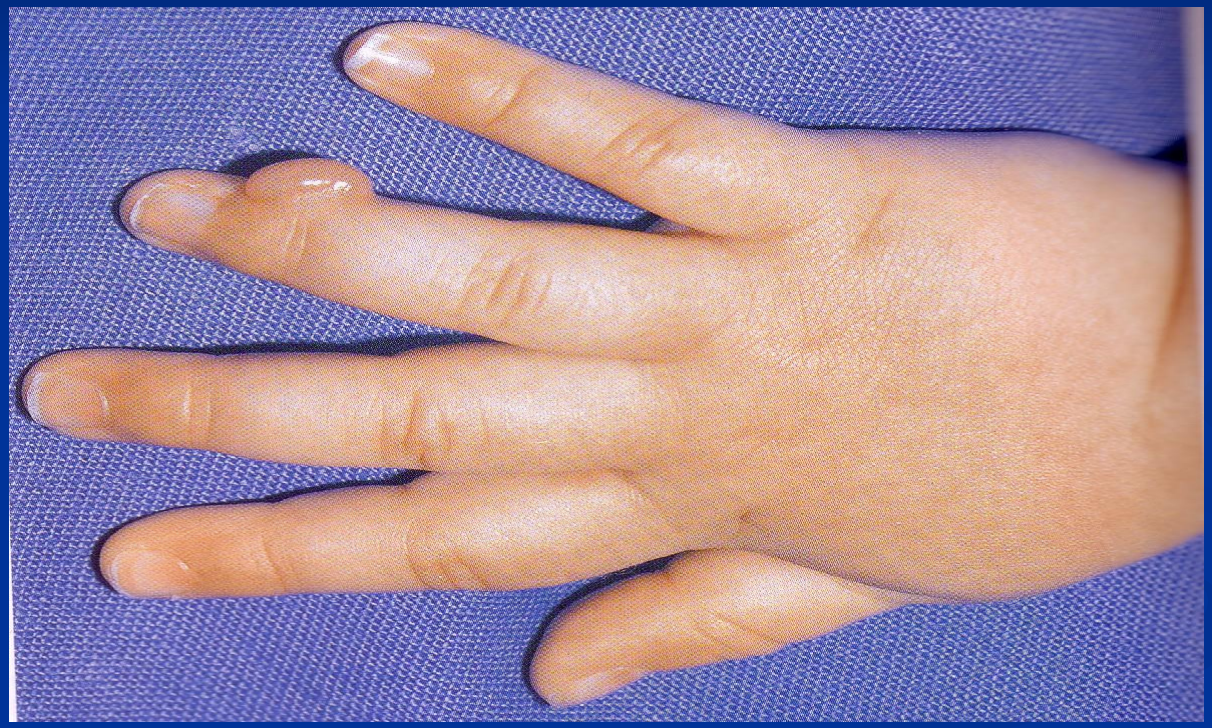

Вид роста опухоли по отношению к окружающим тканям

- ***ЭКСПАНСИВНЫЙ РОСТ*** *(доброкачественные, зрелые опухоли)* – отодвигают и сдавливают окружающие ткани без их разрушения.
- Окружающая ткань атрофируются, формируется псевдокапсула.
- Границы опухоли четкие, рост медленный.

Лейомиома пищевода

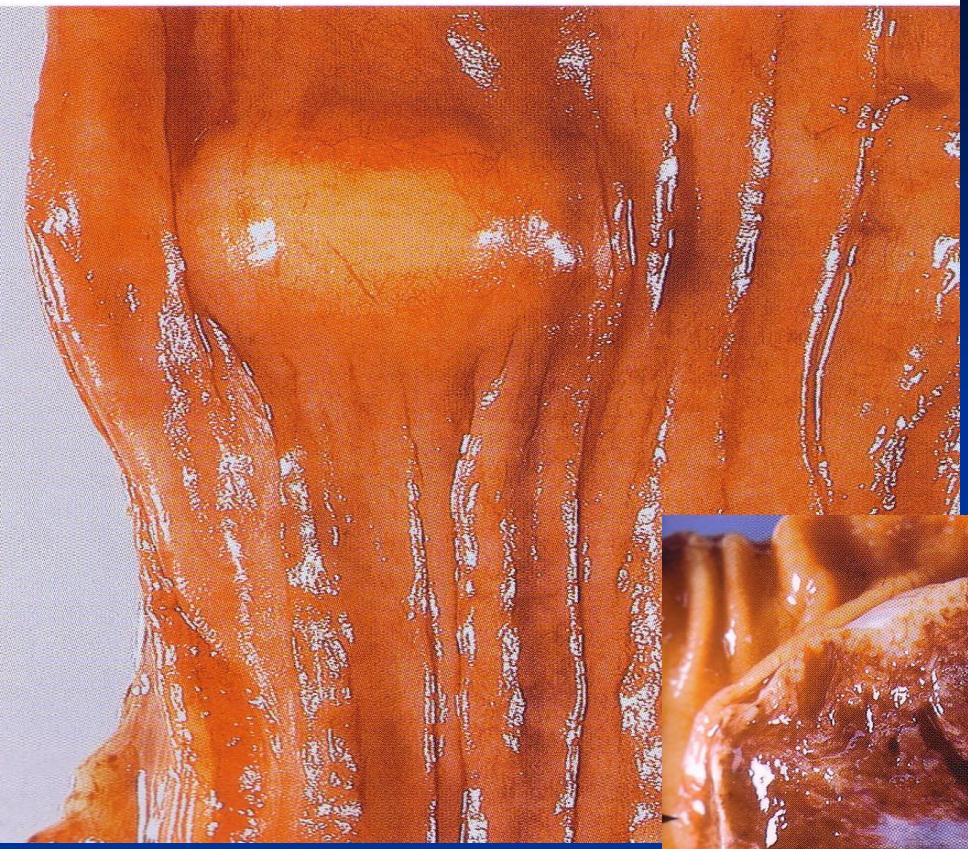

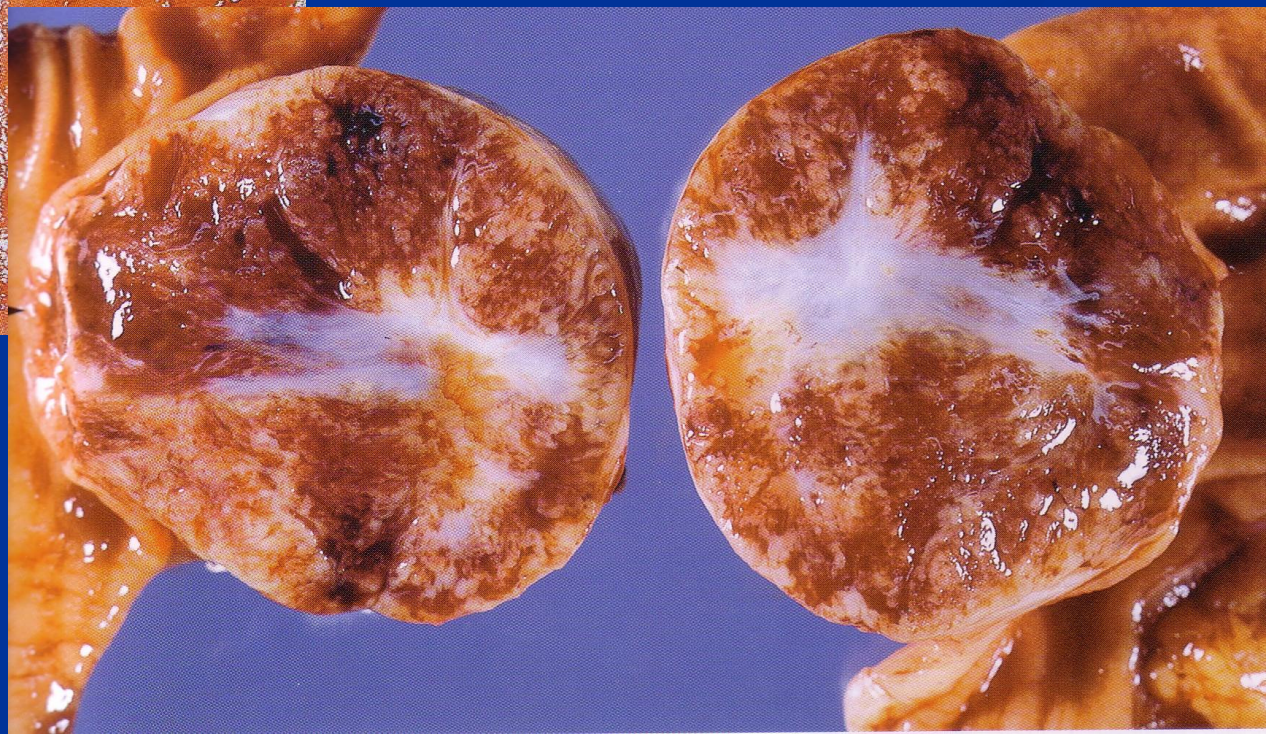

Вид роста опухоли по отношению к окружающим тканям

- ***Инфильтрирующий рост (злокачественные, незрелые опухоли)*** - прорастание клеток в ткани.
- Рост быстрый.
- Границы опухоли нечеткие (по типу «клешней рака»).

Рак легкого. Инфильтрирующий рост.

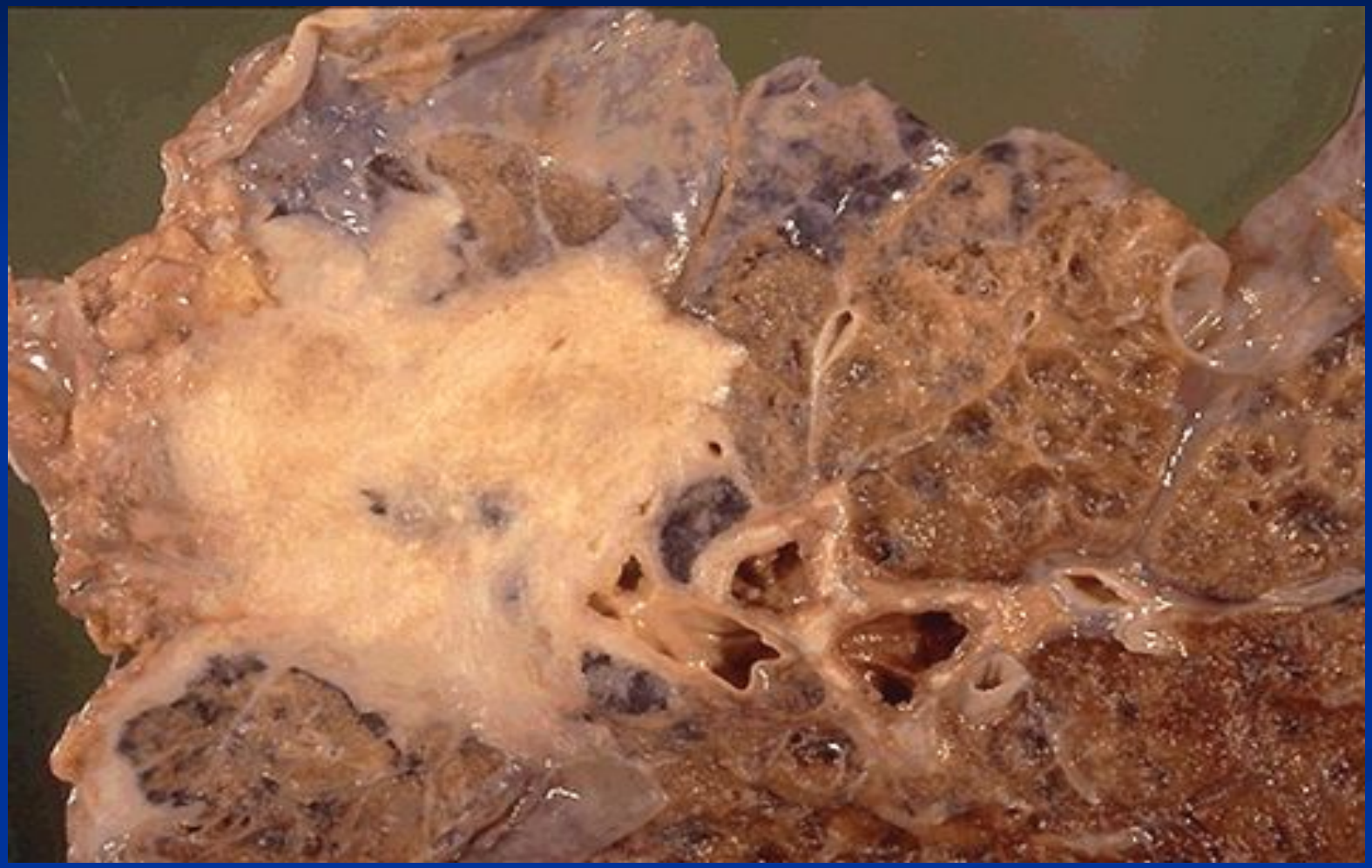

Рак нижней трети пищевода - аденокарцинома

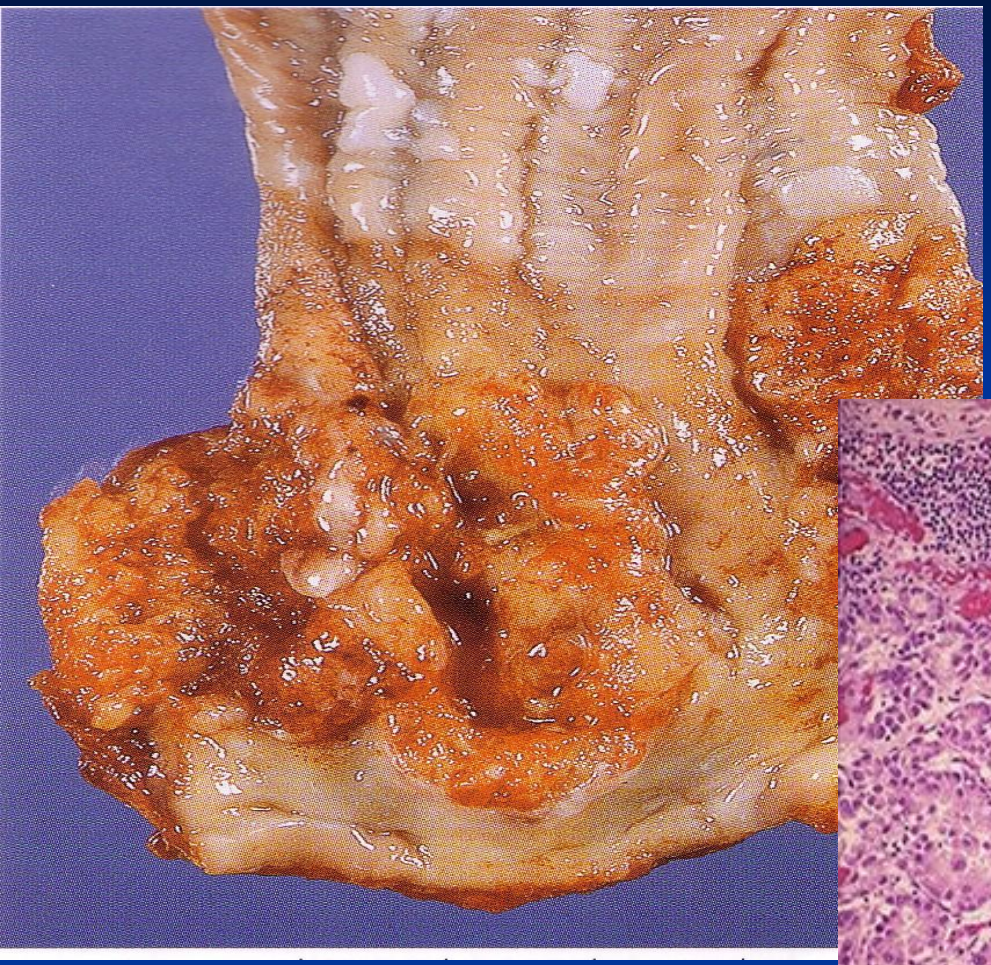

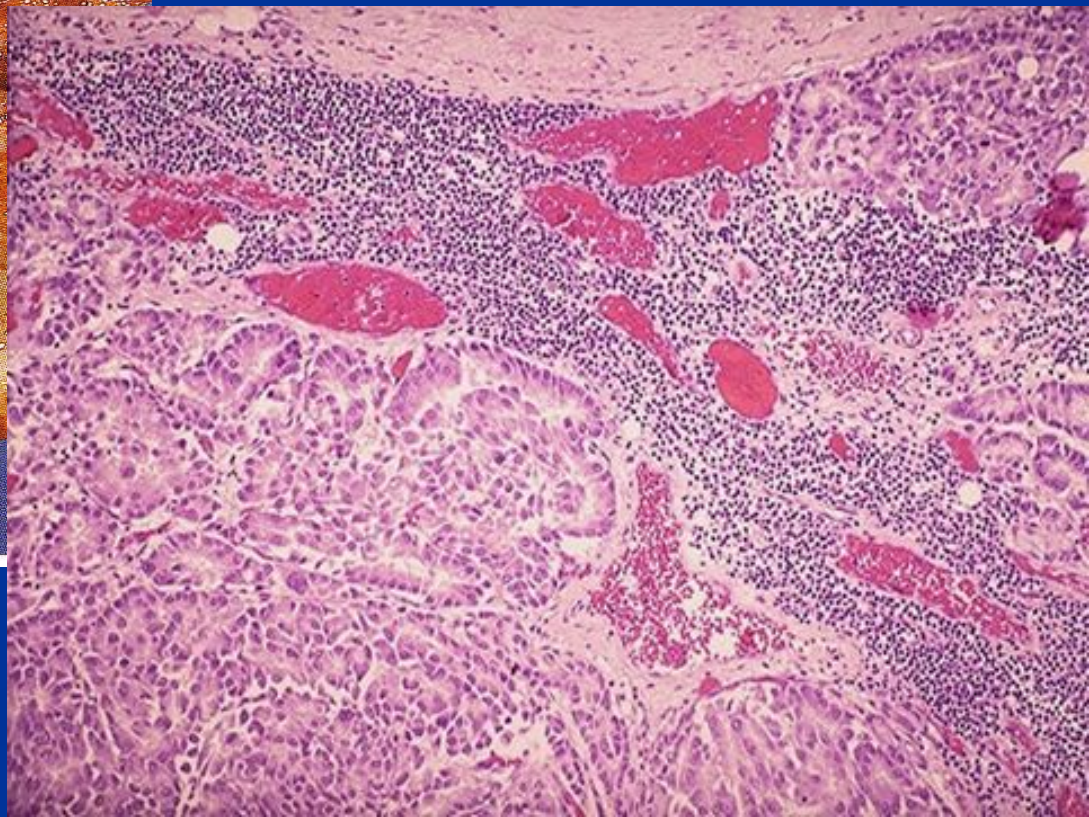

Вид роста опухоли по отношению к окружающим тканям

- **Аппозиционный рост** - за счет превращения нормальных клеток в опухолевые в пределах опухолевого поля (чаще - в начальной стадии роста злокачественных опухолей).

Экзофитный и эндофитный рост

- *Экзофитный рост* – опухоль растет на поверхности органа или в просвет полого органа.
- *Эндофитный рост* – опухоль растет в толщу органа или в стенку полого органа.

Экзофитный и эндофитный рост рака желудка (полипозная форма и пластический линит).

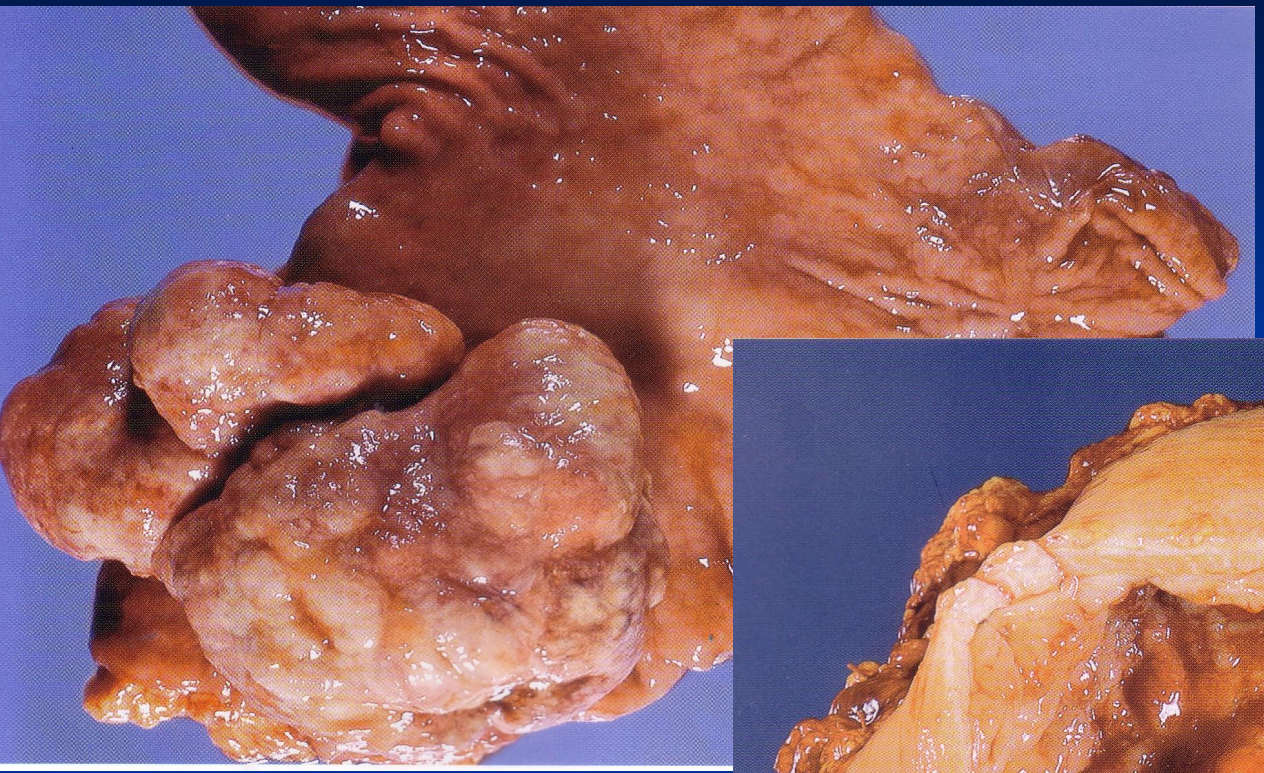

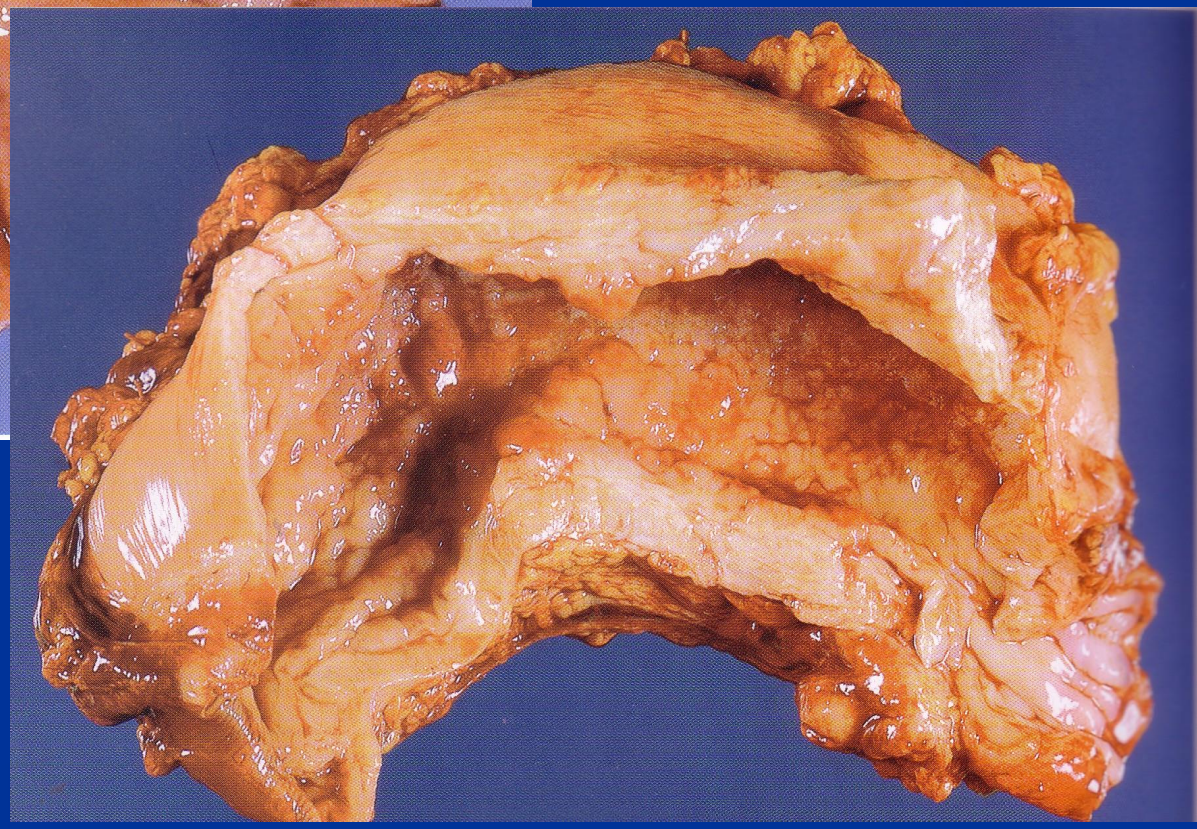

Клинико-морфологическая классификация опухолей

Опухоли делят на:

- **Доброкачественные = зрелые**
- **Злокачественные = незрелые**
- **Опухоли с местнодеструирующим ростом - занимают промежуточное положение между зло- и доброкачественными опухолями. Рост инвазивный, но метастазирования нет.**
- *По наличию паренхимы и стромы в опухоли*

1) Органоидные опухоли (есть паренхима и строма)

2) Гистиоидные опухоли .

Паренхима - опухолевые клетки.

Строма – соединительная ткань с сосудами и нервами

Органоидное строение опухоли: низкодифференцированная аденокарцинома - паренхима + строма опухоли.

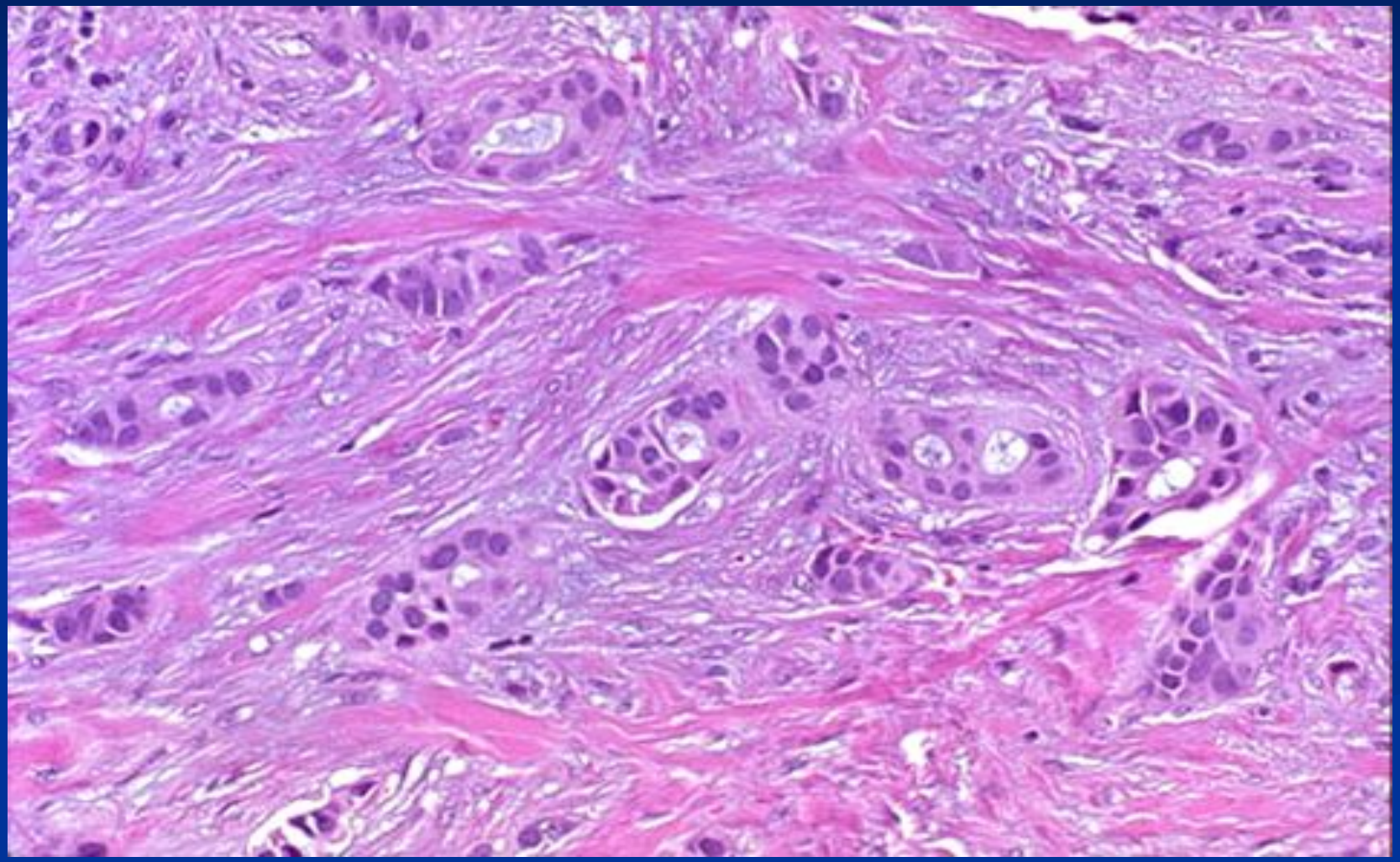

Гистиоидное строение - саркома

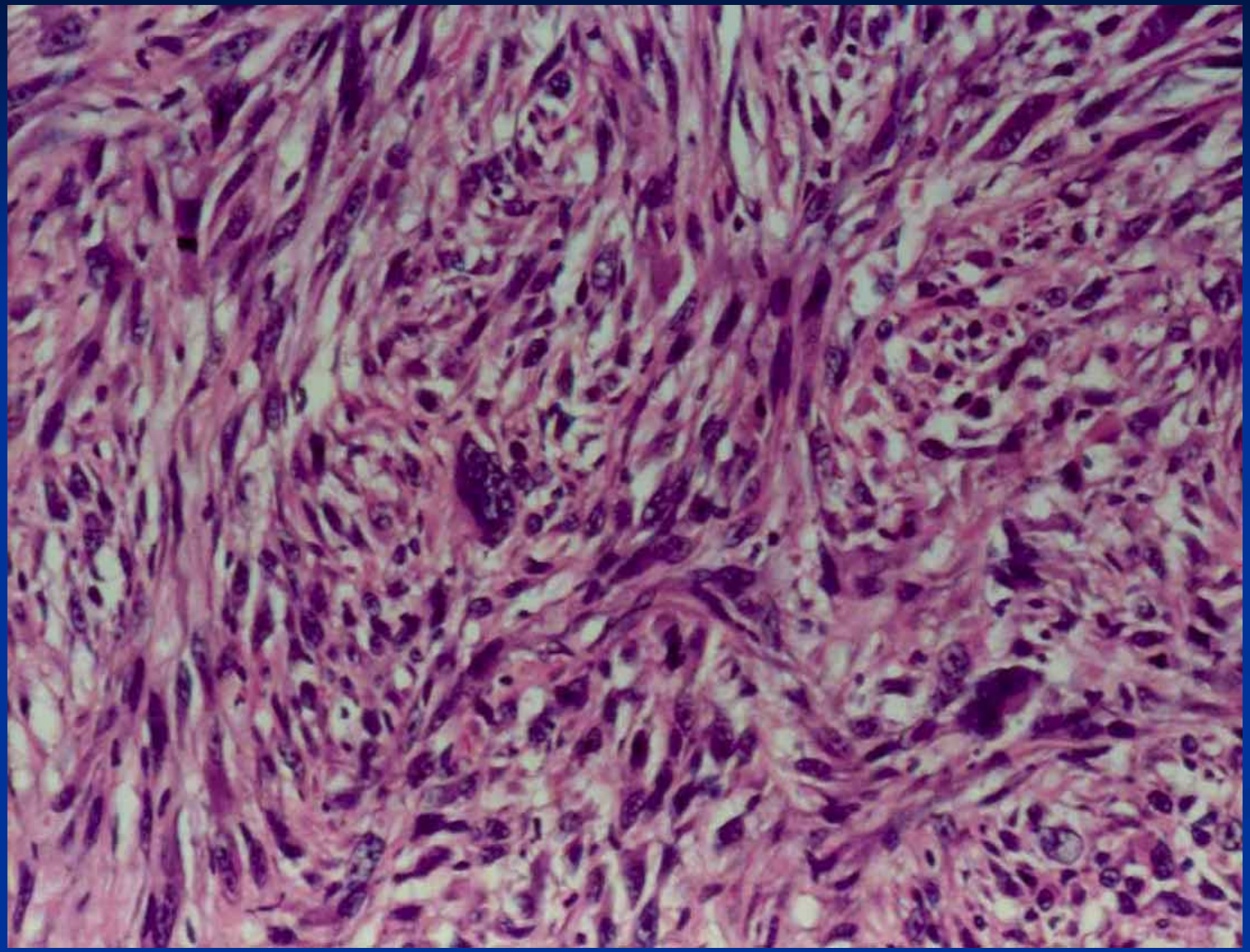

Кавернозная гемангиома кожи

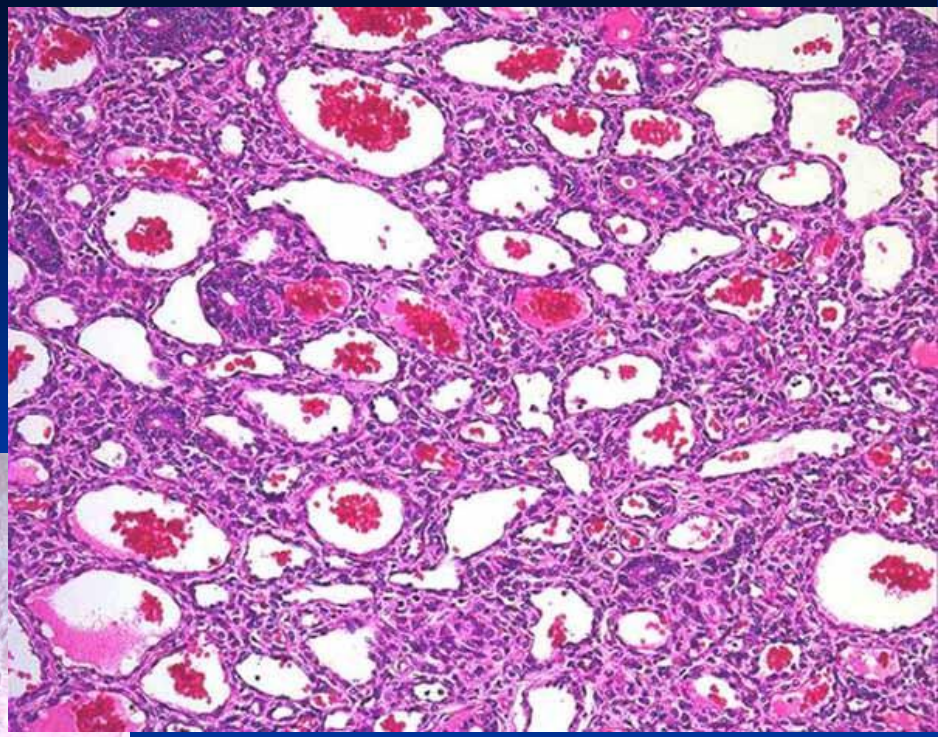

Морфологические отличия злокачественной и доброкачественной опухоли

Доброкачественная опухоль

1. Экспансивный рост
2. Есть псевдокапсула
3. Рост медленный
4. Только тканевый атипизм
5. Зрелая, дифференцированная
6. Не метастазирует, не рецидивирует при полноценном удалении
7. Местное влияние на организм

Злокачественная опухоль

1. Инфильтративный рост
2. Нет капсулы
3. Рост быстрый
4. Тканевый и клеточный атипизм
5. Незрелая, недифферецированная
6. Метастазирует, рецидивирует
7. Общее и местное влияние на организм.

Интрамуральная лейомиома матки

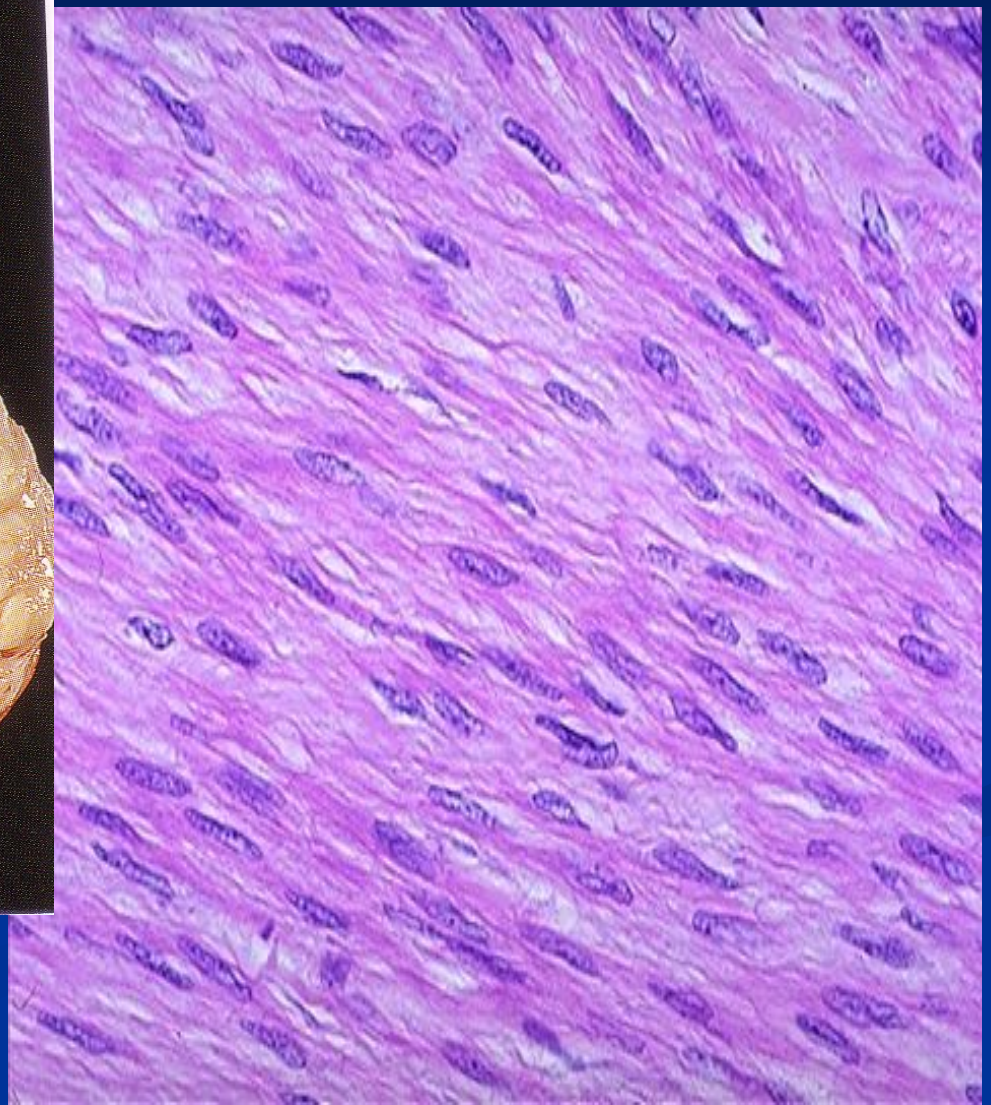

Аденома гипофиза

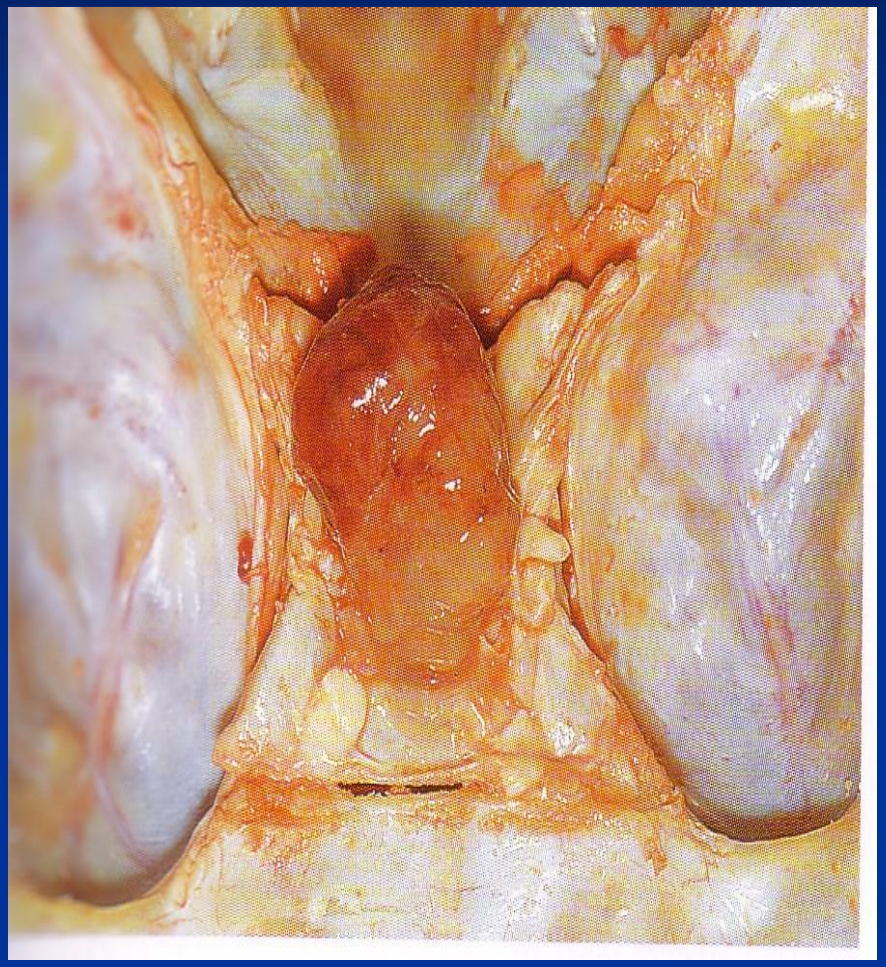

Аденокарцинома. Клеточный полиморфизм, митозы. Вторичные изменения в опухоли.

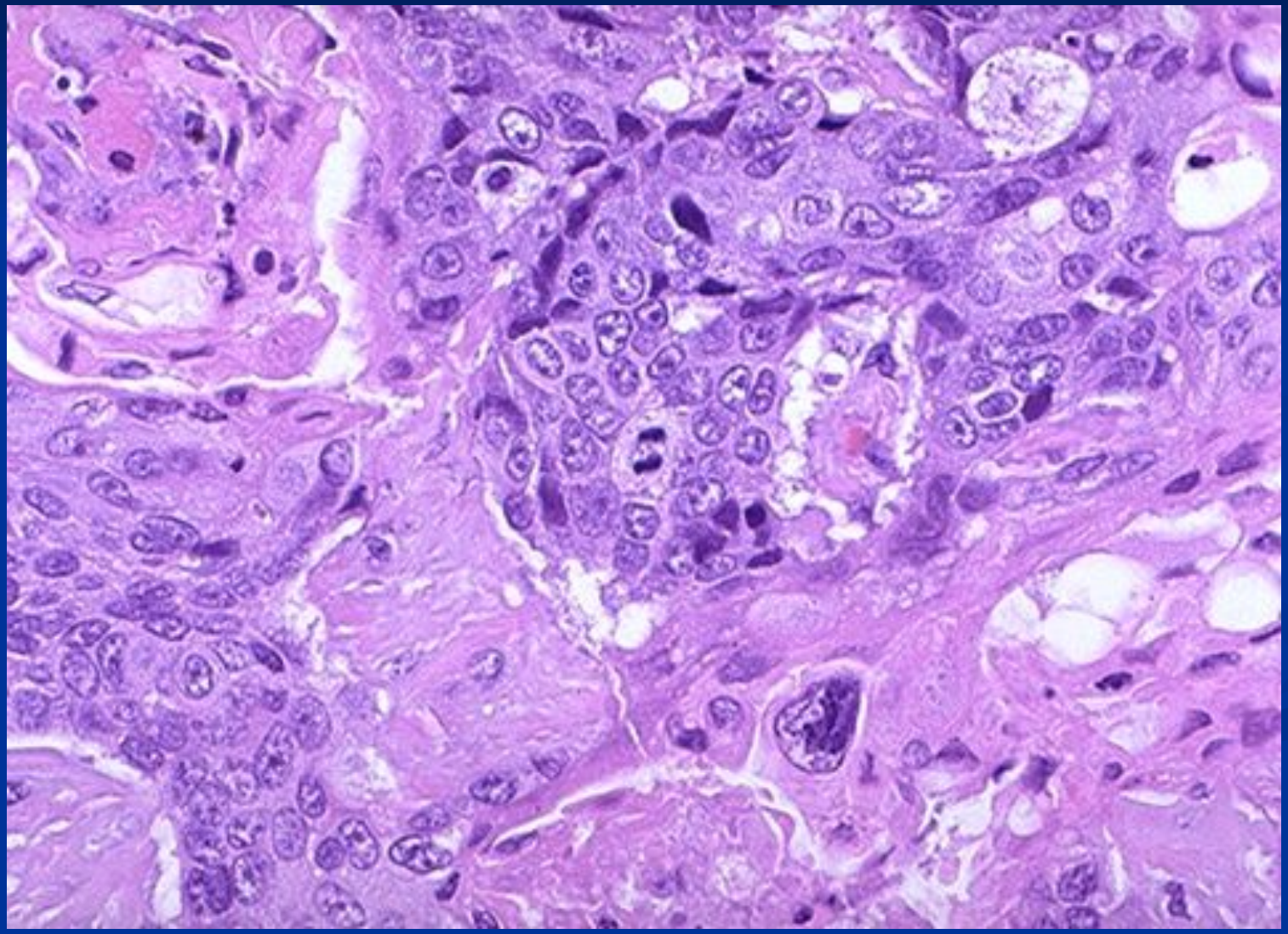

Клеточный атипизм: мономорфность опухолевых клеток. ИГХ – реакция на десмин.

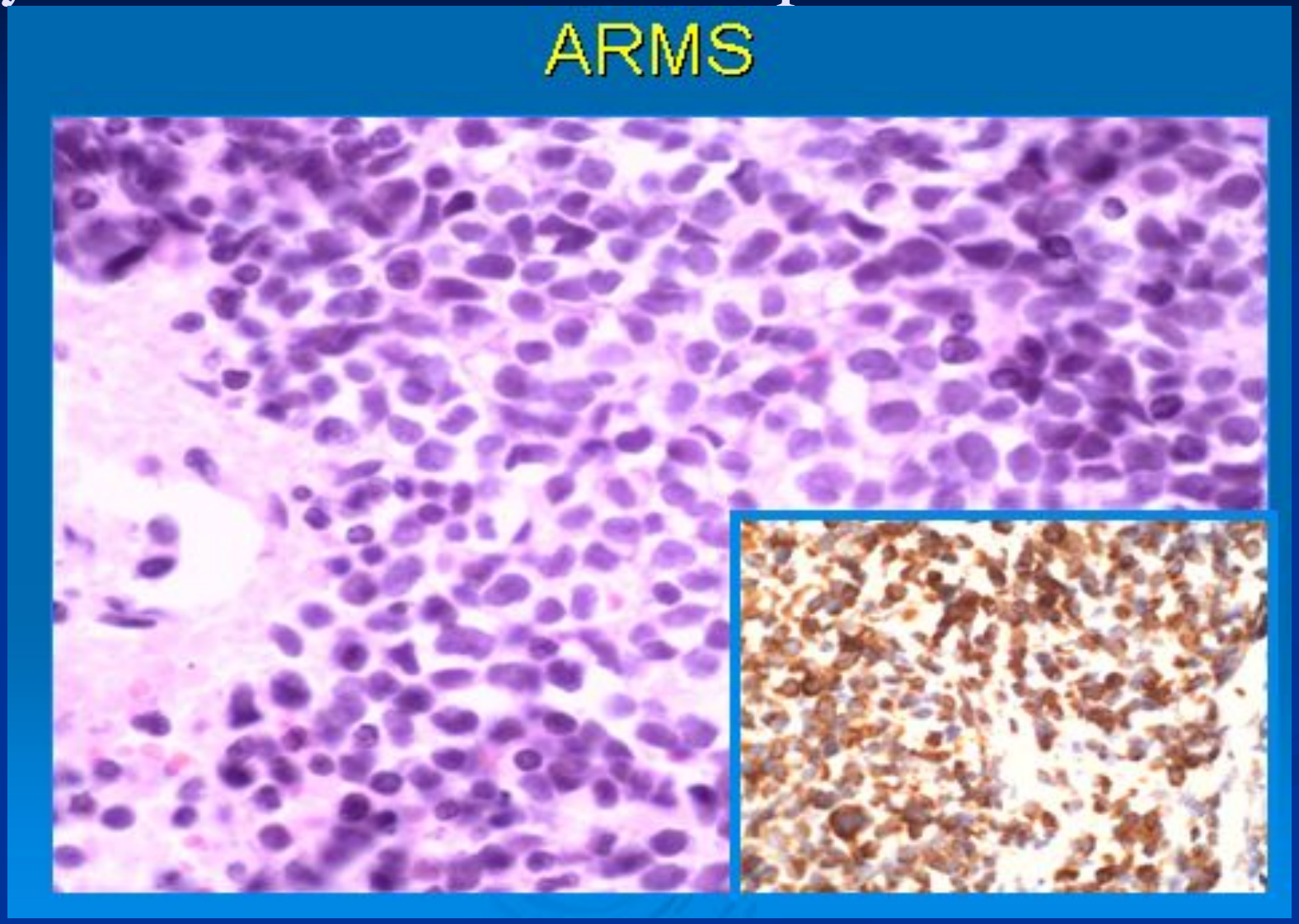

Вторичные изменения в опухоли

- Некроз.
- Распад опухоли.
- Кровоизлияния.
- Ослизнение.
- Петрификация.

В злокачественной опухоли - диссонанс между быстрым ростом опухоли и ангиогенезом.

Рак пищевода с распадом (изъязвления и участки некроза)

Изъязвление при раке грудной железы. Болезнь Педжета у мужчины.

Некоторые эпонимы (именные термины) опухолей

- Болезнь Педжета – рак соска молочной железы.
- Болезнь Ходжкина – группа лимфом.
- Лимфома Беркитта – В - клеточная лимфома.
- Саркома Юинга – злокачественная опухоль костной ткани (дети).
- Саркома Капоши.
- Опухоль Вильмса – нефробластома (дети).

Бластома – опухоль, состоящая из незрелых клеток, подобных эмбриональным (нефробластома, гепатобластома, ретинобластома). Часто развивается у детей.

Метастазирование

- Метастазирование (каскадный процесс) – процесс переноса опухолевых клеток различными путями из первичного очага в другие участки организма с развитием новых опухолевых очагов – метастазов.
- Метастаз – дочерний очаг опухоли.
- Стадии метастазирования:

1. Формирование опухолевого (тканевый) эмбола (субпопуляция опухолевого клона).
2. Инвазия в кровеносный или лимфатический сосуд.
3. Циркуляция в лимфе или крови.
4. Приживление в новом месте (формирование путей питания, микроокружения).

Метастатический каскад. Схема. (R.P.)

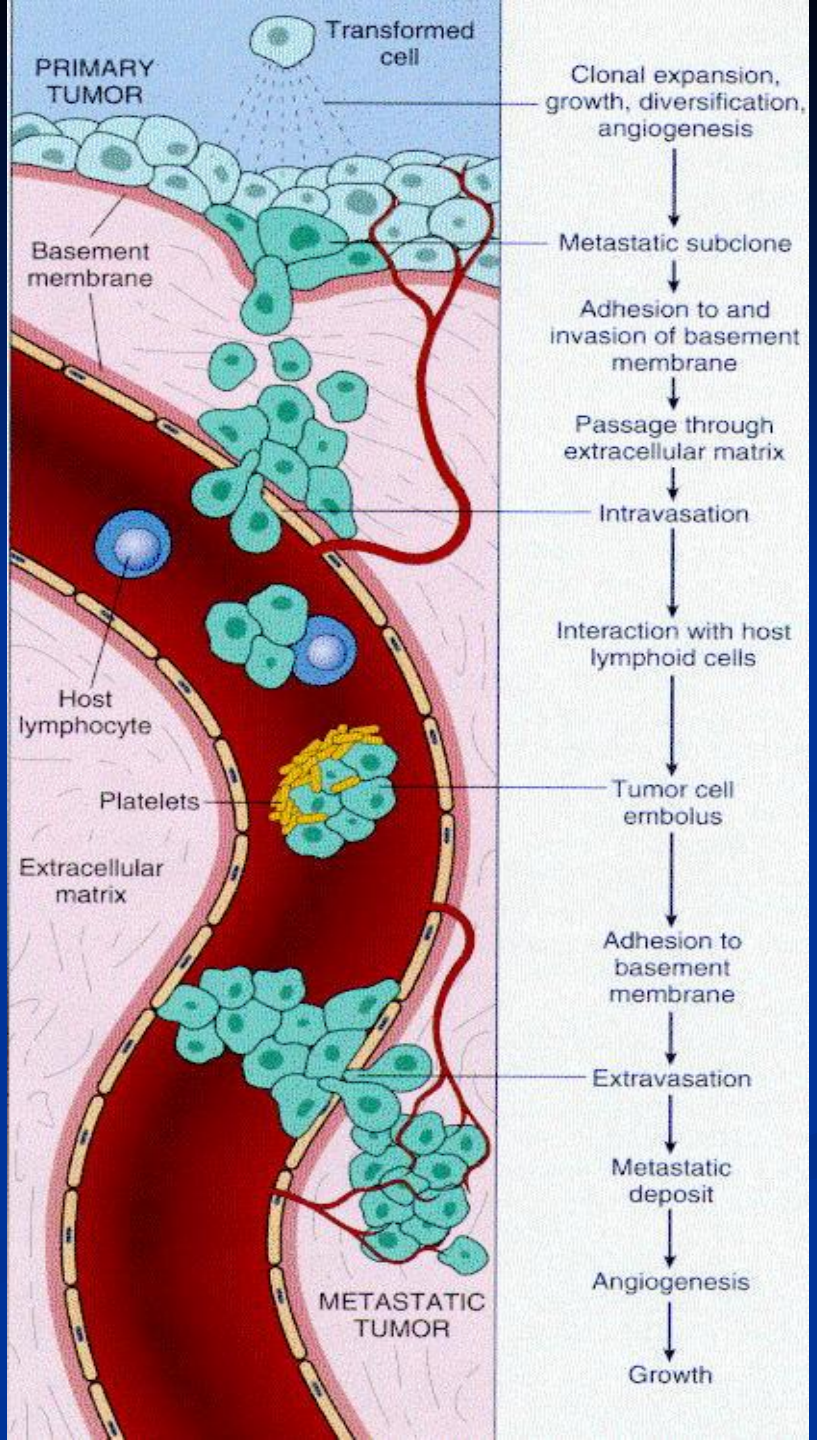

Пути метастазирования

- *Лимфогенный*.
- *Гематогенный*
- *Контактный*
- *Периневральный*
- С током спиномозговой жидкости
- *Имплантационный*
- *Аэрогенный (бронхогенный)*
- *Смешанный*

Метастазы рака легкого в печени

Мезотелиома плевры с метастазами

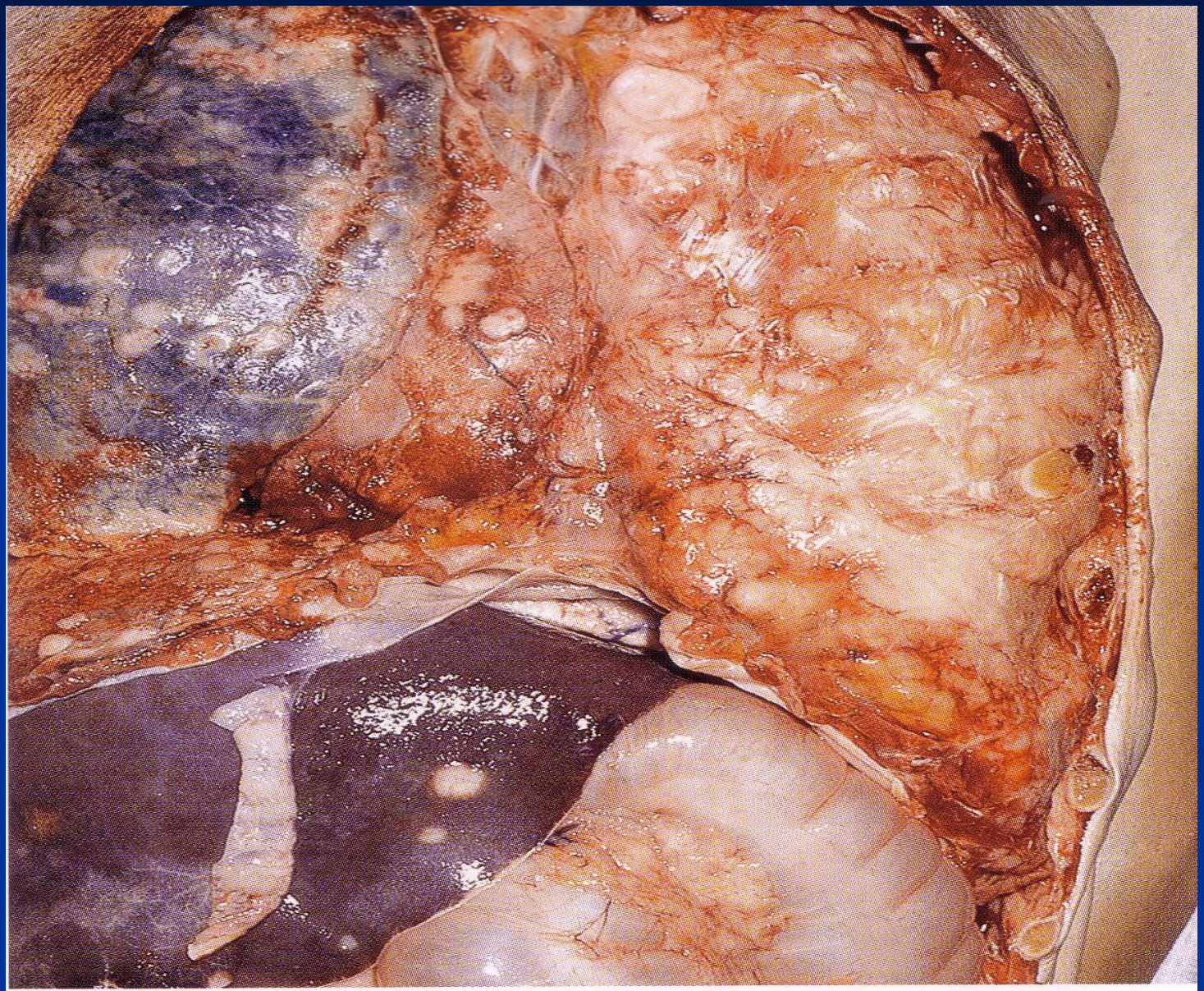

Карциноматоз брюшины

Ортоградное и ретроградное метастазирование

- **Ортоградное**– метастазирование по току жидкости.
- **Ретроградное** – метастазирование против тока жидкости (способствует венозный застой или блокирование лимфооттока).

Отличие метастазов от первичной опухоли

- Множественные
- «Штампованные»
- Втяжение в центре («раковый пупок»)

Метастазы обычно растут быстрее первичной опухоли.

Маленькая опухоль и большие метастазы.

Заболевание может быть выявлено по метастазам.

Некоторые понятия

- **Рецидив опухоли** – появление ее на том же месте после хирургического удаления.

Линия резекции + теория опухолевого поля.

- **Клинический рак** – опухоль , при которой диагноз поставлен клинически и не подтвержден гистологически.
- **Скрытый рак** – новообразование, которое манифесцирует метастазами до обнаружение первичной опухоли.
- **Случайный=субклинический рак** – опухоль, обнаруженная случайно при микроскопическом исследовании.

классификация опухолей интернационального противоракового объединения **(в основе - гистогенетический принцип)**

1. **Эпителиальные органонеспецифические опухоли.**
2. **Эпителиальные органоспецифические опухоли.**
3. **Мезенхимальные опухоли.**
4. **Опухоли меланинобразующей ткани.**
5. **Опухоли нервной системы и оболочек мозга.**
6. **Опухоли системы крови.**
7. **Тератомы.**

Что такое система TNM?

Международная система TNM служит для определения распространенности опухолевого процесса.

- Категория T (tumor) – указывает на размер опухоли (могут быть значения X, IS,1-4).
- Категория N- указывает на вовлеченность в опухолевый процесс регионарных и отдаленных лимфатических узлов (значения – X, 0, 1-3)
- Категория M (distans metastases)-отдаленные метастазы в другие органы (X,0,1-3).

Меланома кожи – T1N3M3
Тератобластома -T4N3M0

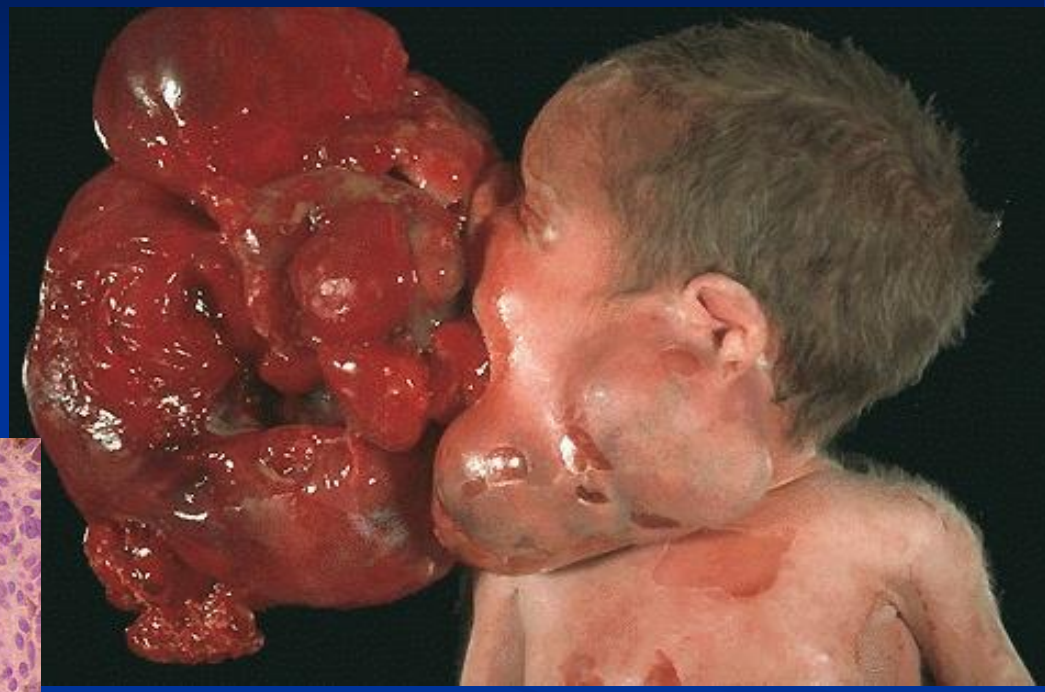

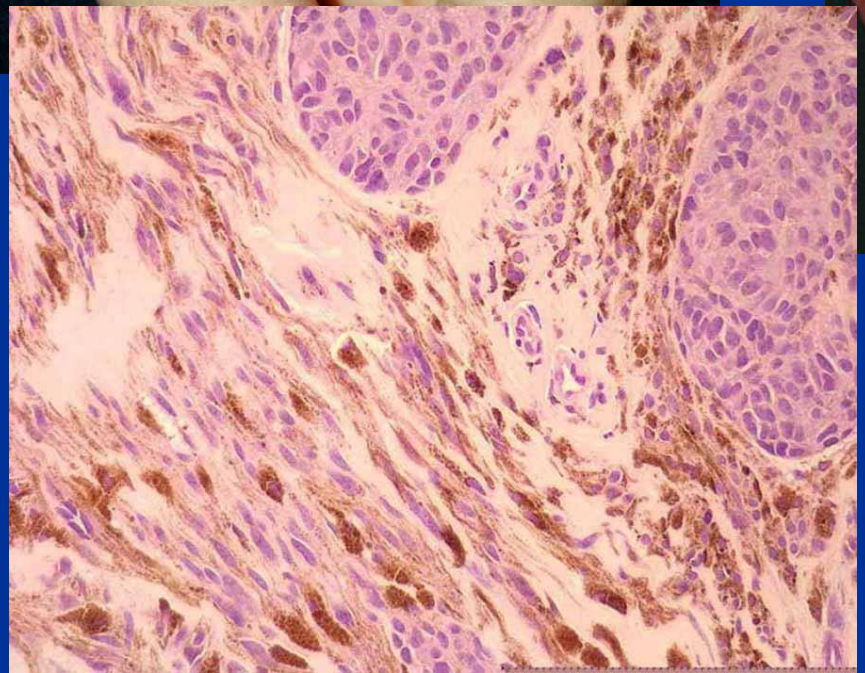

Влияние злокачественной опухоли на организм

Местное (сдавление, кровотечение и пр.)и общее влияние:

- Неспецифические симптомы (потеря аппетита, повышенная утомляемость,слабость)
- Потеря массы тела вплоть до кахексии (ФНО, кахектин и пр.).
- Лихорадка, ночные поты.
- Паранеопластические синдромы – изменения в других органах и системах, ассоциированнные с опухолью.

Основные паранеопластические синдромы

- Эндокринные (синдром Кушинга при нейроэндокринном мелкоклеточном раке легкого и др.).
- Нейромышечные (миастения при тимоме).
- Гематологические (анемия, повышение СОЭ, гипогликемия, гипопротеинемия, мигрирующий тромбофлебит и др.).
- Кожные (черный акантоз при раке желудка).
- Почечные (вторичная мембранозная нефропатия).
- Прочие