С.Д.АСФЕНДИЯРОВ АТЫНДАҒЫ ҚАЗАҚ ҰЛТТЫҚ МЕДИЦИНА УНИВЕРСИТЕТІ

КАЗАХСКИЙ НАЦИОНАЛЬНЫЙ МЕДИЦИНСКИЙ УНИВЕРСИТЕТ ИМЕНИ С.Д.АСФЕНДИЯРОВА

ПАТОЛОГИЯЛЫҚ СЫНЫҚТАР

Орындаған: Саулан Г.И.
Факультет: ЖМ
Топ: 026-1қ
Қабылдаған: Мусаева А.А.

Сынықтар:

- Бұл сүйек бүтіндігінің анатомиялық бұзылысы

Жарақаттық сынықтар жарақаттың немесе механикалық әсердің нәтижесінде дамиды

Жарақаттық

Жіктелуі:

патологиялық

Патологиялық сынықтар сүйектегі патологиялық үрдістің нәтижесінде дамиды (туберкулез, ісіктер)

Паталогиялық сынықтар — бұл сүйек ауруымен ауыратың балаларда аздаған жарақаттаушы күш әсер еткенде пайда болатын сынықтар. Мұндай сынықтар фиброздық остиодисплазияда, рахитте, цингада, остеомелитте, туберкулез ауруларында туындайды.

Клиникалық көрінісі:

- Клиникалық көрінісінде бірінші негізгі аурудың белгілері шықса, кейде сынықтың белгілері шығады. Сондықтан нақты диагностиканы рентген сәулесінің көмегінсіз шығару қиын.
- Әрбір сынықтың симптомы— ауру сезімі, сынықтардың ығысуы, қан кету, крепитация — кейде аз көлемде көрінуі мүмкін немесе мүлде көрінбеуіде мүмкін.

Патологиялық сынықтардың жиі кездесетін себептері:

- Толық қалыптаспаған сүйек түзілісі;
- Д және С дәруменінің жетіспеушілігі;
- Созылмалы остеомиелит;
- Жас балалардағы сан сүйегінің эпифизеолизі.

Толық қалыптаспаған сүйек түзілісі

Негізгі клиникалық белгісі:
қалыпты жағдайда сүйек бүтіндігіне әсер етпейтін елеусіз механикалық әсерден-ақ туындайтын жоғары деңгейдегі сүйек сынғыштығы.

Этиология: мезенхима дамуының ақауы.

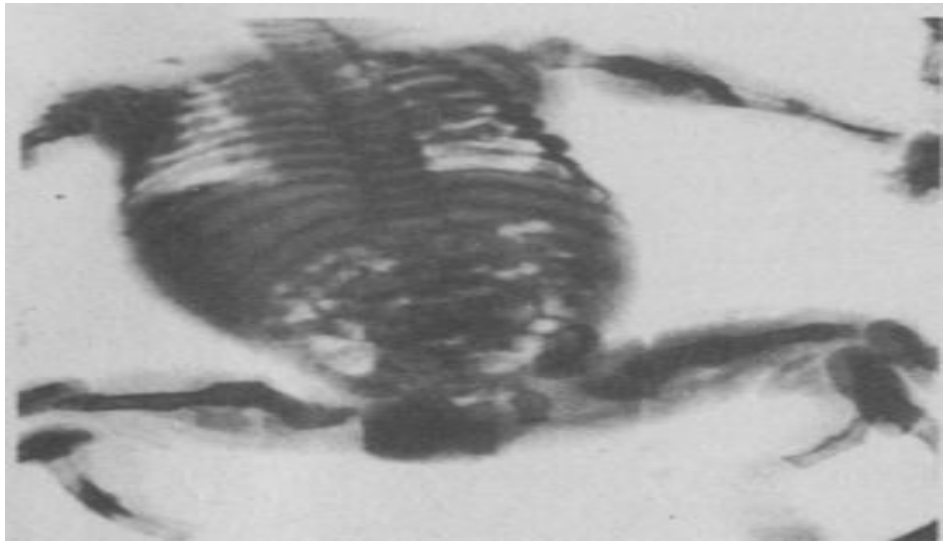

Тұқым қуалау жолы аутосомды-доминантты, сирек - рецессивті. Екі формасын ажыратады:

- **ерте** (туа біткен) - osteogenesis inperfecta
- **кеш** - osteogenesis imperfecta tarda, немесе ostepsathyrosis.

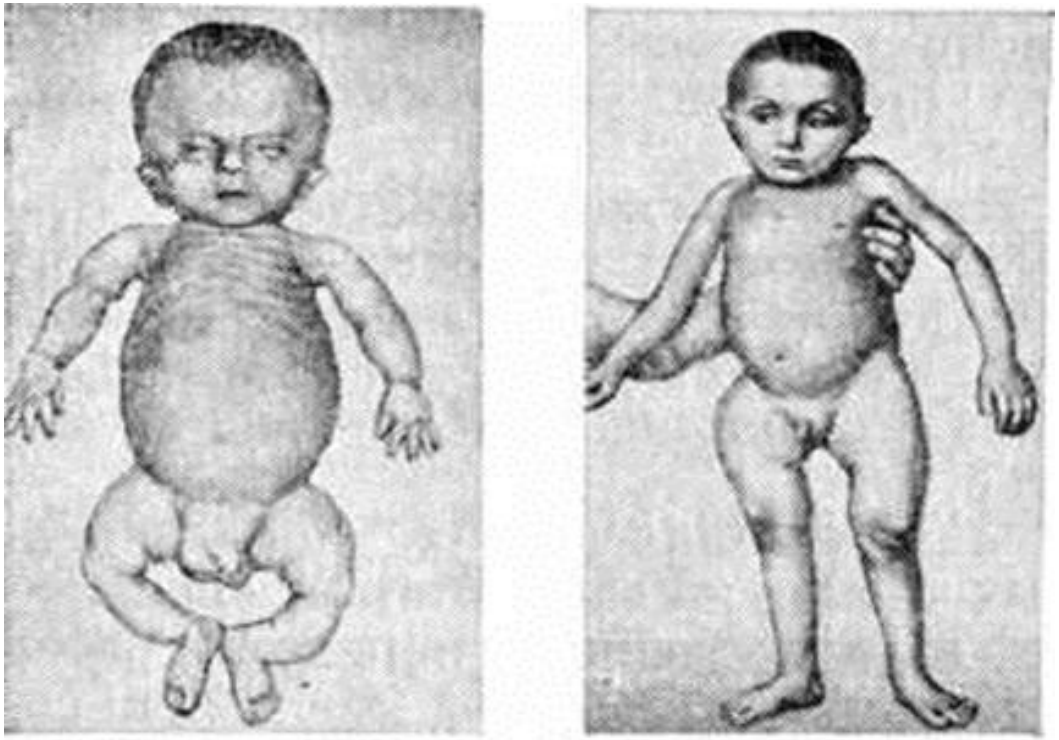

а б

Сыртқы көрінісі:

а — туа біткен формасы (аяқ-қолдары қисайған және қысқарған);

б — Кеш формасы (жамбас сүйегінің доға тәрізді деформацияы).

Туа біткен толық қалыптаспаған сүйек түзілісі алғашқы күндері сипатталады:

- Ерекше түрдегі сүйек сынғыштығы;
- Бұл формасындағы балалар жиі өлі туады немесе өміршеңділігі төмен;
- Жәнеде барлық дене сүйектерінің бұзылысымен, аяқ-қол, кеуде клеткасы, бас сүйек қисаюымен жүреді.

Кеш формасында бала сырттай сау туылады, бірақ кейін 2-3 жаста бір немесе бірнеше ұзын түтікті сүйектер диафизінің сынғыштығы байқалады.

- Баланың физикалық дамуының артта қалуы, бұлшықет атрофиясы байқалады.
- Осы сынуларға өзіндік тән ерекшеліктері сүйектердің бір бірімен өте тез бітісіп кетуі, кейбір жағдайларда атрофияланған жұқарған сүйектер бітіспей жалған буындар пайда болады, бұл жағдай шұғыл түрдегі отаны қажет етеді.

Басқада толық қалыптаспаған сүйекке тән симптом ерекшеліктері:

- көгілдір түсті склера;
- сынғыш тырнақ пен шаш;
- ұсақ сарғайған тістер;
- Бұл сырқатта жаңа туған балалардың физикалық артта қалуы соншалықты, аяққада тұра алмайды, тіптен отырмайды, дегенмен психикалық дамулары жасына сәйкес келеді.

5 жастағы қыз балада толық қалытаспаған остеогенездің туа біткен формасы: кеуде қуысының қабырғалар сыну нәтижесінде пайда болған деформациясы, еңбектің жабылмауынан болған бассүйек деформациясы және аяқтың рентгенограммасы. Сүйек сүйелі мен үлкен балтыр сүйегінің жалған буыны көрініп тұр.

Д витаминінің жетіспеушілігі:

- Рахит – ерте жастағы балаларда сүйек тініндегі минерализация процесінің бұзылуынан және Д витаминінің дефицитінен пайда болатын полиэтиологиялық ауру.

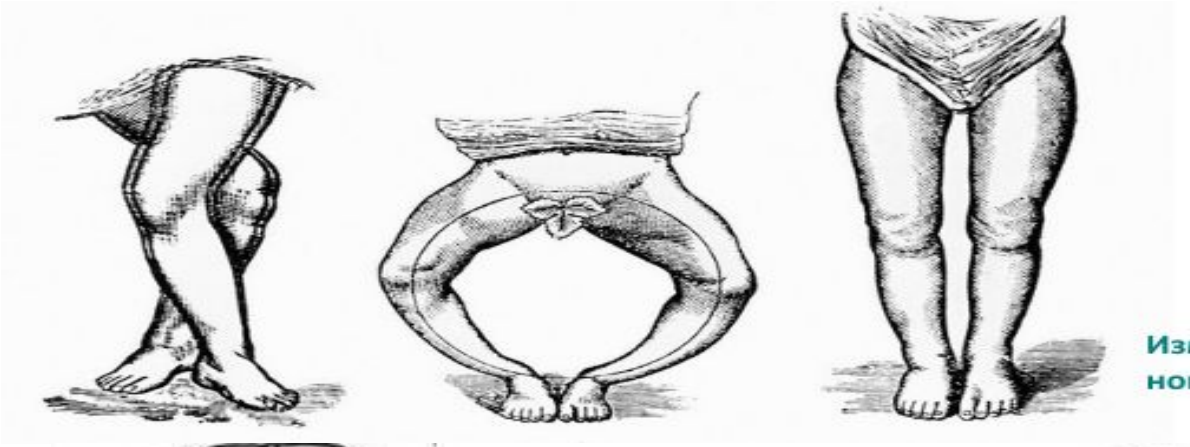

Изменения формы ног при рахите

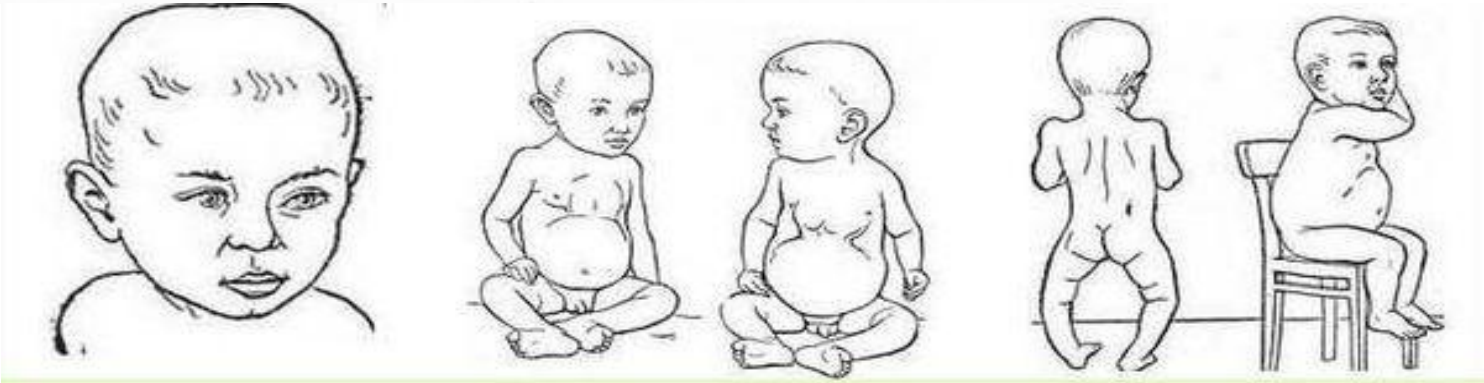

Квадратная форма головы при рахите

Рахитическая грудная клетка

О-образные ноги и «Лягушачий живот» (кифоз) при рахите

«Д» витамині жетіспегенде сан сүйегінің төменгі бөлігі және білек сүйектері сынады. Көбінесе, олар сүйек қабаты астындағы сынық болғандықтан, клиникалық көрінісі шамалы болады. Сынық дер кезінде анықталмай, аяқ-қол қисайғанда ғана білінеді. Рахитте туындайтын сынықтар тез бітпейді, сондықтан иммобилизация уақыты ұзағырақ болады.

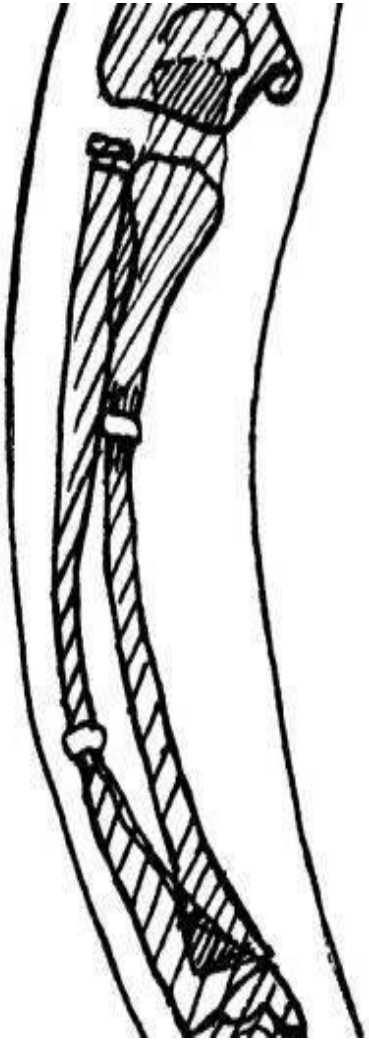

С витаминінің жетіспеушілігі:
Аскорбин қышқылы – сүйек қалыптасуы барысында сүйек негізінде коллагеннің және нәруыздардың пайда болуына әсер етеді.
Көбінесе мұндай сынықтар сан, жіліншік сүйектерінің эпифиздерімен, қабырға сүйектерінде кездеседі.

Диагностикасы:

- Анамнез жинау: сынықтың қалай пайда болғанын, бұрын сынық болған немесе болмағандығы, тамақтану режимін;
- Лабароториялық анализдер: кальций, фосфат, Д витаминінің мөлшерін, қалқанша маңы безі және бүйрек пен бауыр қыметін тексеру;
- Рентген;
- КТ және МРТ – егер де қатерлі ісікке күмән туғанда;
- Сцинтиграфия.

Сынық кезіндегі алғашқы көмек көрсету тапсырмалары

- Шокпен, ауру сезімімен, қан кетумен күрес;
- Жараға инфекция түсуінің алдын алу;
- Зақымданған аймақтың иммобилизациясы;
- Зардап шегушіні тасымалдауға дайындау.

Сынықтар кезіндегі алғашқы көмек

Есте болсын - сынған сүйектерді біріктіруге болмайды, ашық сынық кезінде сыртта шыққан сүйекті дұрыстауға болмайды.

- Қан кетіп жатқанда ең бірінші қан тоқтату қажет.
- Ашық сынық кезінде (иммобилизациеядан алдын) жарақаттың айналасын кез келген антисептикпен өңдеу керек және жараға стерильды таңғыш салу қажет. Егер мүмкіндік болса ауру сезімін басу керек.
- Сенімді транспорттық иммобилизациямен қамтамасыздандыру.
- Тасымалдау кезінде зардап шегушінің үстін жабу керек.
- Тез арада ауруханаға жеткізу.
- Жарақаттанған адамды зембілмен тасымаудау керек.