федеральное государственное бюджетное учреждение
Национальный медико-хирургический Центр
имени Н.И. Пирогова
Министерства здравоохранения Российской Федерации

Нейрохирургическая анатомия ЗЧЯ.

отделение нейрохирургии №2

Димерцев А.В.

Задняя черепная ямка расположена между пирамидами височных костей, чешуей затылочной кости и скатом. В ней лежат ствол мозга и мозжечок. Задняя черепная ямка граничит со средней черепной ямкой вдоль верхнего края пирамид височных костей и заднего края спинки турецкого седла.

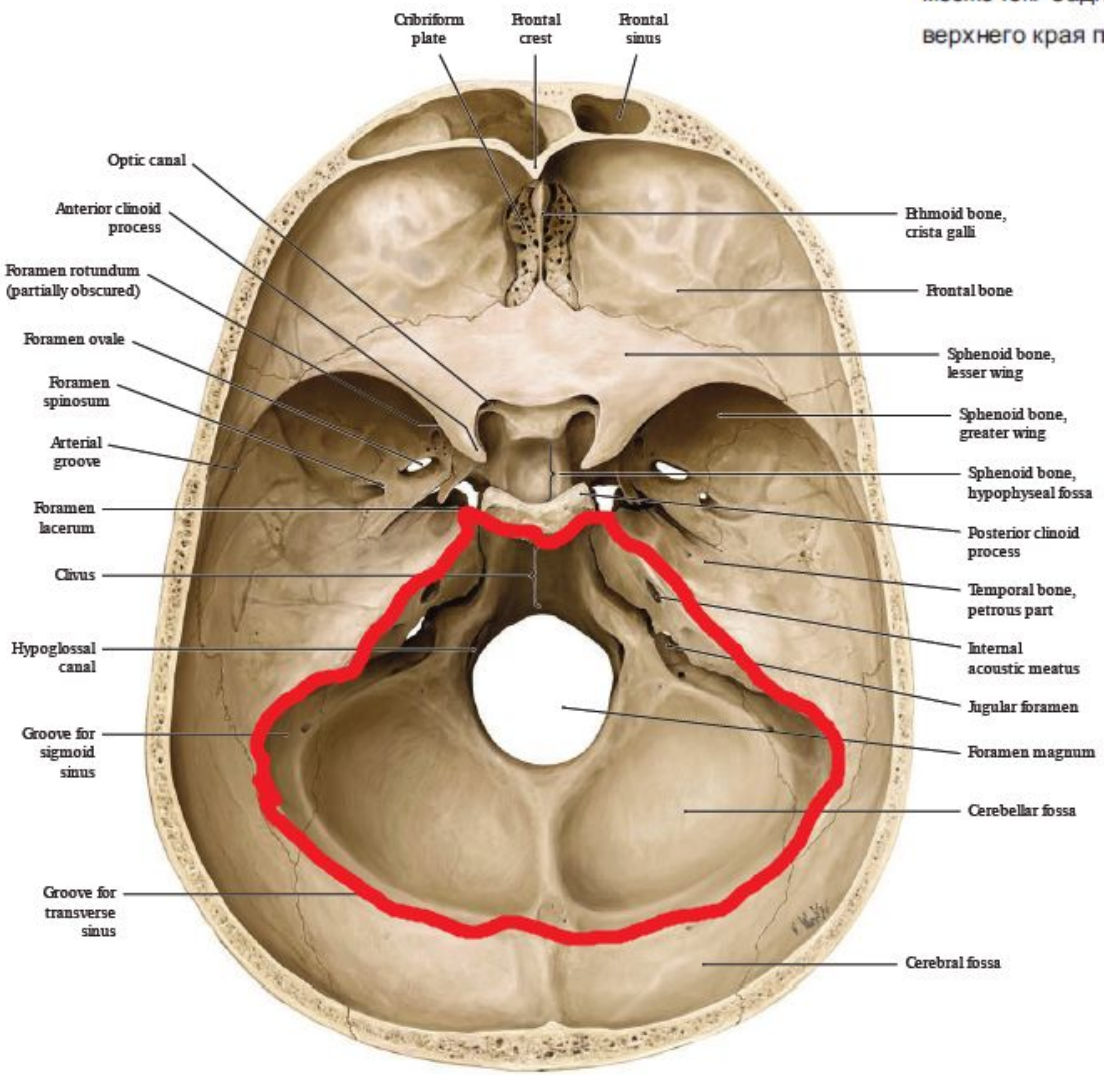

Сзади, на границе между задней черепной ямкой и сводом черепа, находится **внутренний затылочный выступ** *(protuberantia occipitalis interna)*. От него до заднего края большого затылочного отверстия проходит **внутренний затылочный гребень** *(crista occipitalis interna)*, где крепится серп мозжечка и проходит затылочный синус (рис. 3, 6, 11).

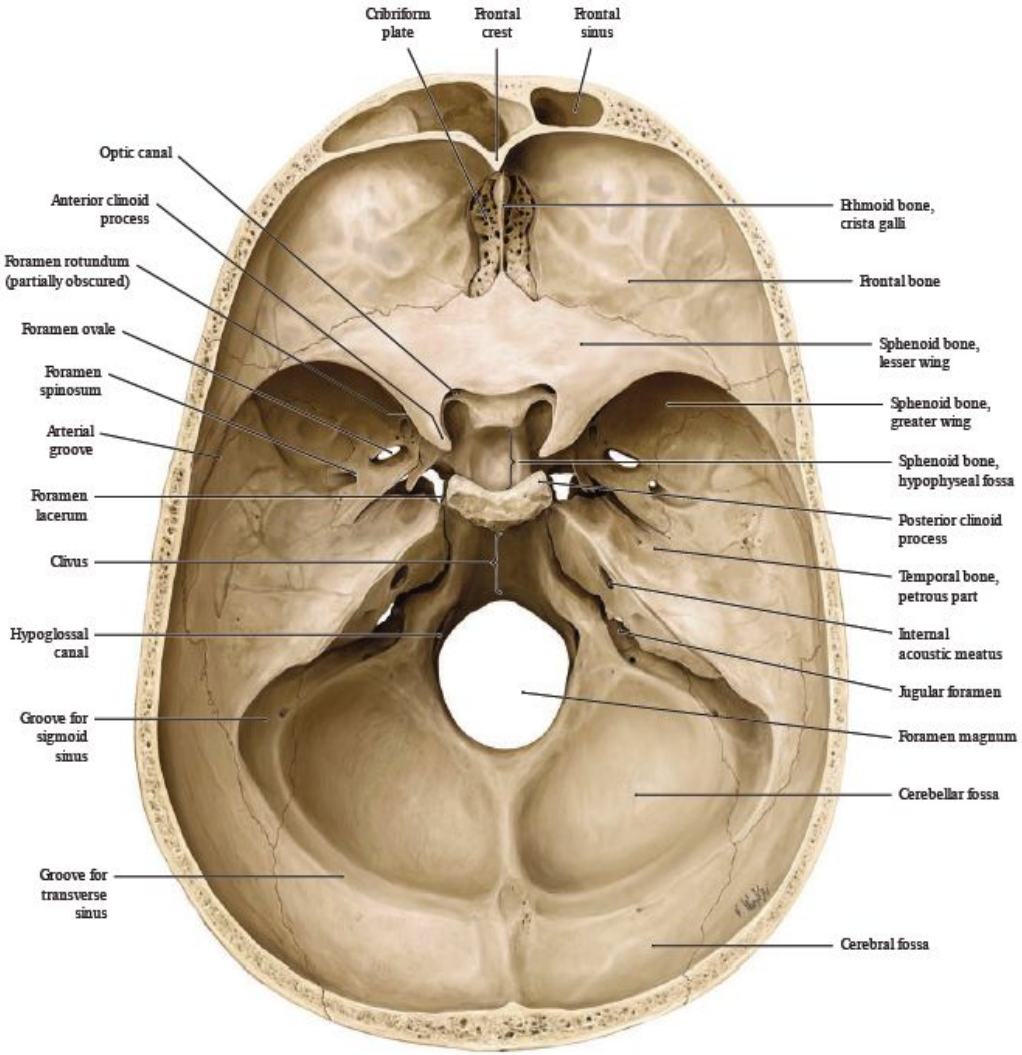

Основные отверстия ЗЧЯ

- Foramen magnum
- F. Jugulare
- Porus acusticus internus
- F. nervi hypoglossus
- F. condylaris
- F. mastoideum
- Fossa subarcuata
- Apertura externa aqueductus vestibuli

Отверстия ЗЧЯ

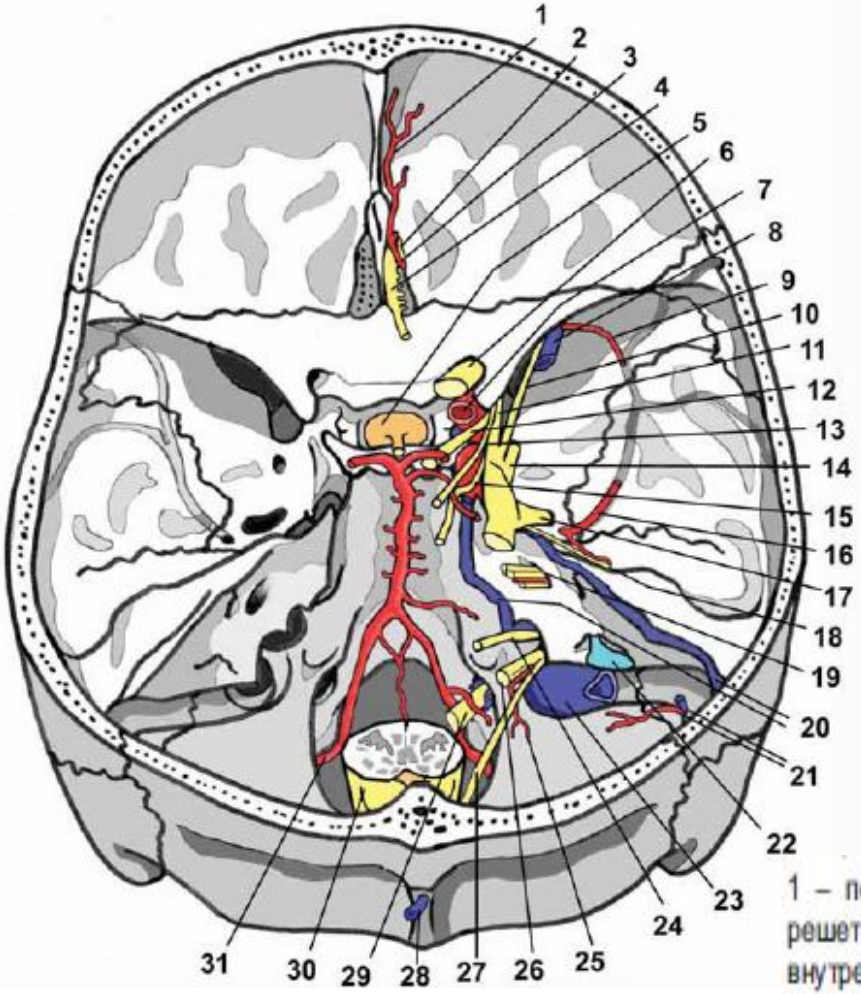

1 – передняя менингеальная артерия; 2 – передний решетчатый нерв; 3 – передняя решетчатая артерия; 4 – обонятельная луковица; 5 – гипофиз; 6 – зрительный нерв; 7 – внутренняя сонная артерия; 8 – верхняя глазная вена; 9 – глазничная ветвь средней менингеальной артерии; 10 – слезный нерв; 11 – лобный нерв; 12 – глазодвигательный нерв; 13 – блоковый нерв; 14 – верхнечелюстной нерв (II ветвь V нерва); 15 – отводящий нерв; 16 – средняя менингеальная артерия; 17 – нижнечелюстной нерв (III ветвь V нерва); 18 – большой каменистый нерв и каменистая ветвь средней менингеальной артерии; 19 – внутренний слуховой проход (VII, VIII нервы и артерия лабиринта); 20 – верхний и нижний каменистые синусы; 21 - сосцевидная ветвь затылочной артерии и сосцевидная эмиссарная вена; 22 – эндолимфатический мешок; ; 23 – верхняя яремная луковица; 24 – языкоглоточный нерв; 25 – задняя менингеальная артерия; 26 – блуждающий нерв; 27 – добавочный нерв; 28 – затылочная эмиссарная вена; 29 – подъязычный нерв; 30 – продолговатый мозг; 31 – позвоночная артерия.

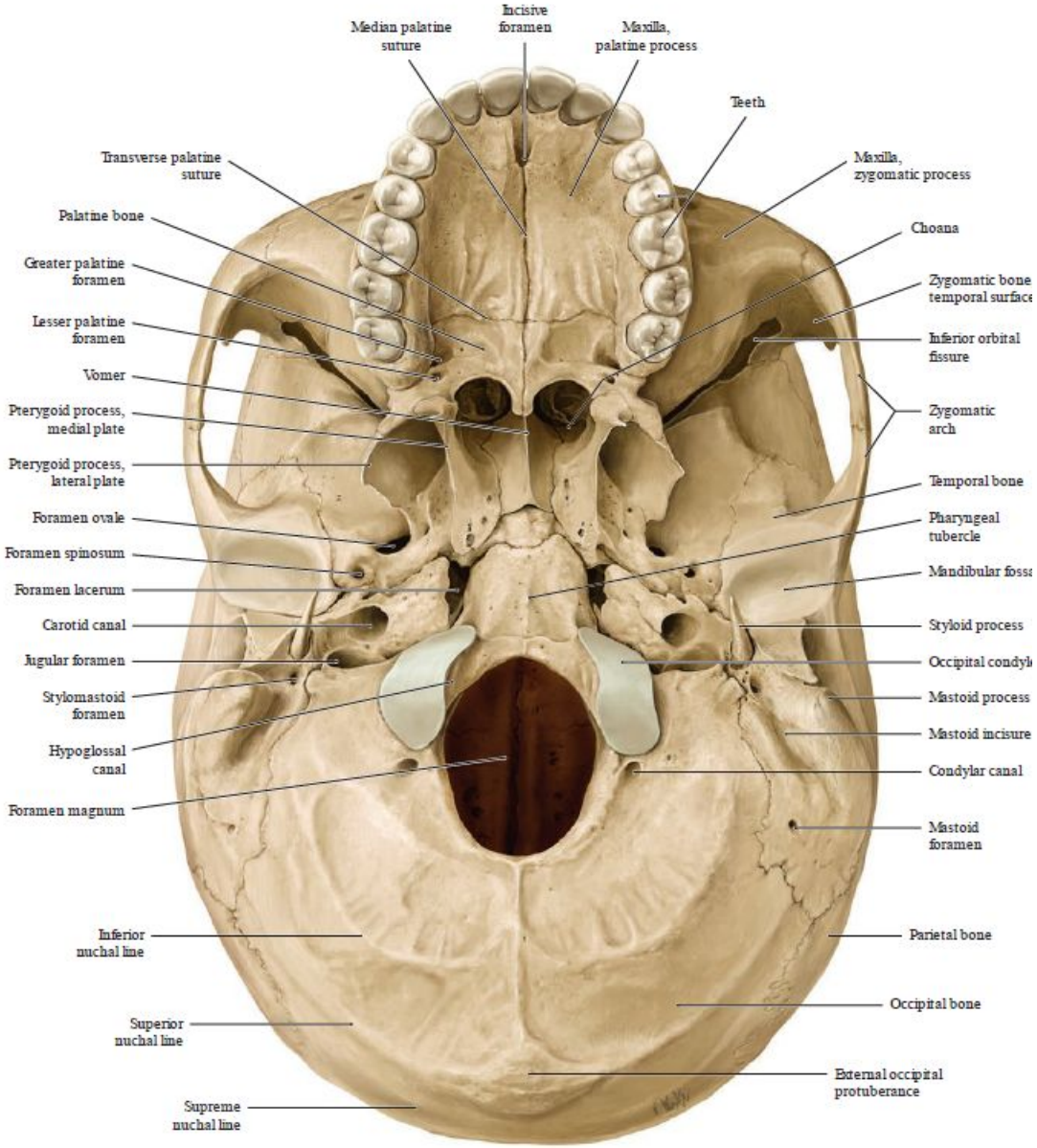

Базилярная норма

Височная кость

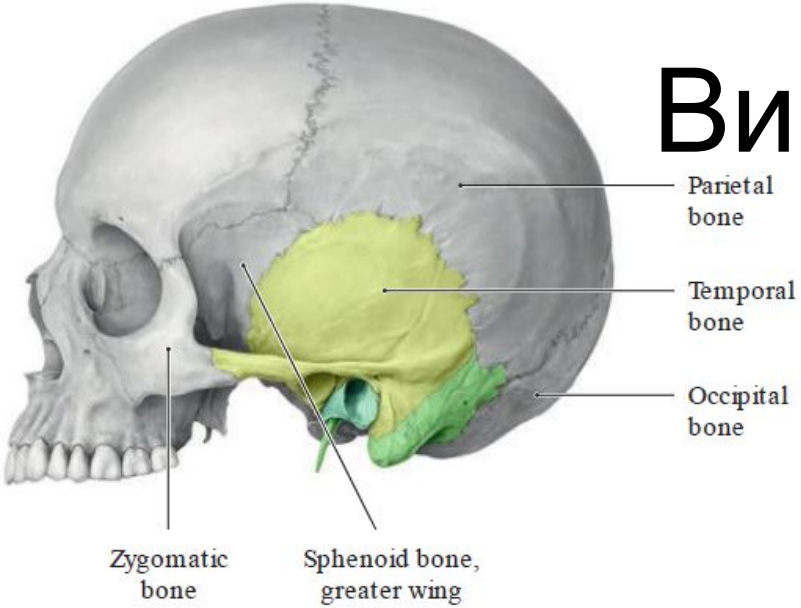

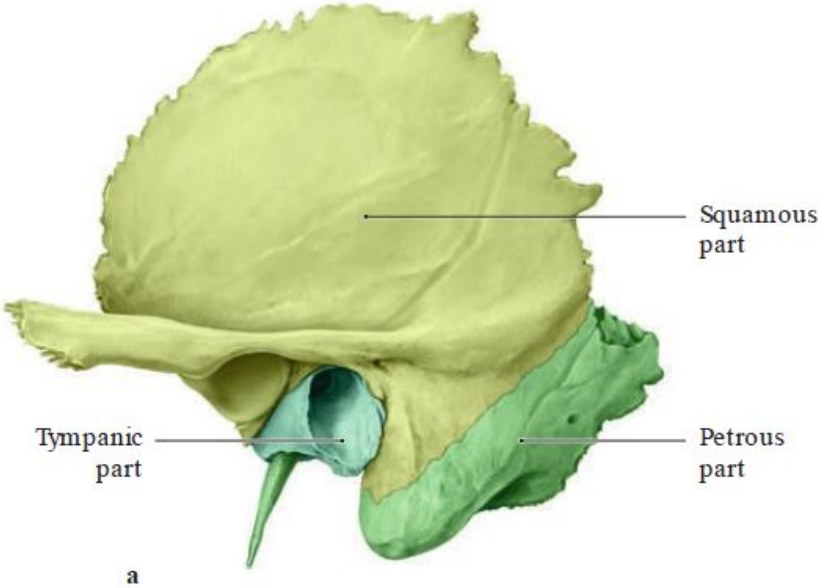

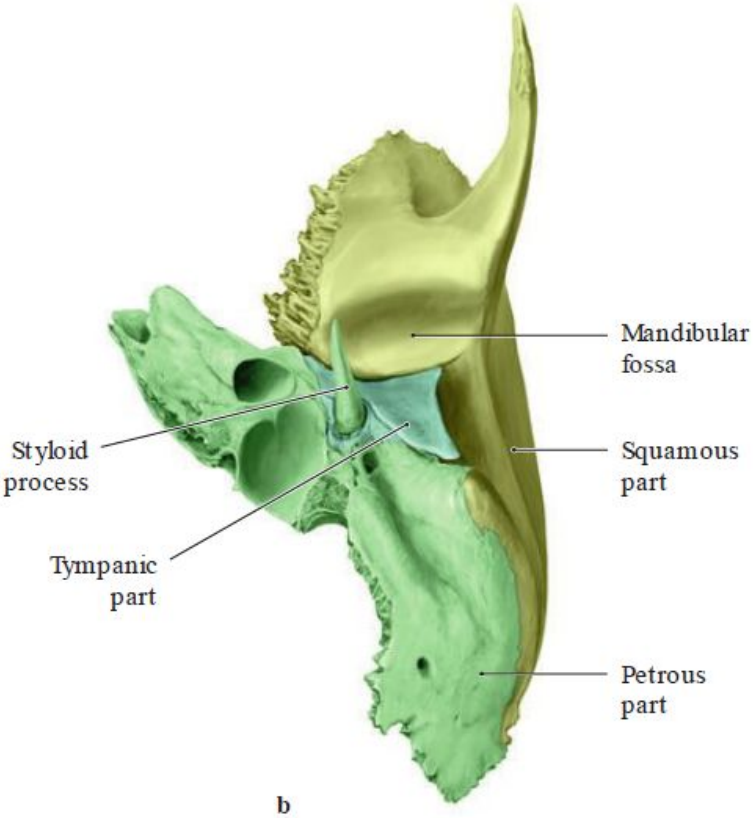

Височная кость

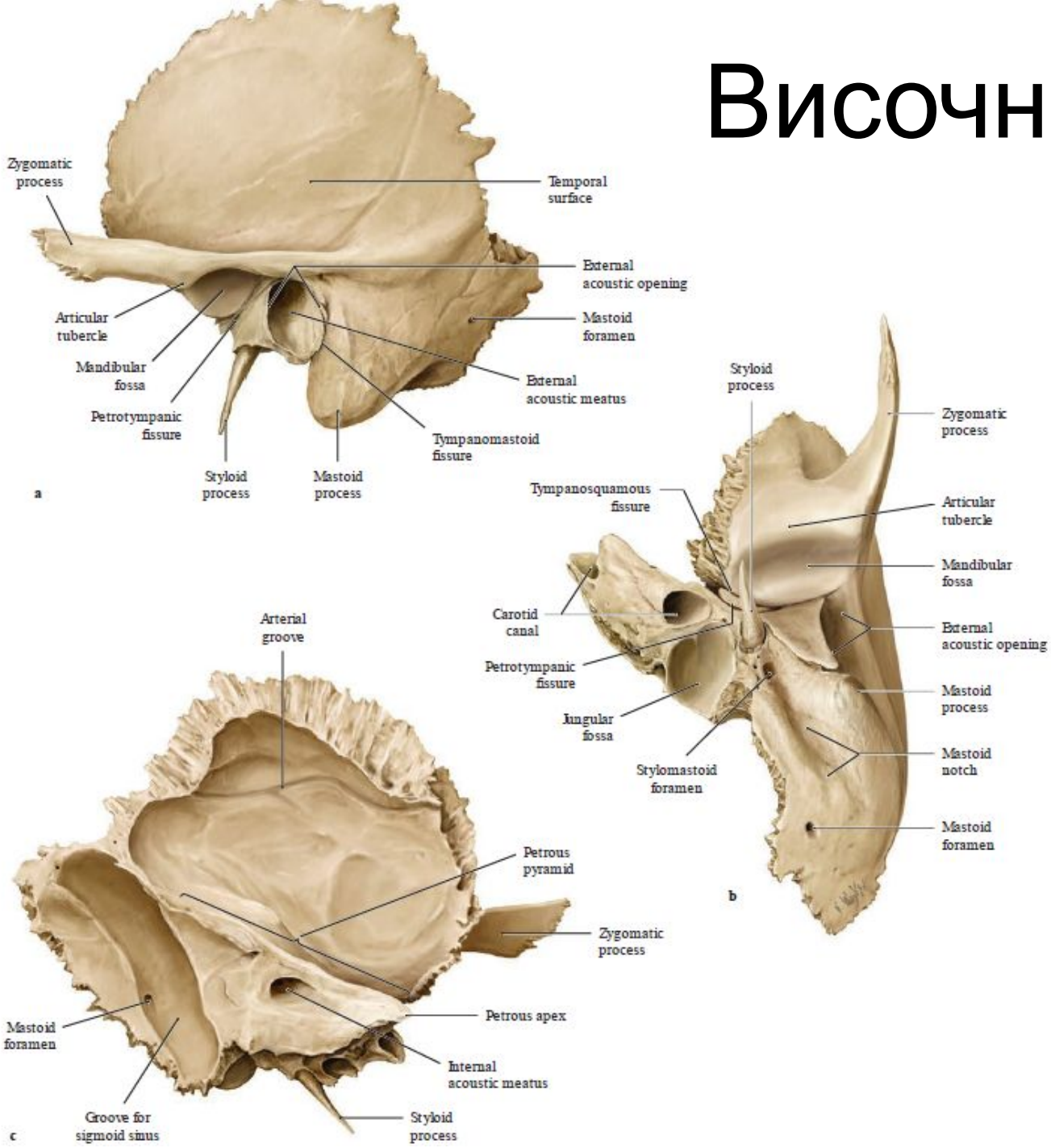

Internal auditory artery
Facial nerve
Descending branch of superficial petrosal artery
Petrosal branch
Greater petrosal nerve
Superior tympanic artery
Anterior crural artery
Lesser petrosal nerve
Internal carotid artery
Posterior crural artery
Stylomastoid artery, posterior tympanic branches
Branches to stapedius (stapedial branch)
Stylomastoid artery
Pharyngotympanic (auditory) tube
Facial nerve
Tensor tympani
Carotico-tympanic arteries
Mastoid artery
Posterior tympanic artery
Deep auricular artery
Inferior tympanic artery

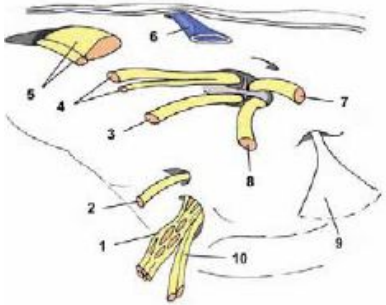

Рис. 18. Нервы мостомозжечкового угла
1 – блуждающий нерв; 2 – языкоглоточный нерв; 3 – слуховой нерв; 4 – лицевой и промежуточный нервы; 5 – корешок тройничного нерва; 6 – верхняя каменистая вена; 7 – верхняя порция преддверного нерва; 8 – нижняя порция преддверного нерва; 9 – эндолимфатический мешок; 10 – добавочный нерв.

Каналы височной кости

Затылочная кость

A Integration of the occipital bone into the external base of the skull

Inferior view. Note the relationship of the occipital bone to the adjacent bones.

The occipital bone fuses with the sphenoid bone during puberty to form the "tribasilar bone."

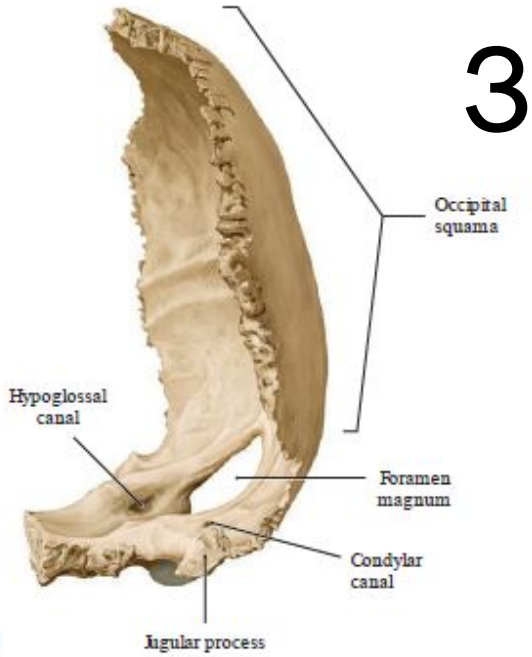

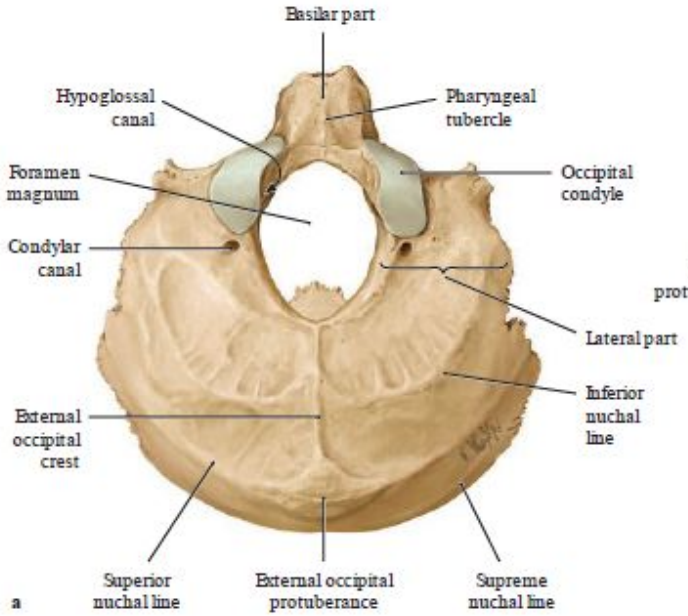

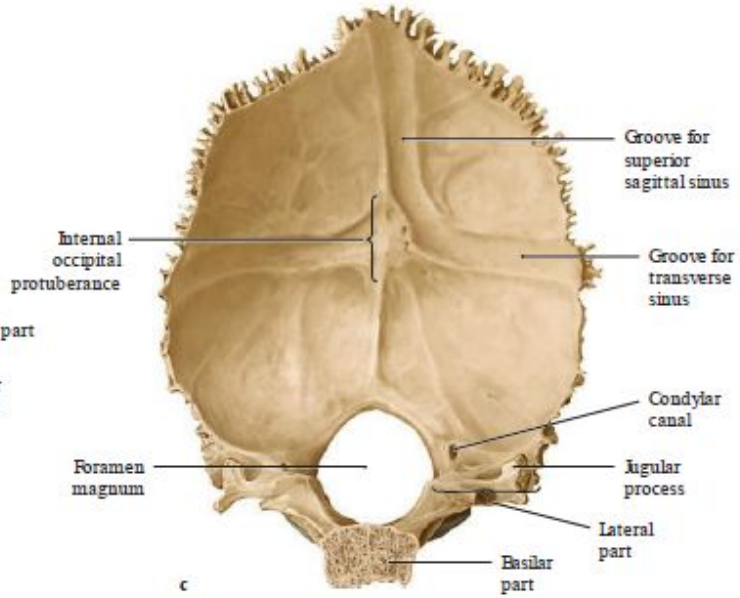

Содержимое ЗЧЯ

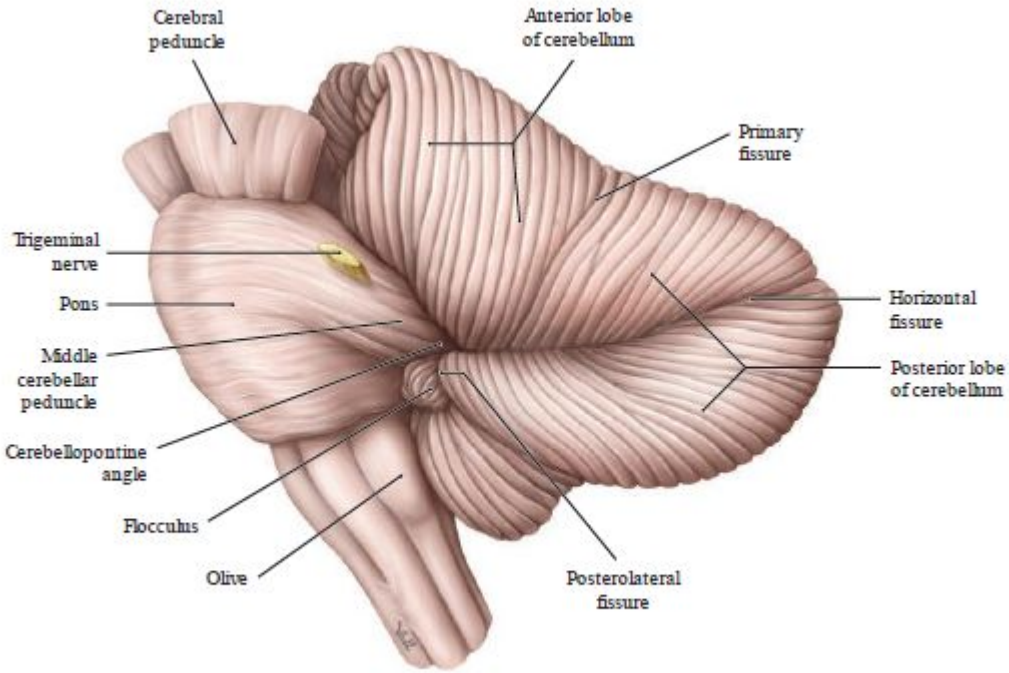

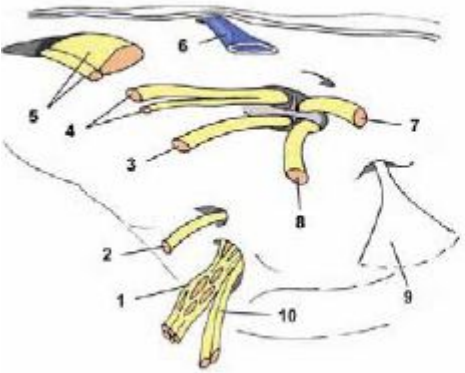

Рис. 18. Нервы мостомозжечкового угла

1 – блуждающий нерв; 2 – языкоглоточный нерв; 3 – слуховой нерв; 4 – лицевой и промежуточный нервы; 5 – корешок тройничного нерва; 6 – верхняя каменистая вена; 7 – верхняя порция преддверного нерва; 8 – нижняя порция преддверного нерва; 9 – эндолимфатический мешок; 10 – добавочный нерв.

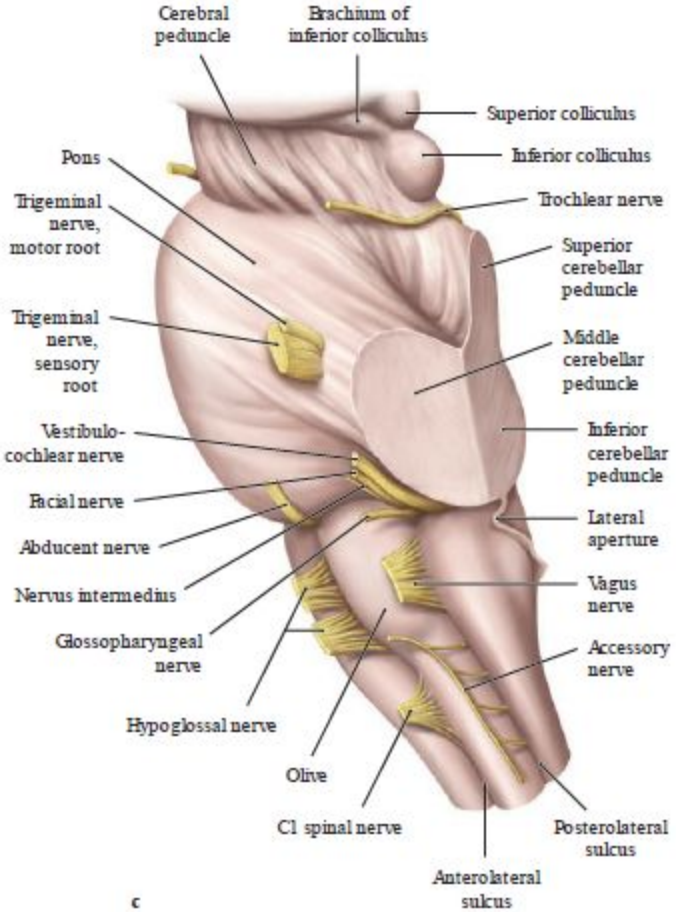

Кровоснабжение мозжечка

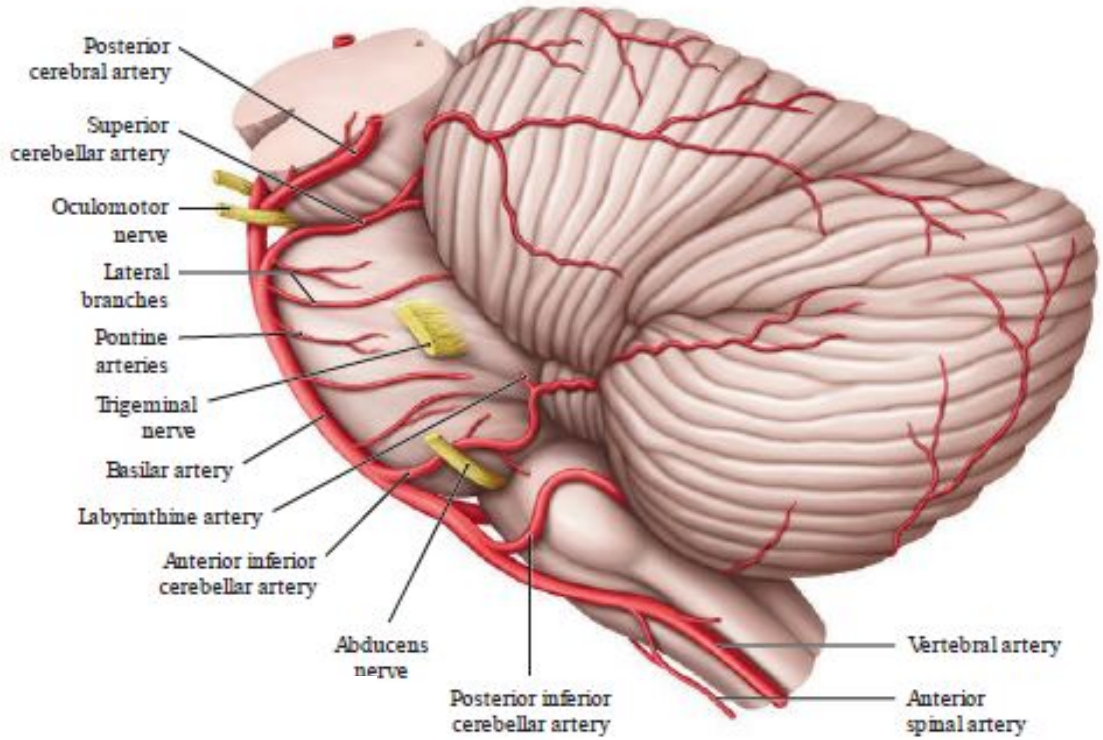

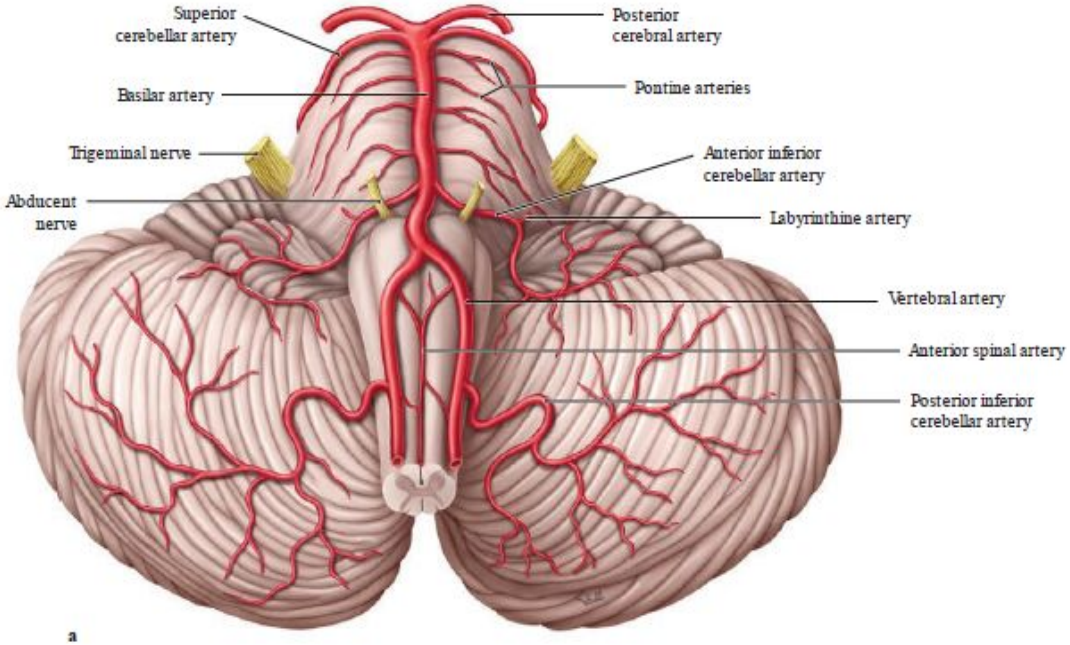

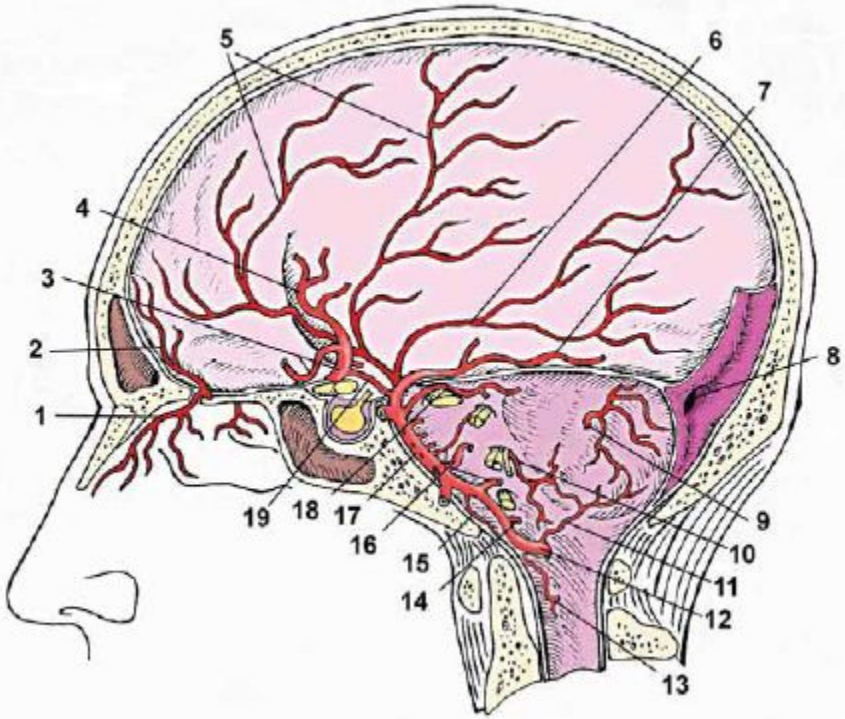

1 – передние носовые ветви передней решетчатой артерии; 2 – передняя менингеальная артерия; 3 – передняя мозговая и внутренняя сонная артерии; 4 – ветви средней мозговой артерии; 5 – лобная ветвь средней менингеальной артерии; 6 – теменная ветвь средней менингеальной артерии; 7 – задняя мозговая артерия; 8 – устье поперечного синуса; 9 – сосцевидная ветвь затылочной артерии; 10 – задняя менингеальная артерия - ветвь восходящей глоточной артерии; 11 – задняя менингеальная ветвь позвоночной артерии; 12 – позвоночная артерия; 13 – передняя менингеальная ветвь позвоночной артерии; 14 - задняя спинномозговая артерия; 15 – передняя спинномозговая артерия; 16 – артерия лабиринта, передняя нижняя и задняя нижняя мозжечковые артерии; 17 – базилярная артерия; 18 – верхняя мозжечковая артерия; 19 – задняя соединительная артерия.

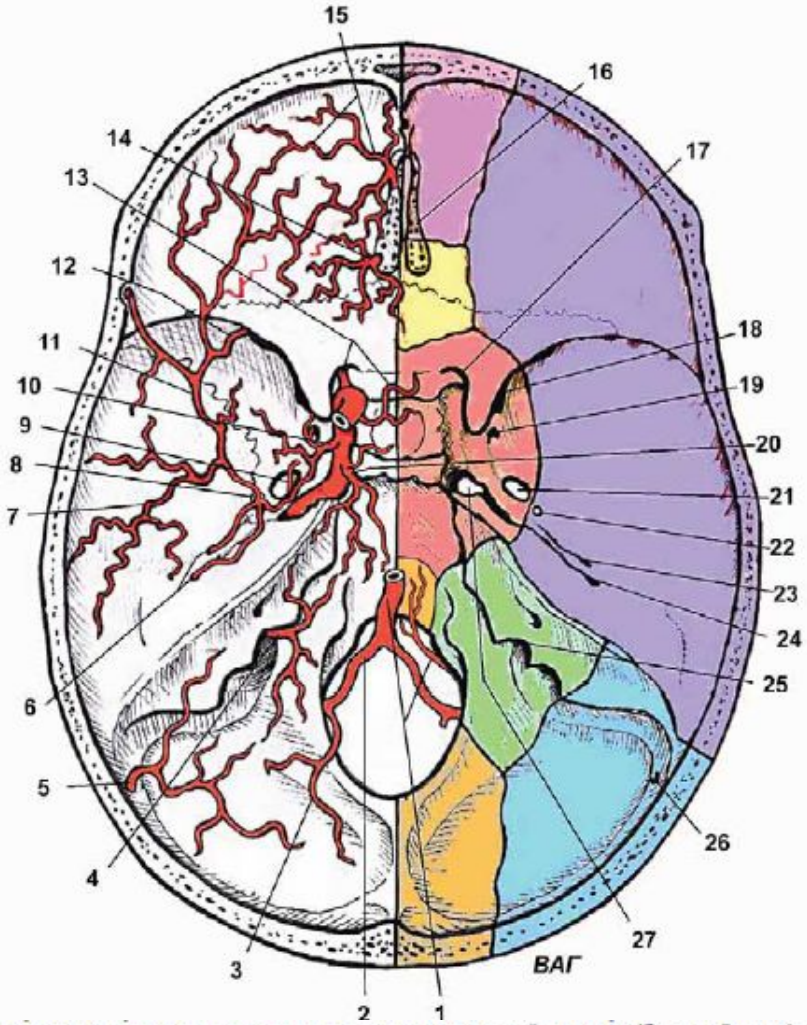

1 - базилярная артерия и передняя менингеальная ветвь позвоночной артерии (**бежевый цвет**); 2 - позвоночная артерия; 3 - задняя менингеальная ветвь позвоночной артерии (**бежевый цвет**); 4 - задняя менингеальная артерия - ветвь восходящей глоточной артерии (**зеленый цвет**); 5 - сосцевидная ветвь затылочной артерии (**голубой цвет**); 6 – ветви средней менингеальной артерии к лабиринту и барабанной полости; 7 - теменная ветвь средней менингеальной артерии (**фиолетовый цвет**); 8 - средняя менингеальная артерия в остистом отверстии; 9 - добавочная ветвь средней менингеальной артерии; 10 - латеральный каротидно-кавернозный ствол и его ветви (**розовый цвет**); 11 - лобная ветвь средней менингеальной артерии (**фиолетовый цвет**); 12 – глазничная ветвь средней менингеальной артерии; 13 - глазная артерия и верхняя гипофизарная артерия; 14 - ветвь задней решетчатой артерии (**желтый цвет**); 15 - передняя менингеальная артерия – ветвь передней решетчатой артерии (**сиреневый цвет**); 16 - ольфакторная ямка; 17 - зрительный канал; 18 - верхняя глазничная щель; 19 - круглое отверстие; 20 - мененго-гипофизарный (задний каротидно-кавернозный ствол) и его ветви: задняя гипофизарная артерия, ветви к намету, ветвь к скату (**розовый цвет**); 21 - овальное отверстие; 22 - остистое отверстие; 23 - расщелина канала малого каменистого нерва; 24 - расщелина канала большого каменистого нерва; 25 - яремное отверстие; 26 - сосцевидное отверстие; 27 – рваное отверстие.

Вены зчя

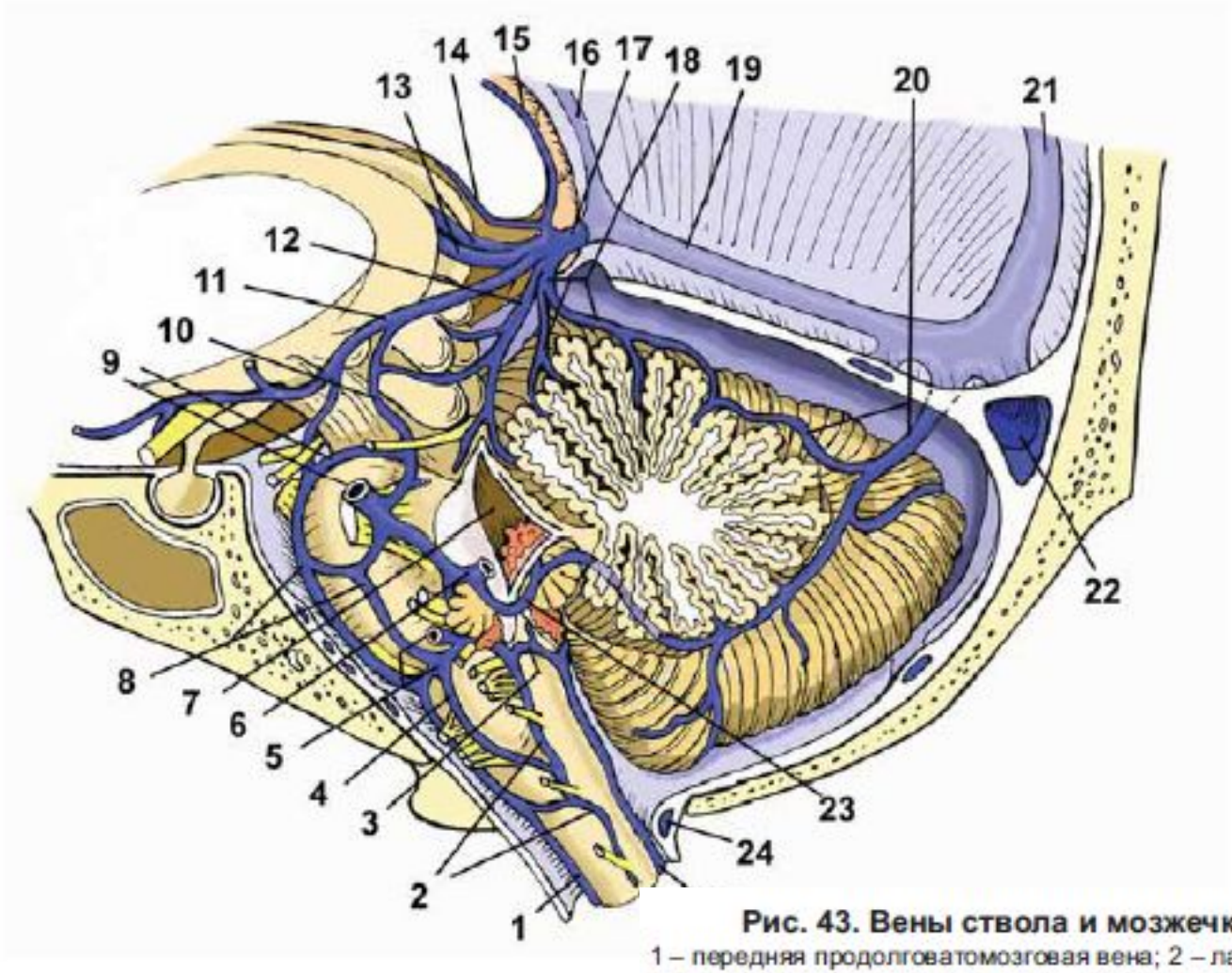

Рис. 43. Вены ствола и мозжечка в боковой проекции

1 – передняя продолговатомозговая вена; 2 – латеральная продолговатомозговая вена; 3 – вена нижней ножки мозжечка; 4 – переднелатеральная продолговатомозговая вена; 5 – нижняя каменистая вена и вена мосто-продолговатомозговой борозды; 6 – вена мосто-мозжечковой щели; 7 – полость IV желудочка; 8 – передняя и переднелатеральная мосто-среднемозговые вены; 9 - вена мосто-среднемозговой борозды и верхняя каменистая вена; 10 – латеральная среднемозговая вена; 11 – базальная вена (Розенталя); 12 – предцентральная вена мозжечка; 13 – внутренние мозговые вены; 14 - задняя вена мозолистого тела; 15 – дорсальная вена мозолистого тела; 16 – нижний сагиттальный синус; 17 – большая мозговая вена (Галена); 18 – верхняя вена червя; 19 – прямой синус; 20 - нижняя вена червя; 21 – верхний сагиттальный синус; 22 – синусный сток; 23 – вена мозжечково-продолговатомозговой щели; 24 – краевой синус; 25 – задняя медиальная вена продолговатого мозга.

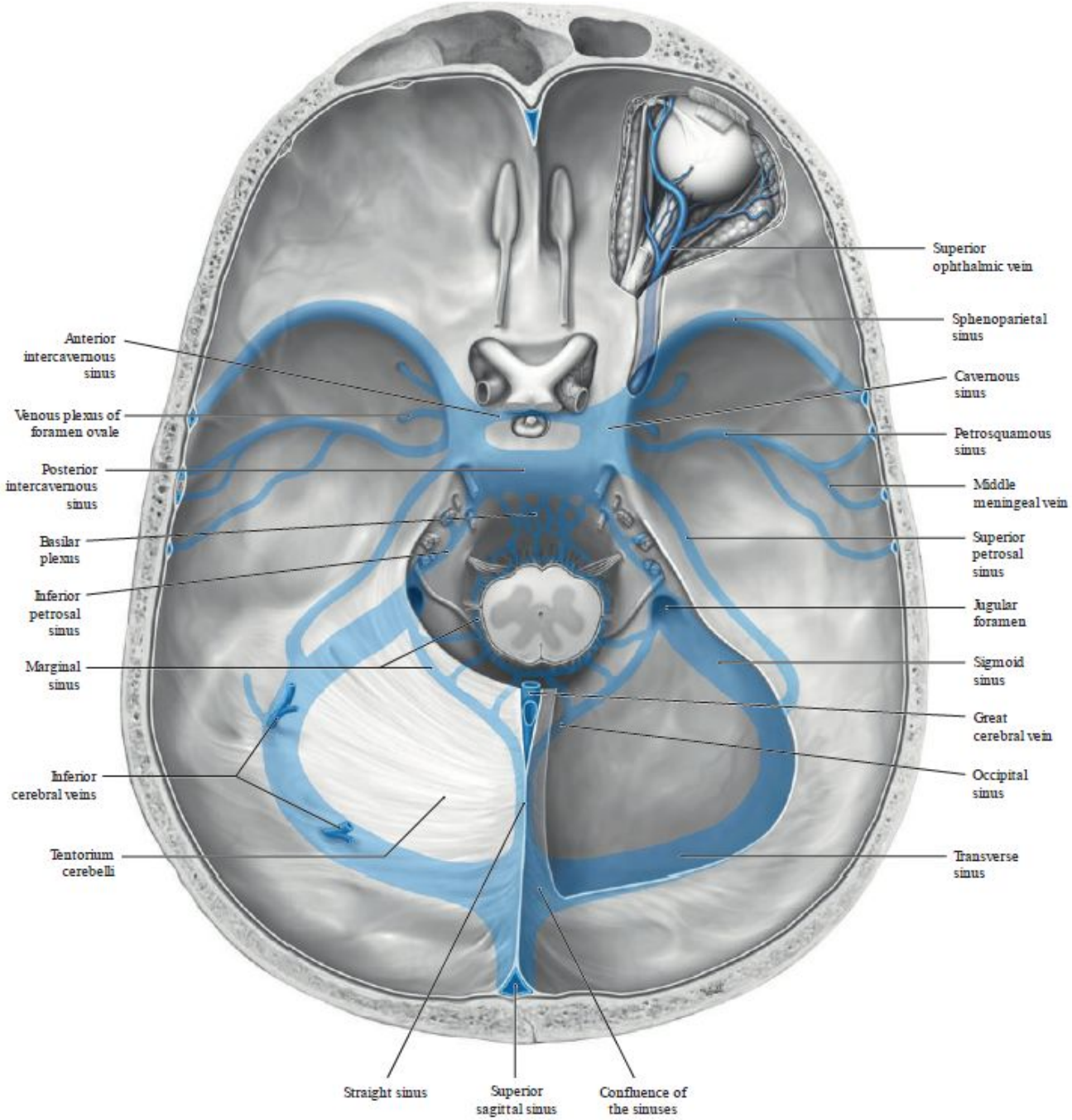
Superior ophthalmic vein
Sphenoparietal sinus
Cavernous sinus
Petrosquamous sinus
Middle meningeal vein
Superior petrosal sinus
Jugular foramen
Sigmoid sinus
Great cerebral vein
Occipital sinus
Transverse sinus
Anterior intercavernous sinus
Venous plexus of foramen ovale
Posterior intercavernous sinus
Basilar plexus
Inferior petrosal sinus
Marginal sinus
Inferior cerebral veins
Tentorium cerebelli
Straight sinus
Superior sagittal sinus
Confluence of the sinuses

Синусы ГМ

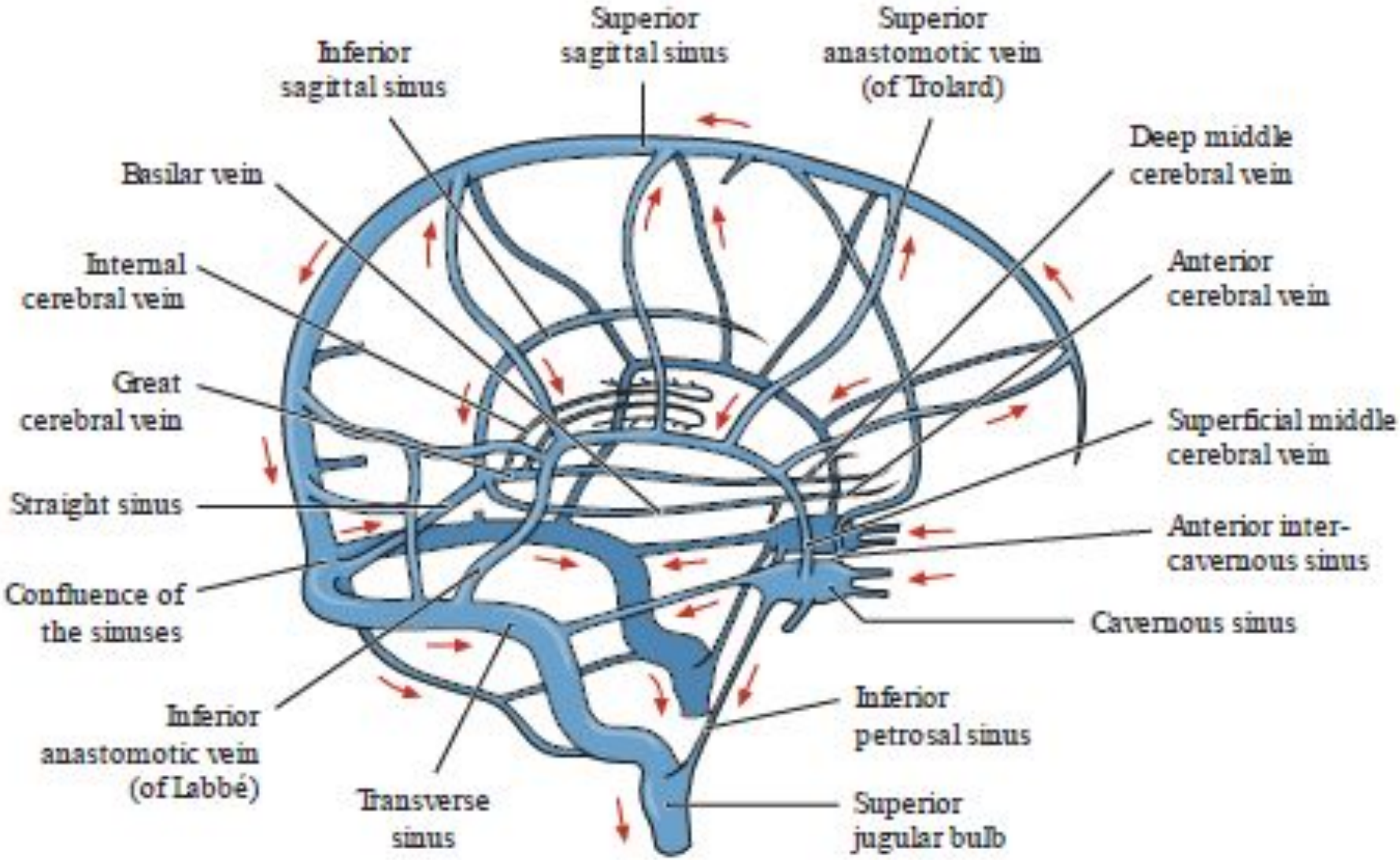
Superior sagittal sinus
Inferior sagittal sinus
Superior anastomotic vein (of Trolard)
Deep middle cerebral vein
Basilar vein
Internal cerebral vein
Anterior cerebral vein
Great cerebral vein
Superficial middle cerebral vein
Straight sinus
Anterior inter-cavernous sinus
Confluence of the sinuses
Cavernous sinus
Inferior petrosal sinus
Inferior anastomotic vein (of Labbé)
Transverse sinus
Superior jugular bulb

Синусы ГМ

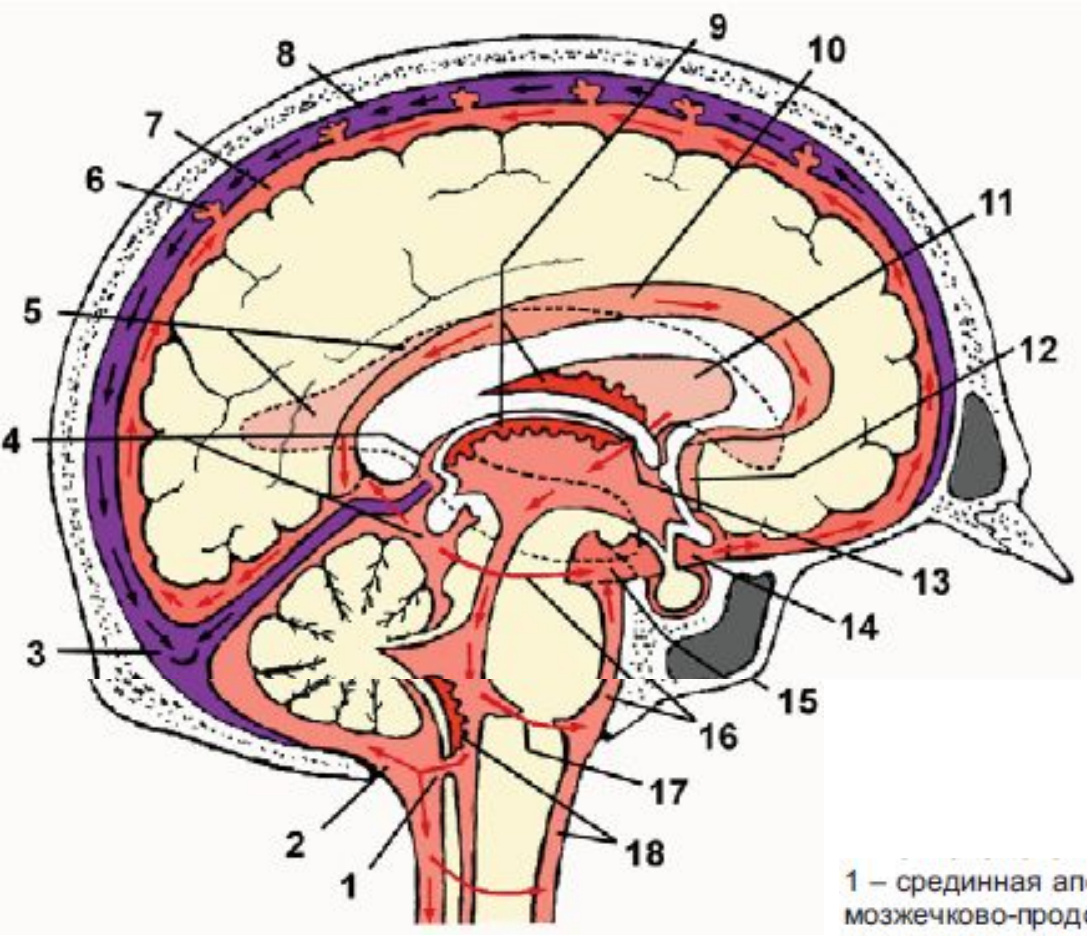

Цистерны зчя

1 – срединная апертура IV желудочка (Мажанди); 2 – большая (дорсальная мозжечково-продолговатомозговая) цистерна; 3 - синусный сток; 4 – цистерна промежуточного паруса и четверохолмная цистерна; 5 - задний рог бокового желудочка; 6 - арахноидальные грануляции; 7 - субарахноидальное пространство; 8 - верхний сагиттальный синус; 9 - сосудистое сплетение бокового и третьего желудочков; 10 – цистерна мозолистого тела; 11 – центральная часть бокового желудочка; 12 – цистерна конечной пластинки; 13 - межжелудочковое отверстие (Монро); 14 - цистерна перекреста; 15 - межножковая цистерна; 16 - охватывающая и предмостовая цистерны; 17 – ход ликвора из IV желудочка через латеральную апертуру (Люшке) в мостомозжечковую цистерну; 18 - сосудистое сплетение IV желудочка и предпродолговатомозговая цистерна; 19 – спинной мозг; 20 – спинномозговой узел; 21 – лимфатические капилляры; 22 - лимфатический сосуд; 23 - субарахноидальное пространство спинного мозга.

Соотношение структур яремного канала

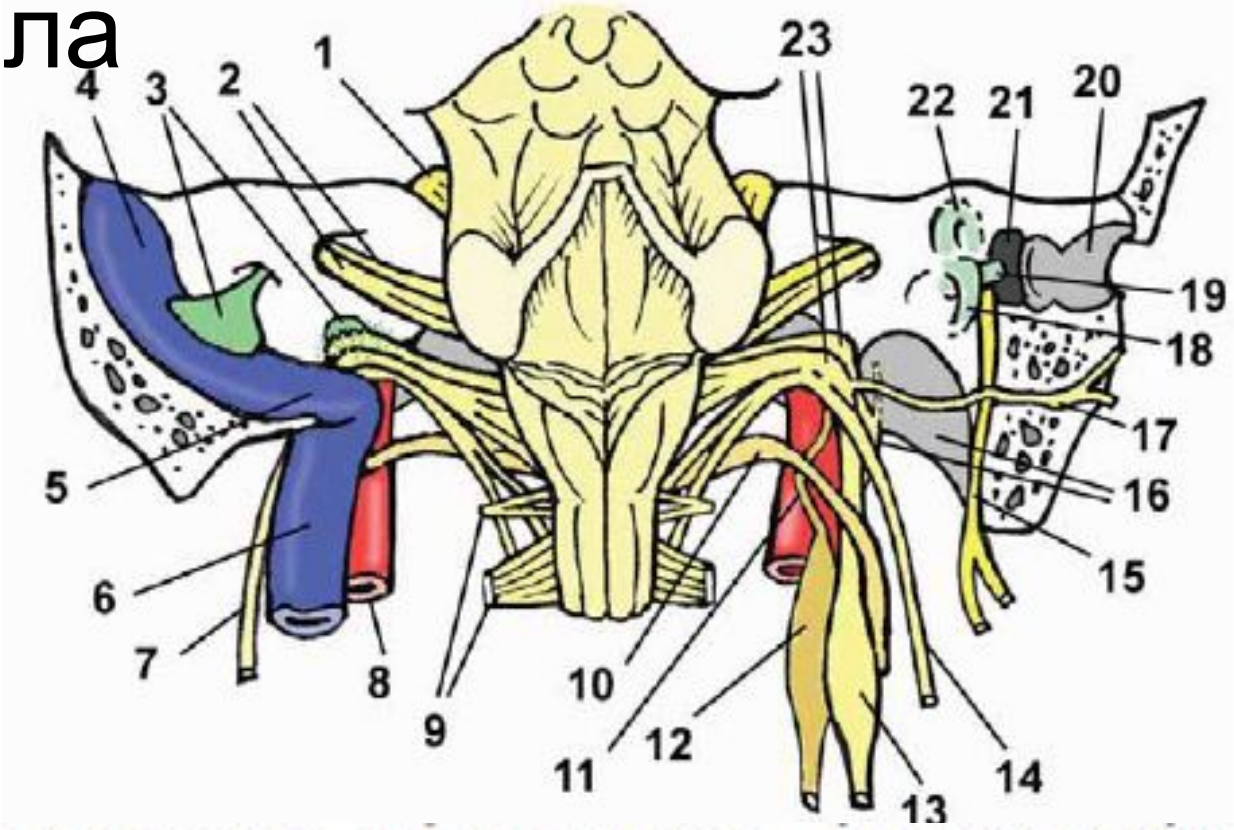

1 – корешок V нерва; 2 – VII и VIII нервы; 3 – эндолимфатический мешок и апертура водопровода улитки (перилимфа); 4 – сигмовидный синус; 5 – верхняя яремная луковица; 6 – внутренняя яремная вена; 7 – XI нерв; 8 – внутренняя сонная артерия; 9 – спинномозговые корешки; 10 – XII нерв; 11 – внутренний сонный нерв; 12 – верхний шейный (симпатический) узел; 13 – нижний узел X нерва; 14 – XI нерв; 15 – VII нерв; 16 – нижний узел IX нерва и яремная ямка; 17 – ушная ветвь X нерва; 18 – задний полукружный канал лабиринта; 19 – латеральный полукружный канал лабиринта; 20 – наружный слуховой проход; 21 – барабанная полость; 22 - передний полукружный канал лабиринта; 23 – верхние узлы IX и X нервов.

Спасибо за внимание!