Кафедра клинической физиологии и функциональной диагностики ИПК ФМБА России

# ЭХОКАРДИОГРАФИЯ

ЛЕКЦИЯ №1 Основы эхокардиографии.

История ультразвуковой визуализации, физика ультразвука, выбор и настройка оборудования, анатомия и физиология сердца

# ЭХОКАРДИОГРАФИЯ

Эхокардиография – метод комплексного изучения морфологического и функционального состояния сердечно сосудистой системы человека или животного, основанный на использовании ультразвуковых технологий.

**Медицинские ультразвуковые исследования**

Статические –
оценка морфологического состояния неподвижных объектов (органов, систем, структур организма)
в статических ультразвуковых изображениях или сигналах

Динамические –
изучение морфологического и функционального состояния непрерывно перемещаемого объекта в подвижных ультразвуковых изображениях и перманентно изменяющихся сигналах

# ФУНДАМЕНТАЛЬНЫЕ ТРЕБОВАНИЯ

К специалисту:

1. Хорошо ориентироваться в вопросах нормальной и патологической анатомии и физиологии сердца.
2. Должен знать клиническую кардиологию и основные методы хирургической коррекции сердечно-сосудистых заболеваний.
3. Безупречно владеть ЭКГ.

К оборудованию:

1. Аппарат обязательно должен быть оснащен кардиологическими датчиками и кардиологическими программами.
2. Иметь не менее **512** градаций серой шкалы в фундаментальных двумерных изображениях.
3. Поддерживать все основные ЭхоКГ режимы (В**, M, B/M, CFM, PW, B/PW, CW)** и регистрировать видеоролики для постпроцессорного анализа.
4. Предпочтительно наличие Гармонического режима, Тканевого Допплера

# История ультразвуковой диагностики

**1826**г. – опыт Колладона с расчетом скорости распространения звуковой волны в воде Женевского озера **(1435** м/с**).**

**1877** г. – теория ультразвука Джона Струтта.

**1880** г. – открытее пьезоэлектричества Пьер и Жак Кюри.

**1937** г. – использование ультразвука братьями Дуссиками для диагностики опухоли головного мозга.

**1950** г. - Инге Эдлер и Карл Хеллмут Герц использовали ультразвуковой дефектоскоп для оценки сердечных сокращений.

**1967** г. – Герц и Асберг создали первую оперативную двумерную машину, отображающую сердце.

# ИСТОРИЯ УЛЬТРАЗВУКОВОЙ ДИАГНОСТИКИ (ЭФФЕКТ ДОППЛЕРА)

Christian Andreas Doppler
(1803 - 1853)

**1841 г. –** трактат **"**О колориметрической характеристике излучения двойных звезд и некоторых других звезд неба**"**

**1956г., Шигео Сатомура – представил данные по сигналам Допплера от сердечного клапана**

**1957 г. - Франклин, Шлегел, и Рушмер создали расходомер для исследования кровотока в неповрежденном сосуде собаки**

**1970 г. - Бейкер, Ваткинс и Рейд создали первый прибор с пульсирующей Допплеровской волной для изучения кровотока в сонных артериях**

# ФИЗИКА УЛЬТРАЗВУКА

**Длина волны – это расстояние между двумя соседними областями сжатия, она обратно пропорциональна частоте (промежутку времени между двумя соседними областями сжатия) и прямо пропорциональна скорости распространения звука в исследуемой среде.**

| Material | Velocity ( m/s) |
|---|---|
| Air | 330 |
| Water | 1497 |
| Metal | 3000 - 6000 |
| Fat | 1440 |
| Blood | 1570 |
| Soft tissue | 1540 |

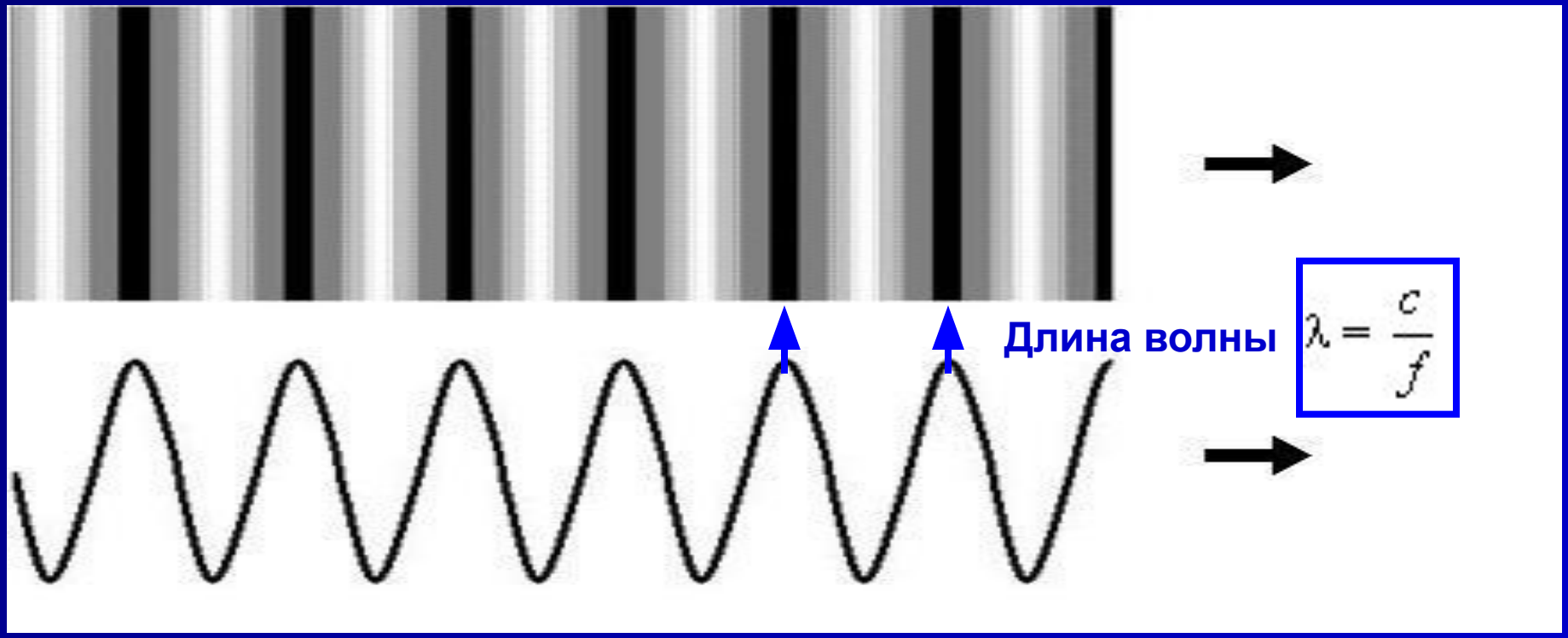

# ОТРАЖЕНИЕ УЛЬТРАЗВУКОВОЙ ВОЛНЫ

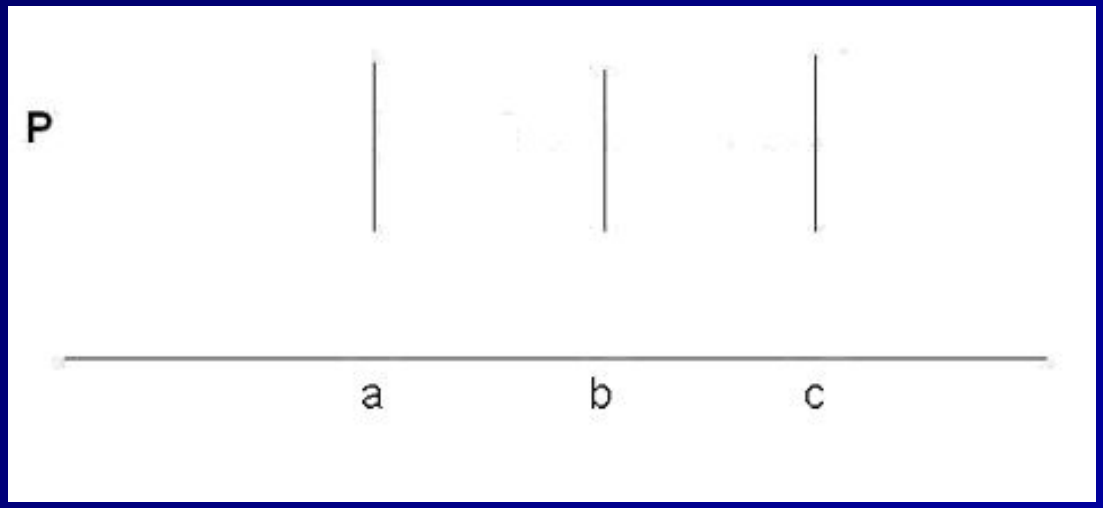


**Затухание ультразвукового луча происходит при прохождении границы раздела сред, чем выше акустический импеданс, тем ниже трансмиссионный коэффициент (энергия луча, преодолевшая границу)**

**Чем выше частота ультразвука тем выше его разрешающая способности и ниже глубина проникновения**

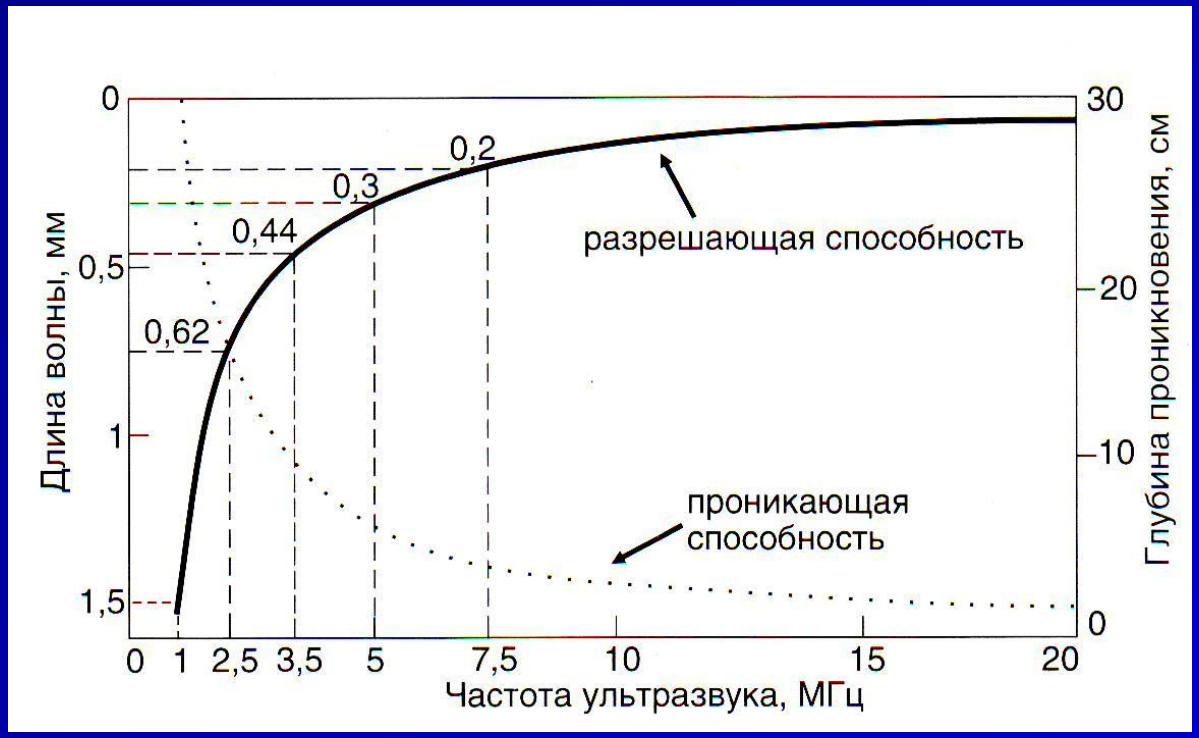

# ПРИНЦИП И ОСНОВНЫЕ РЕЖИМЫ УЛЬТРАЗВУКОВЫХ ИССЛЕДОВАНИЙ

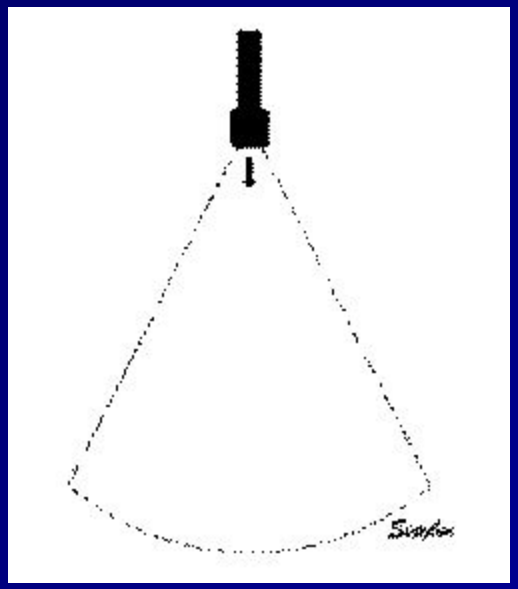

**Ультразвуковой датчик излучает и поглощает ультразвуковые колебания. Излучение основано на обратном пьезоэлектрическом эффекте, поглощение – на прямом.**

**<u>А (амплитудный)</u> – одномерное изображение, отражающее силу волны по вертикальной оси, а время – по горизонтальной. <u>В (яркостный)</u> - каждая точка на экране представляет собой индивидуальный амплитудный всплеск из которых выстраивается двумерное изображение. <u>М (двигательный)</u> – режим привязывает амплитуду ультразвуковой волны к отображению движущихся структур**

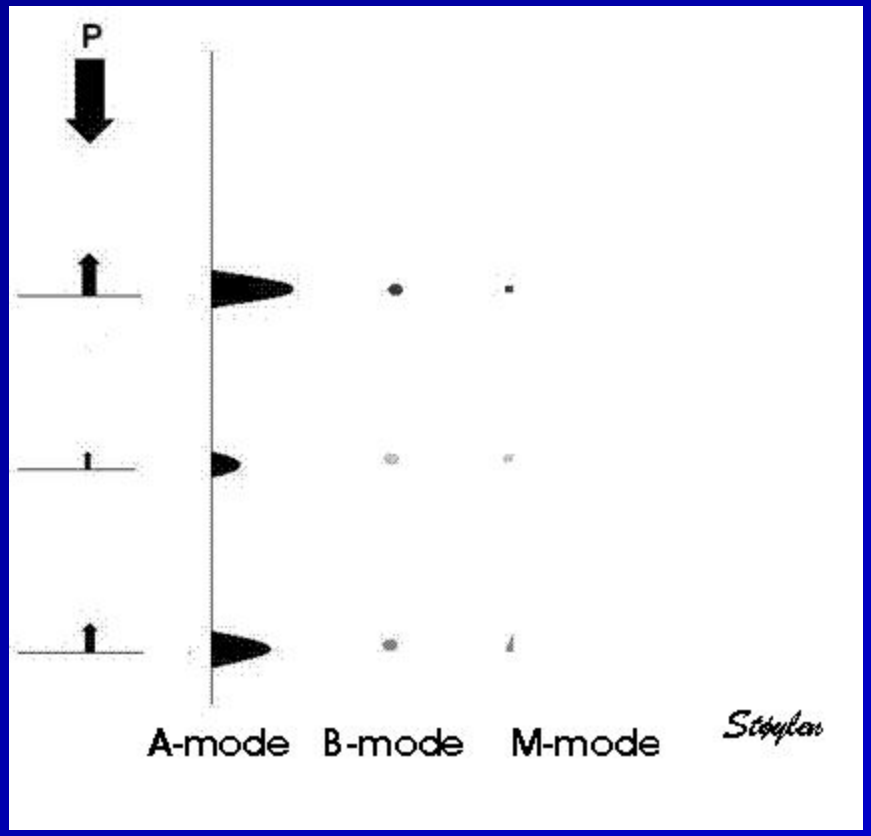

# М – МОДАЛЬНЫЕ ИССЛЕДОВАНИЯ

**М – модальный режим – это первая разновидность диагностического ультразвука, которая была использована в ЭхоКГ для оценки функции миокарда и сердечных клапанов. Изначально, этот режим не дополнялся двумерными изображениями**

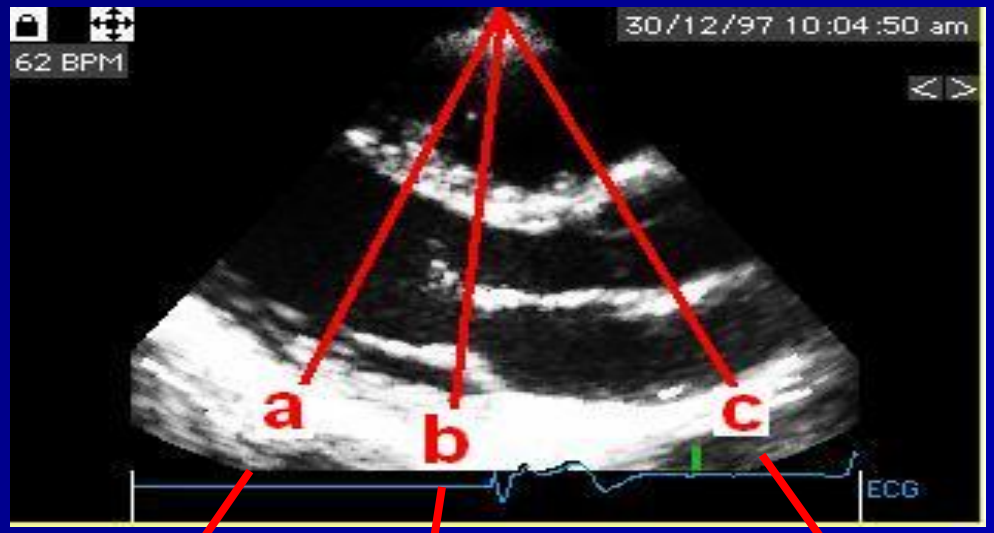


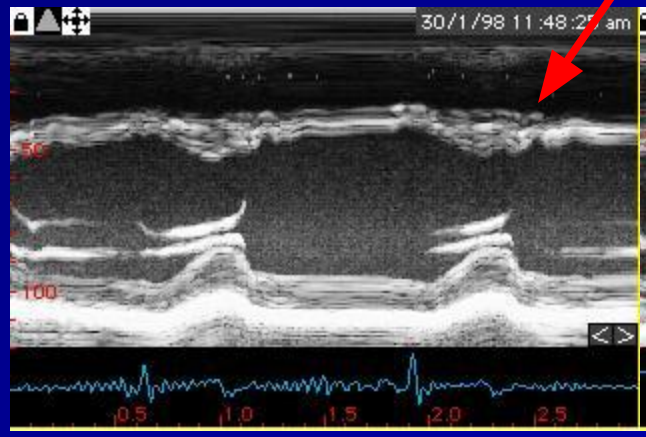


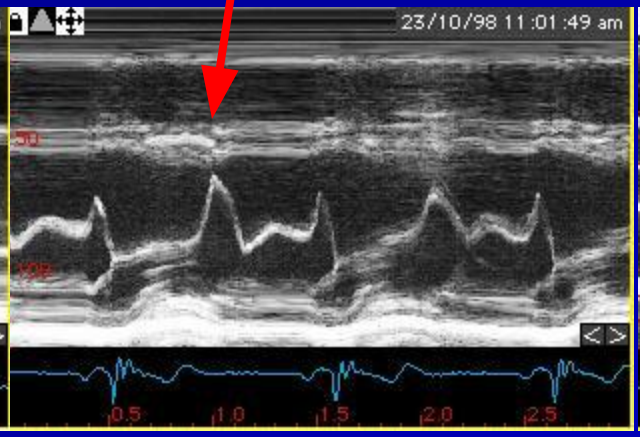


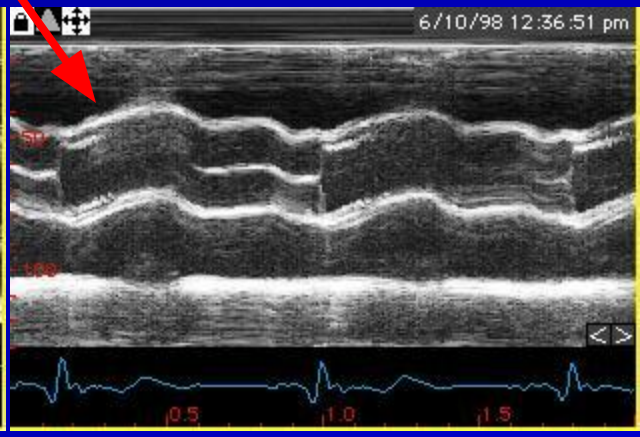

# ДВУМЕРНЫЕ ИЗОБРАЖЕНИЯ

**Двумерные изображения формируются при помощи сканирования, то есть перемещения ультразвукового луча.**

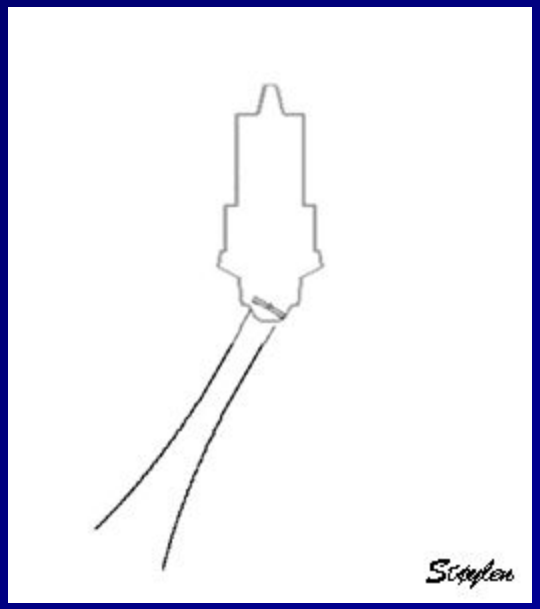

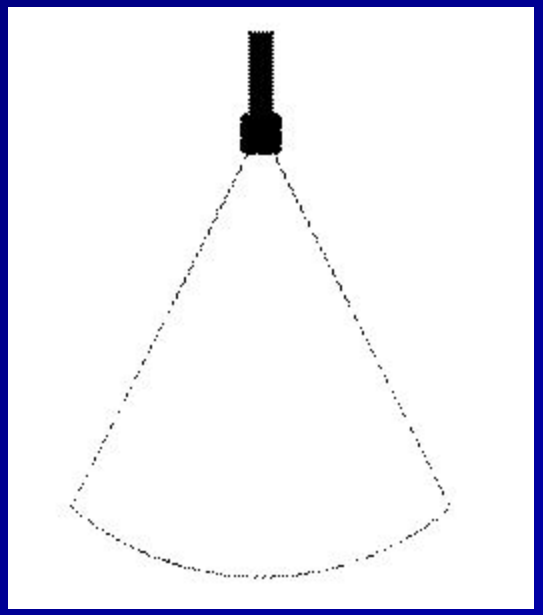

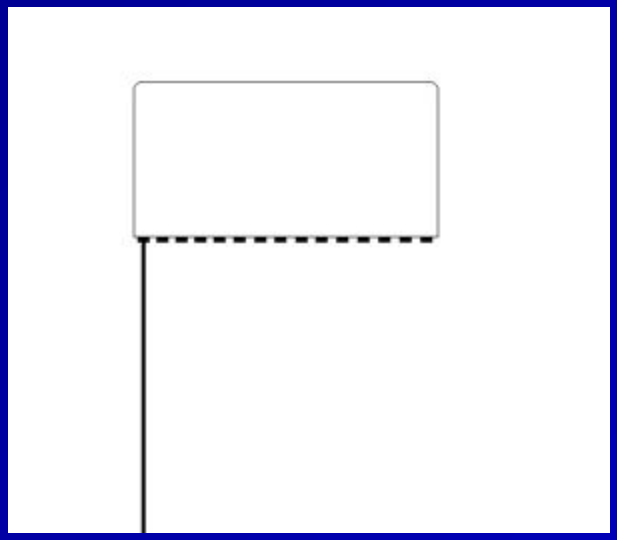

Компьютер совмещает все полученные одномерные изображения и формируется двумерная картинка



В линейных датчиках пьезоэлементы выстроены в один ряд и посылают параллельно направленные ультразвуковые лучи.

# ОГРАНИЧЕНИЯ ДВУМЕРНЫХ ИЗОБРАЖЕНИЙ

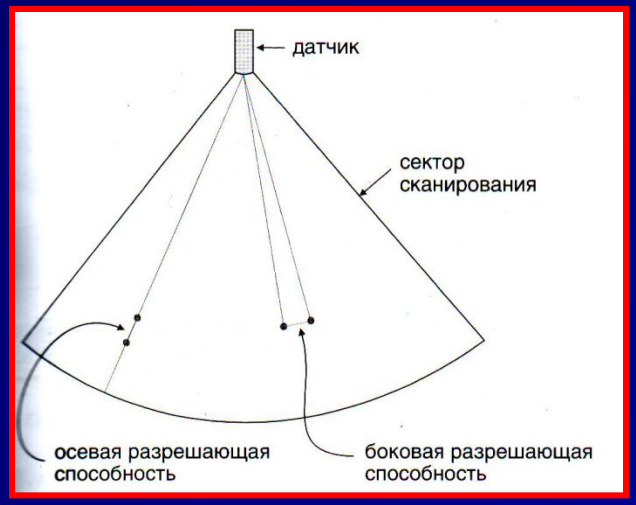


Осевая разрешающая способность ограничена длинной волны, латеральная – глубиной сканирования, частотой смены кадров и размерами сектора исследования

## АРТЕФАКТЫ

| | | |
|---|---|---|
| **Низкое качество изображения** | **Низкая проникающая способность ультразвука** | **Особенности телосложения (ожирение), эмфизема легких** |
| **Акустическая тень** | **Полное отражение ультразвука** | **Протезированные клапаны, участки обызвествления** |
| **Реверберация** | **Затухание сигнала в процессе отражения от параллельно расположенных структур, сильно отражающих ультразвук** | **Протезированные клапаны, обезыствления в грудной клетке** |
| **Обусловленные преломлением волн** | **Преломление лучей в сторону тканей с меньшей скоростью распространения ультразвука** | **Двойное изображение аортального клапана или стенок левого желудочка по короткой оси** |
| **Зеркальные артефакты** | **Воспринимаются сигналы, посланные во время предыдущего цикла** | **Второе изображение сердца на большей глубине** |

# ЭФФЕКТ ДОППЛЕРА

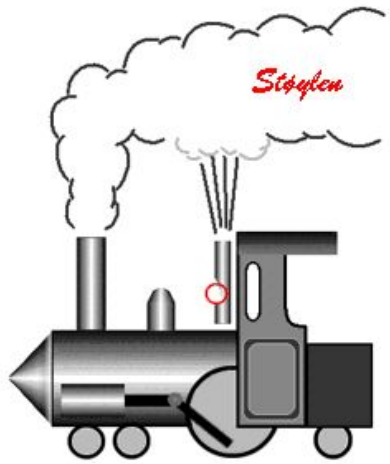


Эффект Допплера заключается в том, что частота звука, издаваемого движущимся объектом, изменяется при восприятии его неподвижным объектом.

$$f_D = 2 f_0 \frac{v}{c} \cos(\alpha)$$

$$v = \frac{f_D \cdot c}{2 f_0 \cdot \cos(\alpha)}$$

***f*** $_D$ – сдвиг часто, ***f*** $_0$ – частота посланного сигнала, ***v*** – скорость кровотока, ***c*** - скорость распространения ультразвука в среде, cos (α) – косинус угла между направлением ультразвукового луча и направлением кровотока.

# ИМПУЛЬСНОВОЛНОВОЕ ДОППЛЕРОВСКОЕ ИССЛЕДОВАНИЕ

**Pulse wave (PW) – импульсноволновое доплеровское исследование (ультразвук посылается импульсами, после чего датчик переходит в режим ожидания).**

**Sample volume (SV) – пробный (контрольный) объем.**

**Pulse repetition frequency (PRF) – частота повторения импульсов.**

**Достоинство - возможность изучения скорости кровотока в ограниченной области. Недостаток - невозможность изучения высоких (более 3 м/с) скоростей кровотока, превышающих предел Найквистра**

**Красная точка видна по всему периметру, с повышением скорости просматривается в Ч пунктах, затем только в 2 (предел Найквистра)**

**Скорость движения маркера превысила предел Найквистра и создается впечатление он начинает совершать вращение в обратную сторону**



Искажение направления движения

# ПОСТОЯННОВОЛНОВОЕ ДОППЛЕРОВСКОЕ ИССЛЕДОВАНИЕ

**Continuous wave (CW) – постоянноволновое доплеровское исследование (один пьезоэлемент посылает ультразвук, а другой принимает сигнал).**

Достоинство – может быть измерена любая скорость кровотока.

Недостаток - невозможно измерить скорость кровотока в заданной точке

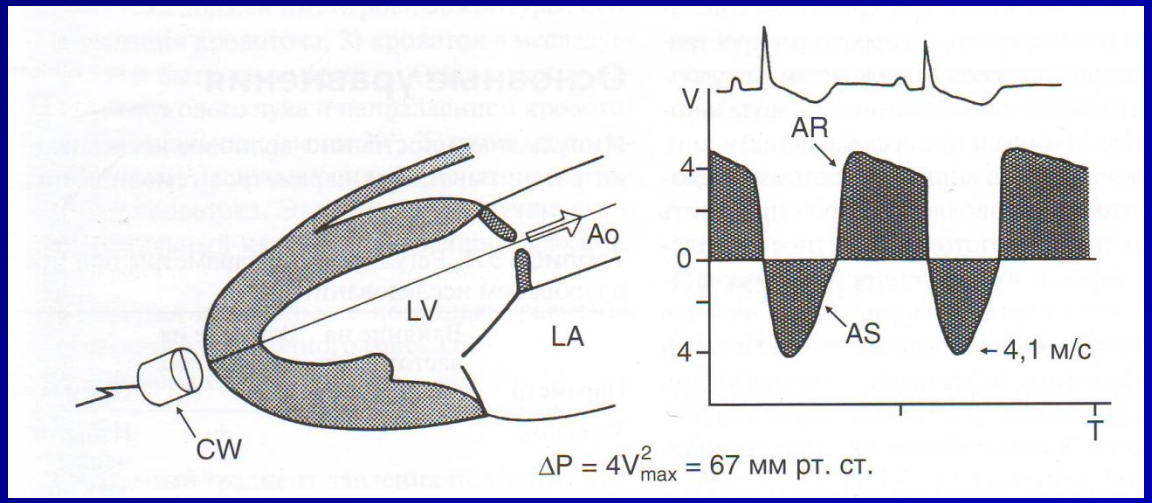


**Исследование патологически измененного высокоскоростного потока в стенозированном аортальном клапане.**

# ЦВЕТОВОЕ ДОППЛЕРОВСКОЕ КАРТИРОВАНИЕ

**Color flow mode (CFM) – наложение закодированных разными цветами скоростей кровотока на двумерные изображения**

Достоинство – позволяет быстро определить пространственную ориентацию кровотока, а так же выявить патологические потоки крови.

Недостаток - низкая разрешающая способность

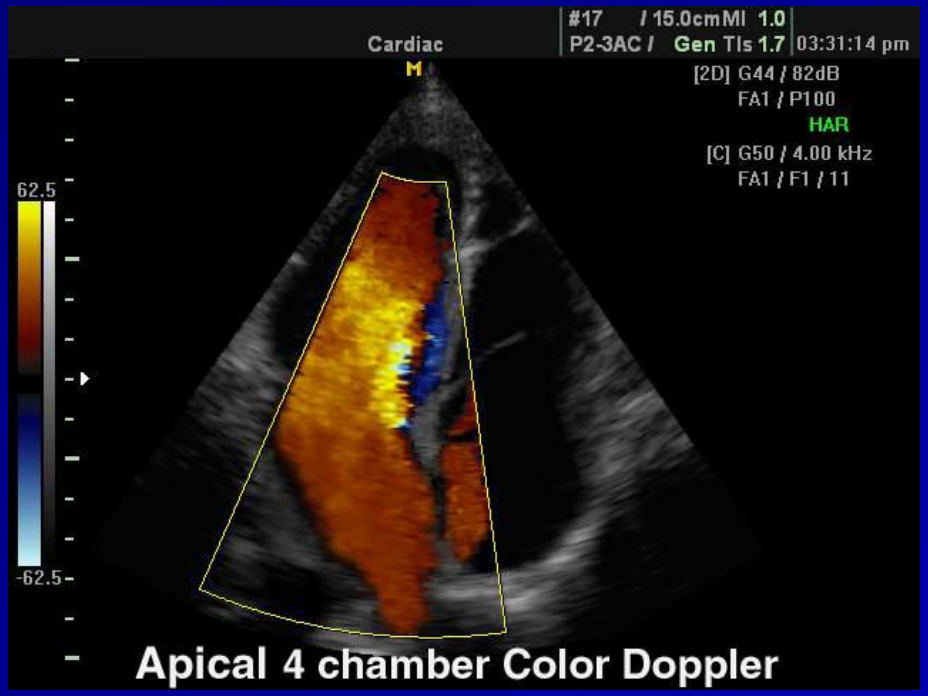


**Красный цвет кодирует потоки крови, направленные к датчику, синий – наоборот. Светлые оттенки этих цветов соответствуют более высоким скоростям кровотока, приближающимся к пределу Найквистра.**

# ПРИНЦИП УЛЬТРАЗВУКОВОГО ДИАГНОСТИЧЕСКОГО ПРИБОРА

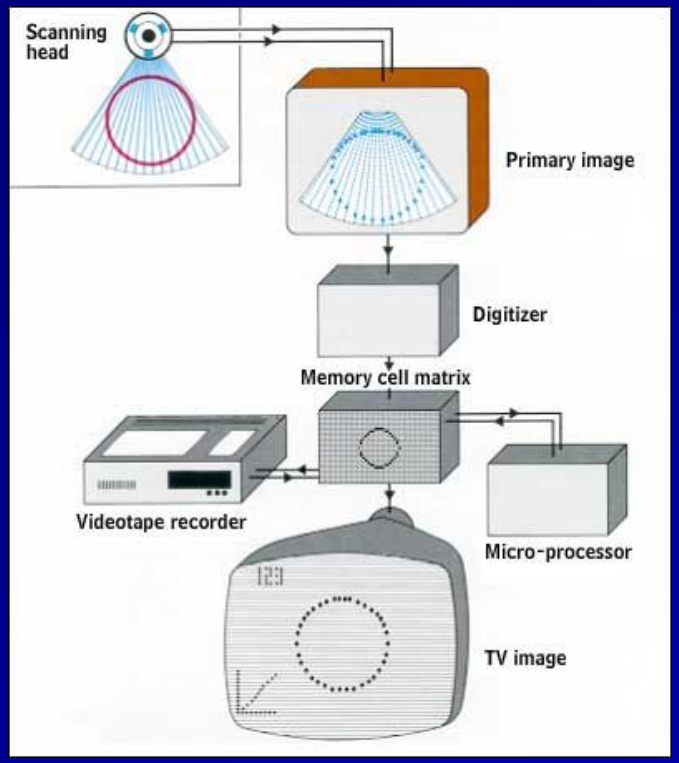


**С датчика сигнал поступает на преобразователь, далее – в устройство памяти, после этого обработанное изображение выводится на дисплей.**

# ТИПЫ ДАТЧИКОВ

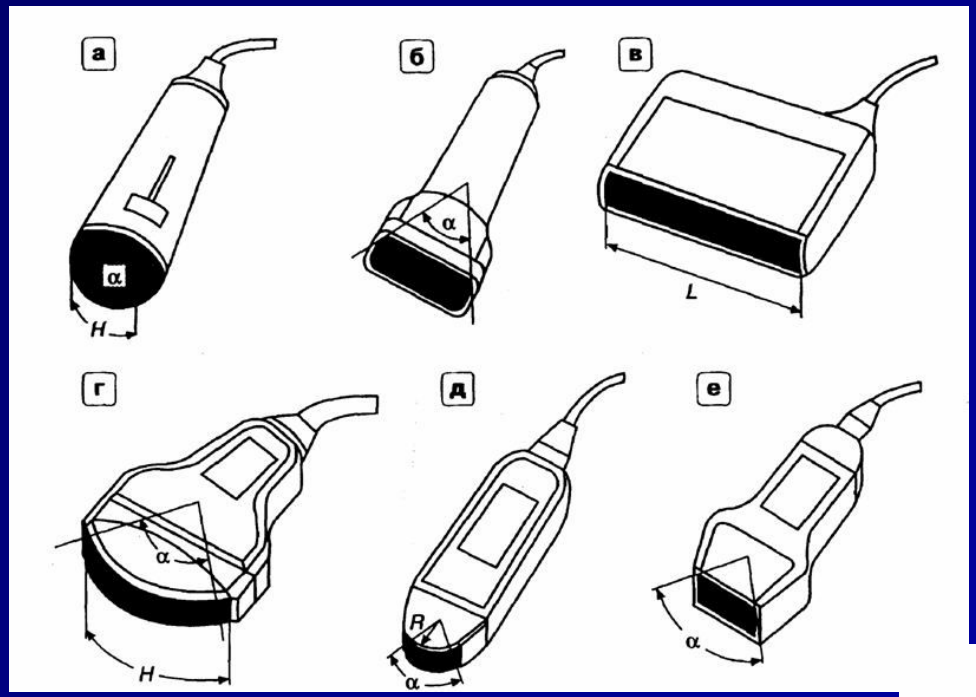


**Датчики для ЭхоКГ (А,В, Д,Е)**

**Внутренне устройство датчика**

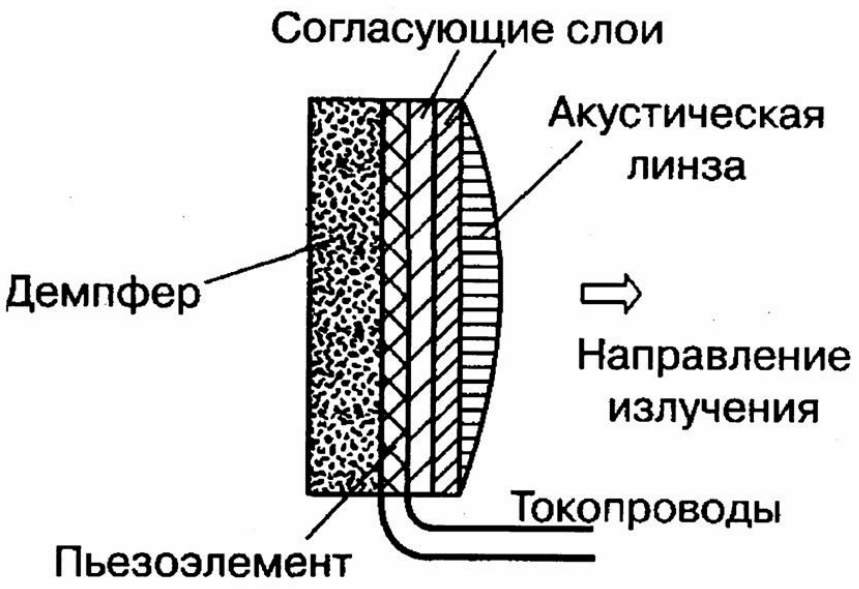

# АППАРАТУРА ДЛЯ УЛЬТРАЗВУКОВЫХ ИССЛЕДОВАНИЙ

**Экспертный класс**

**Скрининговый класс**

**Портативные**

# УПРАВЛЕНИЕ ИССЛЕДОВАНИЕМ

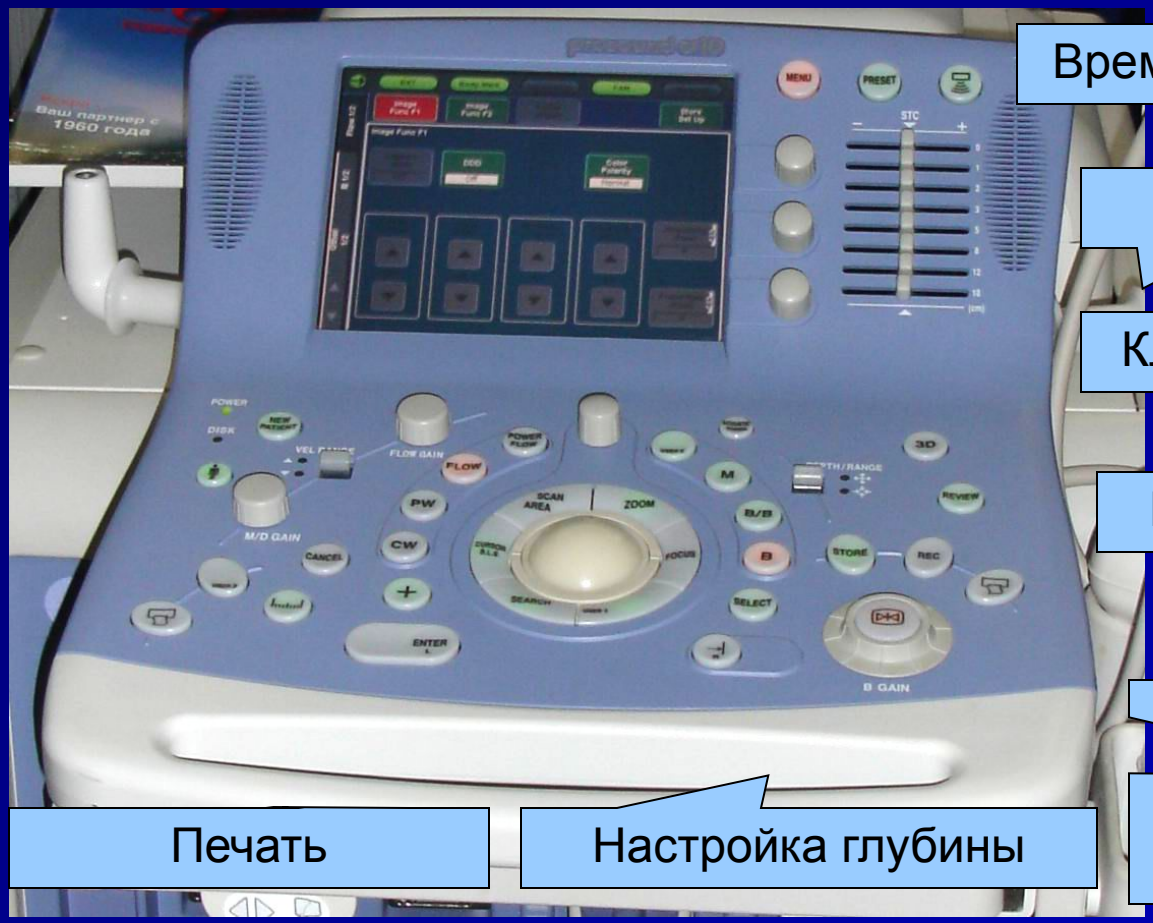


**Интерфейс ультразвукового аппарата**

# АЛГОРИТМ ИССЛЕДОВАНИЯ

## Препроцессинг:

Введение данных о пациенте (New Patient ) → Выбор датчика (Probe) → Выбор программы - Preset (Cardiac) → Настройка энергетики – Acoustic Power

## Процессинг:

Выбор режима – Mode (Двумерный - B) → Настройка изображения – Усиление (Gain); Усиление по каналам (Times Gain Compensation - TGK); Отсечение шумов (Reject); Фокусировка (Focus); Глубина (Depth) Сглаживание кадров (Smoothing); Двукратное увеличение (Zoom)

M - модальный (M - Mode) → Выбор осевой линии среза (M/D cursor), настройка аналогична

Спектральный допплер (CW, PW) → Установка контрольного объема (M/D cursor, Sample volume); скорости развертки (Speed); скоростной шкалы (PRF); угла инсонации (Angle); фильтра (Filter)

Цветовой допплер (CFM, Color) → Установка интенсивности (Gain); Сектора исследования (Scan area); скоростной шкалы (PRF); фильтра (Filter)

## Постпроцессинг

Выбор кадра (Freeze, Search) → Измерения (Measure); Расстояние (Mark, Distance); Обводка (Trace); Время (Time); Скорость (Speed); Ускорение (Acceleration); Давление (Pressure)

# НОРМАЛЬНОЕ ПОЛОЖЕНИЕ СЕРДЦА

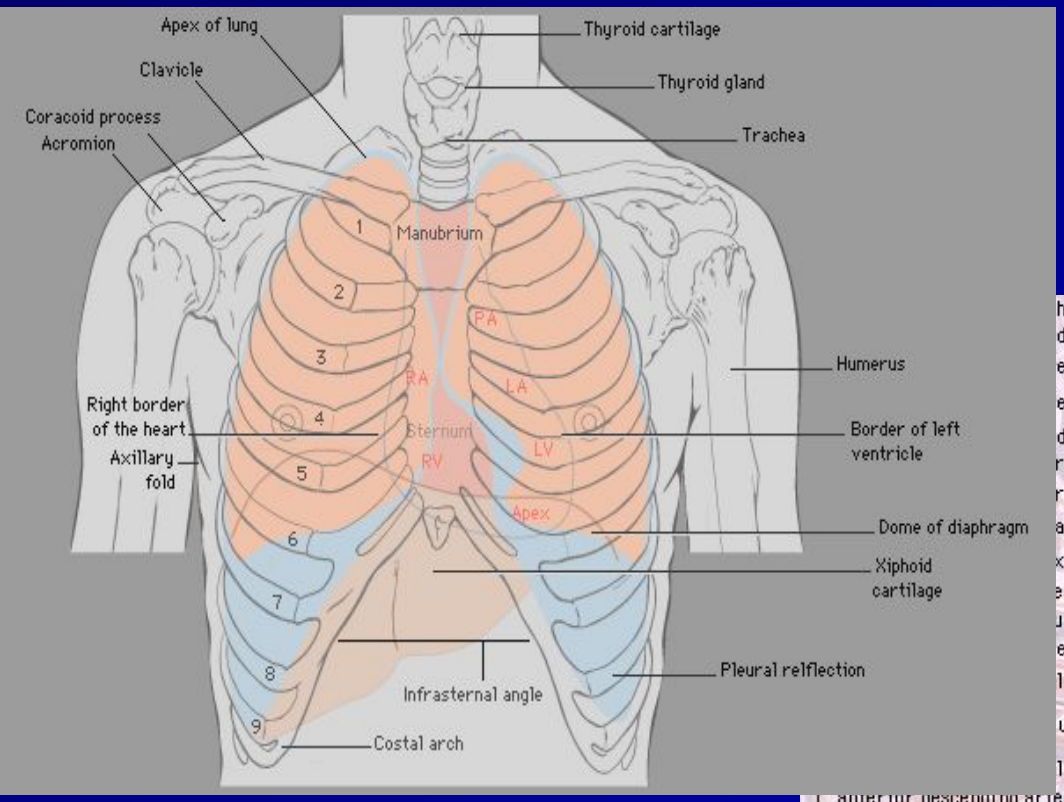


**Сердце занимает около 2/3 переднего средостения, расположено между плевральными мешками, на сухожильной части диафрагмы.**

**Передняя поверхность сердца (facies stenocostalis) образуется половинами правого и левого предсердий, 3/4 правого и 1/4 левого желудочков. Передняя поверхность переходит вверх на крупные сосуды: аорту, легочный ствол, верхнюю полую вену.**

# ФИБРОЗНО - МЫШЕЧНАЯ СТРУКТУРА СЕРДЦА

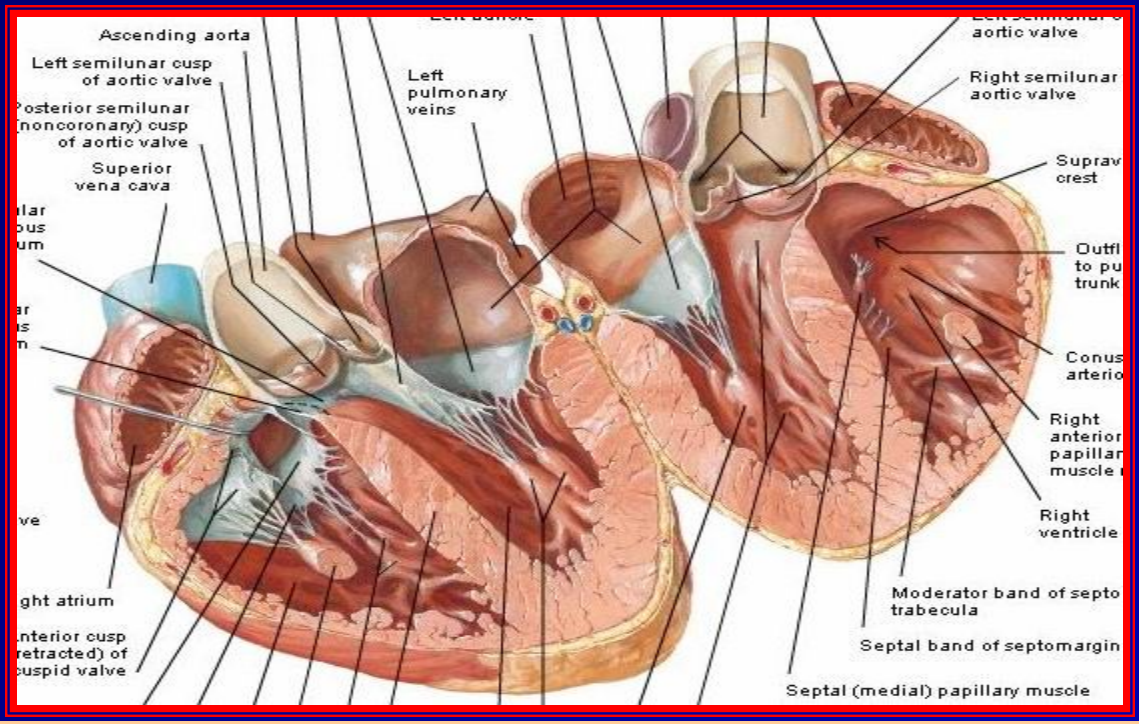


**Перикард состоит из двух листков: наружного фиброзного и внутреннего серозного.**

**В структуре миокарда желудочков различают три слоя: поверхностный (stratum longitudinale), средний (stratum circulare) и внутренний (stratum longitudinale).**

**Предсердно-желудочковые фиброзные кольца образуют дуги предсердно-желудочковых колец сердца и являются местами начала мускулатуры предсердий и желудочков**

# ПРАВОЕ ПРЕДСЕРДИЕ

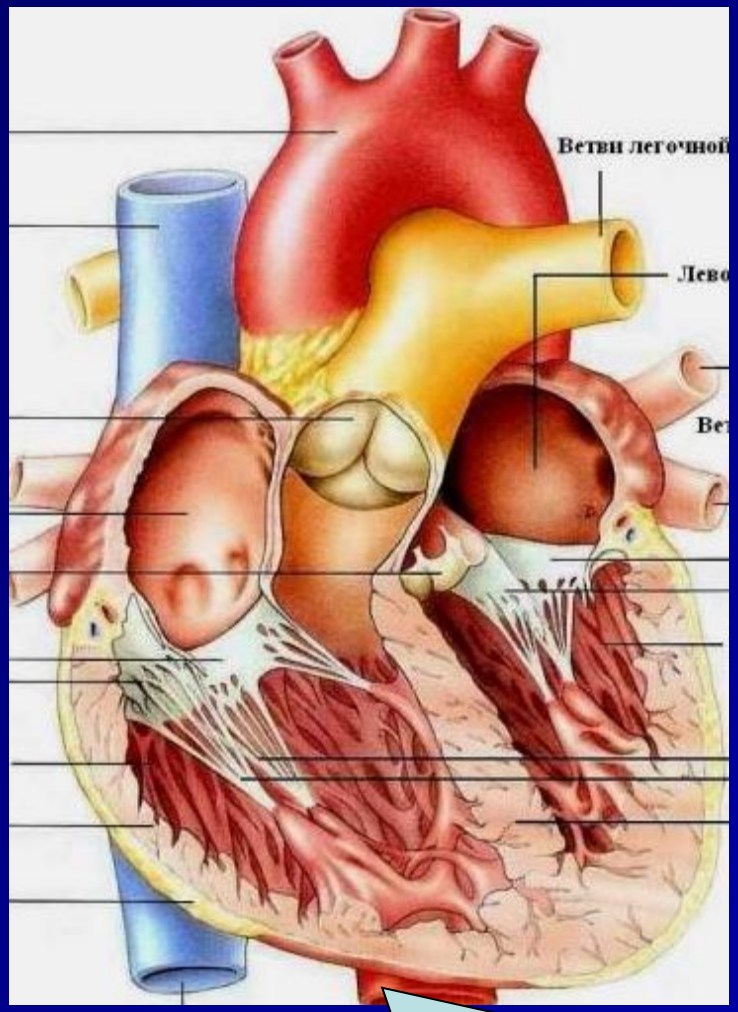


Правое предсердие

**Полость правого предсердия имеет форму неправильного куба.**

**В полости предсердия можно различить три отдела: собственно полость, правое ушко и венечный синус.**
**Наружная стенка правого предсердия имеет слепой вырост (правое ушко) и характеризуется специфической структурой миокарда.**

**В углу между задней и внутренней стенками полости предсердия расположено отверстие венечной пазухи сердца.**

# ПРАВЫЙ ЖЕЛУДОЧЕК

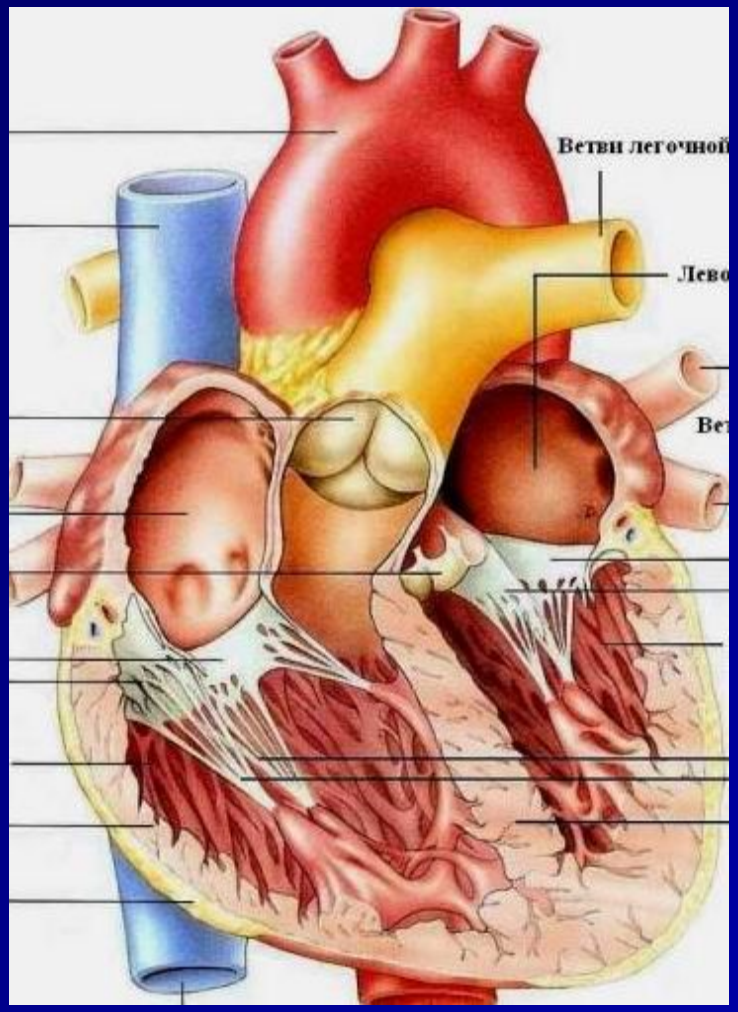


Правый желудочек

**Полость правого желудочка имеет форму неправильной трехгранной пирамиды. Вверху расположены два отверстия: предсердно-желудочковое и правое артериальное (легочный ствол).**

**Правый желудочек можно разделить на два отдела: нижний – собственно полость правого желудочка и верхний - правый артериальный конус, нижний является кровоприемником , верхний – областью оттока крови из желудочка.**

**Надкраевая трабекула (модераторный тяж) - мышечный пучок цилиндрической формы, имеющий основание, ствол и несколько (2-6) ножек**

**Межжелудочковая перегородка имеет мышечную и мембранозную части.**

# ЛЕВОЕ ПРЕДСЕРДИЕ

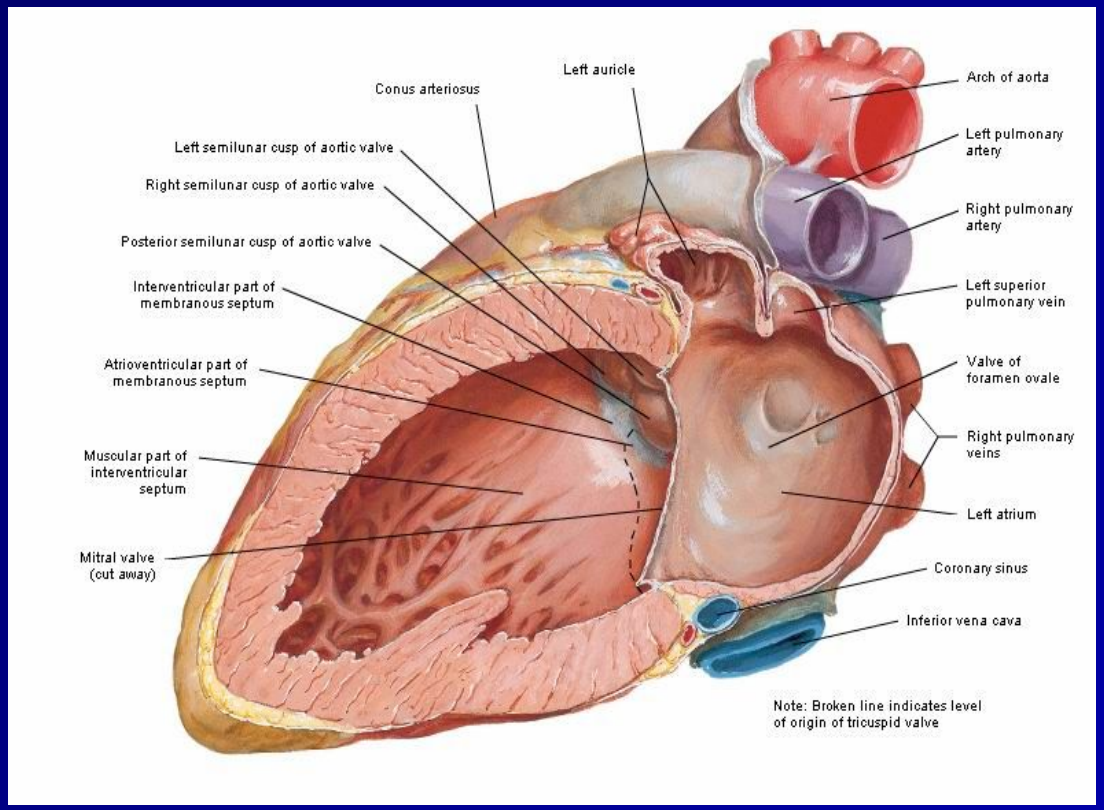


**Левое предсердие**

**Полость левого предсердия имеет неправильную цилиндрическую форму и располагается в поперечном направлении между устьями легочных вен.**

**Различают: собственно полость предсердия, синус легочных вен и левое ушко.**

**Собственно полость предсердия характеризуется гладким внутренним рельефом. Синус легочных вен представляет собой углубление, расположенное между их устьями. В него открываются легочные вены по две с каждой стороны. Левое ушко расположено на наружной стенке.**

# ЛЕВЫЙ ЖЕЛУДОЧЕК

**Левый желудочек**

**Полость левого желудочка имеет форму конуса, у основания которого расположены венозное (предсердно-желудочковое) и артериальное отверстия.**

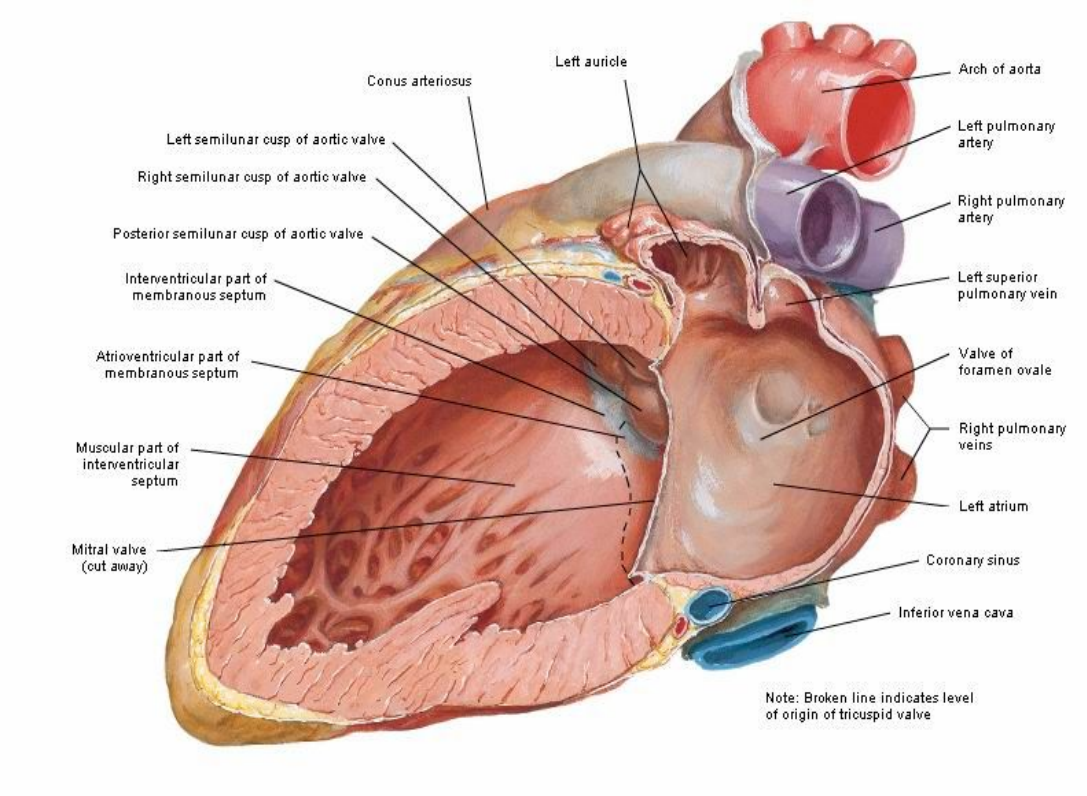


**Полость желудочка делится на два отдела: левый артериальный конус и собственно полость левого желудочка (область расположения сосочковых мышц).**

**Собственно полость соответствует области притока крови и простирается от митрального отверстия до внутренней поверхности верхушки сердца. Передняя сосочковая мышца посылает свои хорды к левым половинам, а задняя к правым половинам створок митрального клапана.**

# АТРИОВЕНТРИКУЛЯРНЫЕ КЛАПАНЫ СЕРДЦА

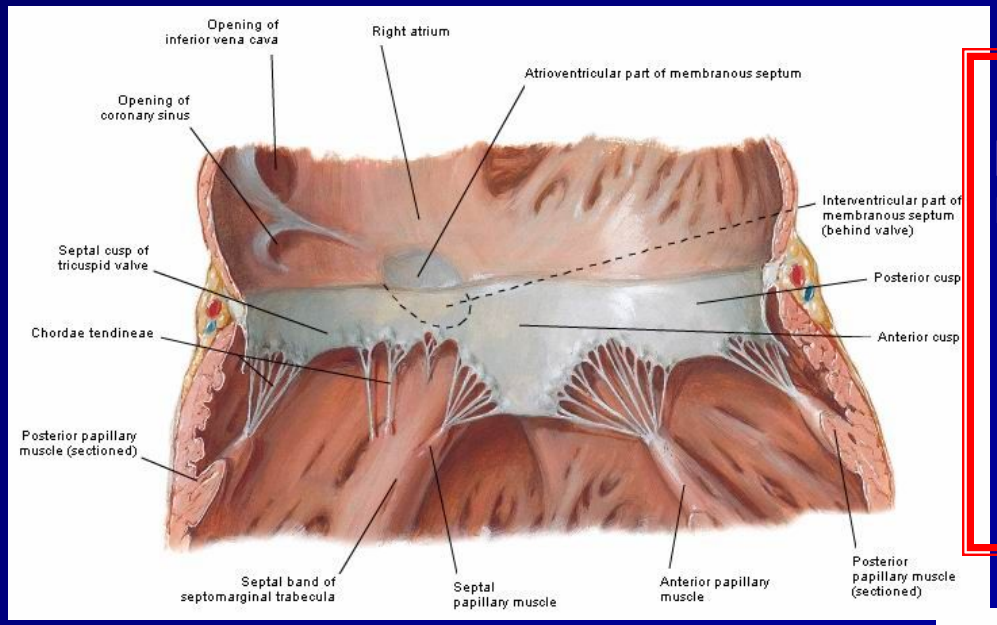


**Трехстворчатый клапан располагается на границе правого предсердия и правого желудочка, относится к парусным клапанам сердца и обычно состоит из трех парусов или створок: передней, задней и внутренней (перегородочной).**

**Митральный клапан состоит из двух больших створок – передней и задней. Передняя створка более развита, но задняя створка шире, чем передняя.**
**Сухожильные хорды обеих створок отходят от двух больших сосочковых мышц.**

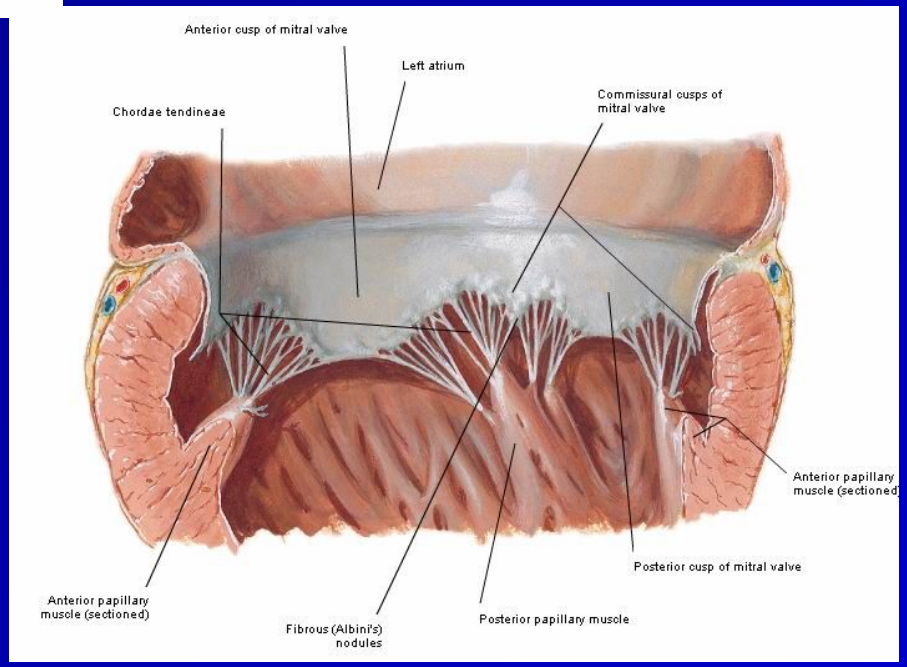

# КЛАПАНЫ АОРТАЛЬНЫХ ОТВЕРСТИЙ

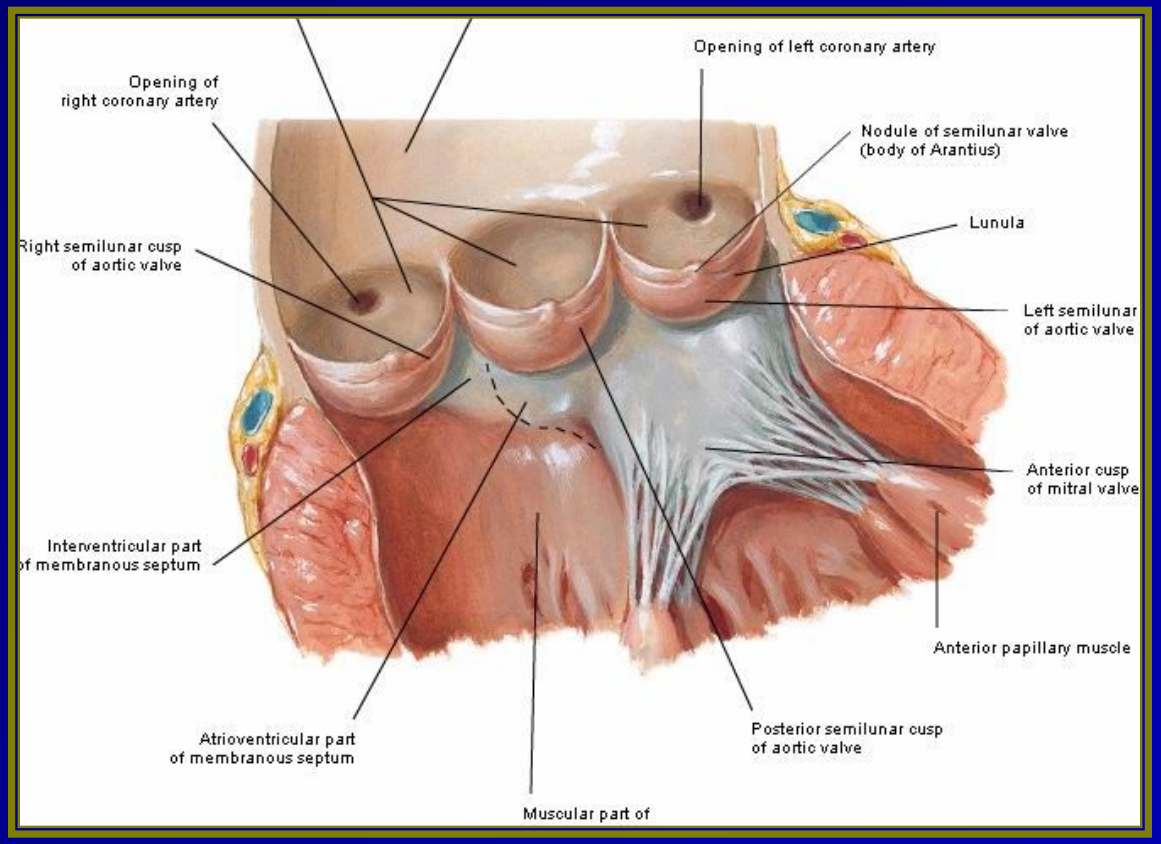


**Клапаны аортальных отверстий (как аортального, так и легочного) состоят из трех полулунных створок. Пространство между полулунной створкой и стенкой сосуда носит название синуса Вальсальвы.**

**Свободный край створок и узелки Аранци обеспечивают полное закрытие клапана.**

# КРОВОСНАБЖЕНИЕ МИОКАРДА

Правая артерия, начинается от правой пазухи аорты, огибает правый край сердца и по венечной борозде направляется на его заднюю поверхность, образуя заднюю межжелудочковую ветвь.

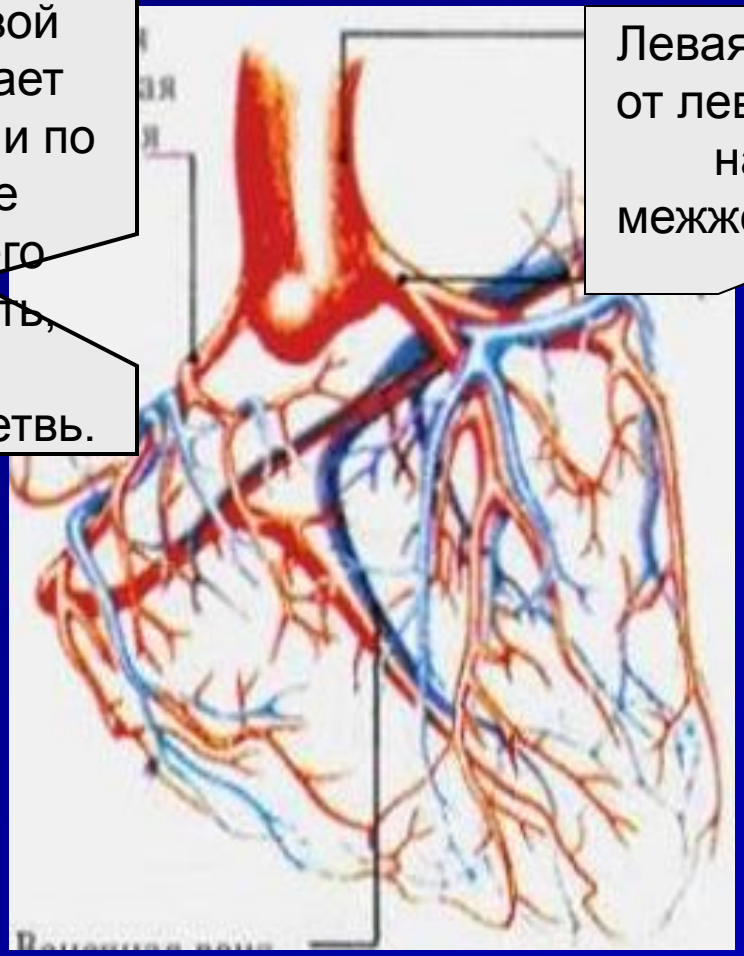

Левая венечная артерия отходит от левой пазухи аорты и делится на две ветви: переднюю межжелудочковую и огибающую.

Огибающая ветвь переходит на заднюю поверхность сердца и находится в венечной борозде.

Передняя межжелудочковая ветвь располагается в передней межжелудочковой борозде.

# ФАЗОВЫЙ АНАЛИЗ КАРДИОЦИКЛА (ЧСС=75 УД. В МИН)

**Систола (0,33 с)**

- **Фаза напряжения (0,08с)**
  - **Асинхронное напряжение (0,05с)**
  - **Изометрическое напряжение (0,03с)**
- **Фаза изгнания (0,25с)**
  - **Быстрое изгнание (0,12с)**
  - **Медленное изгнание (0,13с)**

**Диастола (0,47с)**

- **Фаза изометрического расслабления (0,04с)**
- **Фаза наполнения желудочков (0,25 с)**
  - **Фаза быстрого наполнения**
  - **Фаза медленного наполнения (диастаза)**
  - **Систола предсердий**

# ПОЛИЭХОКАРДИОГРАФИЯ

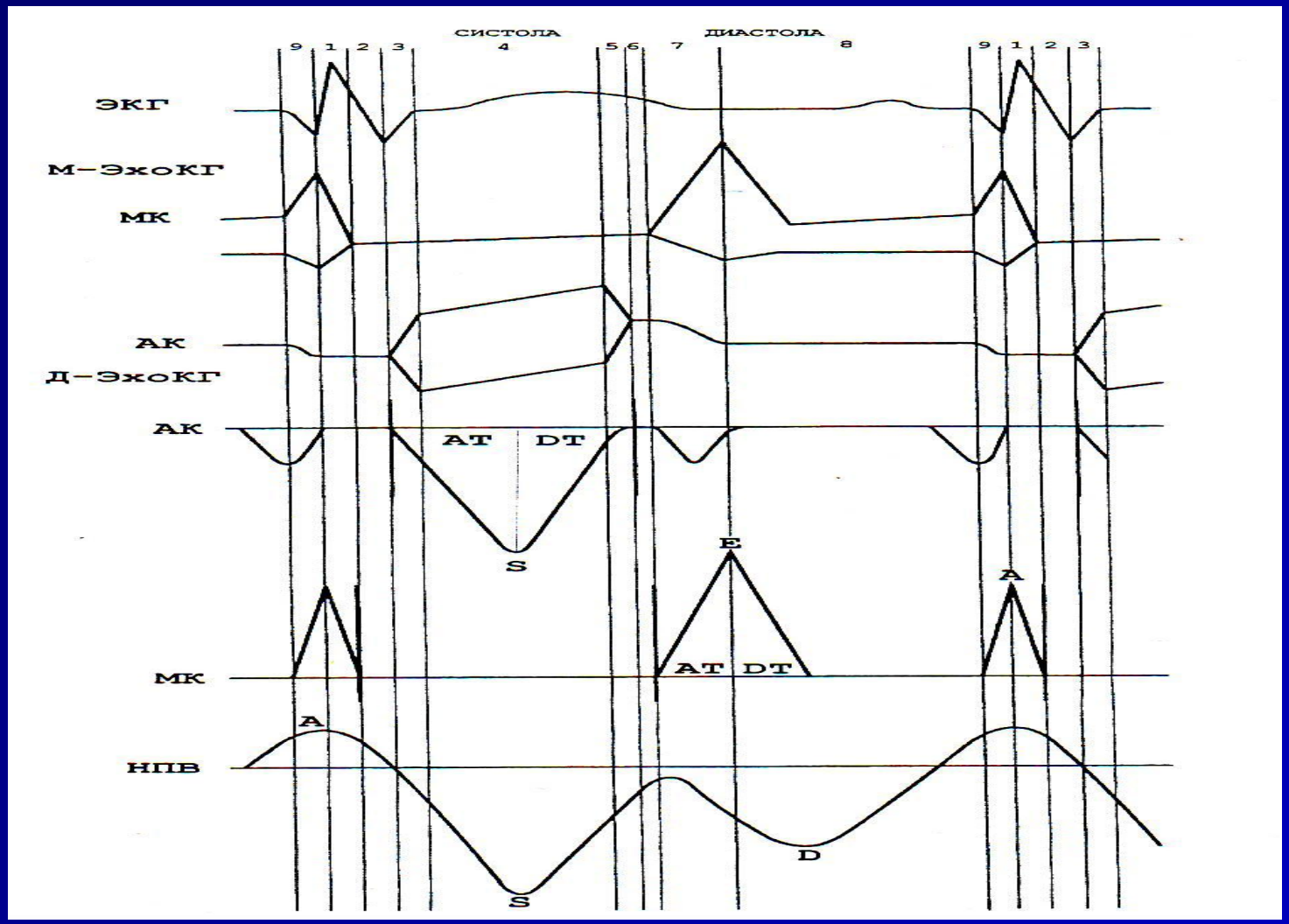


**1 – асинхронное сокращение, 2 – изометрическое сокращение, 3 – быстрое изгнание, 4 – медленное изгнание, 5 – протодиастолический интервал, 6 – изометрическое расслабление, 7 – фаза быстрого наполнения, 8 – фаза медленного наполнения, 9 – систола предсердия.**