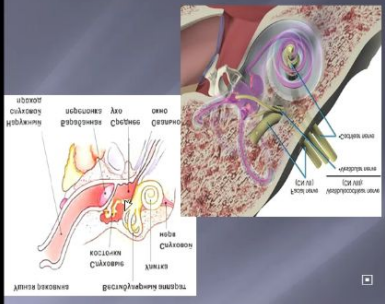


05.11.2020
дисплазия тбс



НЕВНА МОЗЖЕЛОК
ВЕС. ПРАВИЛЬНО
СТВОЛ МОЗГА

КОМПОНЕНТЫ ВНАШЕМО ОКУ
ЦЕНТРА

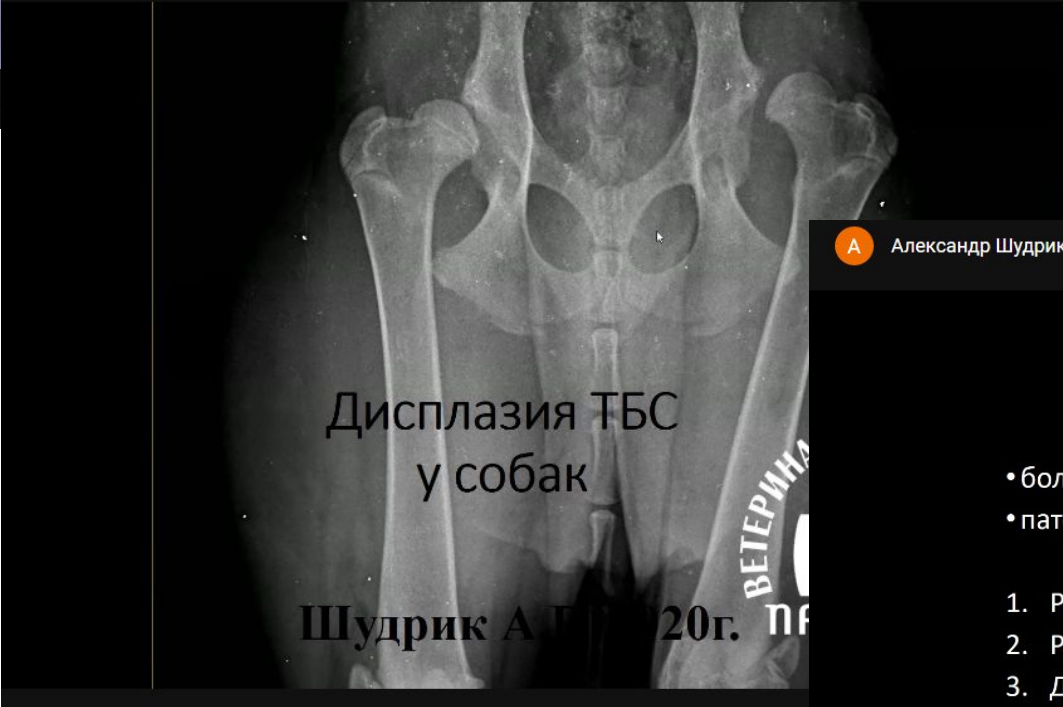Александр Шудрик сейчас на главном экране

Christina Leyman и еще 14 чел.

26 | 12:58 | Вы

Александр Шудрик | Dmitry Alabugin

Юлия Шевцова сейчас на



Александр Шудрик сейчас на главном экране

Альбина Уразгу... и еще 16 чел.

28 | 13:25 | Вы

Мануальный осмотр

Ищем :

- боль
- патологическую подвижность

Исключаем:

1. Разрыв ПКС
2. РОХи
3. ДЛСС

Александр Шудрик | Dmitry Alabugin

Анна Фельгрон | Nina Krasnoumova

Ирина Токаревск... | Жанна Дедюркина

android iqu | Am Trius

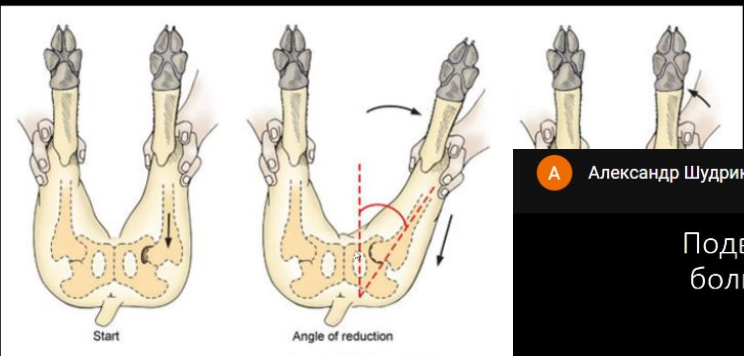
Мария Шипова

Александр Шудрик сейчас на главном экране

Оксана Харлова и еще 17 чел.

13:29

Или на спине



Александр Шудрик

Anna Fel'gron

Dmitry Alabugin


Nina Krasnoumova

Александр Шудрик сейчас на главном экране

Альбина Ураза... и еще 17 чел.

13:31

Подвижность ТБС при отведениях, боль при прогибе в ПКО.



Александр Шудрик

Anna Fel'gron

Dmitry Alabugin

Nina Krasnoumova

Александр Шудрик сейчас на главном экране

Ольга Фомина и еще 17 чел.

13:32

Нашли боль, нестабильность

Рентген, КТ

диагноз, прогнозы

лечение

Александр Шудрик

Anna Fel'gron

Ирина Токарева...

android iqu

Мария Шилова

Dmitry Alabugin

Nina Krasnoumova

Жанна Дедюркина

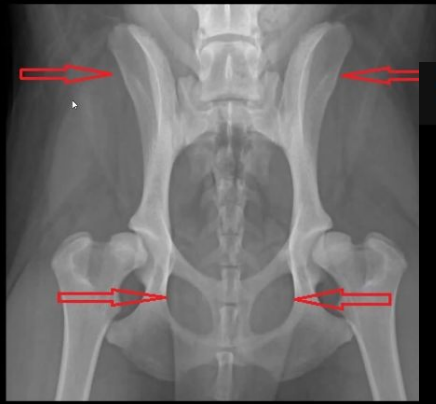
Am Trius

Александр Шудрик сейчас на главном экране

Anna Ryzhenkova и еще 17 чел.

13:35

— симметрично расположенные крылья подвздошных костей, крестцово-подвздошные суставы и запертые отверстия



Александр Шудрик

Dmitry Alabugin

Александр Шудрик сейчас на главном экране

Артур Ускомба... и еще 16 чел.

13:47

Оценка ТБС

- Угол Норберга
- Индекс внедрения головки VS индекс дистракции
- Тангенциальный угол
- Состояние замыкательной пл
- Форма головки и архитектони
- Экзостозы на шейке
- Шеечно-диафизарный угол

Александр Шудрик

евгений неронов

Анна Фельгрон

Nina Krasnoumova

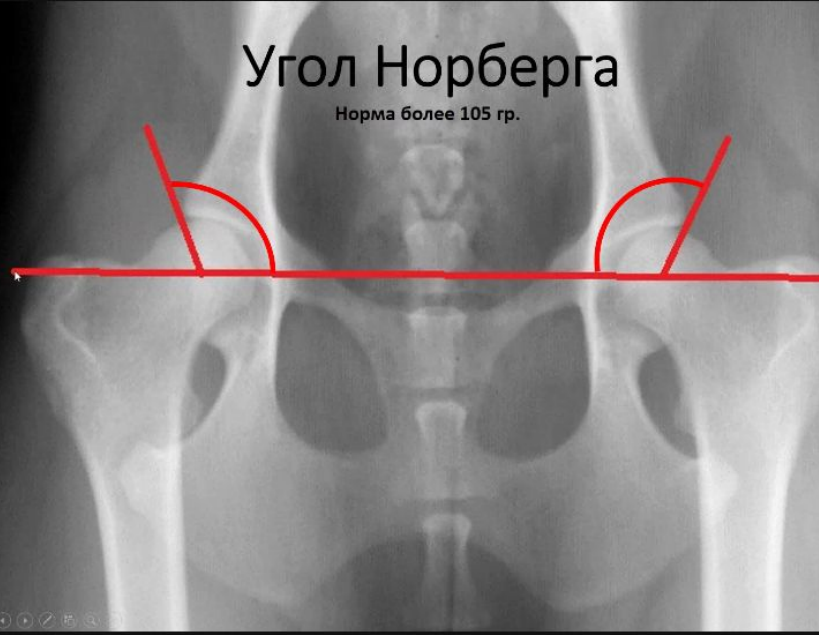
Александр Шудрик сейчас на главном экране

Anna Ryzhenkova и еще 16 чел.

13:47

Угол Норберга

Норма более 105 гр.



Александр Шудрик

евгений неронов

Анна Фельгрон

Nina Krasnoumova

Ирина Токаревск...

Жанна Дедюркина

android iqu

Am Trius

Мария Шипова

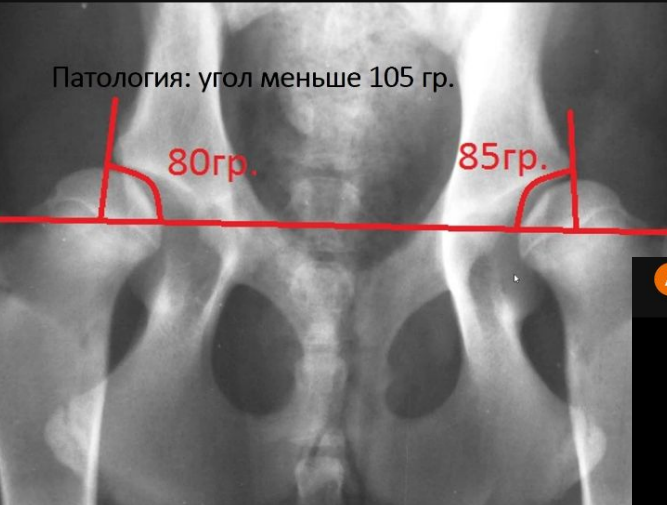
Александр Шудрик сейчас на главном экране

Оксана Харлова и еще 14 чел.

13:48

Патология: угол меньше 105 гр.

80гр. 85гр.

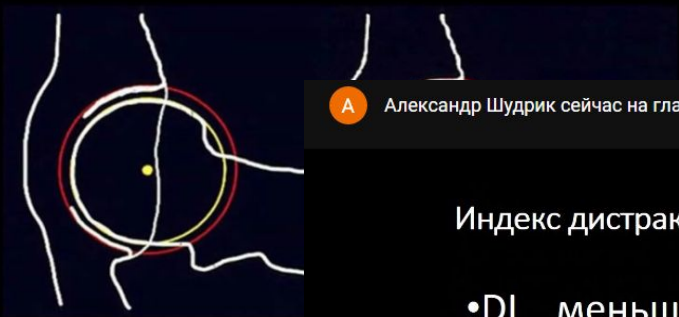


Александр Шудрик сейчас на главном экране

Christina Leyman и еще 15 чел.

13:49

Индекс дистракции



Александр Шудрик сейчас на главном экране

Anna Ryzhenkova и еще 15 чел.

13:50

Индекс дистракции – это прогноз

- DI меньше 0.3- стабильный сустав, низкая вероятность дисплазии
- DI 0.3-0.7- умеренная нестабильность, возможно развитие остеоартрита у некоторых собак
- DI более 0.7- нестабильный сустав, развитие тяжелого остеоартрита

Александр Шудрик Александр Гушин

Анна Фельгрон Nina Krasnoumova

Ирина Токаревс... Жанна Дедюркина

android iqu Am Trius

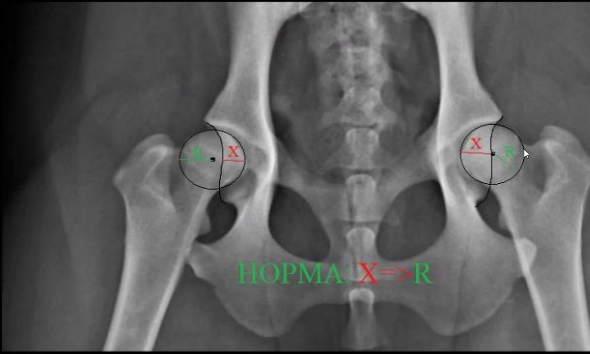
Мария Шилова

Александр Шудрик сейчас на главном экране

Анастасия Дмитр... и еще 15 чел.

13:51

Индекс внедрения головки в суставную впадину



Александр Шудрик

Александр Гуцин

Анна Фельгрон

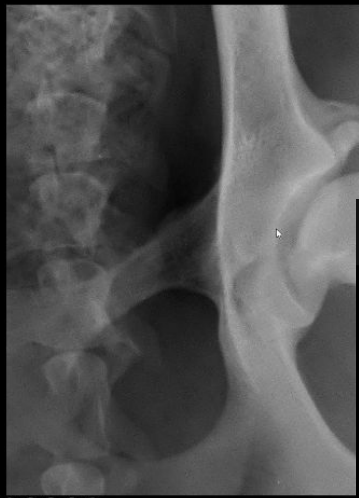Nina Krasnoumova

Александр Шудрик сейчас на главном экране

Elena Makarevich и еще 14 чел.

13:53

Форма головки



Александр Шудрик

Александр Гуцин

Анна Фельгрон

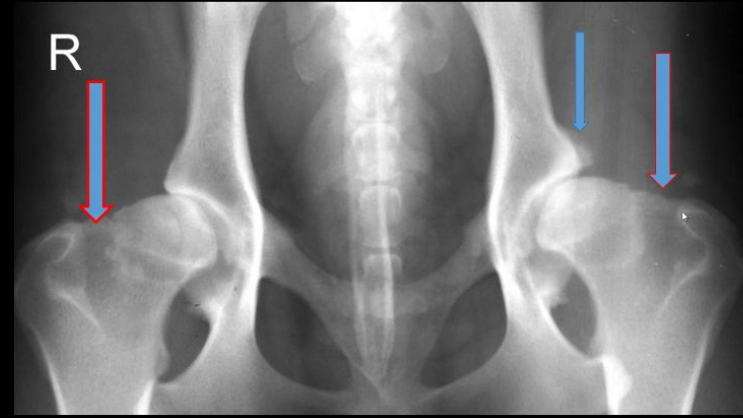Nina Krasnoumova

Александр Шудрик сейчас на главном экране

Татьяна Харлова и еще 14 чел.

13:54

Экзостозы на шейке и по краю впадины



Александр Шудрик

Александр Гуцин

Анна Фельгрон

Nina Krasnoumova

Ирина Токаревск...

Жанна Дедюркина

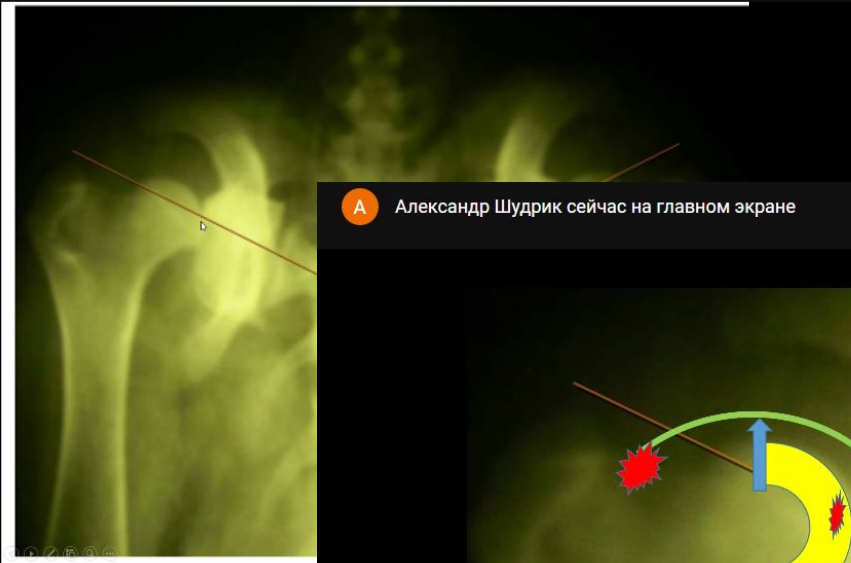
android iqu

Am Trius

Мария Шипова

A Александр Шудрик сейчас на главном экране

E Elena Makarevich и еще 14 чел. 13:54



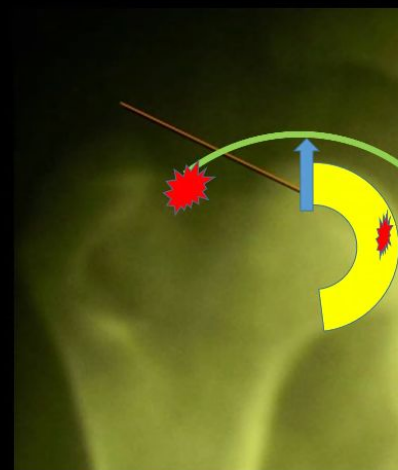
A Александр Шудрик

A Александр Гуцин

N

A Александр Шудрик сейчас на главном экране

A Альбина Урагу... и еще 14 чел. 13:54



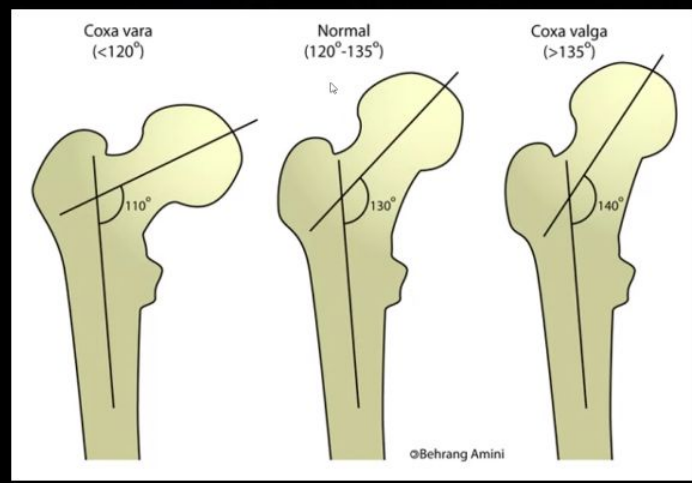
A Александр Шудрик

A Александр Гуцин

A Александр Шудрик сейчас на главном экране

C Christina Leyman и еще 13 чел. 13:58

Шеечно-диафизарный угол



A Александр Шудрик

A Александр Гуцин

Анна Фельгрон

N Nina Krasnoumova

Anastasia Dmitrieva

Жанна Дедюркина

a android iqu

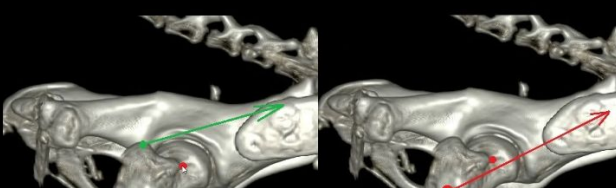
Am Trius

A Алена Захарченко

Александр Шудрик сейчас на главном экране

Арина и еще 13 чел.

Немного биомеханика



Александр Шудрик Александр Гуцин
Анна Фельгрон Nina Krasnoumova
Anastasia Dmitrieva Жанна Дедюркина

Александр Шудрик сейчас на главном экране

Christina Leyman и еще 8 чел.

Тройная остеотомия таза

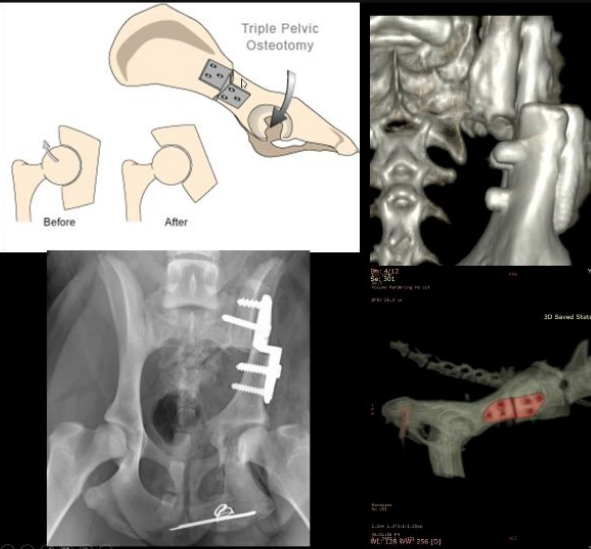


Александр Шудрик Александр Гуцин

Александр Шудрик сейчас на главном экране

Christina Leyman и еще 8 чел.

Тройная остеотомия таза



Александр Шудрик Александр Гуцин
Анна Фельгрон Nina Krasnoumova
Anastasia Dmitrieva евгений неронов
android iqu Мария Шилова
Алена Захарченко



Александр Шудрик сейчас на главном экране



Татьяна Харлова и еще 9 чел.



14:10



Вы



При создании презентации использовались:



International Veterinary Information Service



Патогенез дисплазии тазобедренного сустава

U. Krotscheck and T. Todhunter

Кафедра клинических наук, ветеринарный колледж, Итака, Нью-Йорк, США.

NCBI Ресурсы Как сделать Sign in to NCBI

PMС Национальная центральная библиотека США Национальные институты здравоохранения

ЧВК Поиск

Список Журналов Дополнительно Справка

COVID-19 это заразное, быстро развивающееся заболевание. Получите самую свежую информацию об общественном здравоохранении от CDC: <https://www.cdc.gov/coronavirus>. Получите последние исследования от NIH: <https://www.nih.gov/coronavirus>. Найдите литературу NCBI SARS-CoV-2, последовательность и клиническое содержание: <https://www.ncbi.nlm.nih.gov/sars-cov-2/>.

ЧВК
PubMed Central® (PMС) - это бесплатный полнотекстовый архив биомедицины и жизни sciences Journal literature в Национальной библиотеке Национального института здравоохранения США медицины (NIH/NLM).

COVID-19 INITIATIVE
Expanding access to coronavirus research



Александр Шудрик



Александр Гуцин



Анна Фельгрон




Nina Krasnoumova



Anastasia Dmitrieva



евгений неронов



android iqu



Мария Шипова



Алена Захарченко

