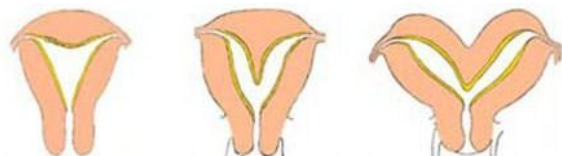

# ПОРОКИ РАЗВИТИЯ ЖПО. ДВУРОГАЯ МАТКА.

**ДВУРОГАЯ МАТКА** - расщепление матки на два рога или части, вследствие недостаточного слияния парамезонефральных протоков (период между 10-14-й неделями эмбриогенеза).

## ВИДЫ

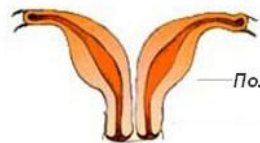- Седловидная форма
- Полная форма
- Неполная форма



Седловидная матка

Матка с перегородкой

Двууголая матка

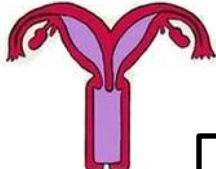
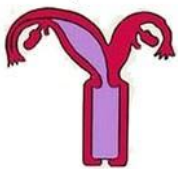
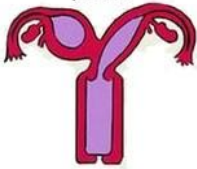

— Полное удвоение матки

С замкнутым рогом

С атрезированным рогом

С двумя шейками



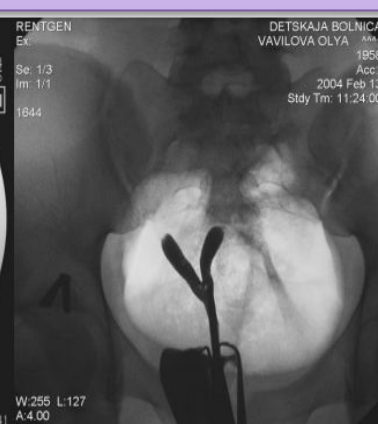
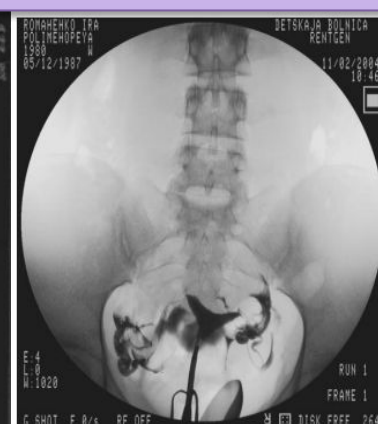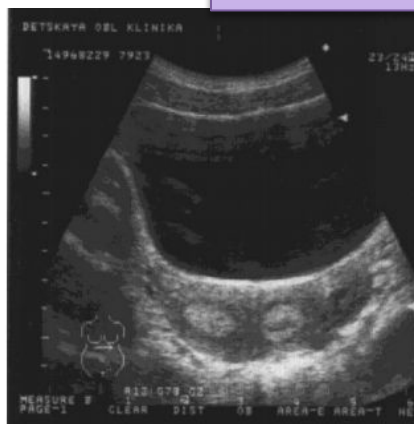## ДИАГНОСТИКА

- УЗИ (во 2 фазу МЦ при достаточно выраженной толщине эндометрия).
- Лапароскопия
- Гистероскопия
- Гистеросальпингография
- МРТ:

- При седловидной форме - матка несколько расширена в поперечнике, дно имеет небольшое углубление, расщепление на два рога выражено незначительно.

- При неполной форме - разделение на два рога в верхней трети тела матки; размер и форма маточных рогов одинаковы.

- При полной форме - расщепление на два рога начинается с нижней трети тела матки, от каждого рога отходит яичник и маточная труба.



**! Окончательный диагноз ставится при проведении одновременной лапароскопии и гистероскопии.**

## КЛИНИКА

При седловидной и неполной форме жалоб может не быть, порок выявляется случайно при обследовании.

У 20–68% отмечается:

- СПА
- невынашивание беременности
- истмико-цервикальная недостаточность
- тазовое предлежание плода
- аномалии родовой деятельности
- бесплодие

## ЛЕЧЕНИЕ

- Хирургическое при выраженном нарушении репродуктивной функции. Должны быть исключены все внематочные причины бесплодия и невынашивания беременности.

- Метропластика по Штрассману, лапароскопическим доступом. Создается единая полость матки из двух маточных рогов.