ТОПОГРАФИЧЕСКАЯ АНАТОМИЯ ОБЛАСТИ ГОЛОВЫ

Вопросы

1. ***Топографическая анатомия головы. Кровоснабжение***

2. ***Иннервация головы. Обезболивание нервов***

НАПРАВЛЕНИЯ

1. Дорсальное
2. Вентральное
3. Назальное
4. Оральное
5. Аборальное
6. Латеральное
7. Медиальное





ОТДЕЛЫ

- Черепно-мозговой
- Лицевой

Отдел черепно-мозговой

Границы



1. ***Оральная:*** медиальные углы глаз, аборальные края орбит
2. ***Латеральные:*** дорсальные края скуловых дуг
3. ***Аборальная:*** затылочно-атлантное сочленение

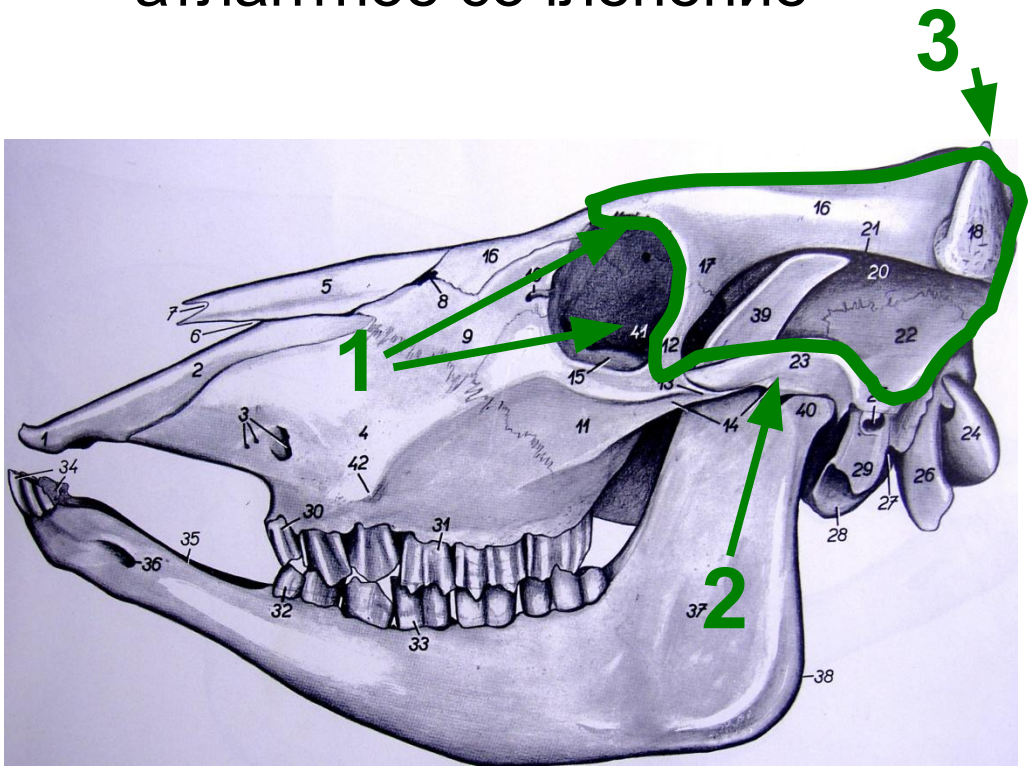

Отдел лицевой

Границы

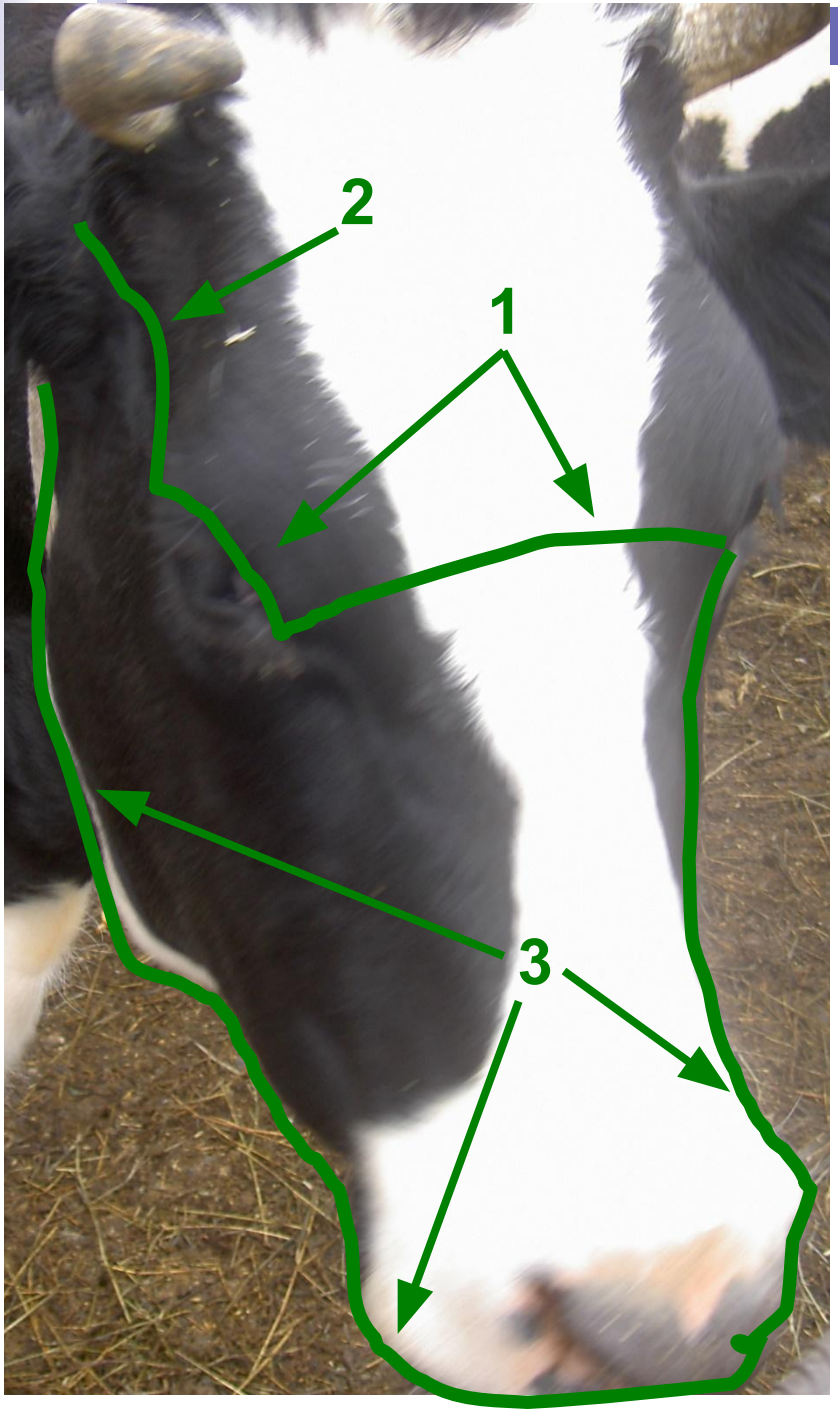

1. ***Аборальная:*** **медиальные углы глаз, аборальные края орбит**
2. ***Латеральные:*** **дорсальные края скуловых дуг**
3. ***Дорсальная, оральная, вентральная:*** **свободный контур морды**

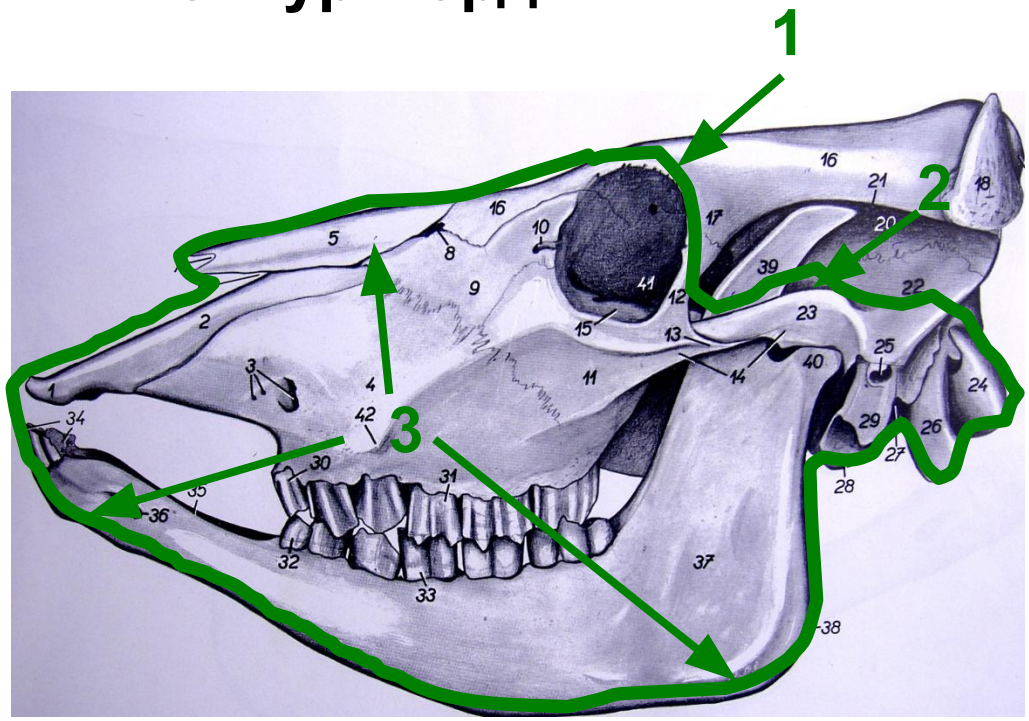

Области

- **ЛОБНАЯ**, *r. frontalis*

1. лобная кость

- **ВИСОЧНО-ТЕМЕННАЯ**,

r. tempora-parietalis

2. височная кость,

3. теменная кость

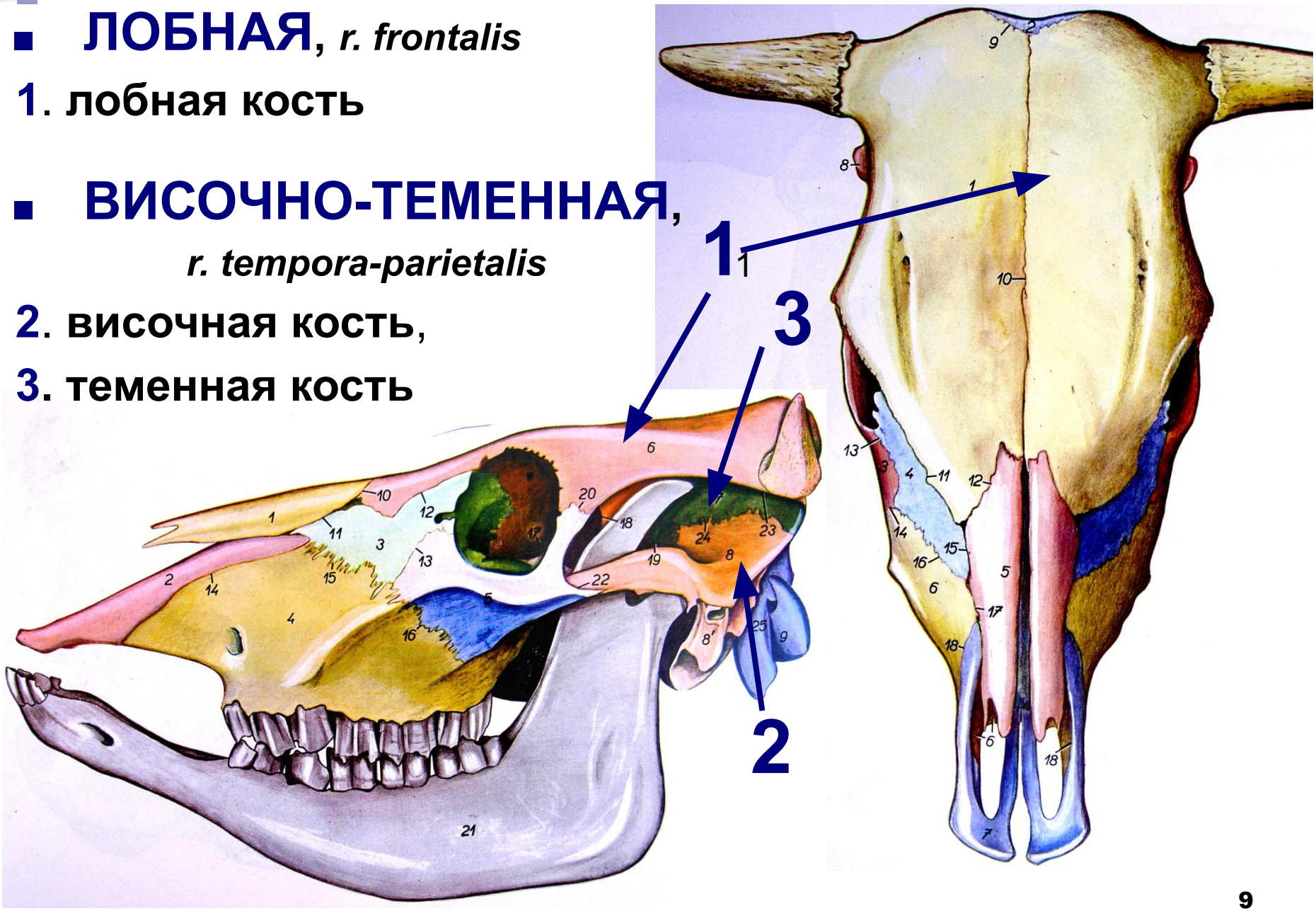

ЛОБНАЯ ОБЛАСТЬ

Границы

1. ***Оральная:*** **медиальные углы глаз, аборальные края орбит**
2. ***Аборальная:*** **затылочный гребень**
3. ***Латеральные:*** **наружный лобный гребень**

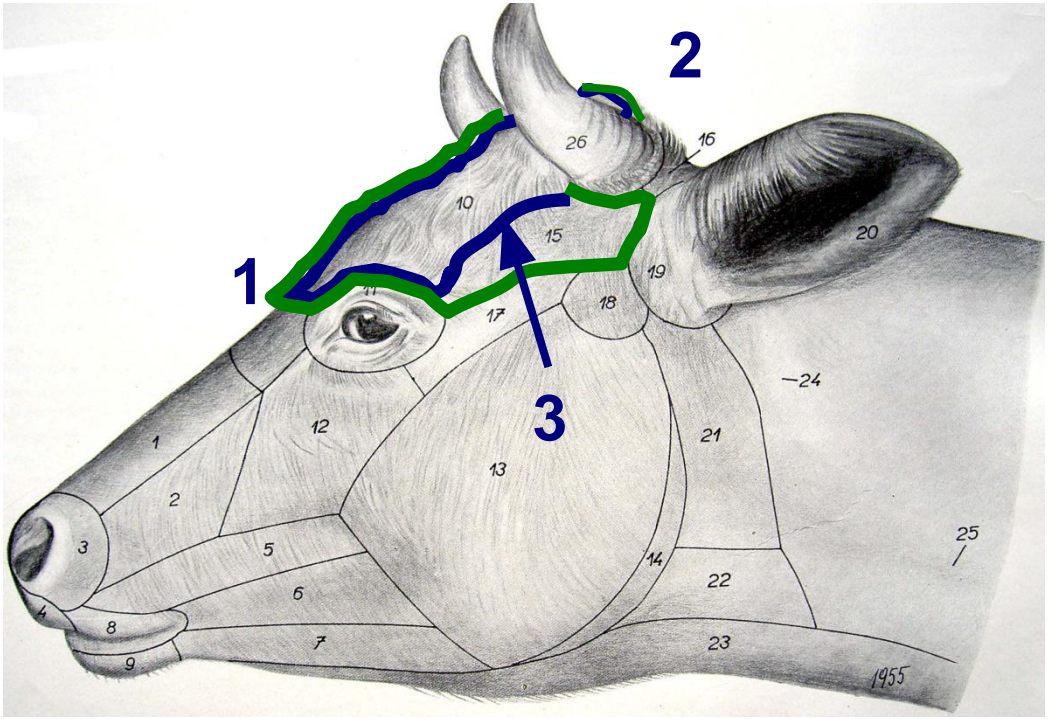

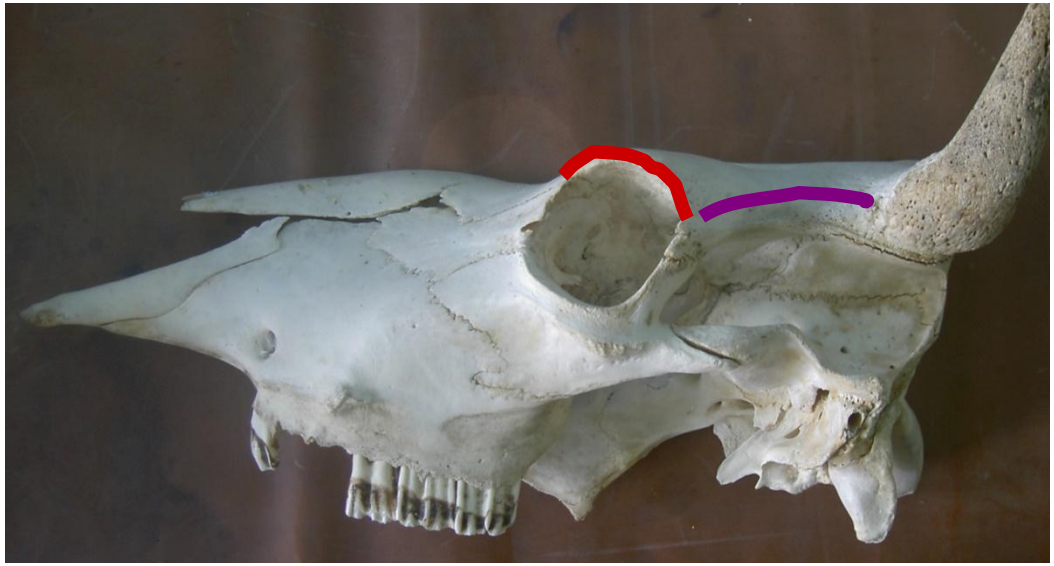

ВИСОЧНО-ТЕМЕННАЯ ОБЛАСТЬ

Границы

1. ***Дорсальная:*** **наружный лобный гребень**

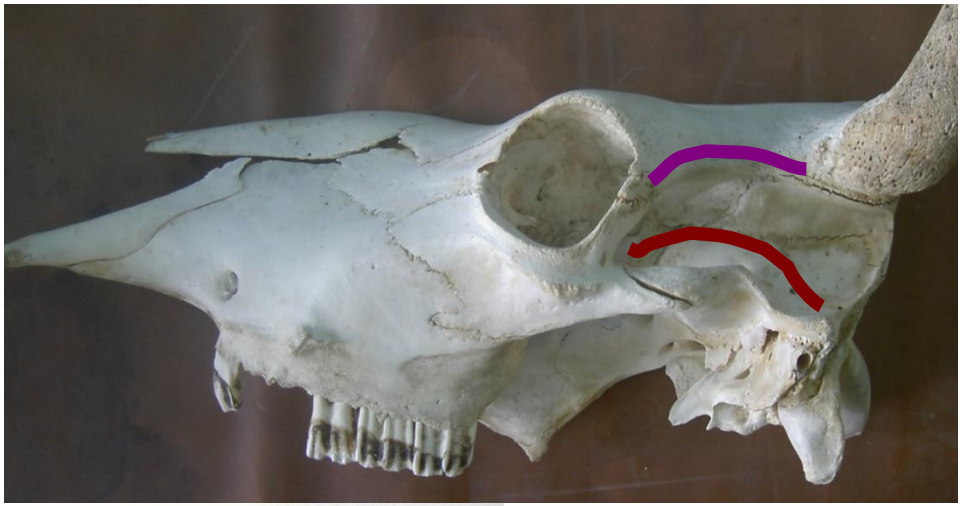

2. ***Вентральная:*** **дорсальный край скуловой дуги**

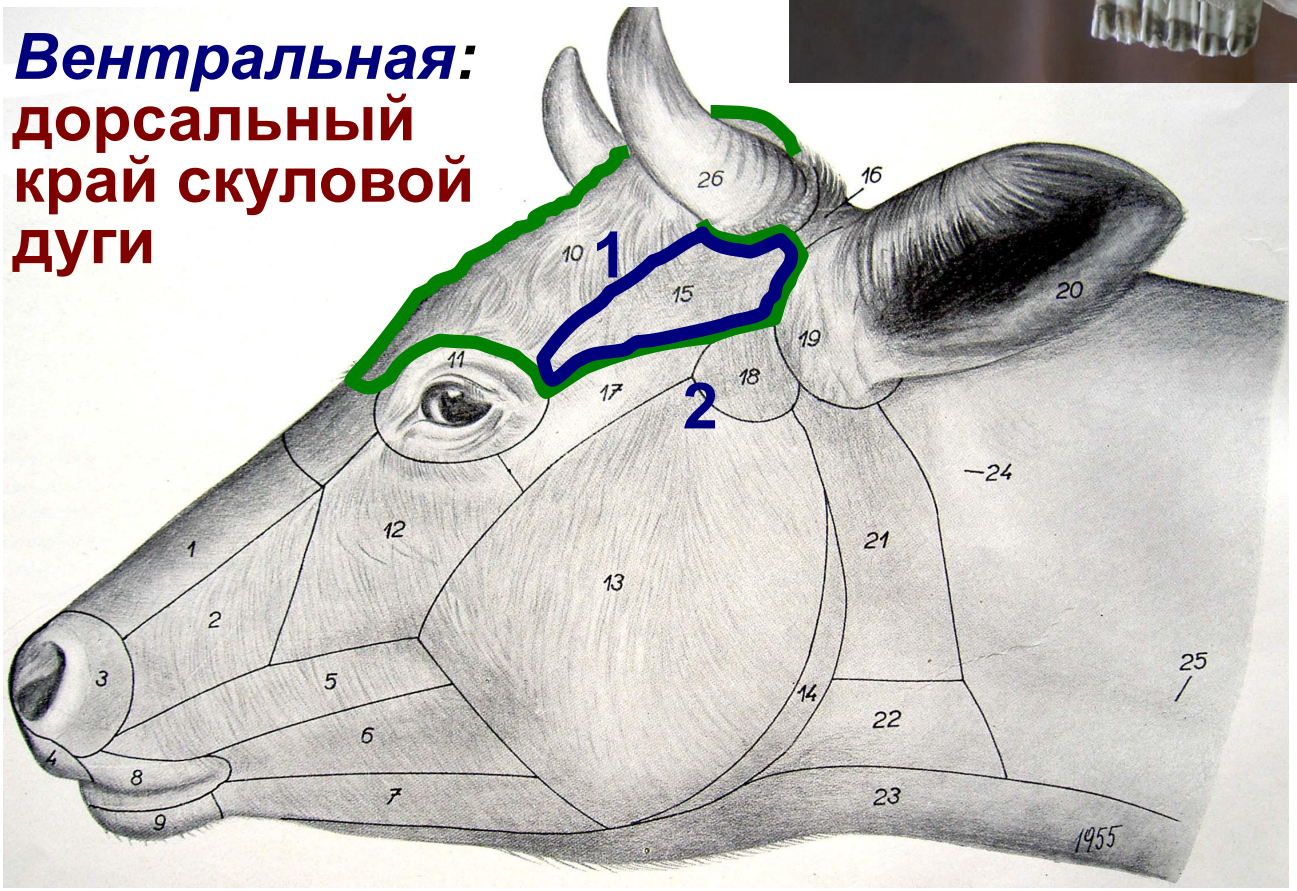

ОБЛАСТЬ НОСА,

r. nasalis

1. носовая кость

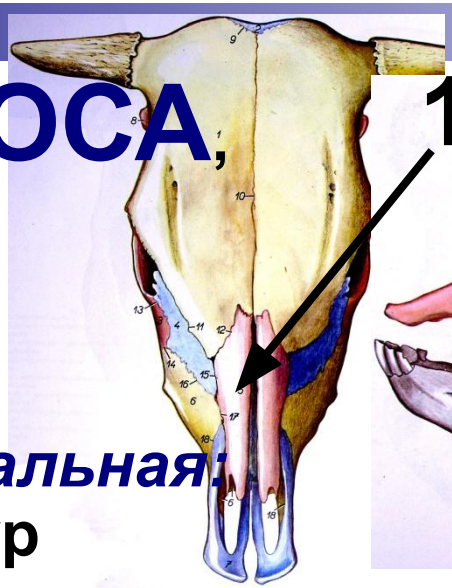

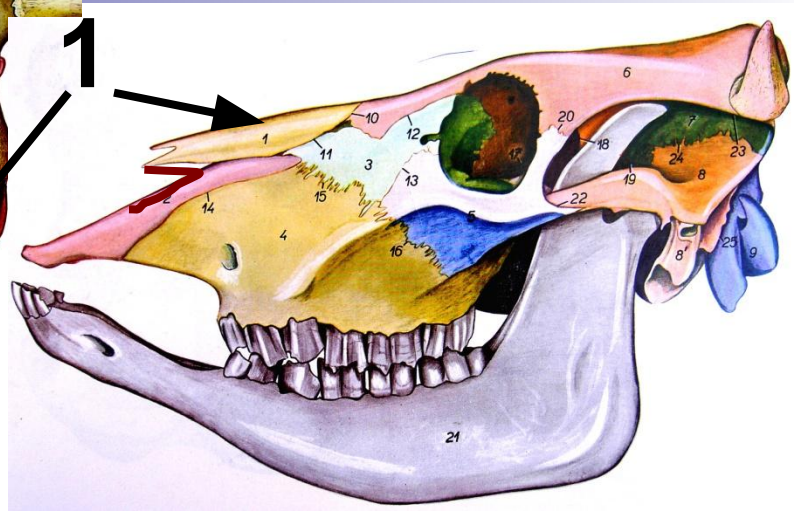

Границы

1. ***Дорсальная и оральная:*** **свободный контур морды**
2. ***Вентральная:*** **носорезцовая вырезка**
3. ***Аборальная:*** **медиальные углы глаз**

Область ноздрей, *r. nasi*

(у кр.рог.скота-носовое зеркало)

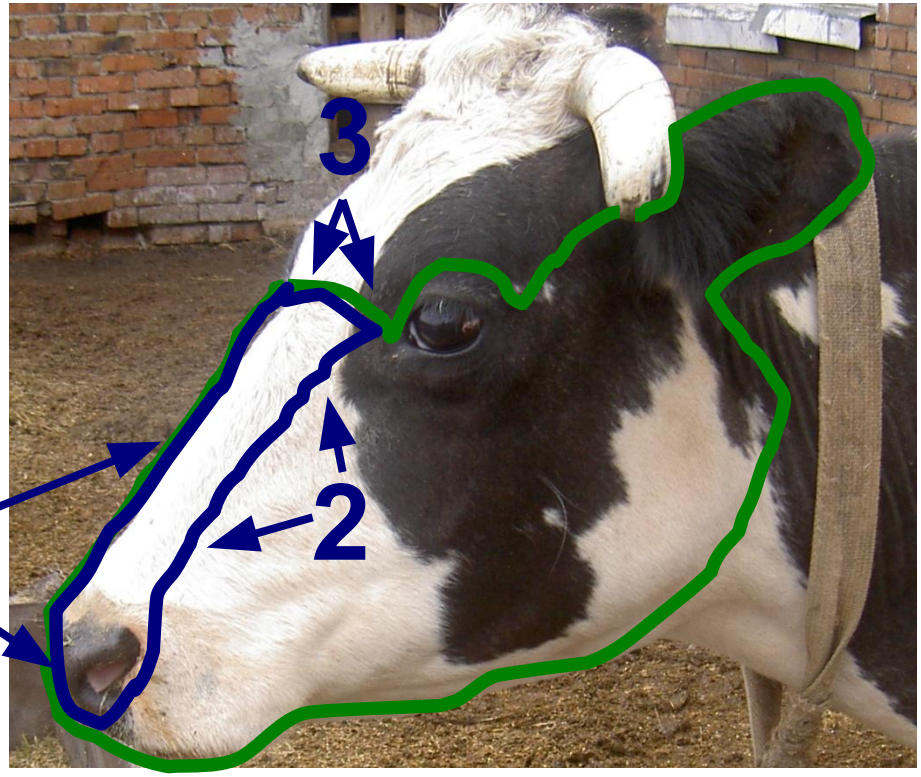

ГЛАЗНИЧНАЯ ОБЛАСТЬ,

r. orbitalis

1. **лобная кость** (скуловой отр.)
2. **скуловая кость** (лобный отр.)
3. **слезная кость**

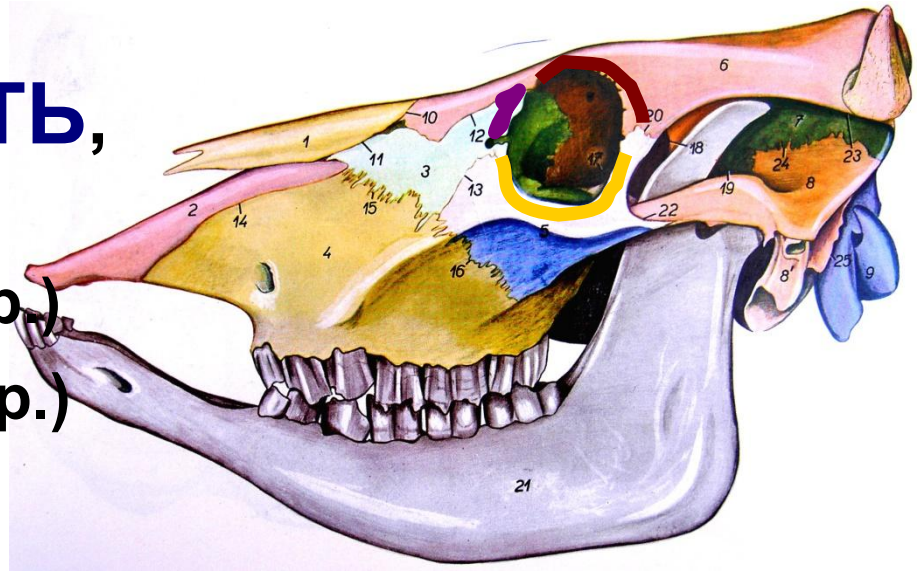

Границы

Оральная, аборальная, латеральная, медиальная: **глазница**



ПОДГЛАЗНИЧНАЯ ОБЛАСТЬ,

r. infraorbitalis

1. скуловая кость
2. слезная кость

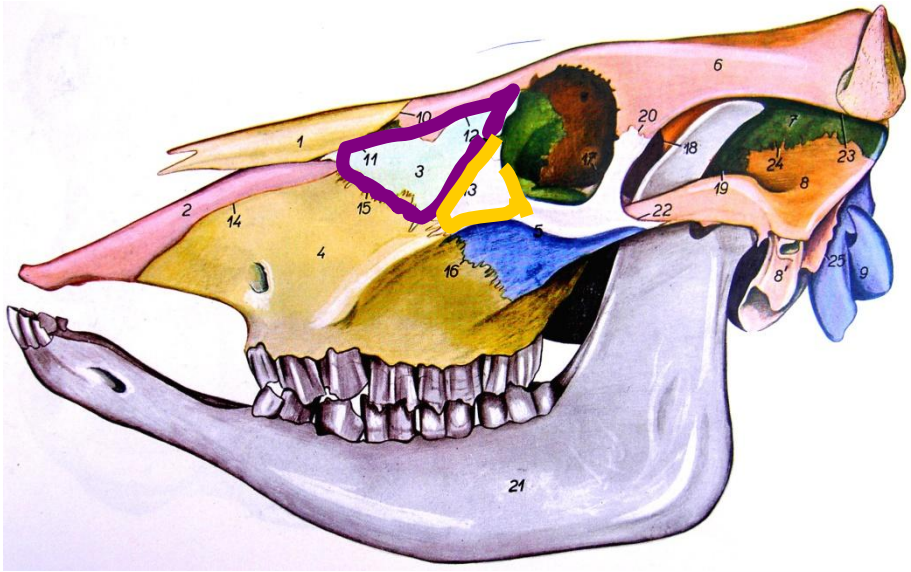

Границы

- ***Дорсальная:*** **область носа**
- ***Аборальная:*** **глазничная область**
- ***Вентральная*****: область большого жевательного мускула**
- ***Оральная:*** **верхнечелюстная область**

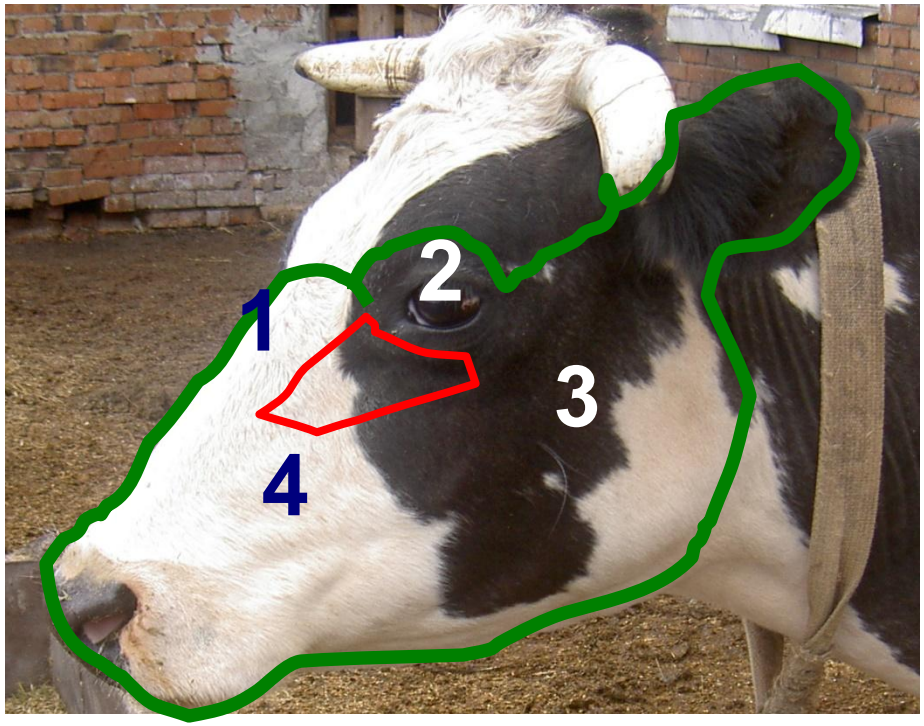

СКУЛОВАЯ ОБЛАСТЬ,

r. zygomatica

1. скуловая кость (височный отр.)

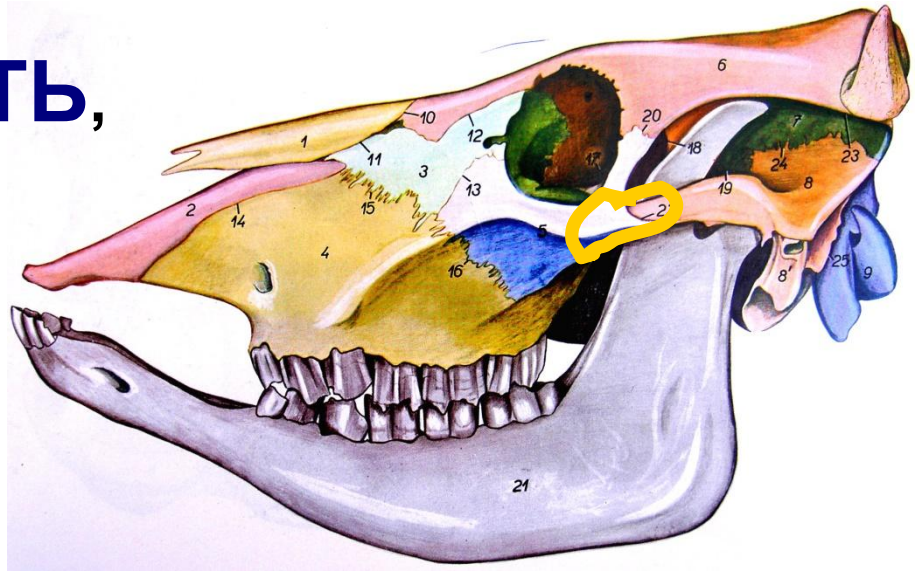

Границы

- ***Дорсальная:*** **височно-теменная область**
- ***Аборальная:*** **височно-нижнечелюстная область**
- ***Вентральная*****: область большого жевательного мускула**
- ***Оральная:*** **подглазничная область**



ОБЛАСТЬ ВИСОЧНО-НИЖНЕЧЕЛЮСТНОГО СУСТАВА,

r. articulationis temporomandibularis

1. **височно- нижечелюстной сустав**

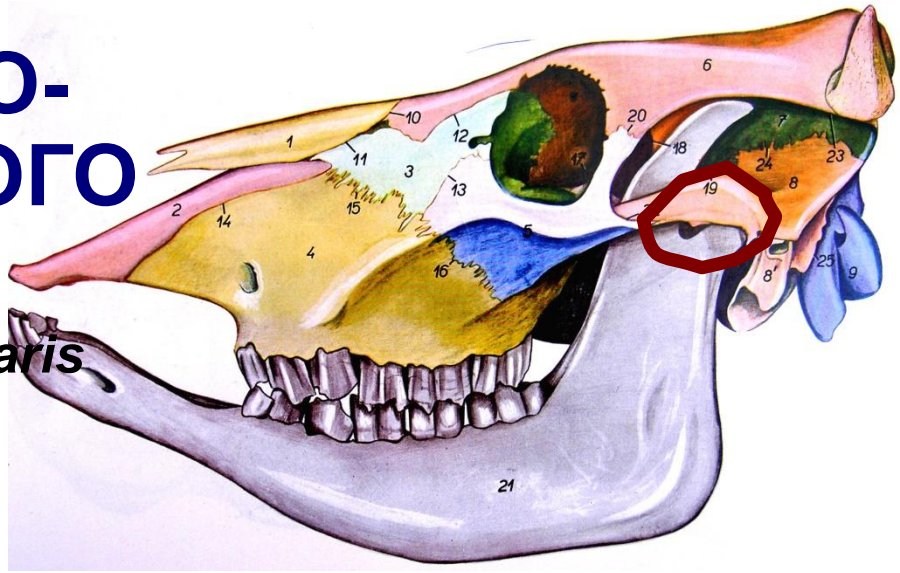

Границы

- ***Дорсальная:*** **височно-теменная область**
- ***Аборальная:*** **область уха**
- ***Вентральная*****: область большого жевательного мускула**
- ***Оральная:*** **скуловая область**



ОБЛАСТЬ БОЛЬШОГО ЖЕВАТЕЛЬНОГО МУСКУЛА,

r. masseterica

1. **большой жевательный м.**

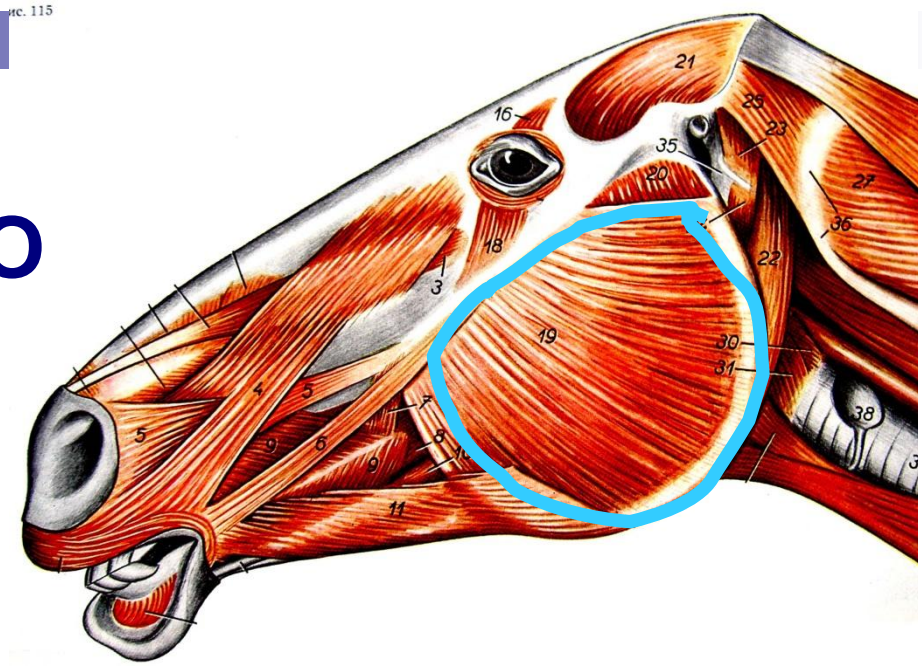

Границы

Дорсальная, аборальная, вентральная, оральная: **контуры большого жевательного мускула**



ОБЛАСТЬ РТА,

r. oralis

1. круговой мускул рта

Границы

Дорсальная, аборальная, вентральная, оральная: **контур кругового м. рта**

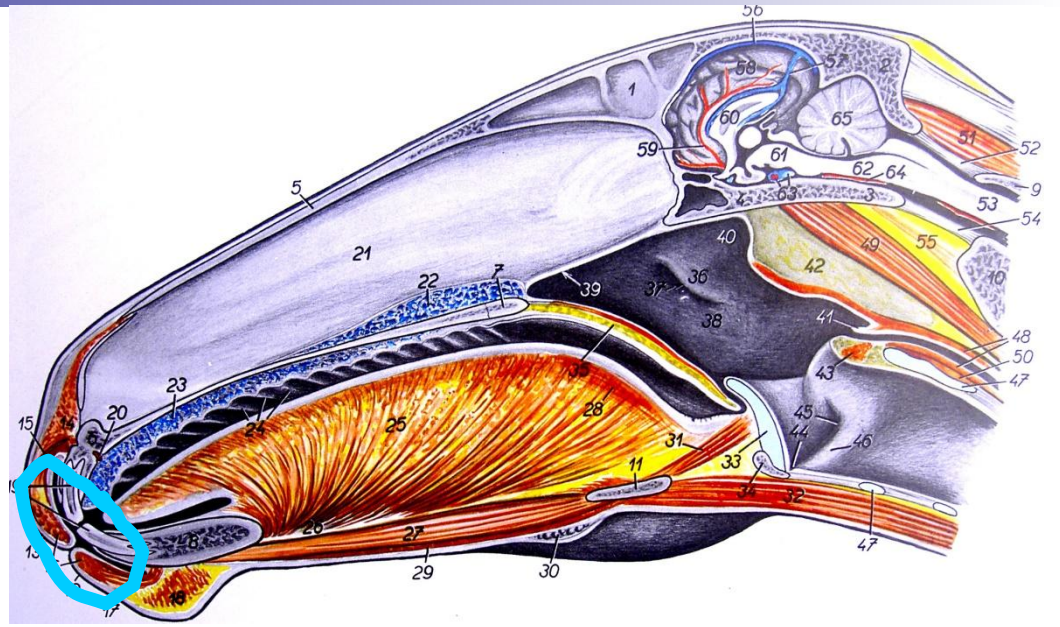

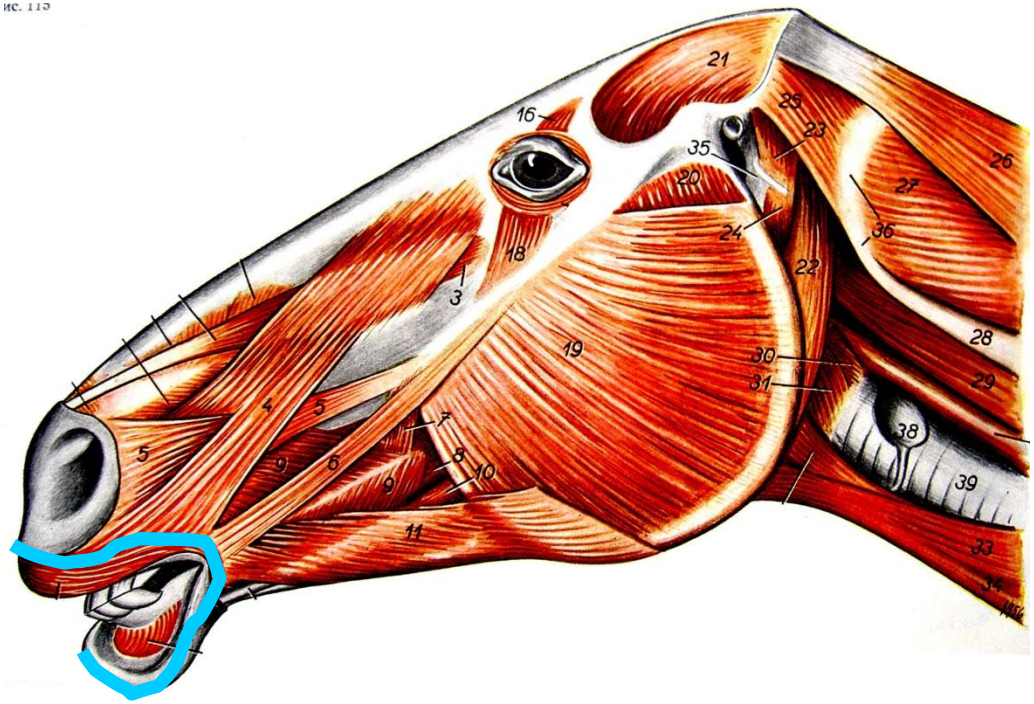

ПОДБОРОДОЧНАЯ ОБЛАСТЬ,

r. mentalis

1. **мягкие ткани подбородка**

Границы

- ***Дорсальная:*** **область рта**
- ***Оральная, вентральная*:** **свободный контур подбородка**
- ***Аборальная:*** **область нижней челюсти**



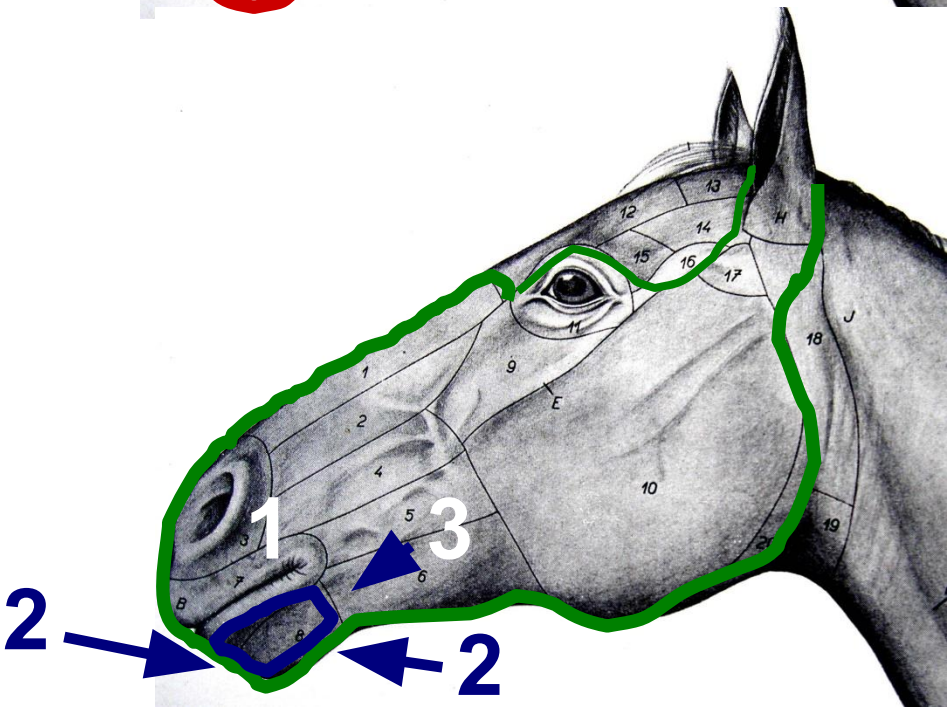

ВЕРХНЕЧЕЛЮСТНАЯ ОБЛАСТЬ,

r. maxillaris

1. **верхнечелюстная кость**

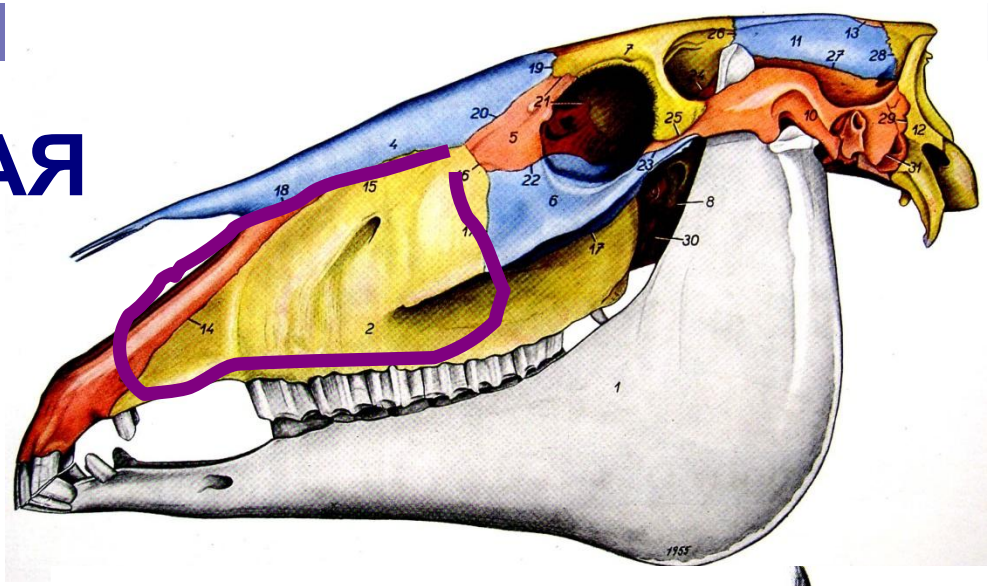

Границы

- ***Дорсальная:*** **область носа**
- ***Аборальная:*** **подглазничная область**
- ***Вентральная*: корни зубов**
- ***Оральная:*** **область губ**

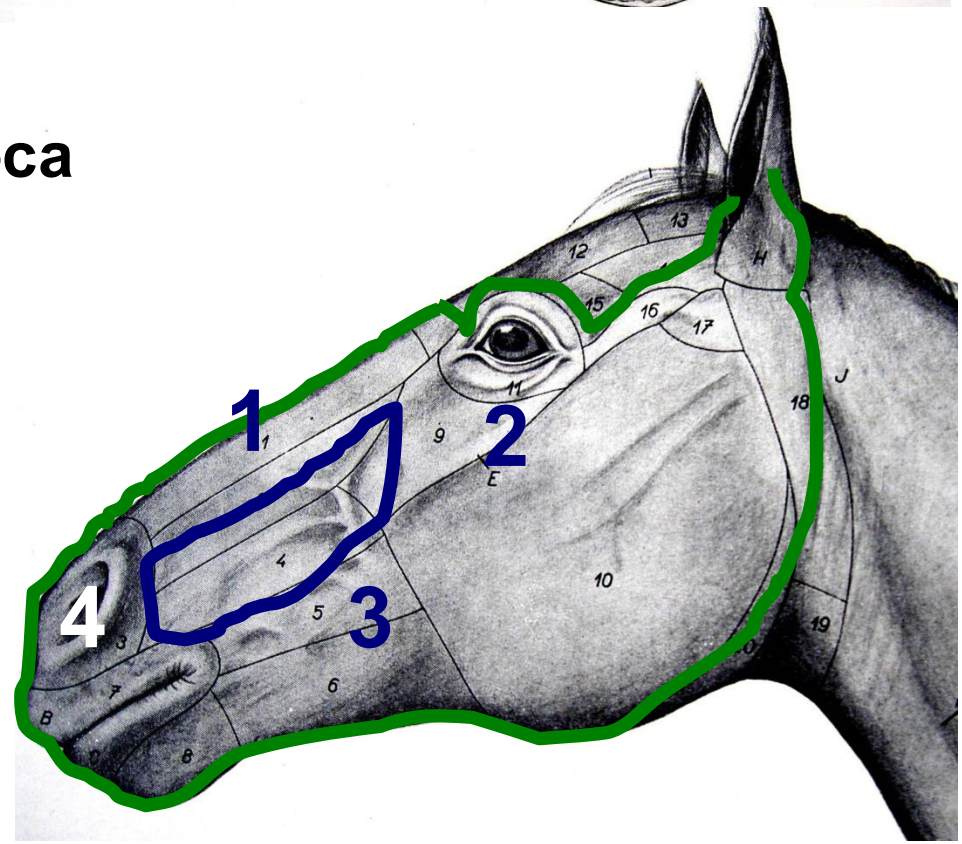

НИЖНЕЧЕЛЮСТНАЯ ОБЛАСТЬ,

r. mandibularis

1. **тело нижней челюсти**

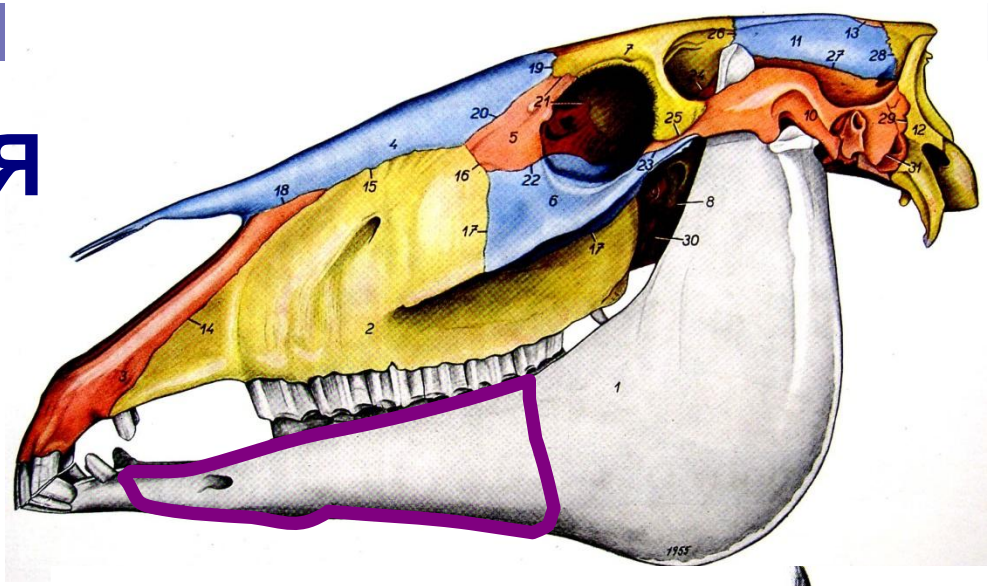

Границы

- ***Дорсальная:*** **корни зубов**
- ***Аборальная:*** **большой жевательный мускул**
- ***Вентральная*:** **свободный контур**
- ***Оральная:*** **область губ**

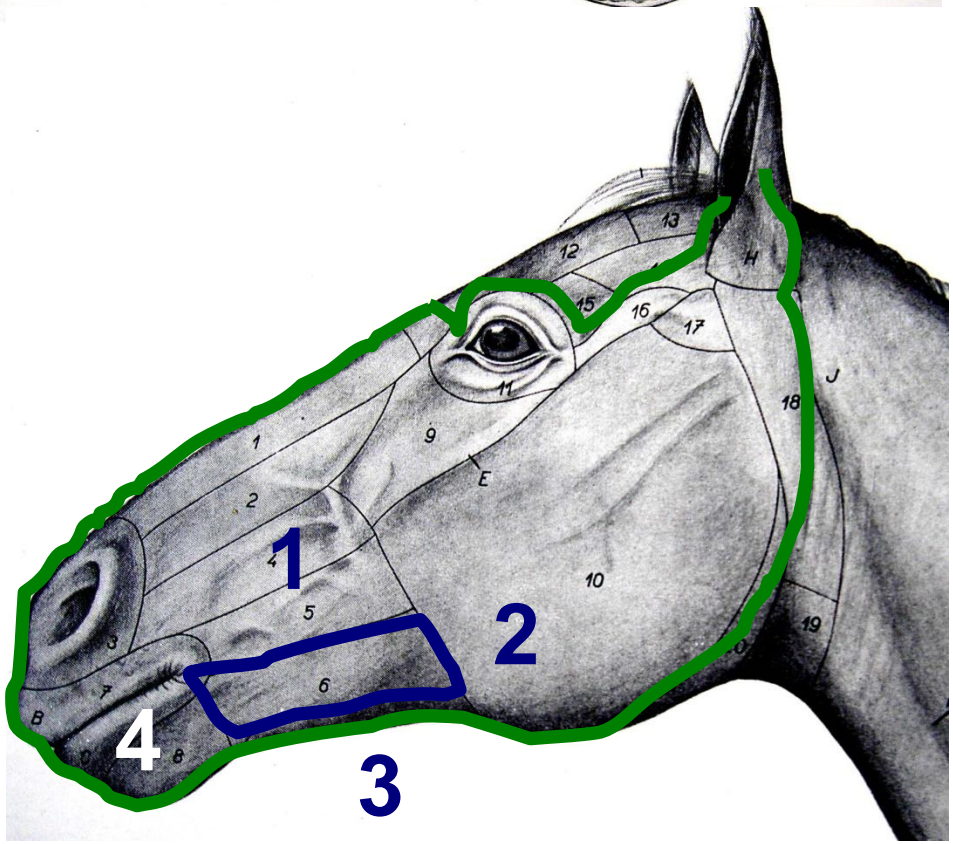

ЩЕЧНАЯ ОБЛАСТЬ,

r. buccalis

1. зубы

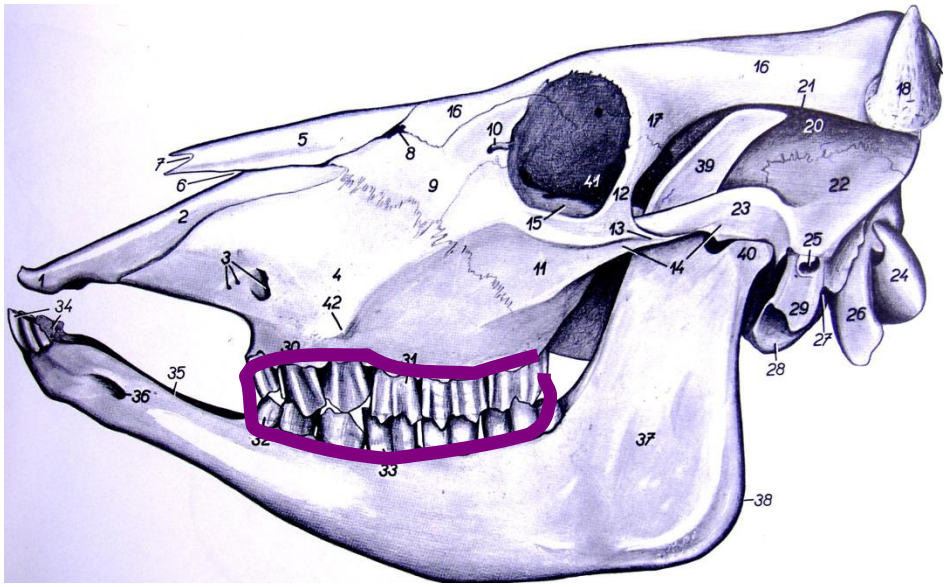

Границы

- *Дорсальная, вентральная*: корни зубов
- *Аборальная:* большой жевательный мускул
- *Оральная:* область губ

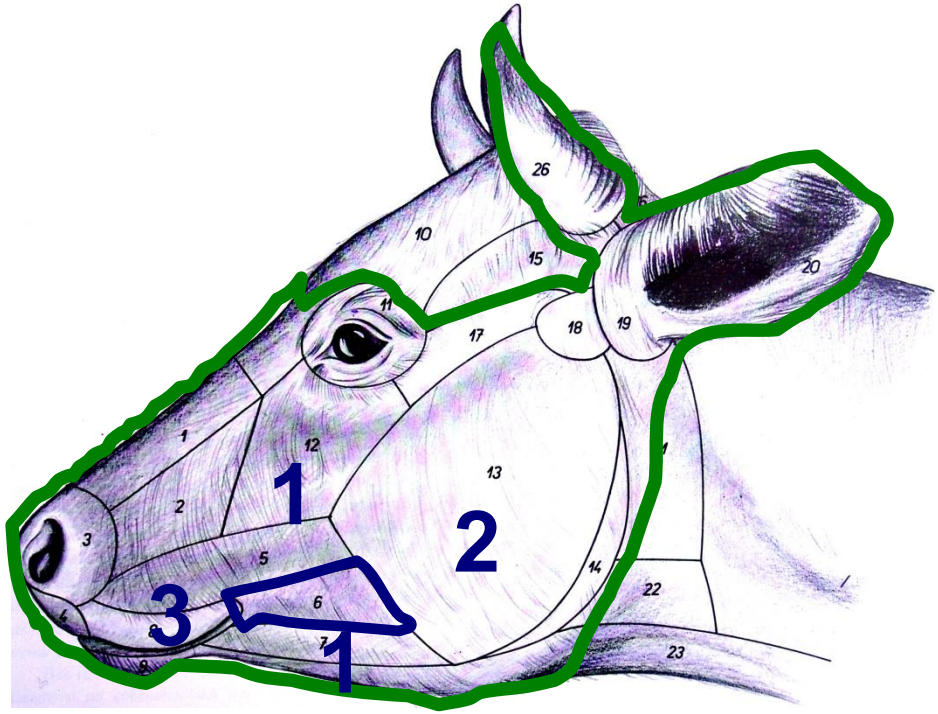

МЕЖЧЕЛЮСТНАЯ ОБЛАСТЬ,

r. intramandibularis

1. тело язычной кости

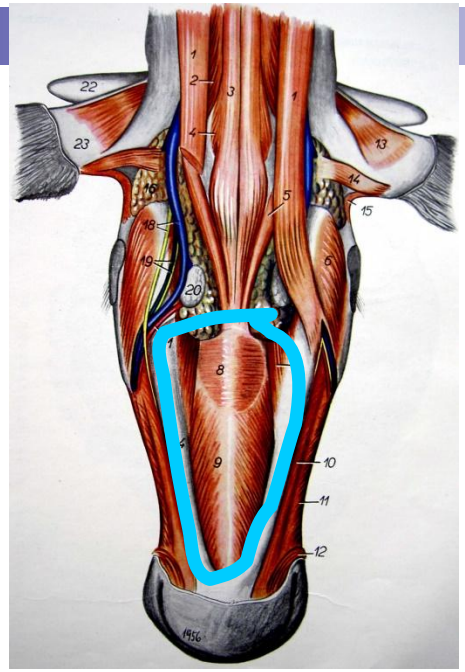

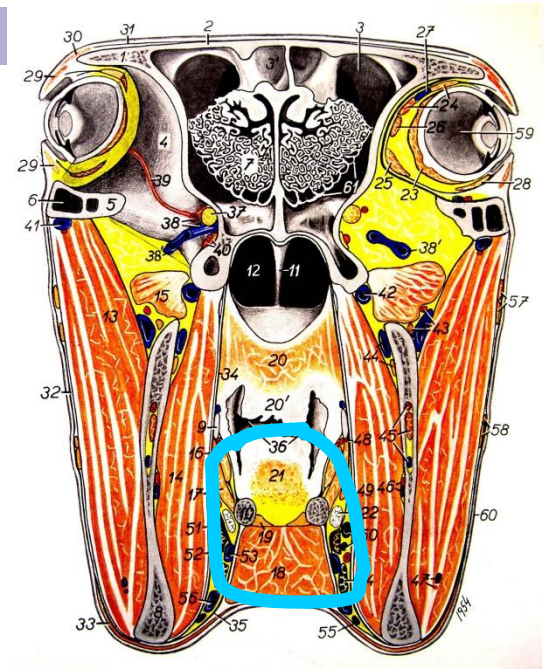

Границы

Вентральный контур нижней челюсти

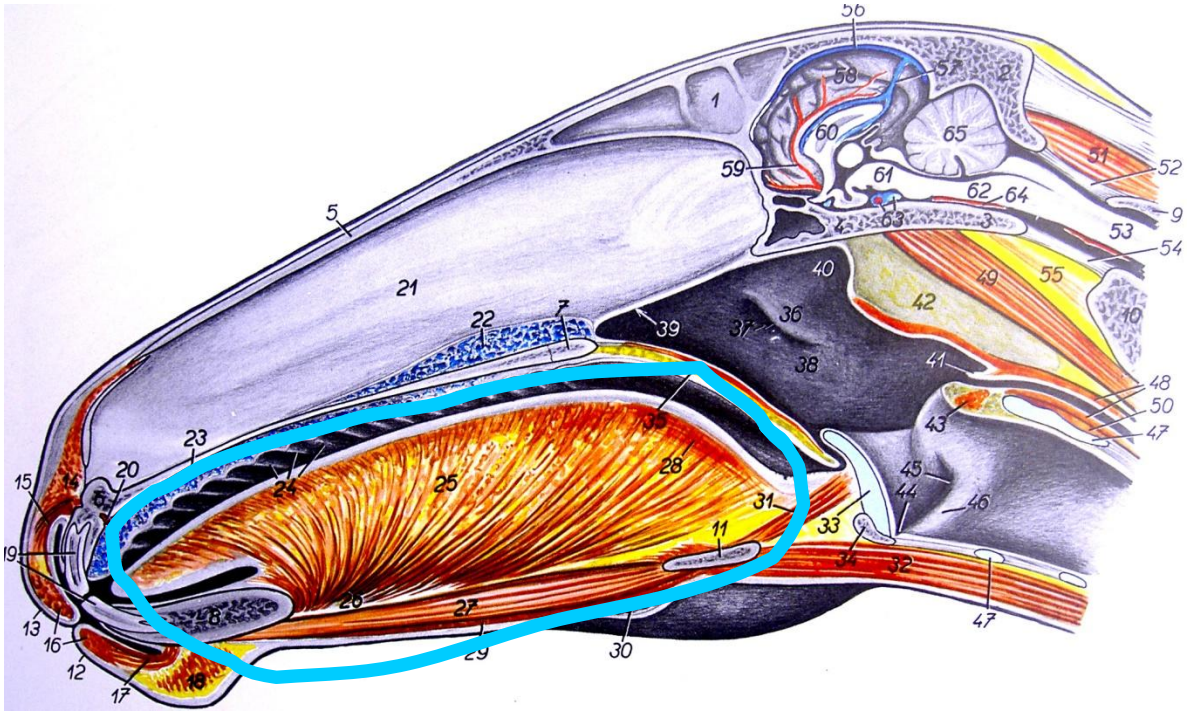


ОБЛАСТЬ РОГА,
r. cornualis
1. рог
1
ОБЛАСТЬ УХА,
r. auricularis
2. ушная раковина

Послойное строение головы

1. КОЖА

- **Наиболее подвижна:**
  - ✔ *обл. рта*
  - ✔ *щечная область*
  - ✔ *межчелюстная обл.*
- **Менее подвижна:**
  - ✔ *обл. носа*
  - ✔ *лобная обл.*

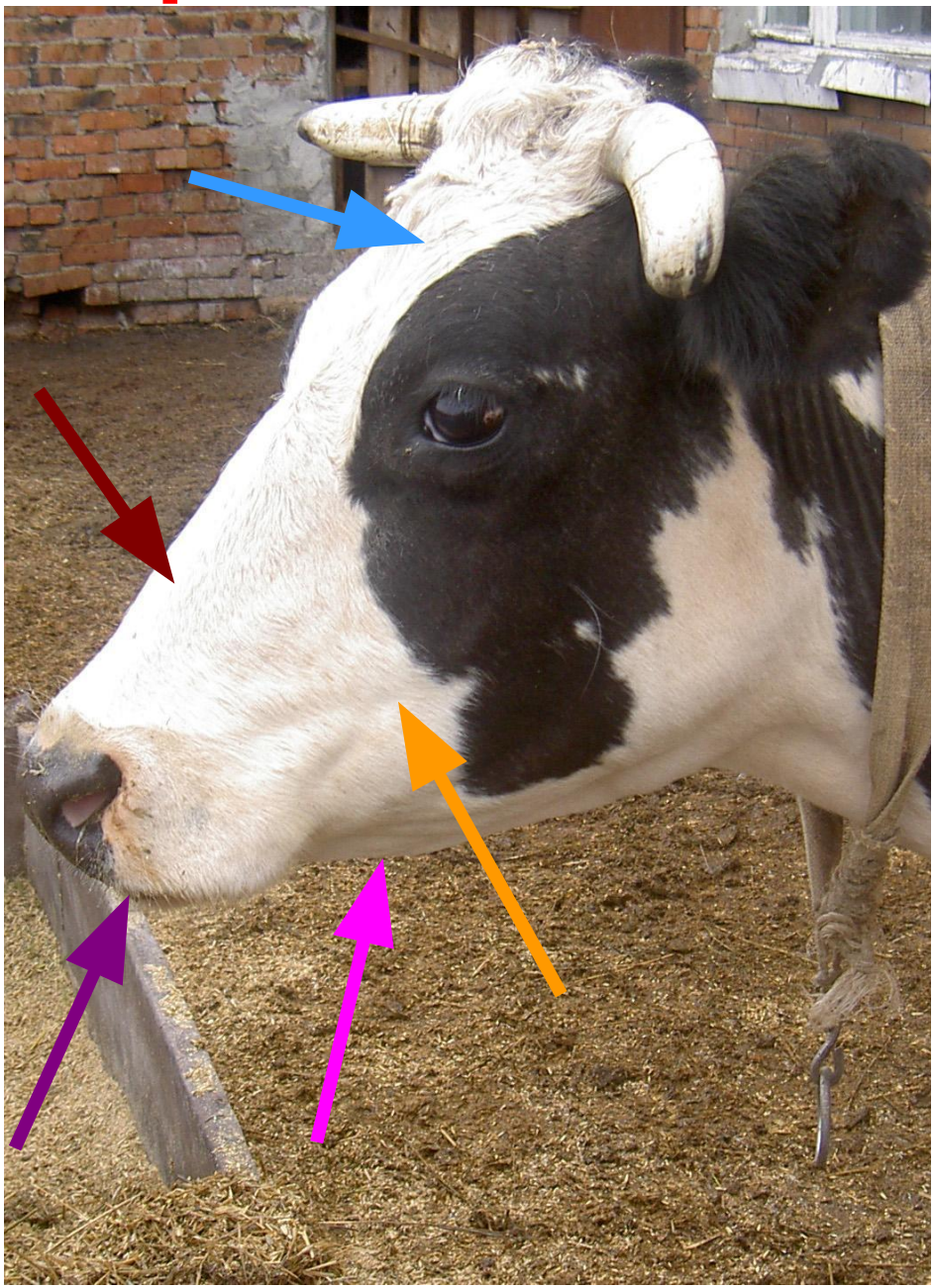

Послойное строение головы

2. ПОДКОЖНАЯ КЛЕТЧАТКА

3. ПОВЕРХНОСТНАЯ ФАСЦИЯ

f. superfacialis

- скуловой м

4. ГЛУБОК

f. profunda

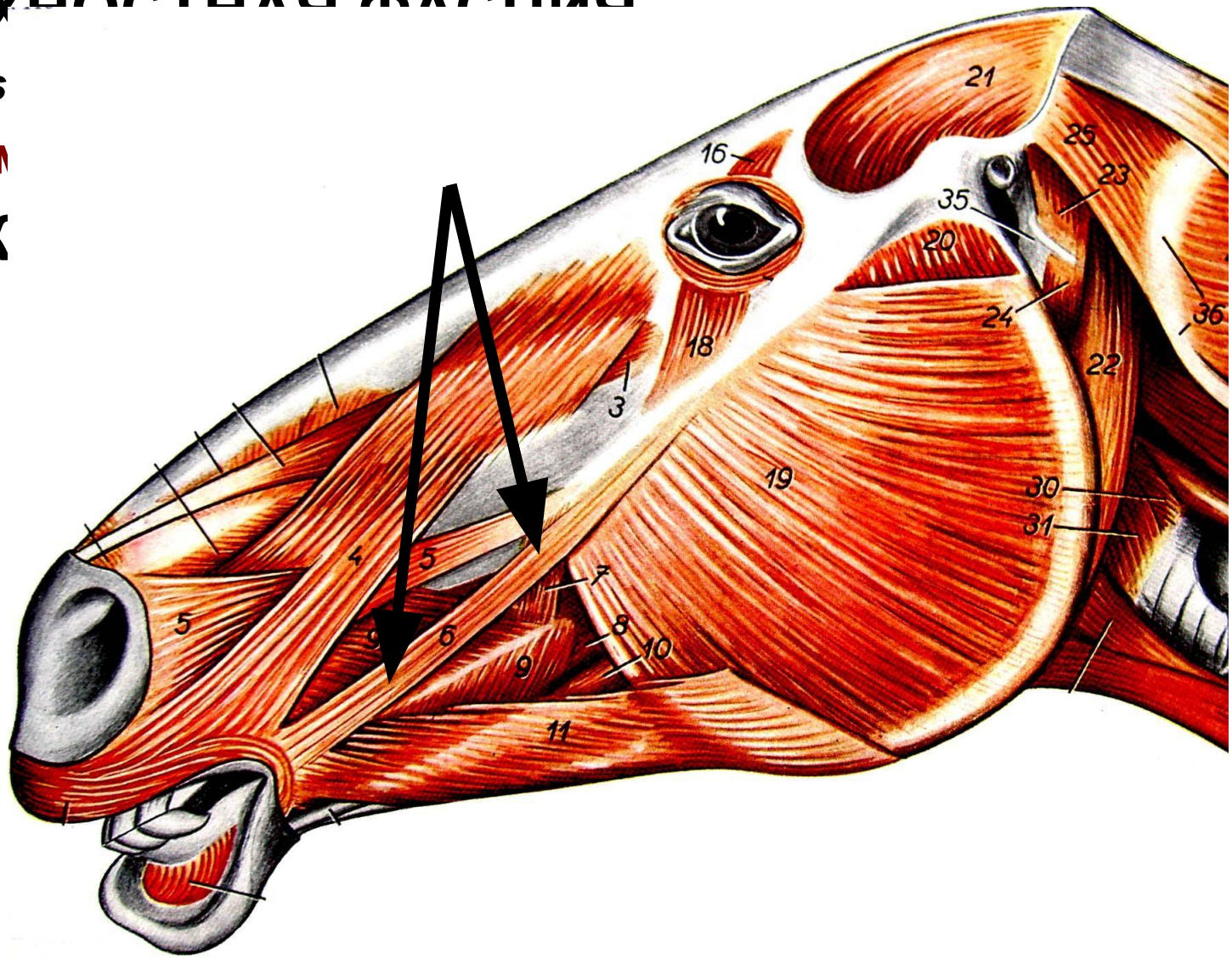

Послойное строение головы

5. МЫШЕЧНЫЙ СЛОЙ

1. круговой м. рта, *m. orbicularis oris*
2. носогубной подниматель, *m. levator nasolabialis*
3. специальный подниматель верхней губы, *m. levator labii maxillariis proprius*
4. опускатель нижней губы, *m. depressor labii mandibularis*
5. клыковый м., *m. caninus*
6. большой жевательный м., *m. masseter*
7. височный м., *m. temporalis*

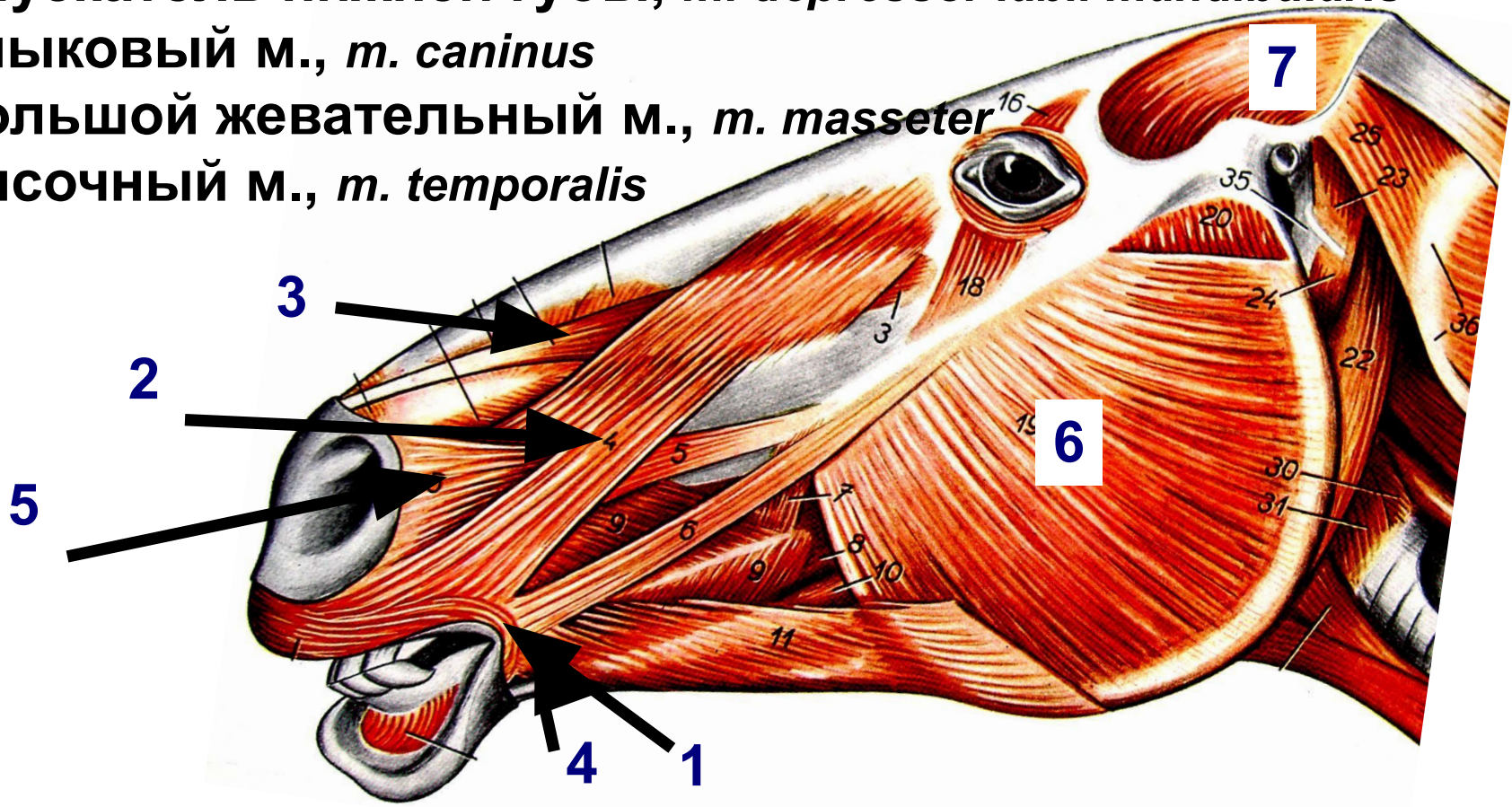

Послойное строение головы

5. МЫШЕ

1. щечный
2. лобнощ
   frontoscu
3. мм. ушн
   mm. auric

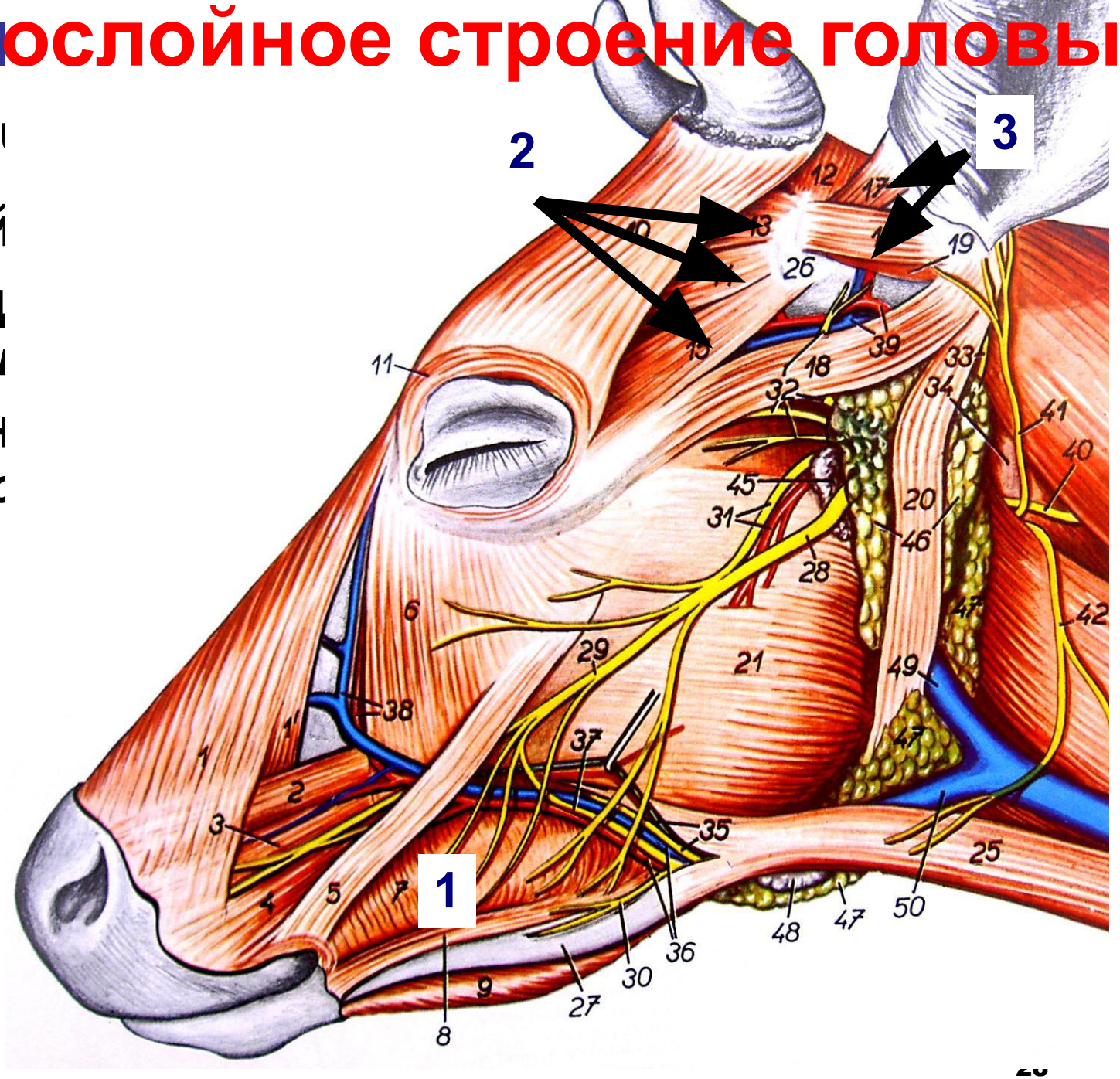

Послойное строение головы

6. КОСТИ ЧЕРЕПА

1. затылочная кость, *os occipitalis*
2. височная кость, *os temporalis*
3. теменная кость, *os parietalis*
4. лобная кость, *os frontalis*
5. носовая кость, *os nasalis*
6. слезная кость, *os lacrimalis*
7. верхняя челюсть, *os maxillaris*
8. резцовая кость, *os incisivum*
9. скуловая кость, *os zygomaticum*
10. нижняя челюсть, *os mandibula*

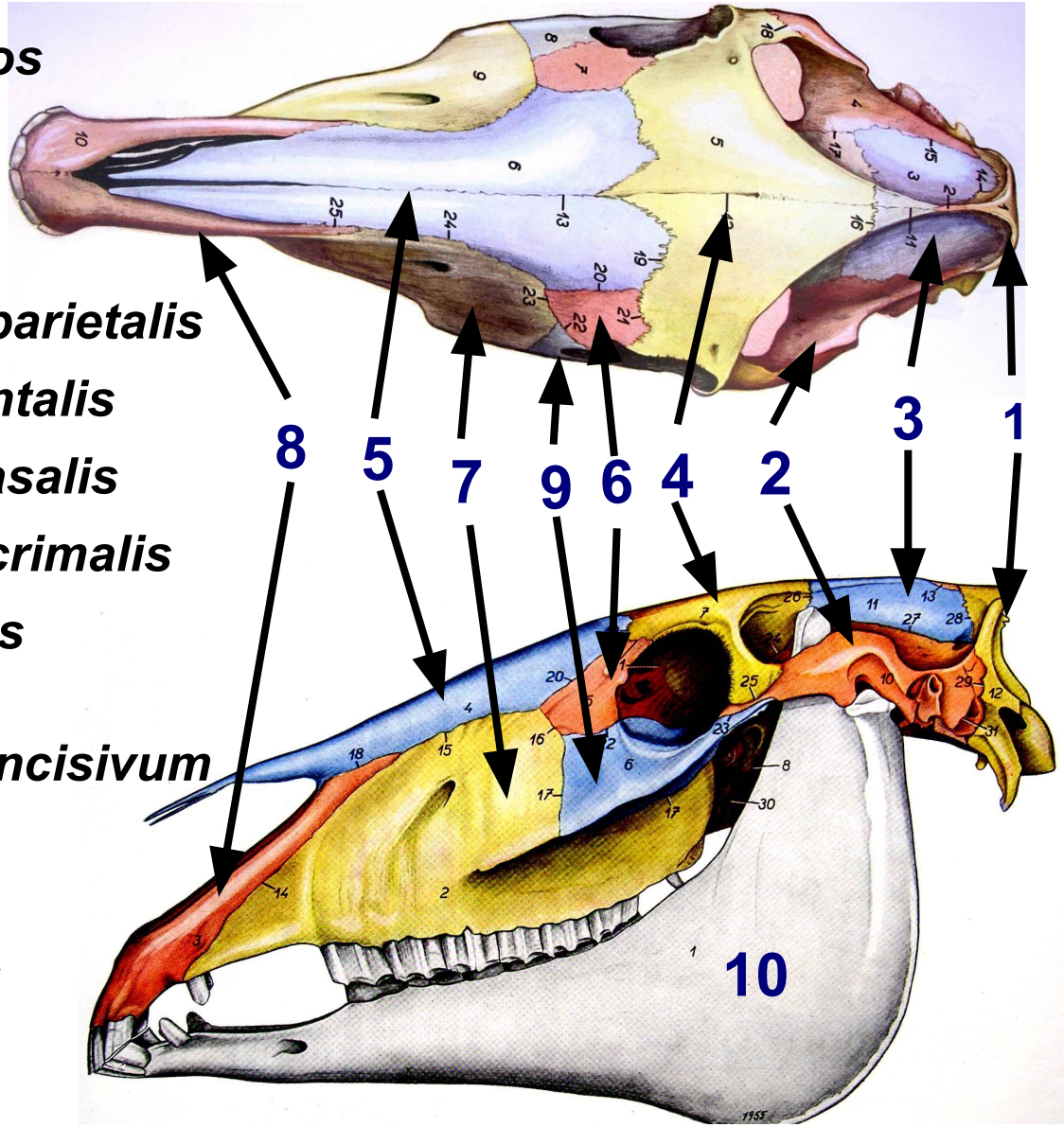

Послойное строение головы

6. КОСТИ ЧЕРЕПА

1. затылочная кость, *os occipitalis*
2. клиновидная кость, *os sphenoidalis*
3. крыловидная кость, *os ptherygoideum*
4. небная кость, *os palatinum*
5. верхняя челюсть, *os maxillaris*

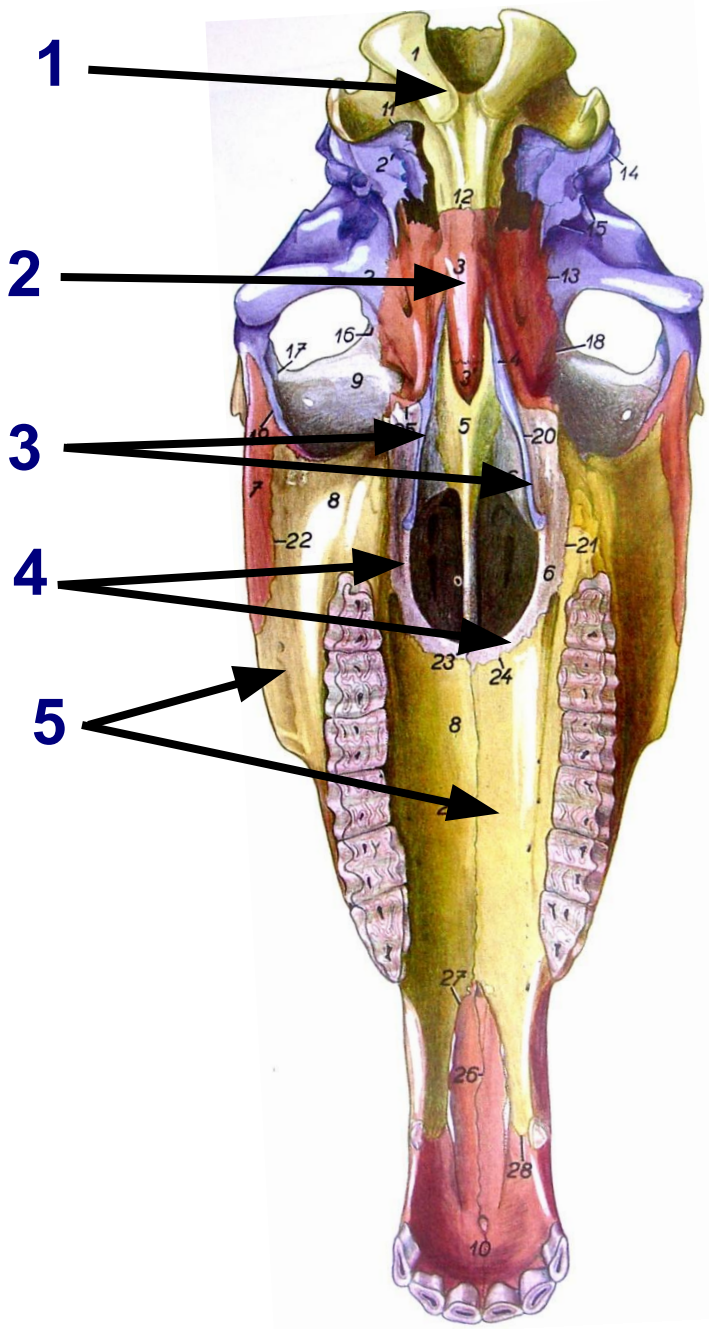

КРОВОСНАБЖЕНИЕ

ОСА

з/а сочл. → **наружная сонная а.**

вис-н/ч суст. → **поверхностная височная а.**

внутренняя челюстная а. → **наружная челюстная а.**

внутренняя сонная а.

в/чел. канал

верхнечелюстная а.

п/гл. отв.

подглазничная а.

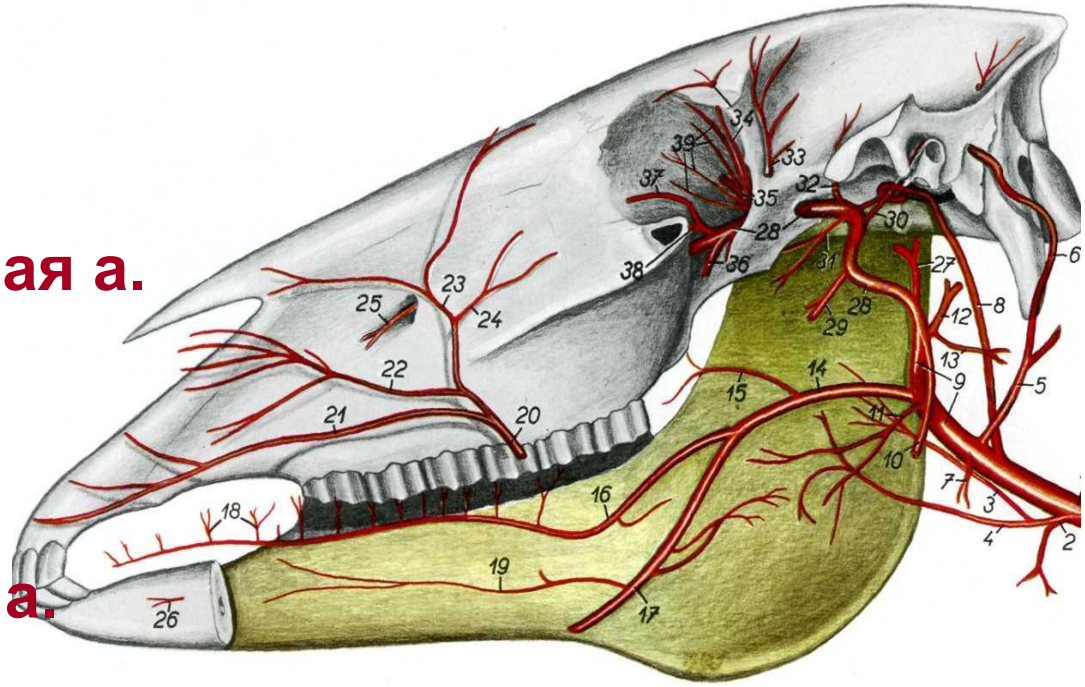

2. Иннервация головы. Обезболивание

Голова

ИННЕРВАЦИЯ

XII пар черепно-мозговых нервов			
I п.	ЗРИТЕЛЬНЫЙ *n. ophticus*		
V п.	ТРОЙНИЧНЫЙ n. trigeminus	верхнечелюстной н.	подглазничный н.
		глазничный н.	лобный н.
			подблоковый н.
			н. рога
		нижнечелюстной н.	подбородочный н.
			луночковый н.
			язычный н.
VII п.	ЛИЦЕВОЙ *n. facialis*		

Зоны кожной иннервации

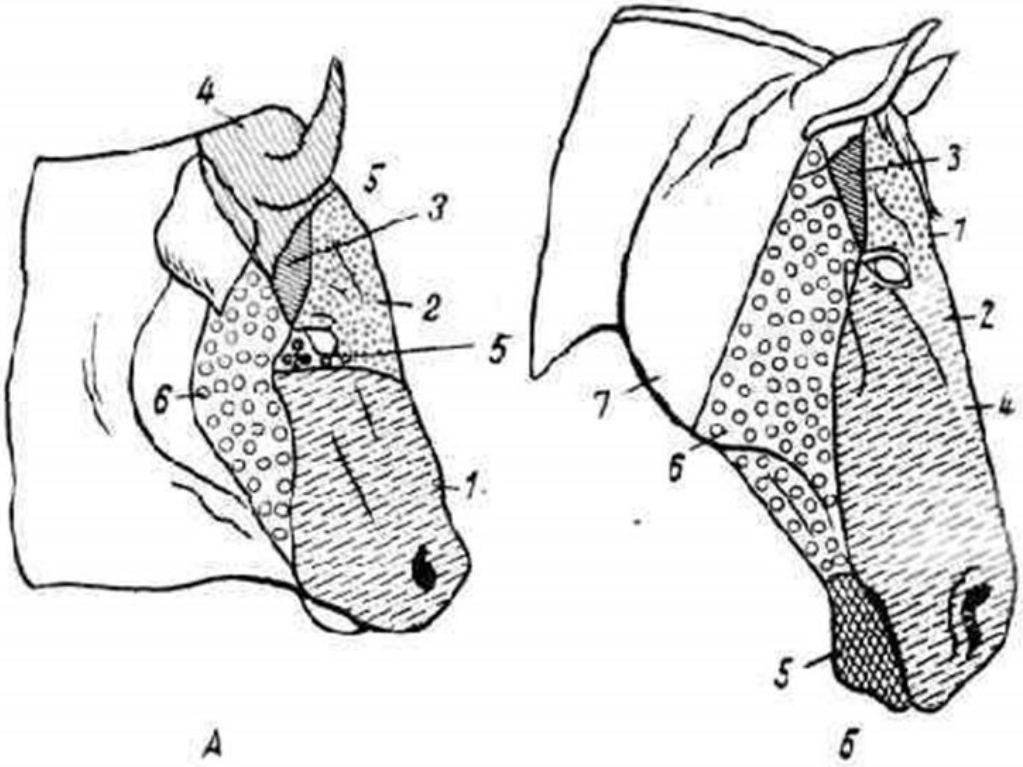

А - крупный рогатый скот:
1 - подглазничного нерва; 2 - подблокового; 3 - лобного: 4 - нерва рога; 5 — скулового; 6 - височного поверхностного.

Б - лошадь:
1- лобного; 2 - подблокового; 3 - скулового; 4 - подглазничного; 5 - подбородочного; 6 - височного поверхностного; 7 - вентральных ветвей шейных нервов

Критерии отличия

	Анестезия	*Блокада*
Назначение	Оперативное вмешательство Диагностика	Патогенетическая терапия
Степень обезболивания	Все виды чувствительности	Сильные болевые раздражения заменяются слабыми
Продолжительность действия	Часы	Дни
Концентрация, объем р-ра	От 1% в небольших количествах	До 0,5% в больших количествах

Поверхностная анестезия (слизистые оболочки глаз, ротовой, носовой полости, гортани) в виде инстилляции: 2-10%-ный лидокаин, 0,4%-ный инокаин

Местная инфильтрационная анестезия по Вишневскому (0,25-0,5%-ный новокаин, 1%-ный лидокаин)

Проводниковая анестезия (2-4%-ный новокаин, 1-2%-ный лидокаин к периферическому нерву)

Сочетанная проводниковая с местной инфильтрационной

Общая + местная анестезия

С лечебной целью – *новокаиновые блокады*

Проводниковая анестезия нервов головы

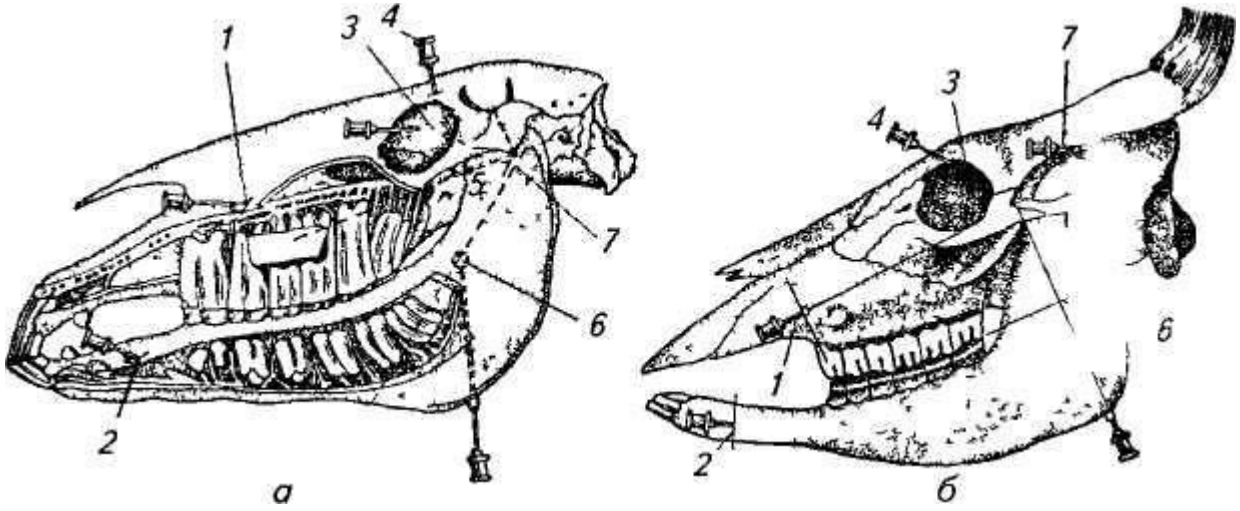

Проводниковая анестезия верхнечелюстного н.

у лошади по *А.П. СТУДЕНЦОВУ*

- ***Показания***: удаление 2,3-го моляров, операции в обл. носа, губы, орального отд. верхнечелюстной пазухи
- ***Точка вкола***: лицевая (1) X орбитальная (2)
- ***Направление***: ⊥ коже до упора в кость
- ***Вводят***: 10-20 мл 3% новокаина

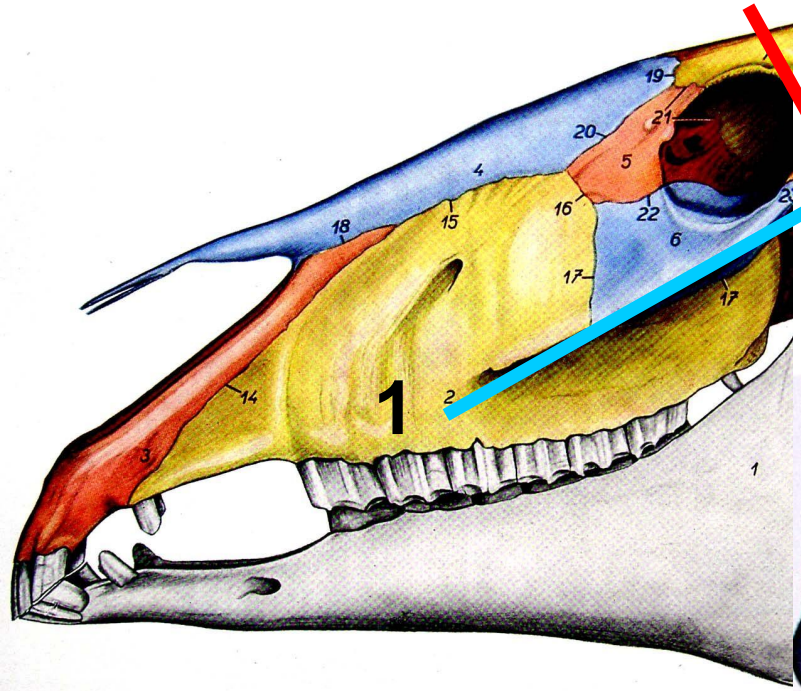

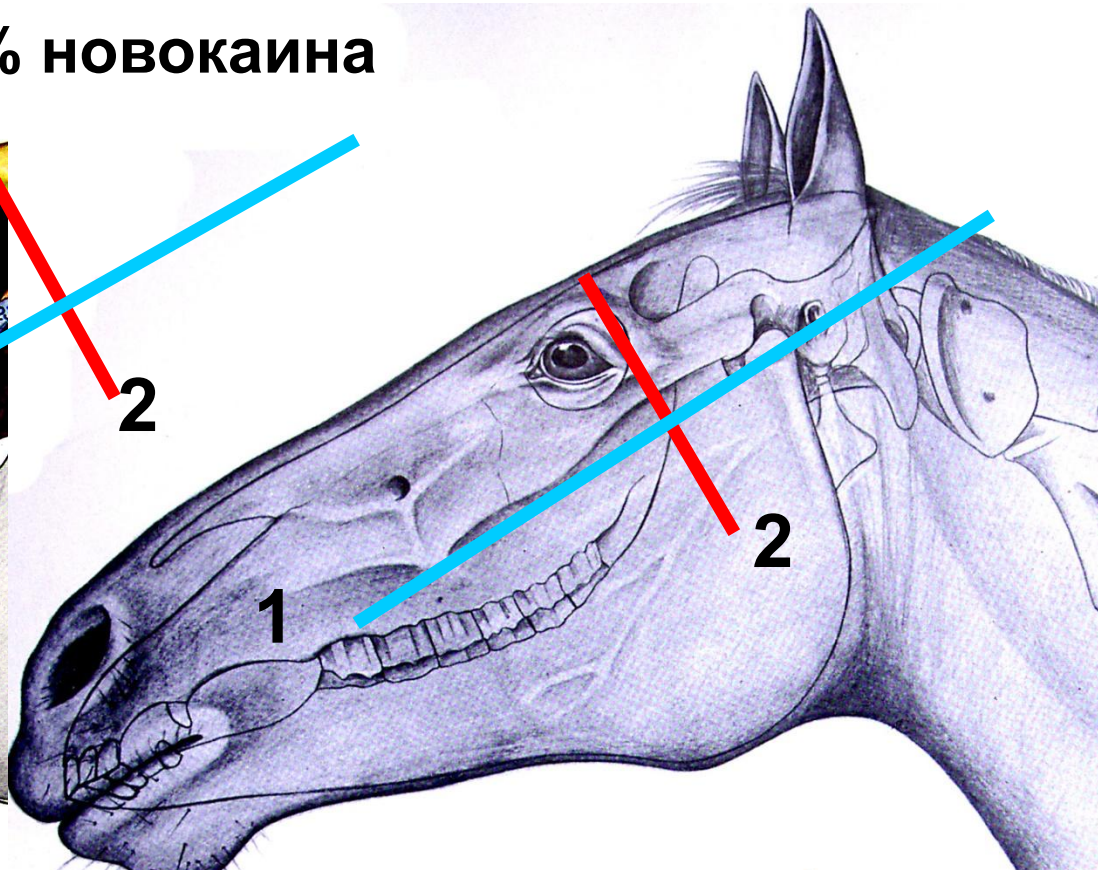

Проводниковая анестезия верхнечелюстного нерва у КРС

вкол иглы в передненижнем углу височной ямки на глубину 8-9 см перпендикулярно к коже, 10-15 мл

Проводниковая анестезия подглазничного н.

- ***Показания***:
  - ✔ оперативные вмешательства в областях носа, верхней челюсти, верхней губы;
  - ✔ при экстракции и выколачивание зубов;
  - ✔ при операциях на верхней губе;
  - ✔ пластика носового зеркала
- ***Точка вкола***: подглазничное отверстие
- ***Направление***: вентральная сторона подглазничного канала на 2-3 см вглубь

Вводят: новокаин (лидокаин)

кр. рог. скот	лошадь	собака
5-10 мл 3 %	10 мл 3-4 %	2-3 мл 2-3 %
через 7-10 мин, 1,5-2 часа	через 10-15 мин, 1-1,5 часа	через 15 мин, 1-1,5 часа

Точка вкола у кр. рог. скота по *Н.В. САДОВСКОМУ*

- альвеолярная (1) Х орбитальная (2)



Точка вкола у лошади по *Н.В. САДОВСКОМУ*

- 1-1,5 см ⊥ носорезцовая вырезка + оральный край лицевого гребня

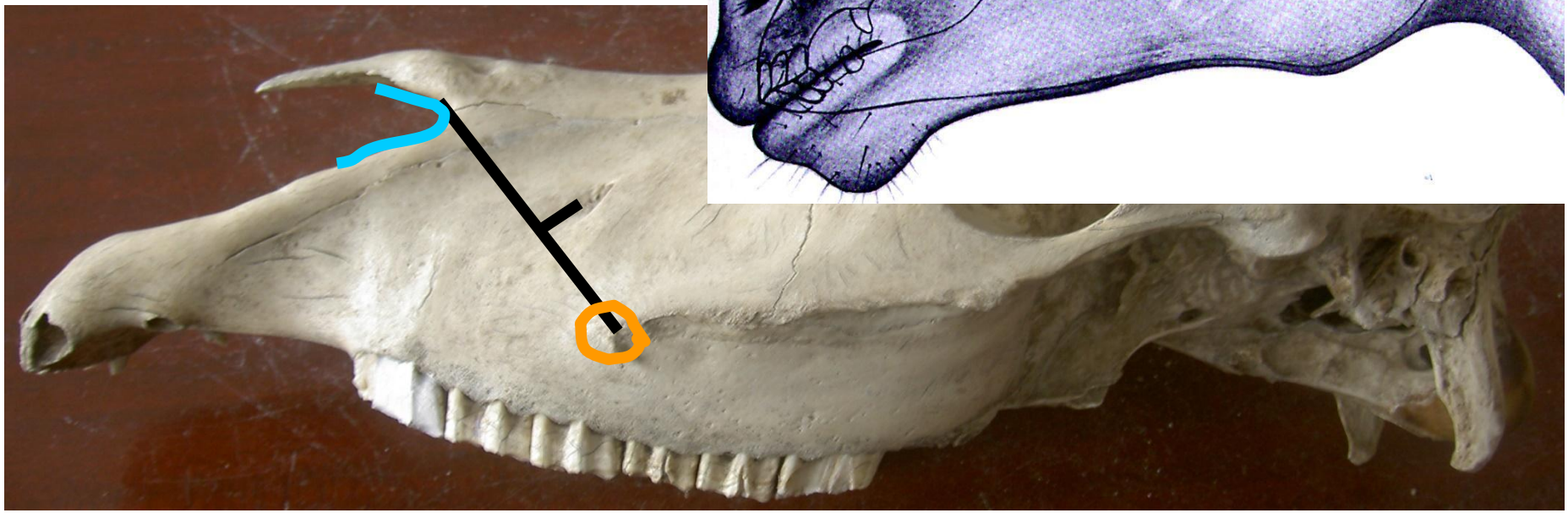

Точка вкола у собаки по *И.И. МАГДА*

- **ширина пальца выше Р3**

Проводниковая анестезия глазничного н.

- ***Показания***: оперативные вмешательства на органах, расположенных внутри периорбиты

Вводят: новокаин (лидокаин)		
кр. рог. скот	лошадь	собака
15-20 мл 3 %	15-20 мл 3-4 %	3-10 мл 2%
Направление		
основание противоположного рога	противоположный височно-нижнечелюстной сустав	
через 10-15 мин, 30 мин-2 ч		

Точка вкола у кр. рог. скота по *А.П. КАПУСТИНУ*

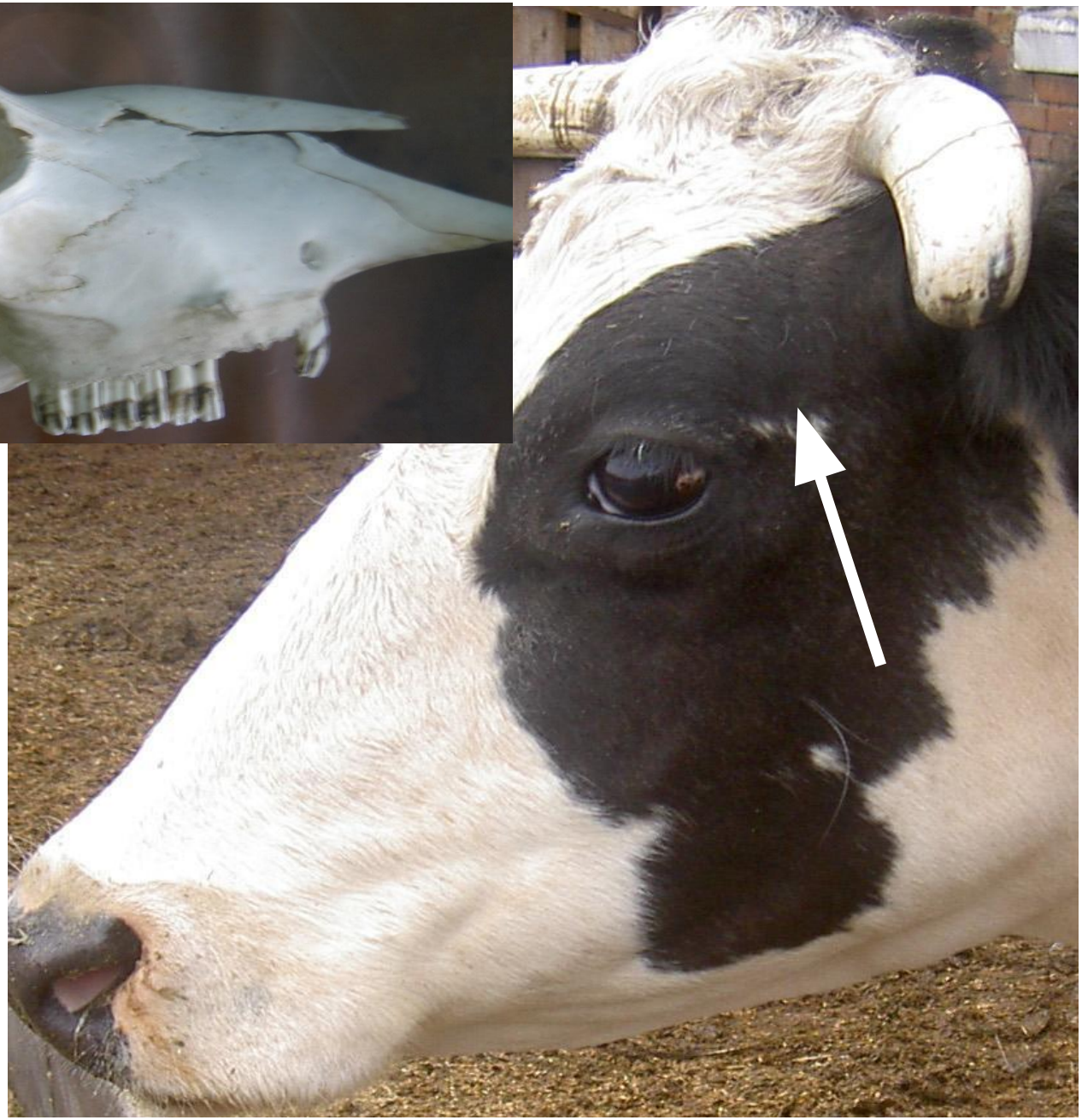

- **орально-вентральный угол области височной ямки**

Точка вкола у лошади и собаки по *БЕРГЕ*

- латеральный угол век; конъюнктива

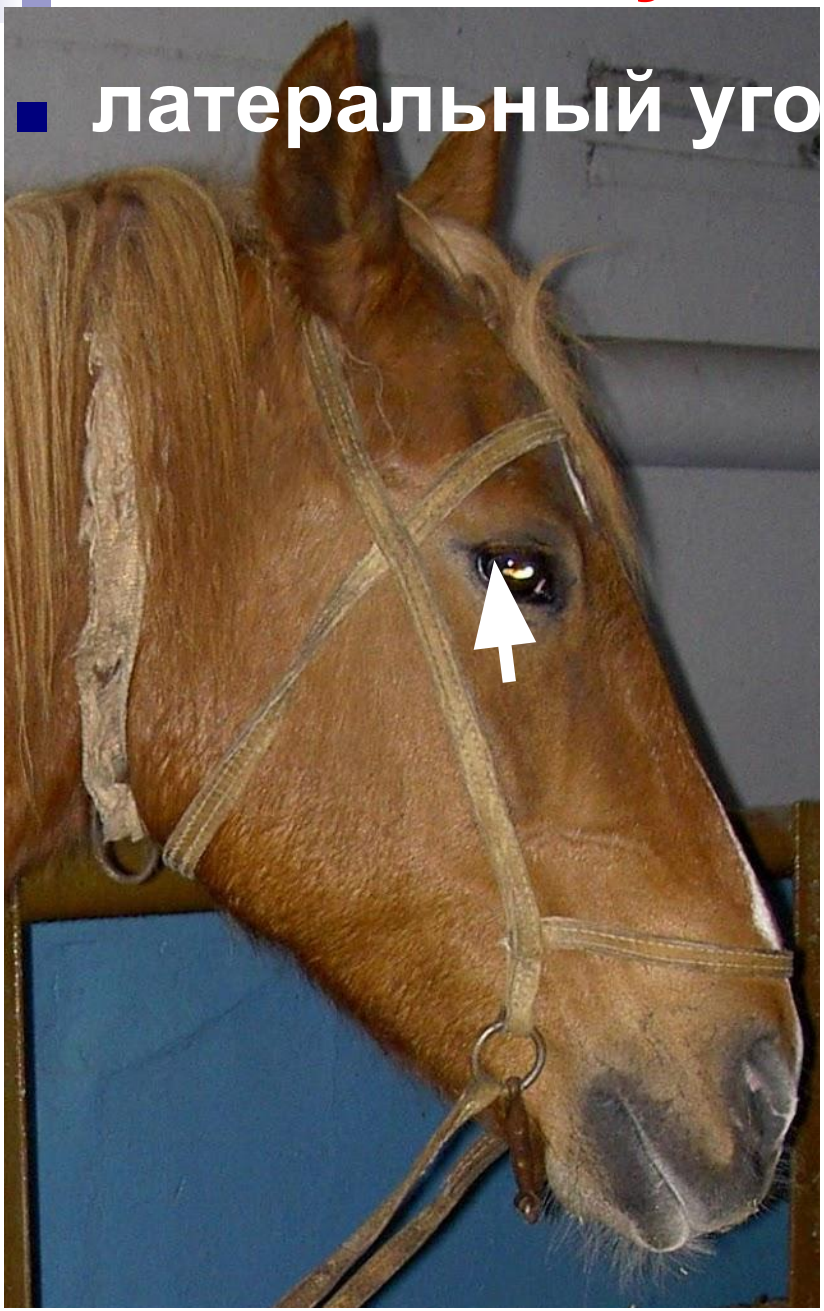

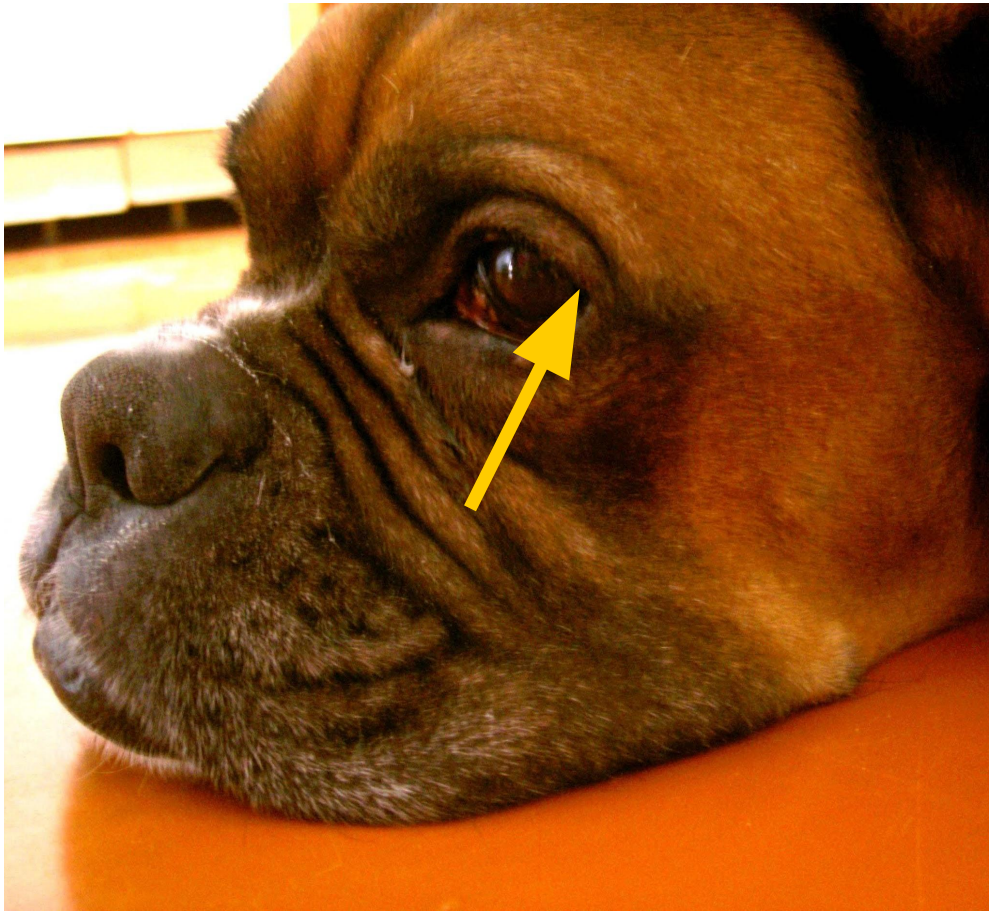

Проводниковая анестезия

н. рога по *эммерсону*, лобного н., подблокового н.

- ***Показания***: хирургические вмешательства в обл. рога

	Н. рога	Лобный н.	Подблоковый н.
ТВ	середина наружного лобного гребня		
⇕	⊥ 1,5 см под лобный гребень	⊥ 1,5 см над лобным гребнем	
V^3, k	по 10 мл 3 % новокаина		
	через 5-10 мин, 1-1,5 часа		

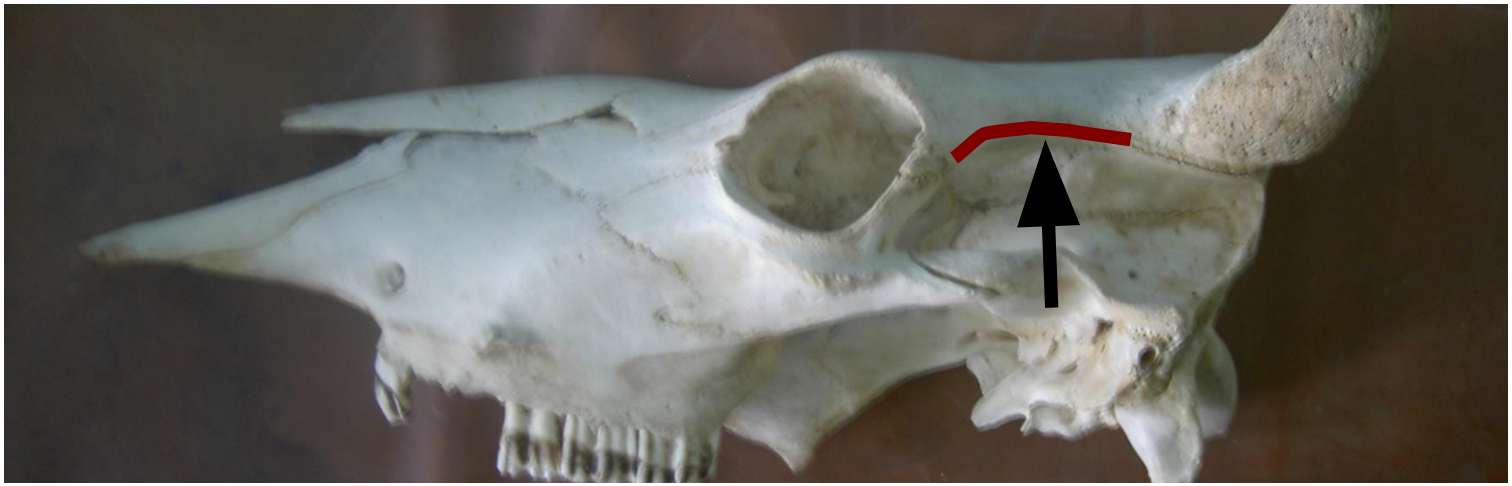

ПА нерва рога у КРС

У МРС блокируют лобный, веко-ушной, подблоковый и слезный нервы

Рис. 26. Иннервация и пункты блокады нервов рога у барана (*А*) и козла (*Б*):

1 — веко-ушной; *2* — слезный; *3* — лобный; *4* — подблоковый нервы; *а*, *б*, *в* — пункты блокады нервов у барана; *а*, *б* — пункты блокады нервов у козла.

Проводниковая анестезия лобного нерва

- Показания: операции в области лба
- Техника (по Садовскому): у лошади вкол через надглазничное отверстие лобной кости на глубину 1,5-2 см, 5-10 мл.
- У КРС блокируют лобный + подблоковый нерв. Вкол через верхнее веко по переднему краю орбиты на глубину 2-3 см, 5-10 мл

ПА лобного нерва у лошади



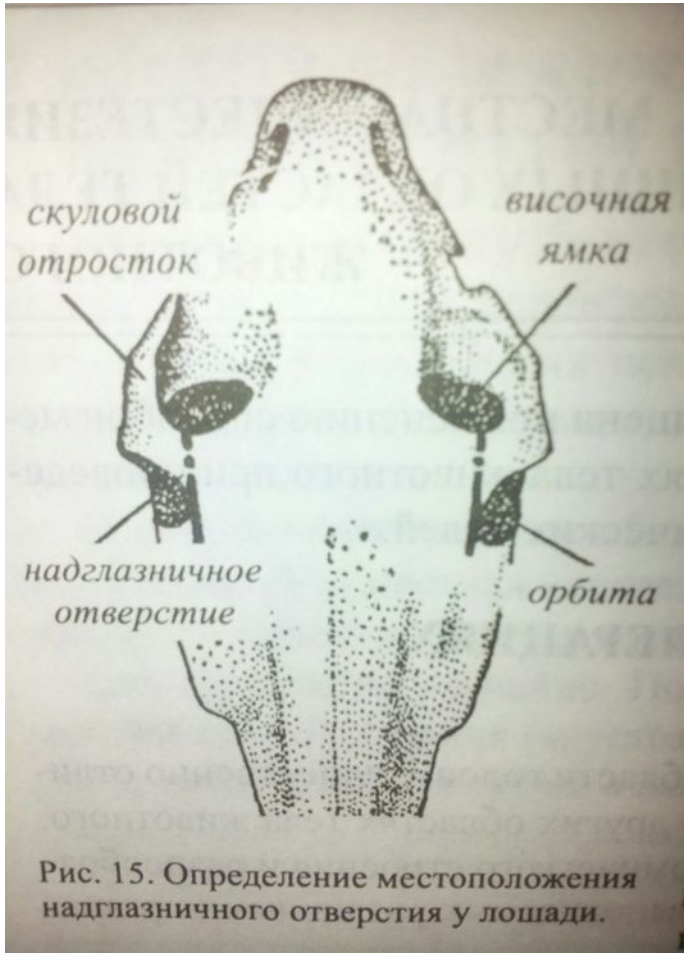

Рис. 15. Определение местоположения надглазничного отверстия у лошади.

ПА лобного и подблокового нервов у КРС

Рис. 24. Зоны кожной иннервации и пункты блокады (кружочки) нервов головы крупного рогатого скота: *1* — рогового; *2* — лобного; *3* — подблокового; *4* — подглазничного; *5* — поверхностный височный нерв.

Проводниковая анестезия нижнечелюстного н.

- ***Показания***:
  - ✔ обследование и манипуляции в ротовой полости, глотке;
  - ✔ начальной части пищевода (обезболивание языка, зубов НЧ)
- ***Направление***: основание противоположной ушной раковины

- ***Вводят***: новокаин (лидокаин)

	кр. рог. скот	лошадь	собака
челюстная вырезка	5 мл 3%	5 мл 3-4%	2 мл 2%
обл. овального отв.	20-25 мл 3%	20-25 мл 3-4%	5 мл 2%
	через 5-10 мин; до 2 ч		через 3-5 мин; 1-1,5 ч
двусторонняя			

Точка вкола у кр. рог. скота по *И.И. ВОРОНИНУ*

- 1 см ⊥ латеральный угол века + нижний край основания ушной раковины

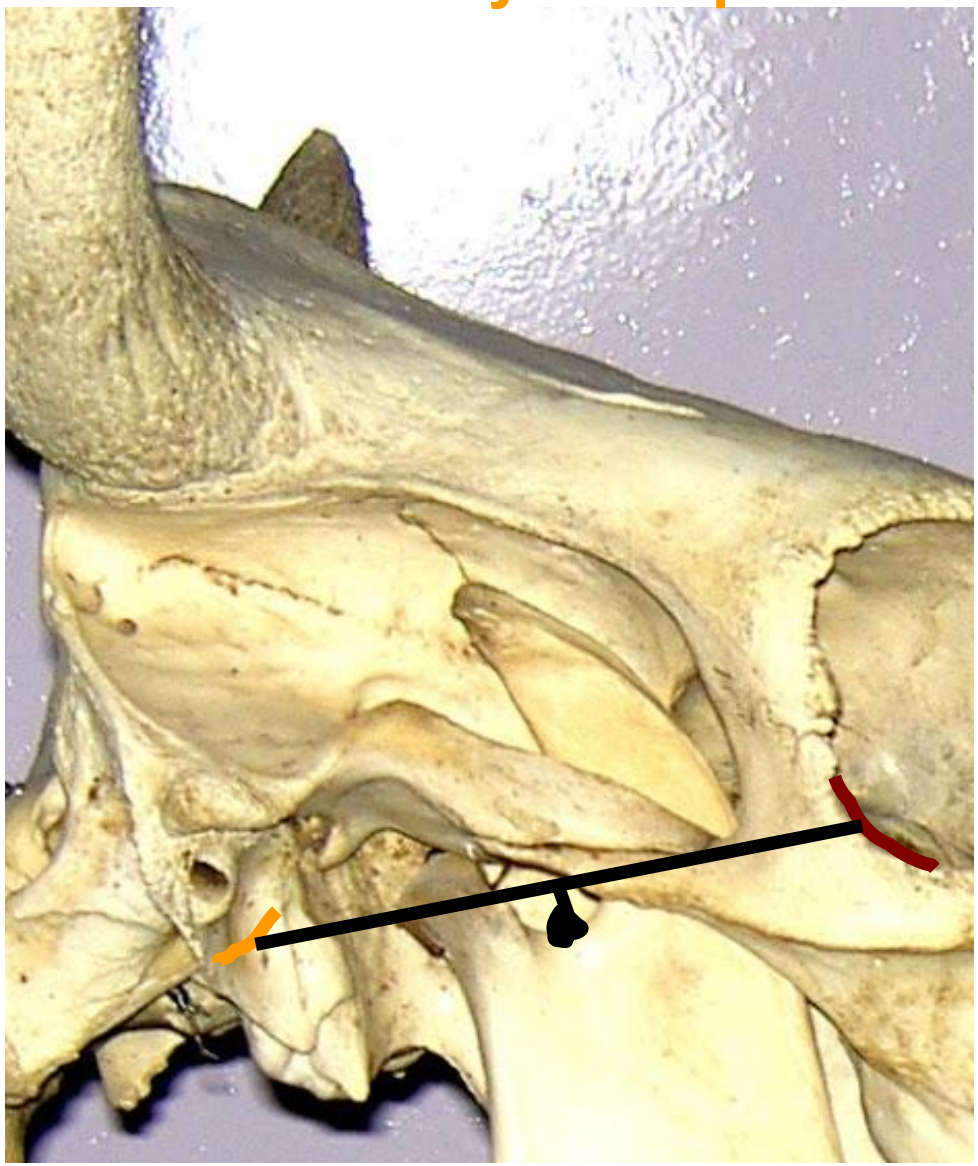

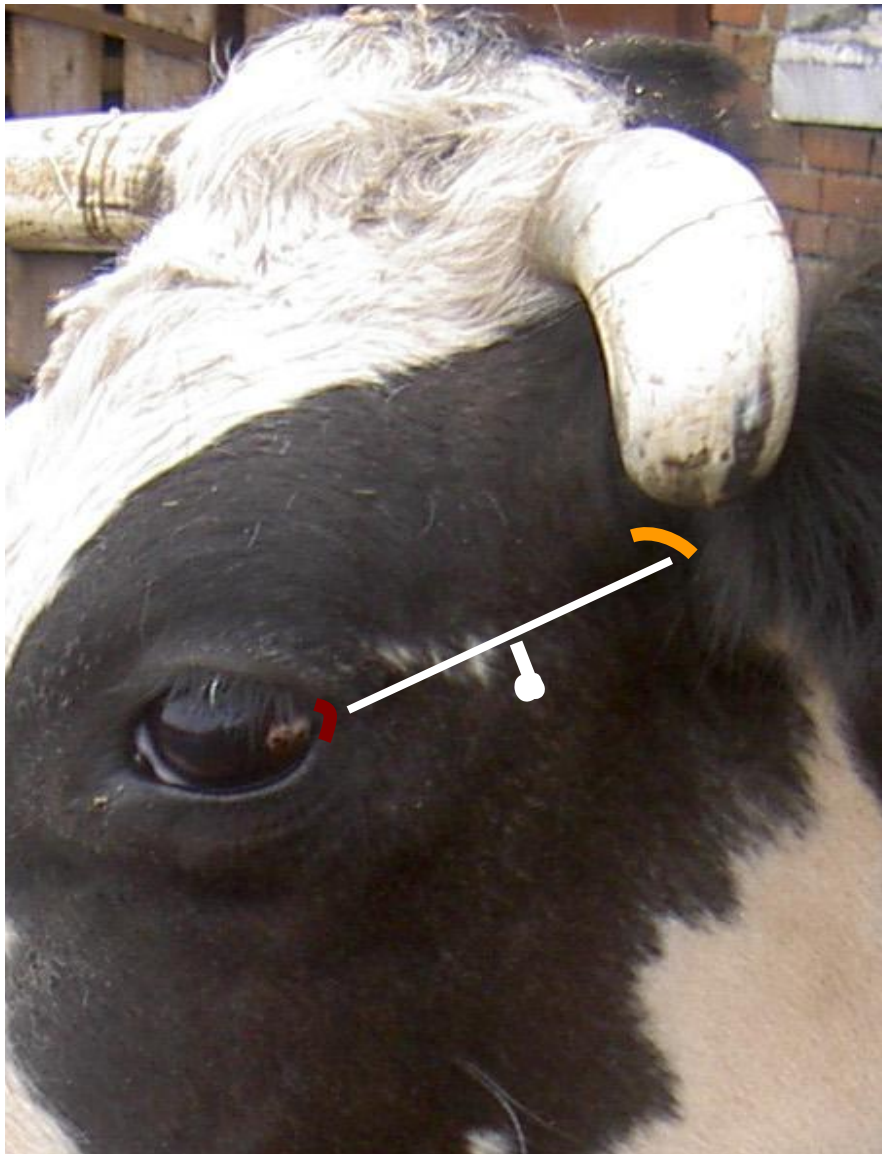

Точка вкола у лошади по *В.К. ЧУБАРЮ*

- выступаю
  височнони
  сустава

Точка вкола у собаки по *И.И. ВОРОНИНУ*

- **угловой отр. НЧ + латеральный угол века до скуловой дуги**

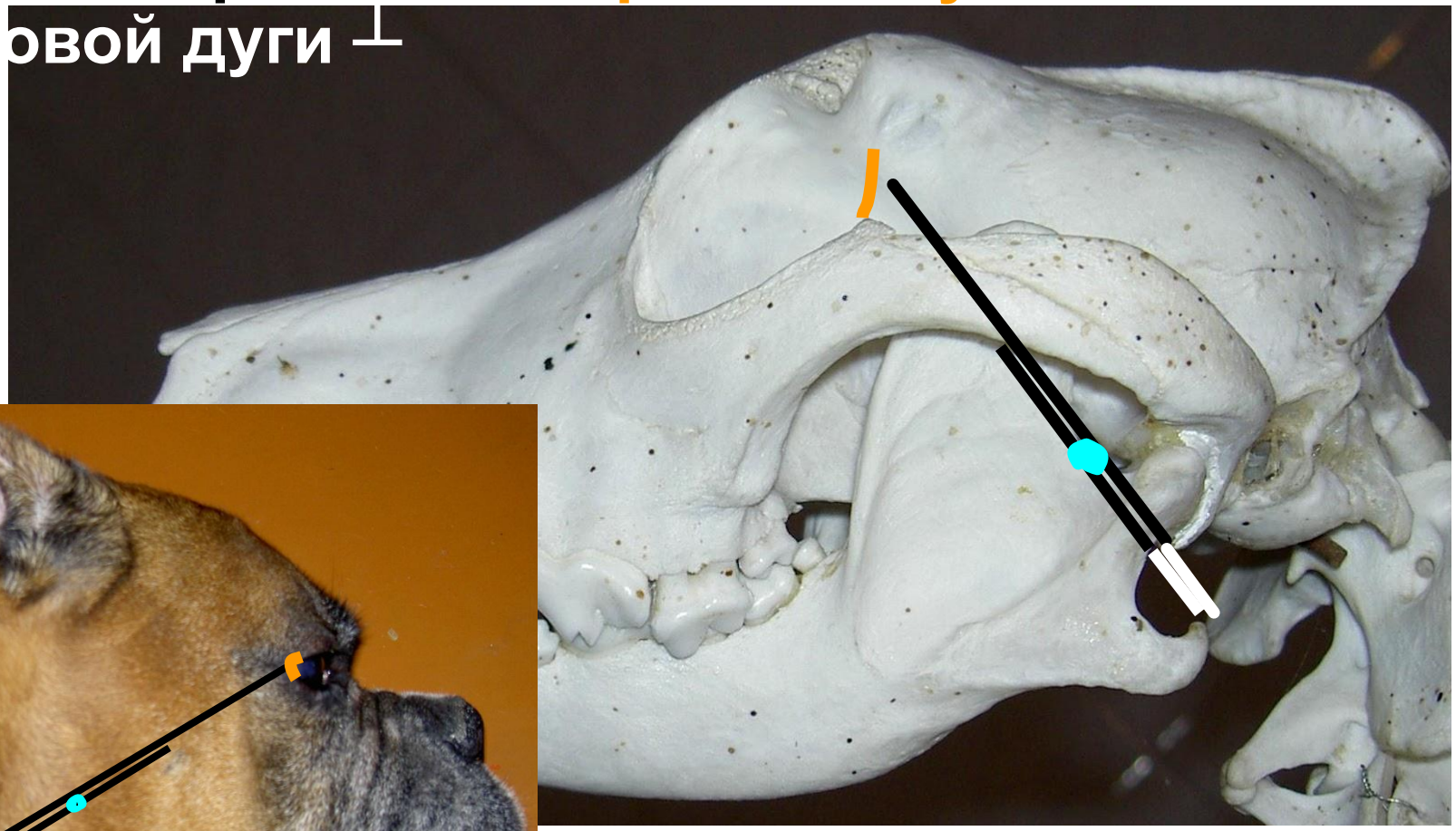

Проводниковая анестезия луночкого н.

- ***Показания***:

✔ оперативные вмешательства на зубах, губе, подбородке

- ***Направление***: нижнечелюстное отверстие

- ***Вводят***: новокаин (лидокаин)

кр. рог. скот	лошадь	собака
10-20 мл 3- 4%	10 мл 3- 4%	2 мл 1- 2%
10-15 мин; 1-1,5 ч		

Точка вкола у кр. рог. скота по *Н.В. САДОВСКОМУ*

- жевательная линия (c-d) ⊥ орбитальная линия (a-b)

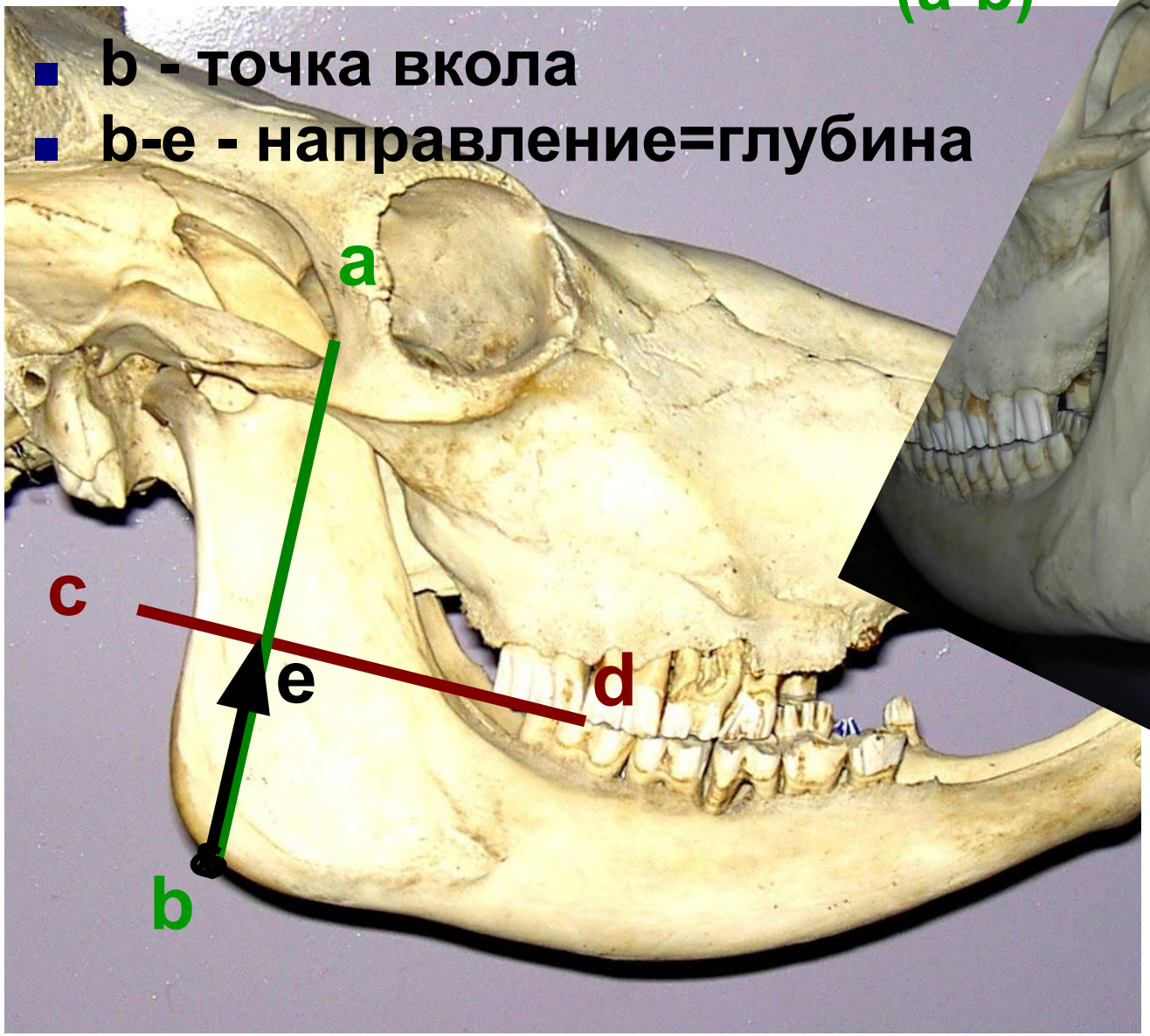

- b - точка вкола
- b-e - направление=глубина

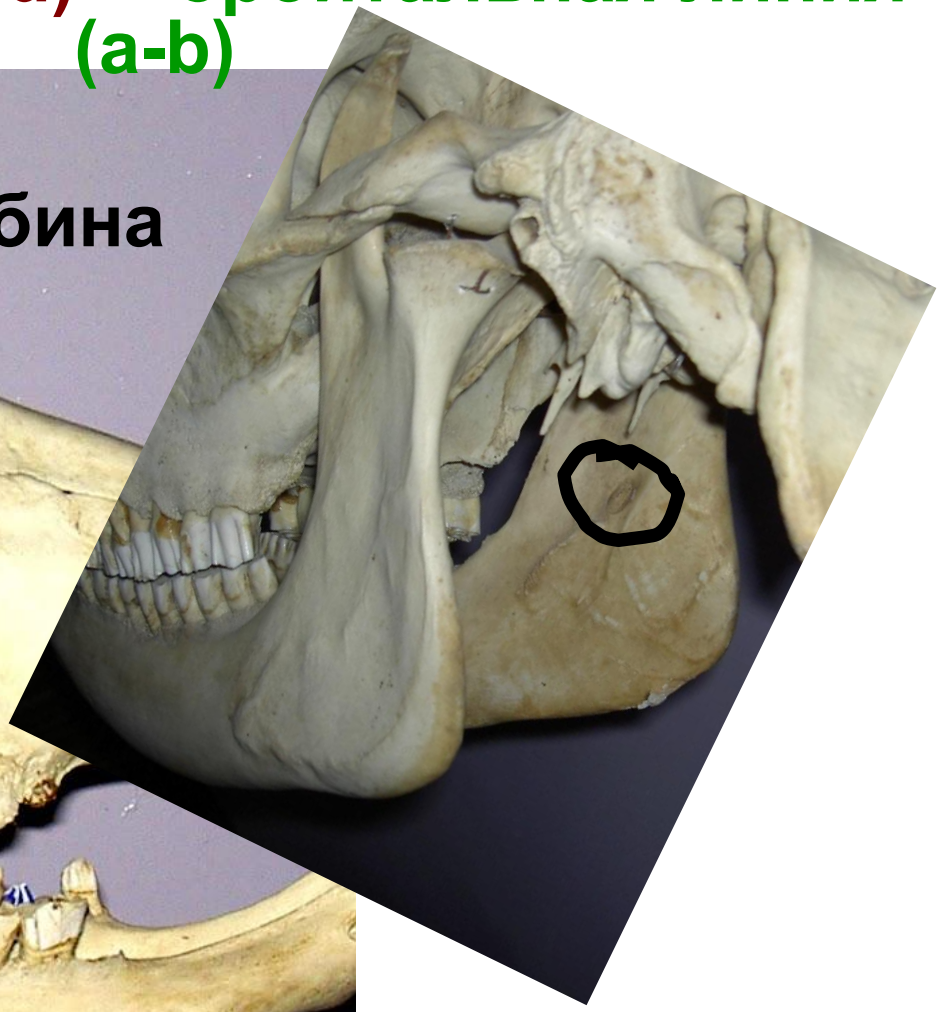

Точка вкола у лошади по *А.Я. КРАСНИТСКОМУ*

- в-н/чел. сустав+лицевая вырезка (c-d) - проекция (e)
- орбитальная линия (a-b)
- b - точка вкола
- b-e - направление=глубина

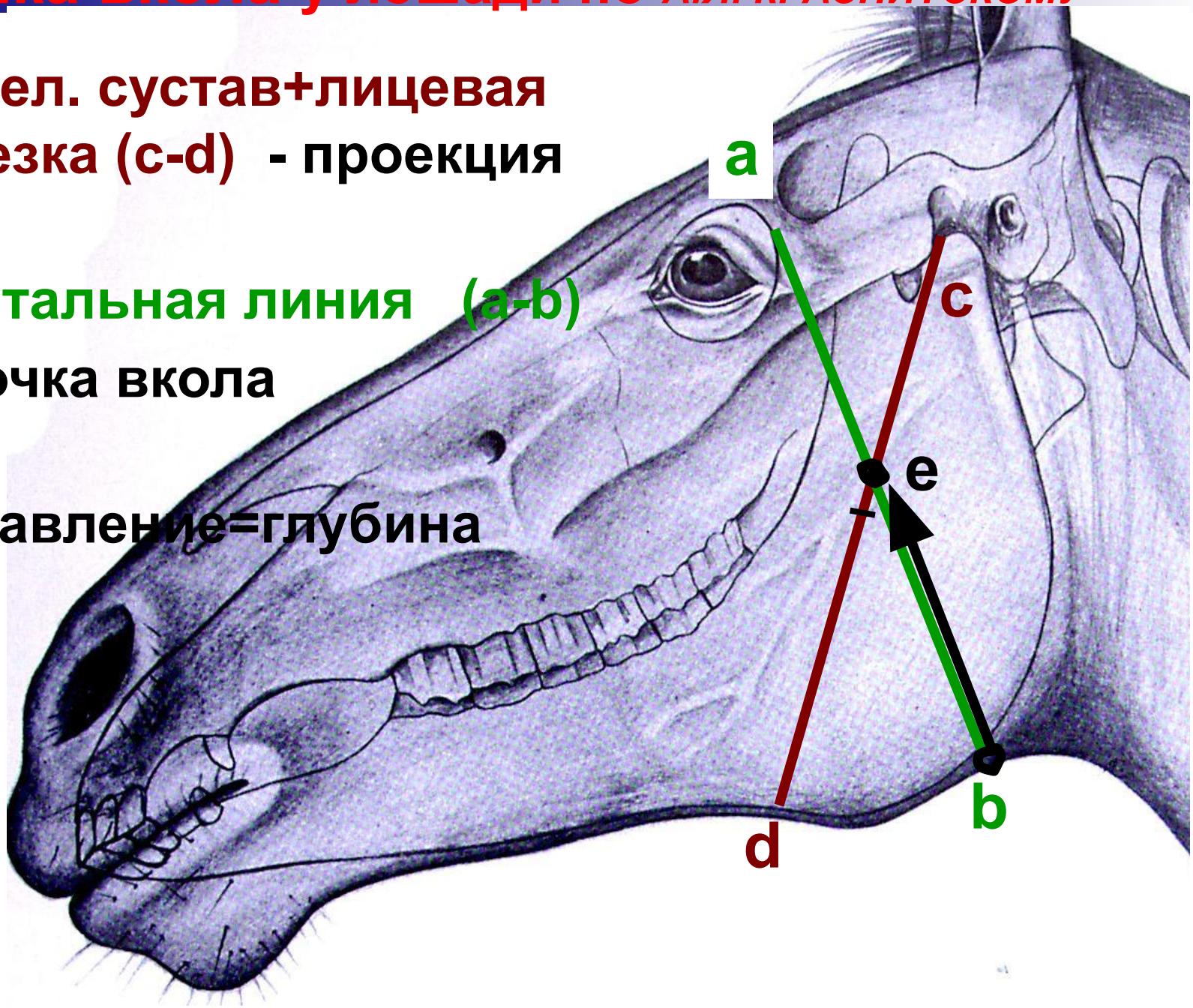

Точка вкола у собак

- На 2 см аборальнее заднего края М 3
- Под слизистую на 0,5 см
- 2 мл 3- 4% новокаина (1-2 мл 1% лидокаина)

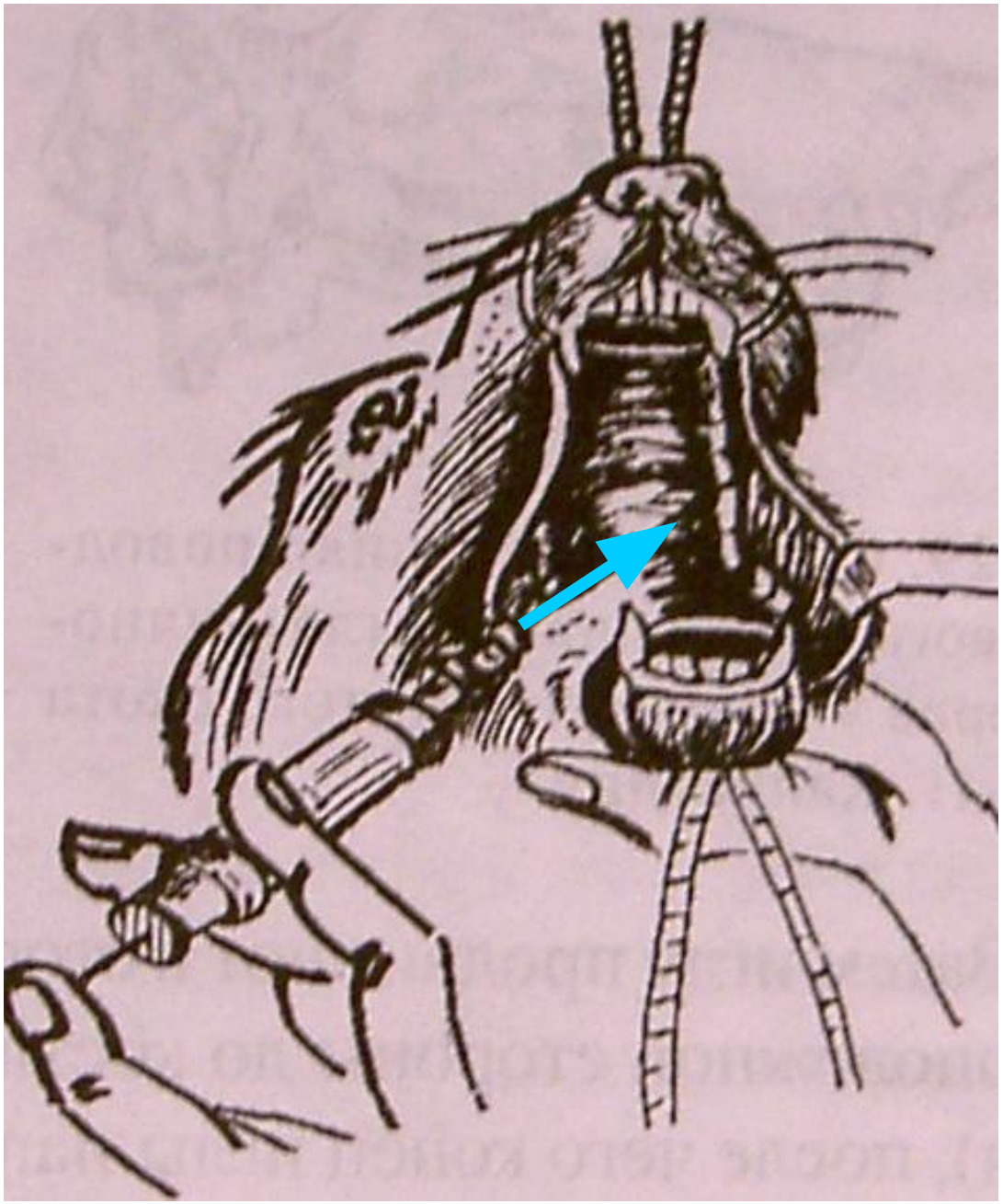

Проводниковая анестезия подбородочного н.

- ***Показания***: **оперативные вмешательства на зубах, губе, подбородке**
- ***Точка вкола***: **подбородочное отв.**

(⊥ беззубый край)

- ***Направление***: **1,5-2 см в НЧ канал**
- ***Вводят***: **5-10 мл 3% новокаина**
- ***Анестезия***: **через 3-5 мин; 1-1,5 ч**