ОТТОК КРОВИ ОТ ГОЛОВЫ

ПОДГОТОВИЛА СТУДЕНТКА 1 КУРСА 3 ГРУППЫ

СТОМАТОЛОГИЧЕСКОГО ФАКУЛЬТЕТА

СУДНИКОВА ЕЛИЗАВЕТА

ВЕНЫ ГОЛОВЫ И ИХ ПРИТОКИ

- мозговые вены и синусы твердой мозговой оболочки;
- диплоические вены (вены костей черепа)
- эмиссарные вены (венозные анастомозы, идущие через отверстия в костях черепа),
- глазные вены и их притоки (вены глазного яблока и глазницы),
- вены лица, несущие кровь в лицевую, занижнечелюстную и частично во внутреннюю яремную вены;
- вены свода черепа с оттоком в позвоночную, занижнечелюстную, лицевую и глазные вены.

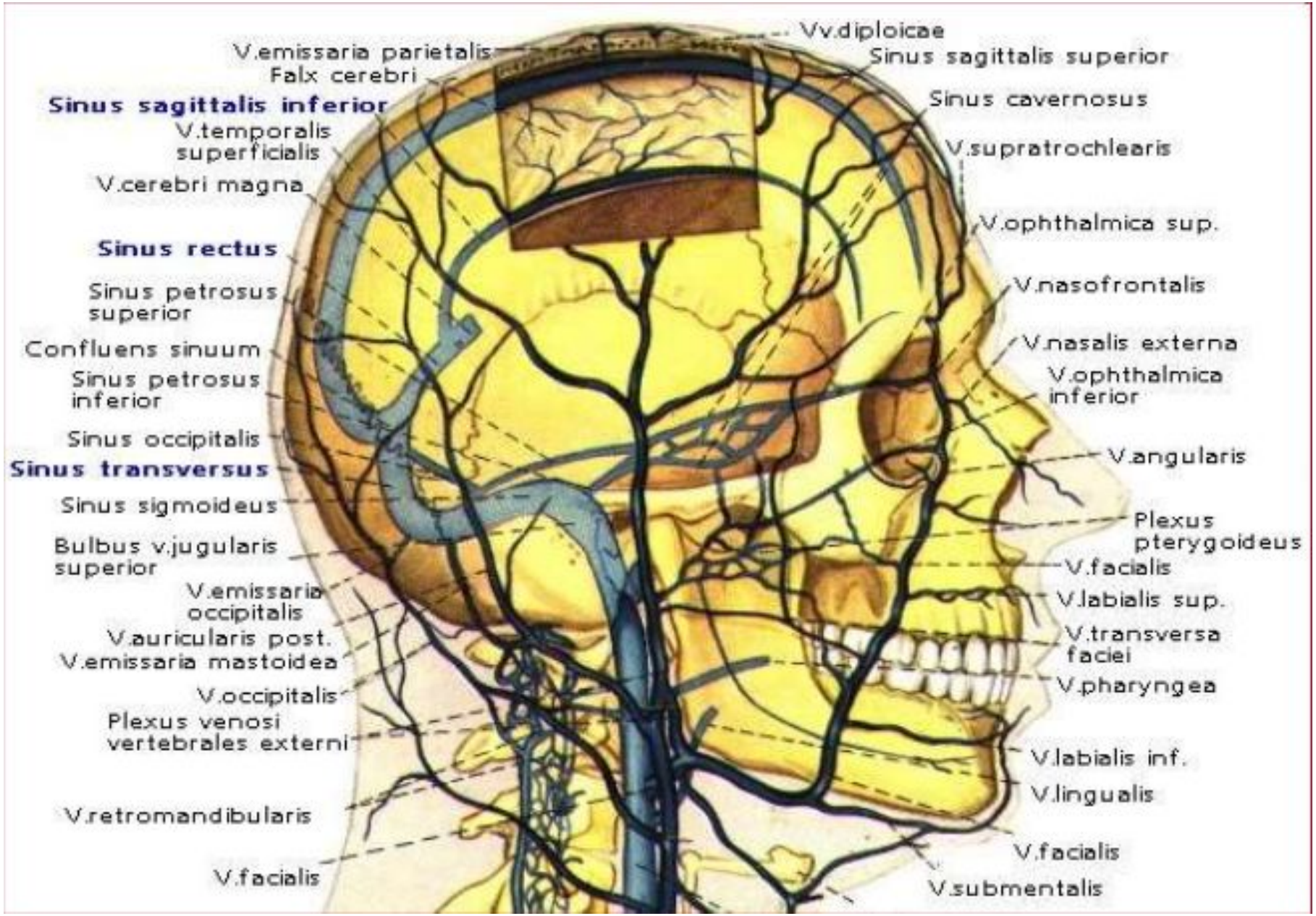
Vv.diploicae
V.emissaria parietalis
Falx cerebri
Sinus sagittalis superior
Sinus sagittalis inferior
Sinus cavernosus
V.temporalis superficialis
V.supratrochlearis
V.cerebri magna
V.ophthalmica sup.
Sinus rectus
V.nasofrontalis
Sinus petrosus superior
V.nasalis externa
Confluens sinuum
V.ophthalmica inferior
Sinus petrosus inferior
Sinus occipitalis
V.angularis
Sinus transversus
Sinus sigmoideus
Plexus pterygoideus
Bulbus v.jugularis superior
V.facialis
V.emissaria occipitalis
V.labialis sup.
V.auricularis post.
V.transversa faciei
V.emissaria mastoidea
V.pharyngea
V.occipitalis
Plexus venosi vertebrales externi
V.labialis inf.
V.lingualis
V.retromandibularis
V.facialis
V.facialis
V.submentalis

ВНУТРЕННЯЯ ЯРЕМНАЯ

Яремные ве

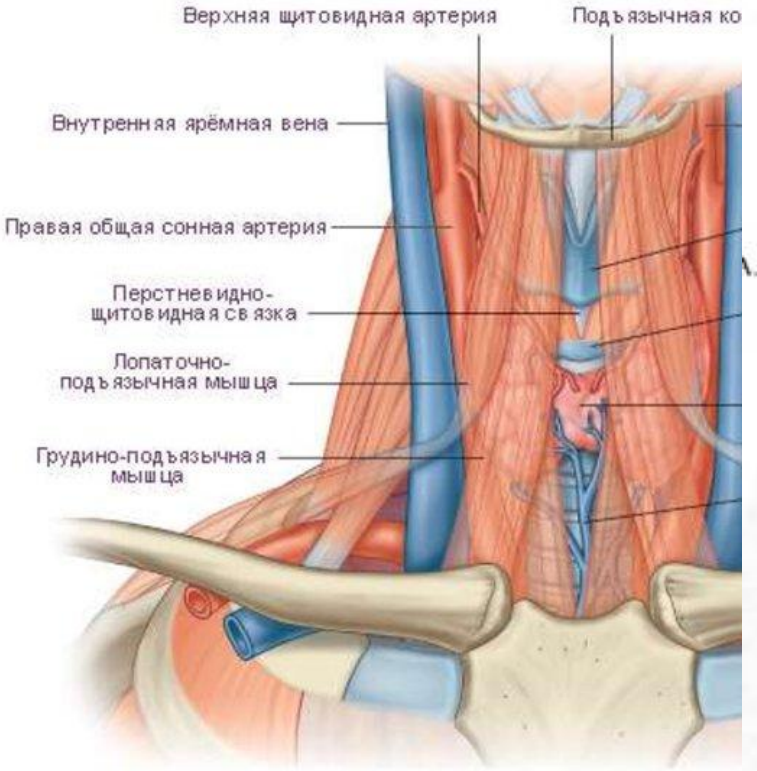

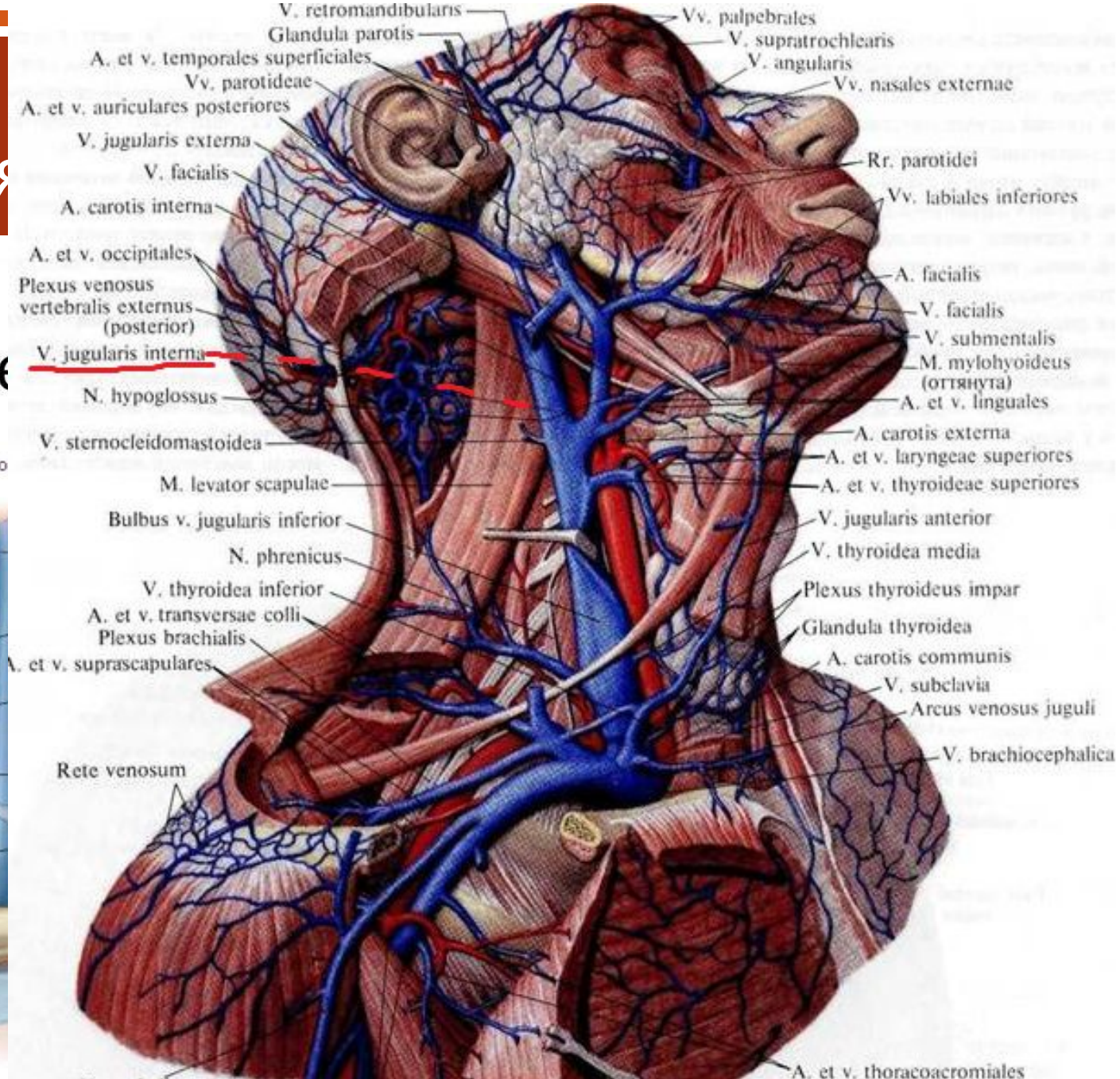

МОЗГОВЫЕ ВЕНЫ, VV. ENCEPHALI

П ОВЕРХНОСТНЫЕ МОЗГОВЫЕ ВЕНЫ ,

VENAE SUPERFICIALES CEREBRI

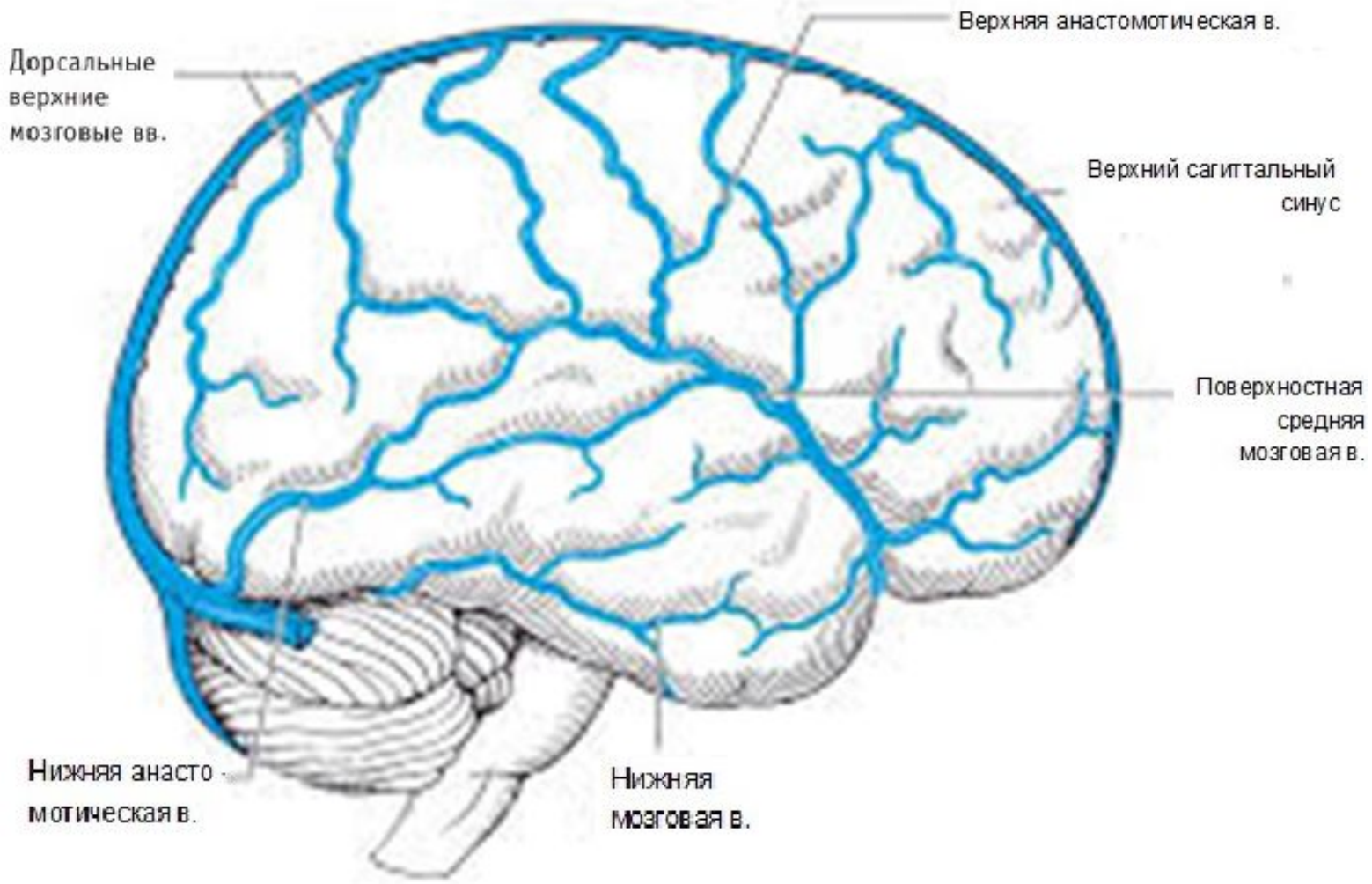

ВНУТРЕННИЕ И ГЛУБОКИЕ МОЗГОВЫЕ ВЕНЫ

Г ЛУБОКИЕ МОЗГОВЫЕ ВЕНЫ, Venae profundae cerebri:

- v. basalis
- vv. choroideae sup. et inf.
- v. magna cerebri
- vv. thalamostriatae sup. et inf.

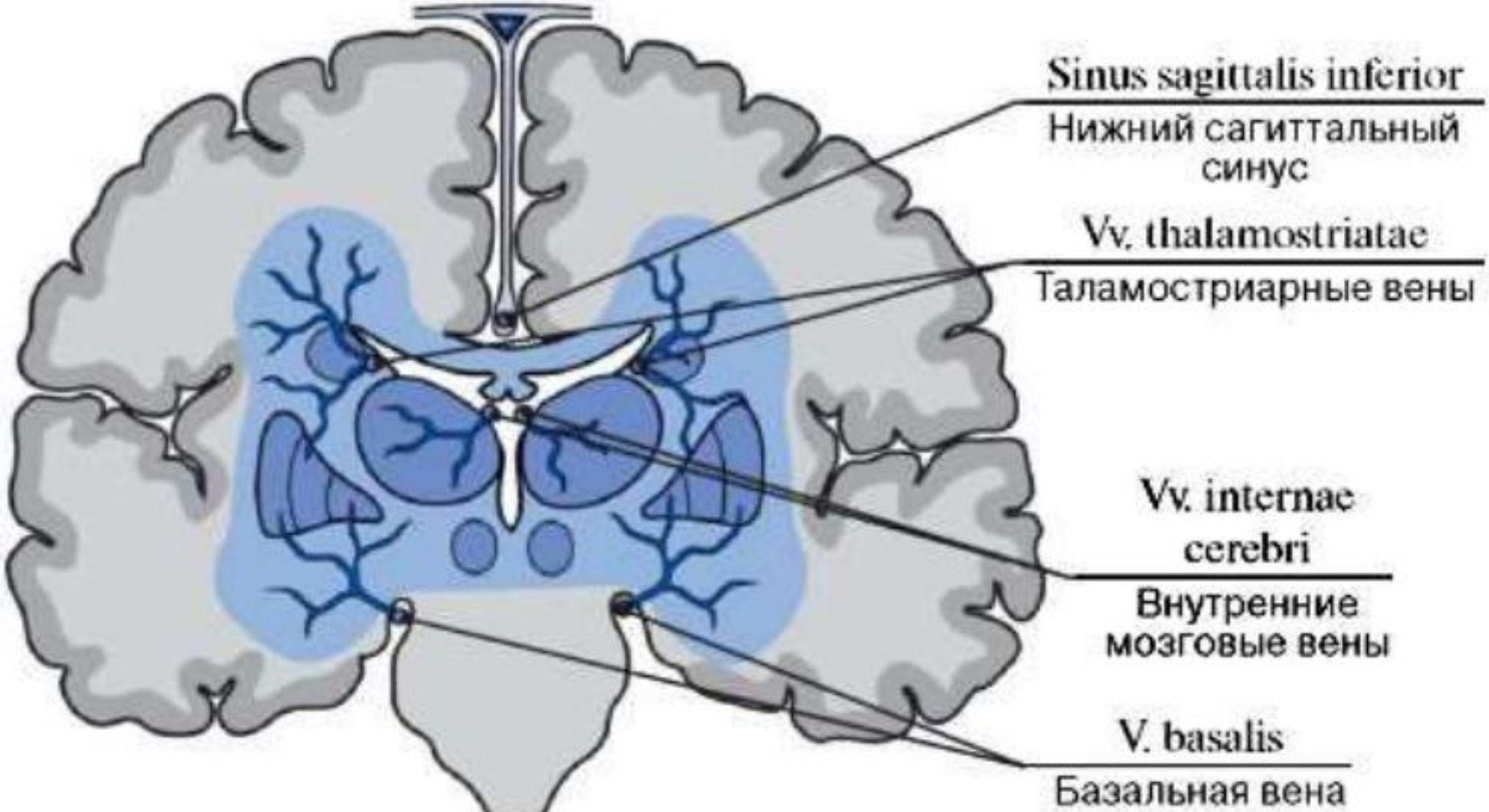

БОЛЬШАЯ МОЗГОВАЯ ВЕНА И ЕЕ ПРИТОКИ

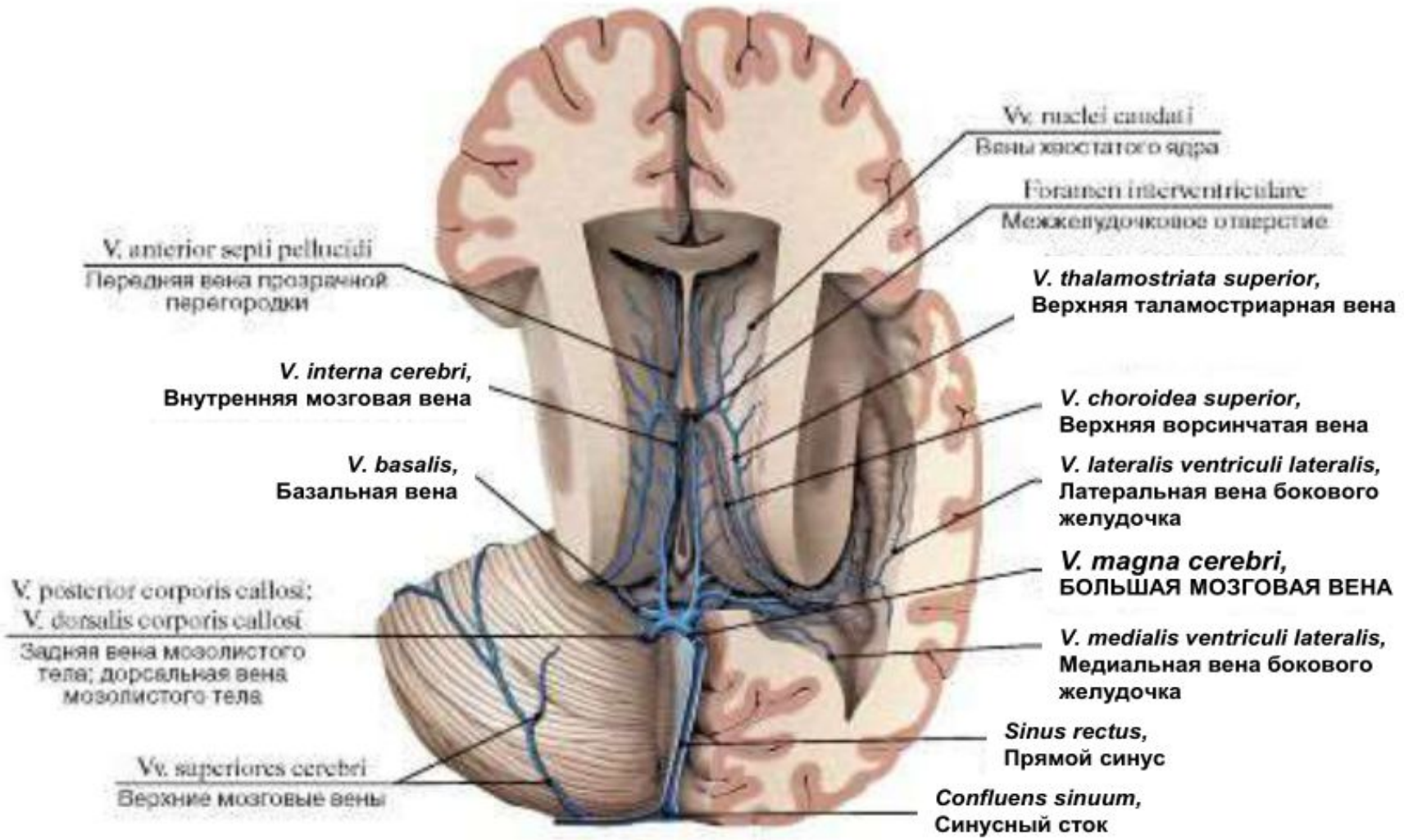

ВЕНОЗНЫЙ ОТТОК ОТ ГИПОТАЛАМУСА, БОКОВЫХ ЖЕЛУДОЧКОВ И НИЖНЕЙ ПОВЕРХНОСТИ БОЛЬШИХ ПОЛУШАРИЙ

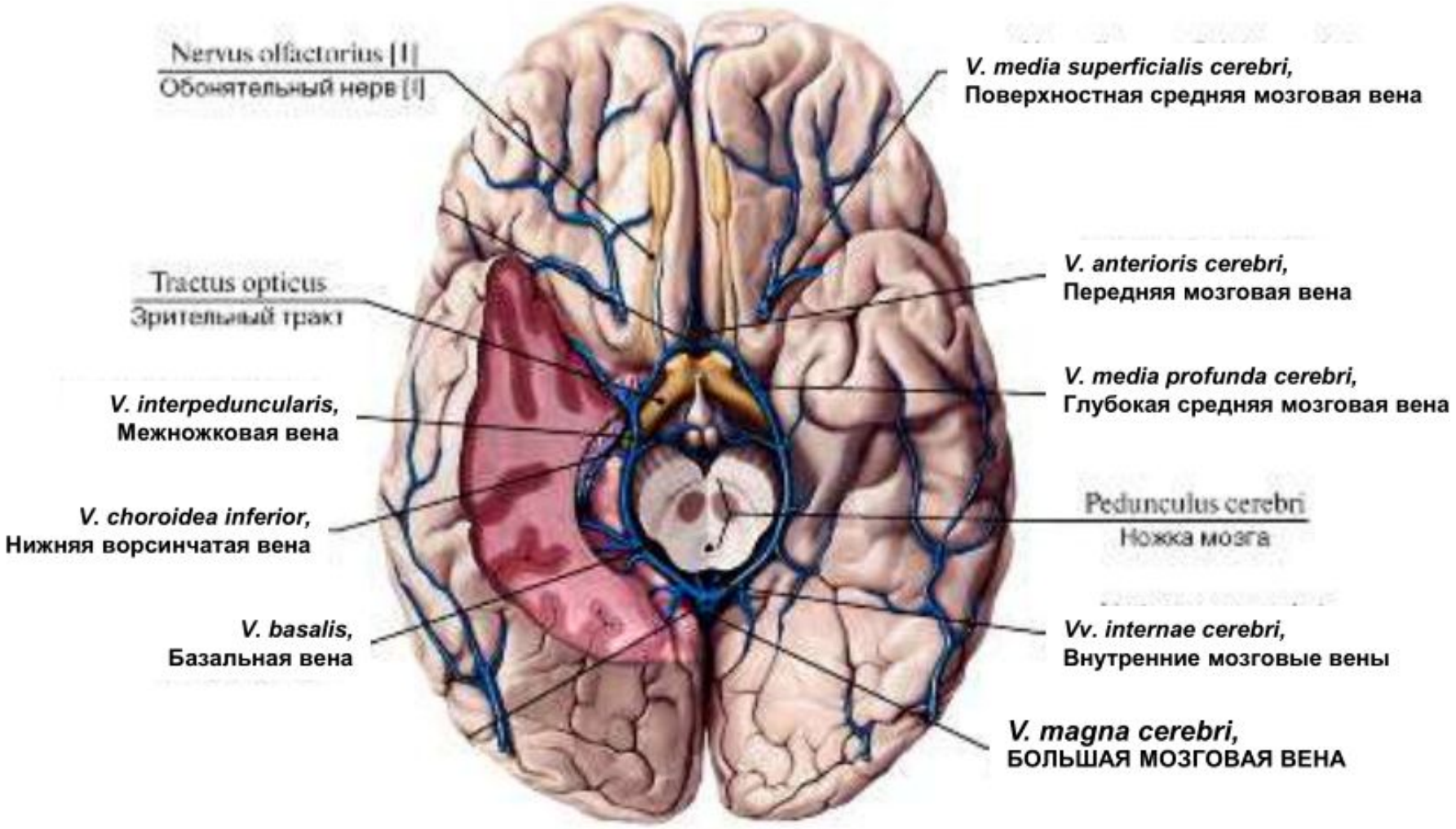

ВЕНОЗНЫЙ ОТТОК ОТ МОЗЖЕЧКА

ВЕНЫ МОЗЖЕЧКА ,
VENAE CEREBELLI

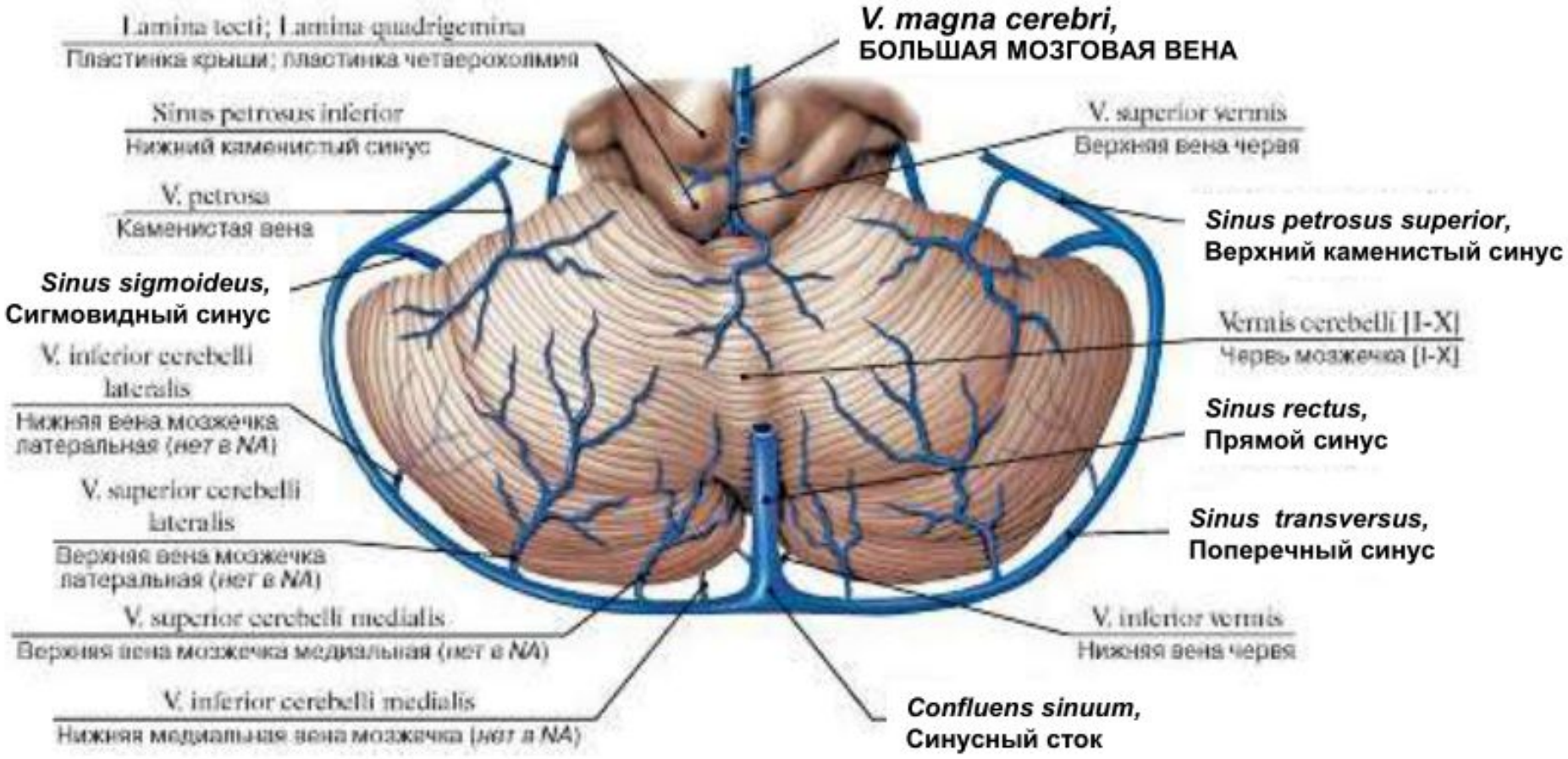

АНАТОМИЯ СИНУСОВ ТВЕРДОЙ МОЗГОВОЙ ОБОЛОЧКИ,

SINUS DURAE MATRIS

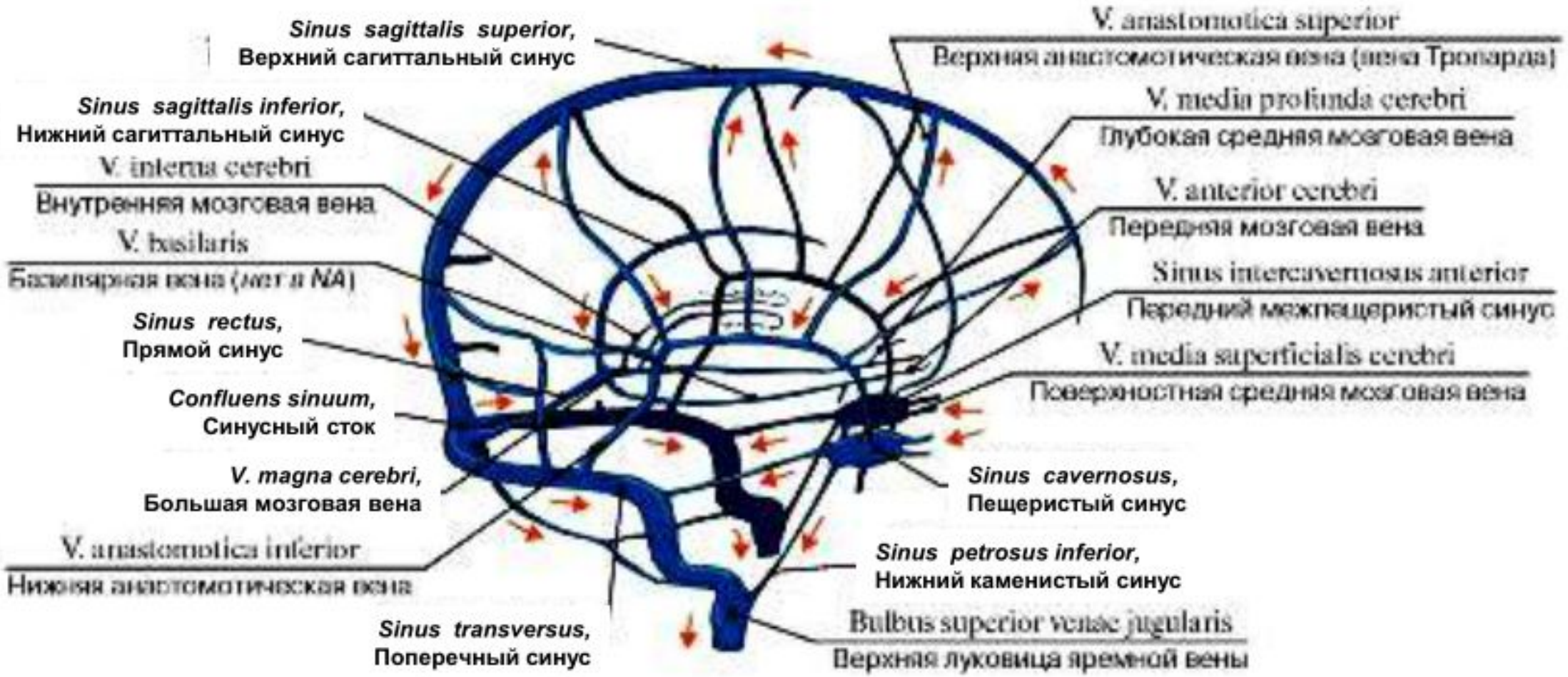

ВЕРХНИЙ САГИТТАЛЬНЫЙ СИНУС. ВЕНОЗНЫЙ ОТТОК ОТ КОРЫ БОЛЬШИХ ПОЛУШАРИЙ

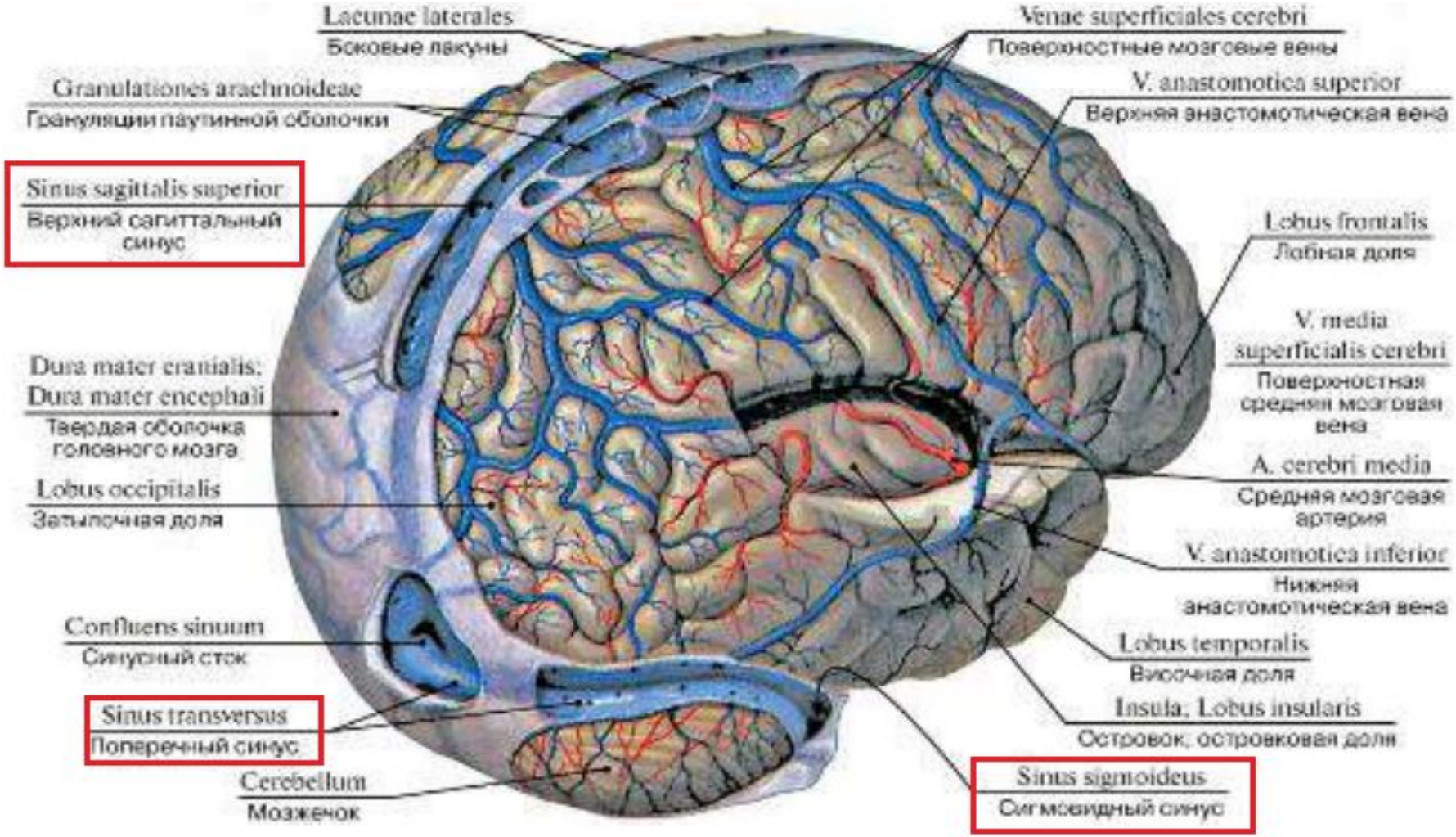

ДИПЛОИЧЕСКИЕ ВЕНЫ

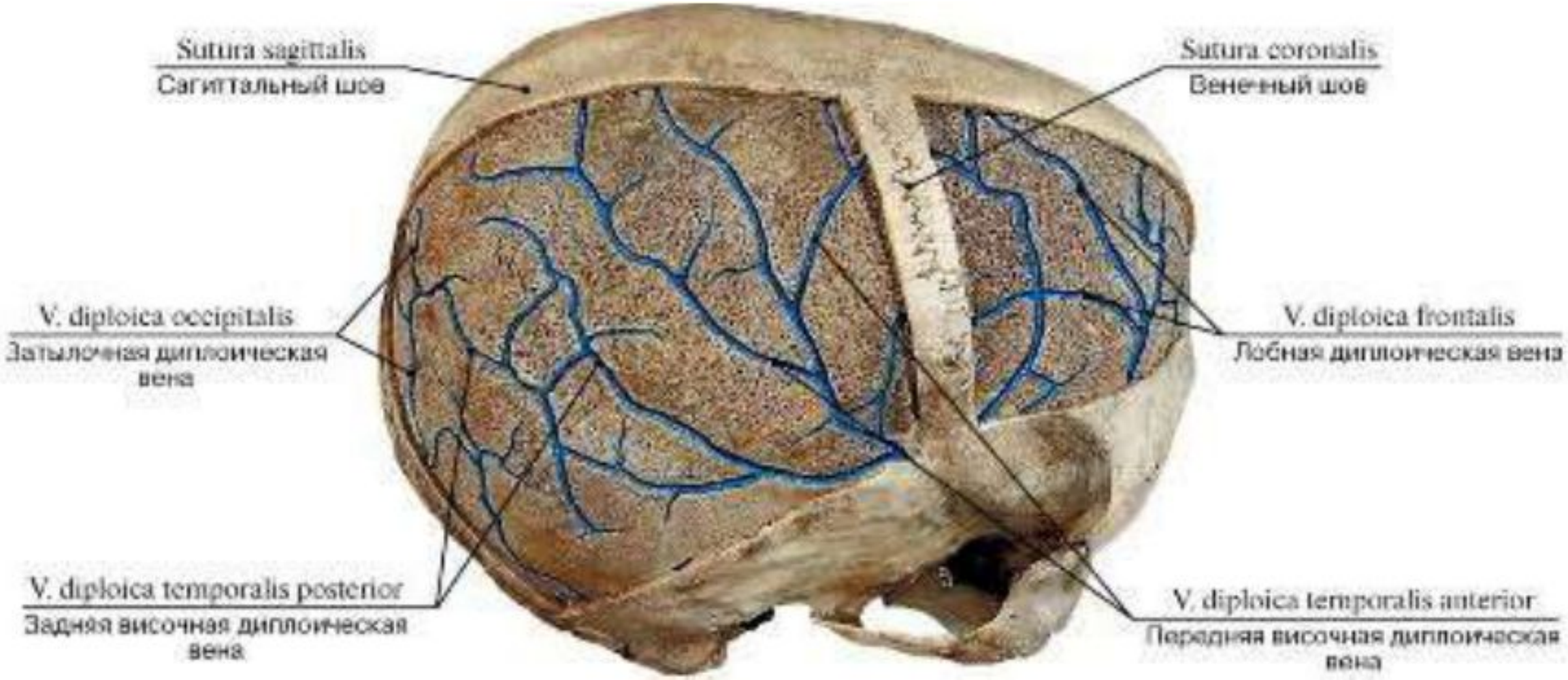

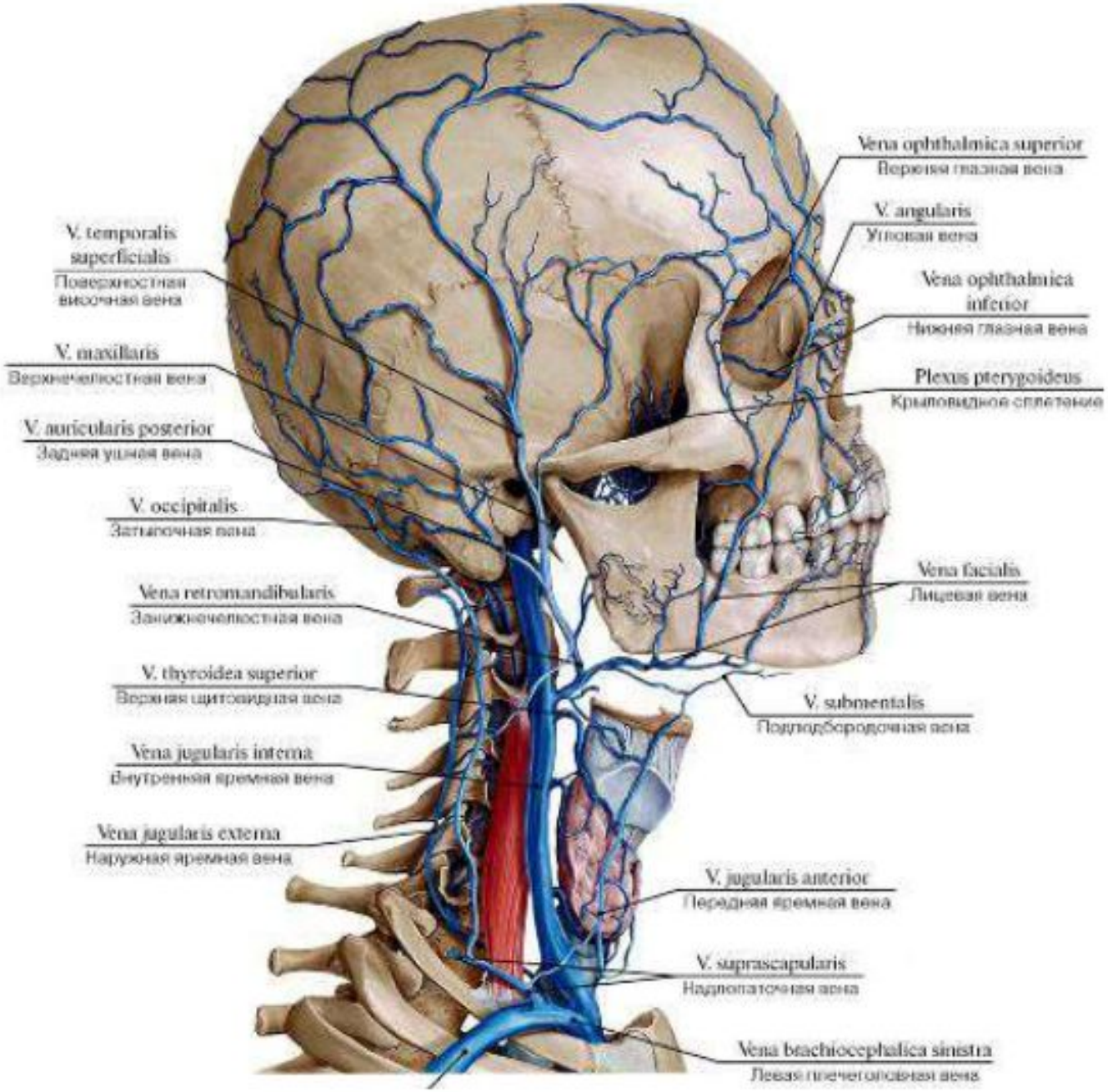

ВЕНА:
КИ

- v. facialis
- v. retromandibularis
- vv. pharyngeae
- v. lingualis
- v. thyroidea superior
- vv. thyroideae mediae
- v. laryngea superior
- v. sternocleidomastoidea

ЗАНИЖНЕЧЕЛЮСТНАЯ И ЛИЦЕВАЯ ВЕНЫ

v. retromandibularis

- vv. temporales superficiales
- v. temporalis media
- v. transversa faciei
- v. maxillaris
- vv. parotideae

v. facialis

- v. angularis
- vv. supratrochlearis
- v. supraorbitalis
- vv. labiales sup. et inf.
- vv. parotideae
- v. submentalis
- v. profunda faciei

ЗАНИЖНЕЧЕЛЮСТНАЯ И ЛИЦЕВАЯ ВЕНЫ НА АНАТОМИЧЕСКОМ ПРЕПАРАТЕ

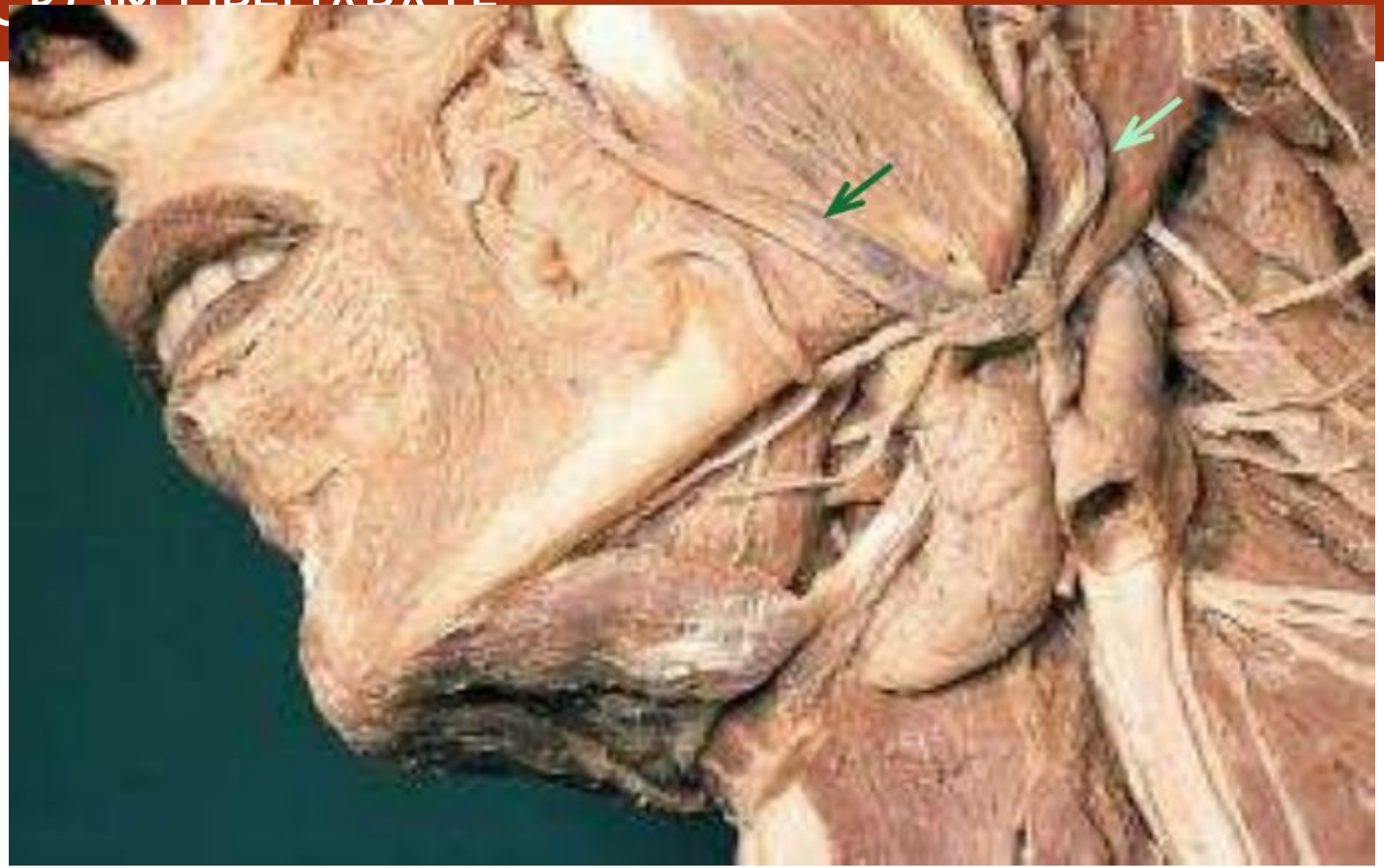

ТОПОГРАФИЯ КРЫЛОВИДНОГО СПЛЕТЕНИЯ

Вены, впадающие в крыловидное сплетение:

vv. meningeae mediae
vv. temporalis profundae
v. canalis pterigoidei
vv. parotideae
vv. articulares
vv. tympanicae
v. Stylomastoidea
vv. alveolares superiores
v. alveolaris inferior
v. profunda faciei

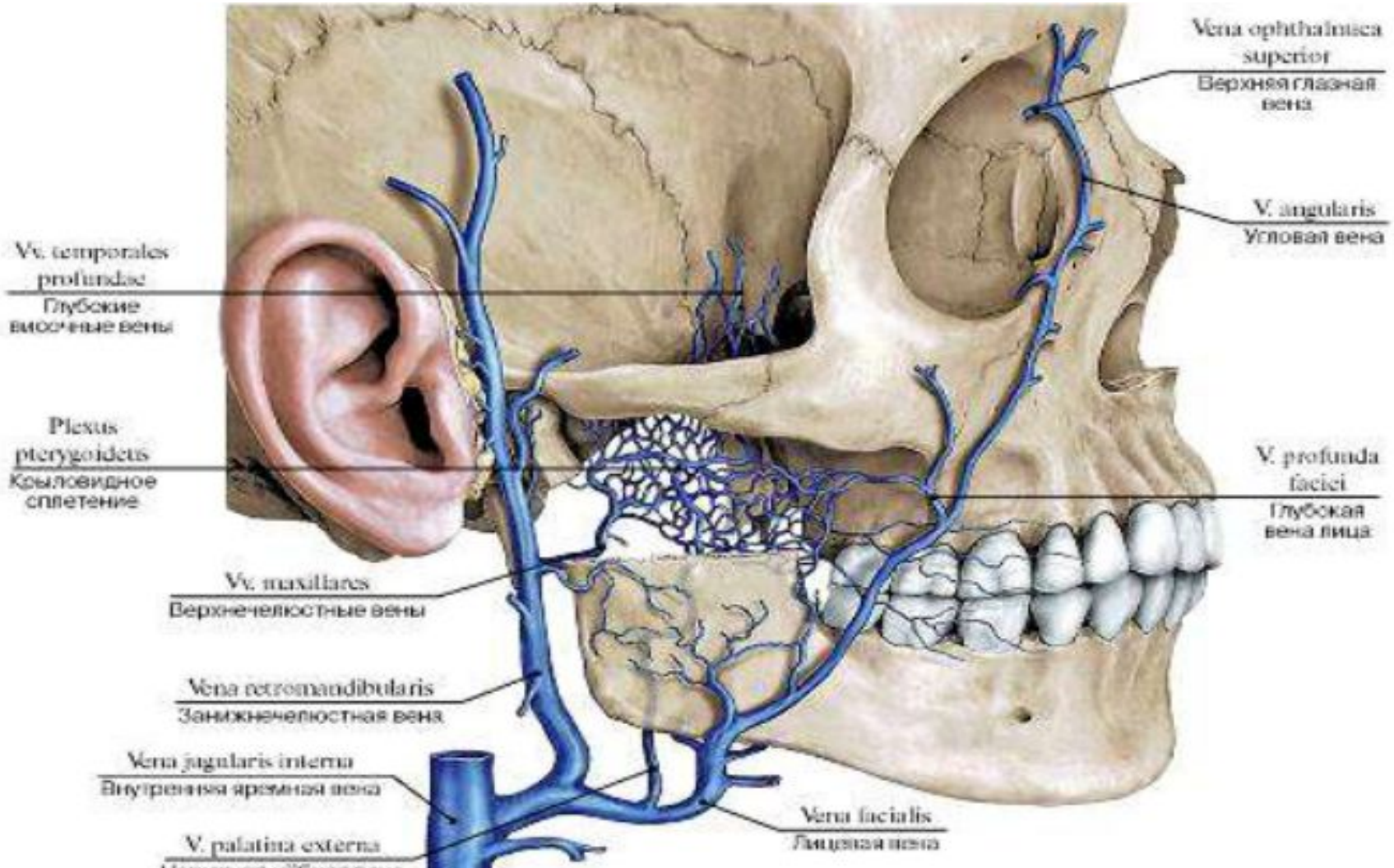

ВЕРХНЕЧЕЛЮСТНАЯ ВЕНА И ГЛУБОКАЯ ВЕНА ЛИЦА

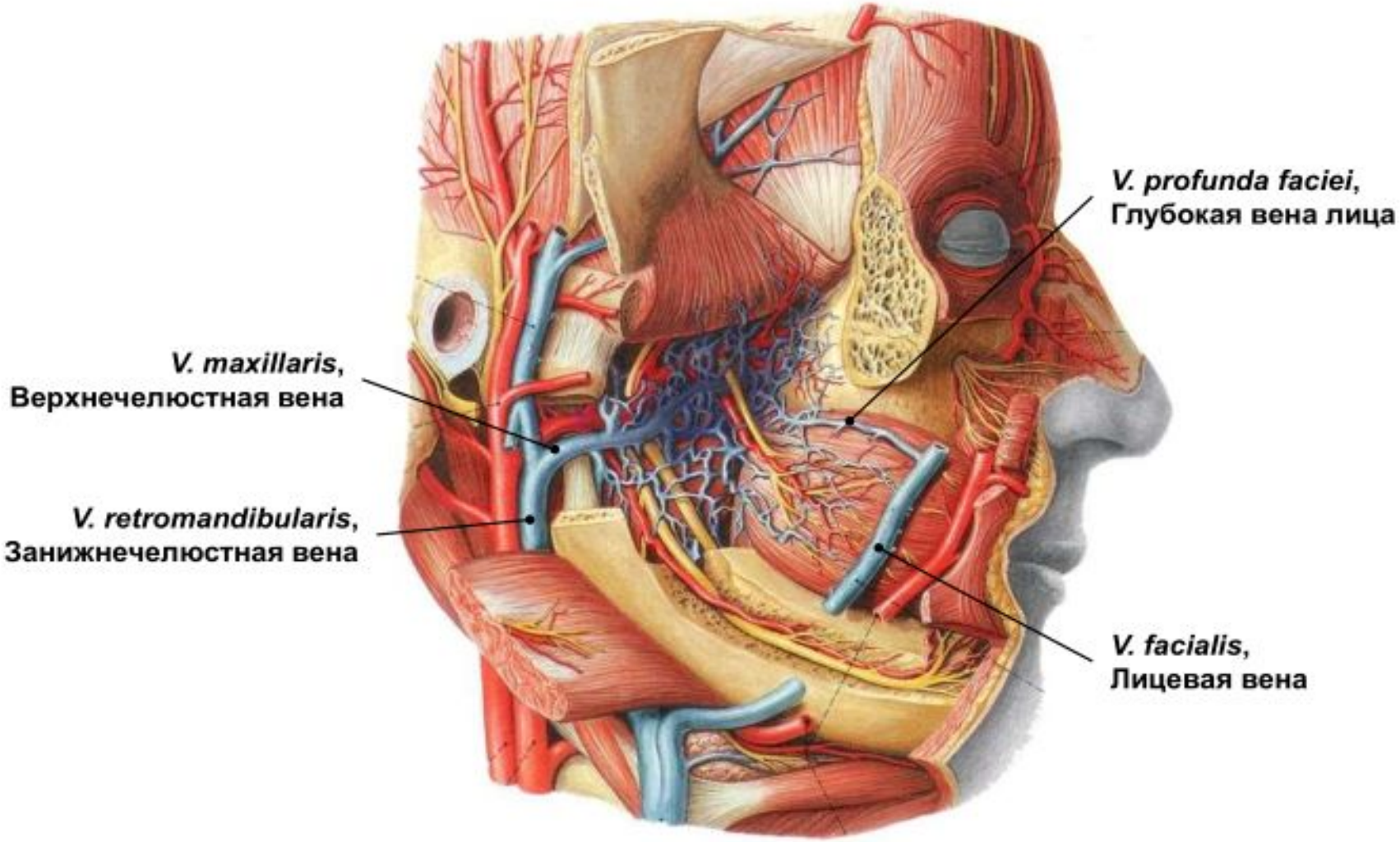

ВЕРХНИЕ И НИЖНИЕ АЛЬВЕОЛЯРНЫЕ АРТЕРИИ И ВЕНЫ

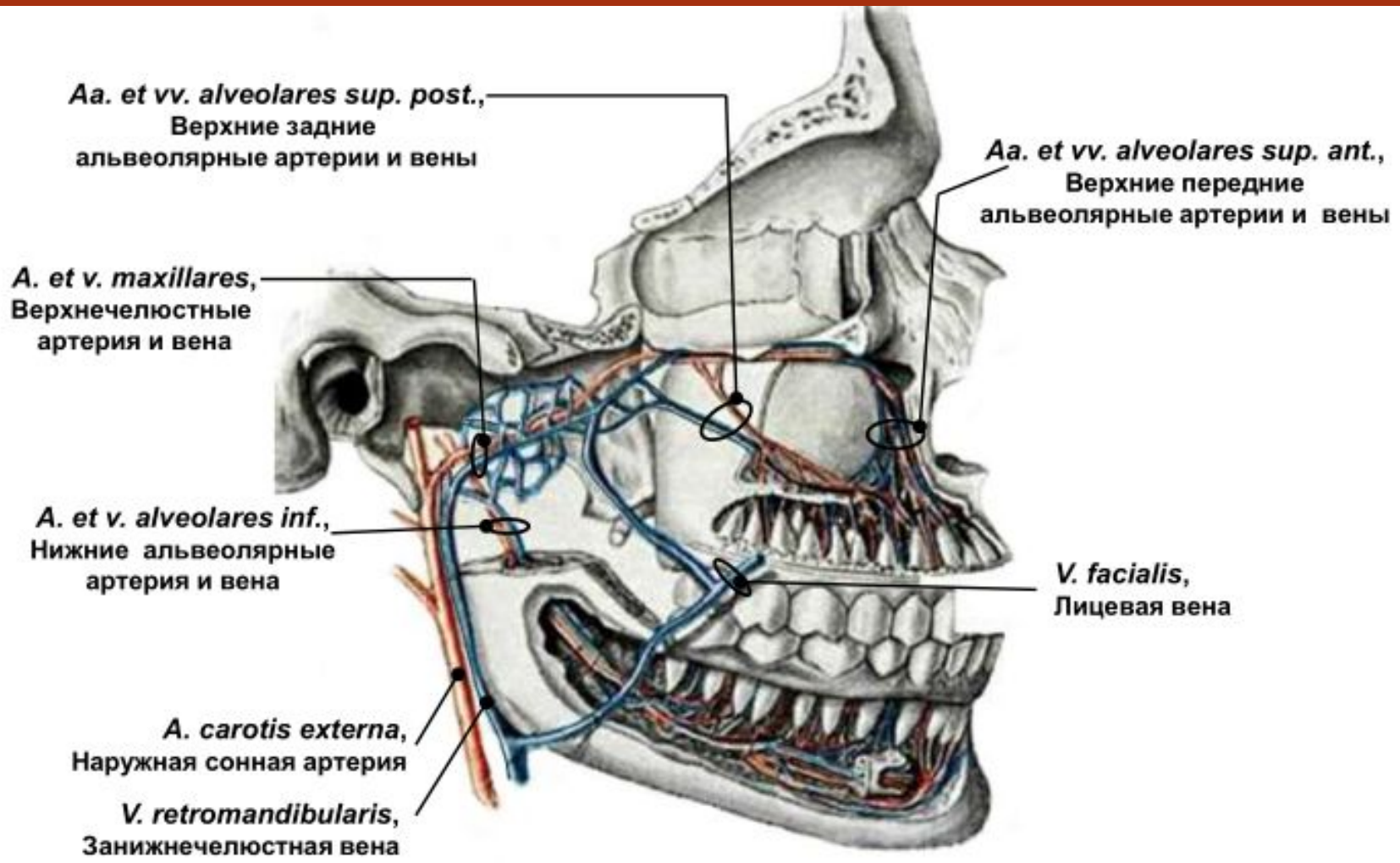

ВЕНОЗНЫЙ ОТТОК ОТ ЗУБОВ

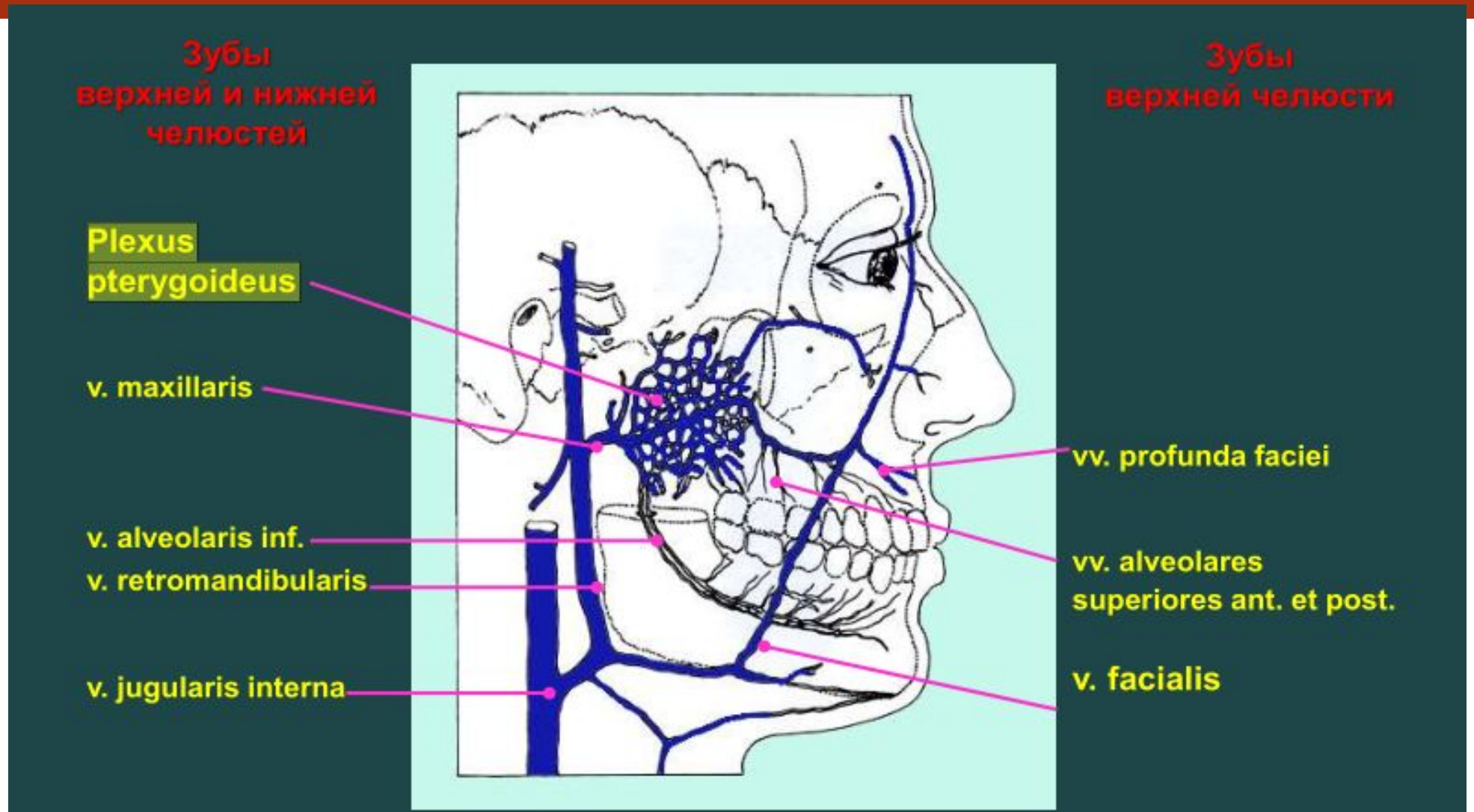

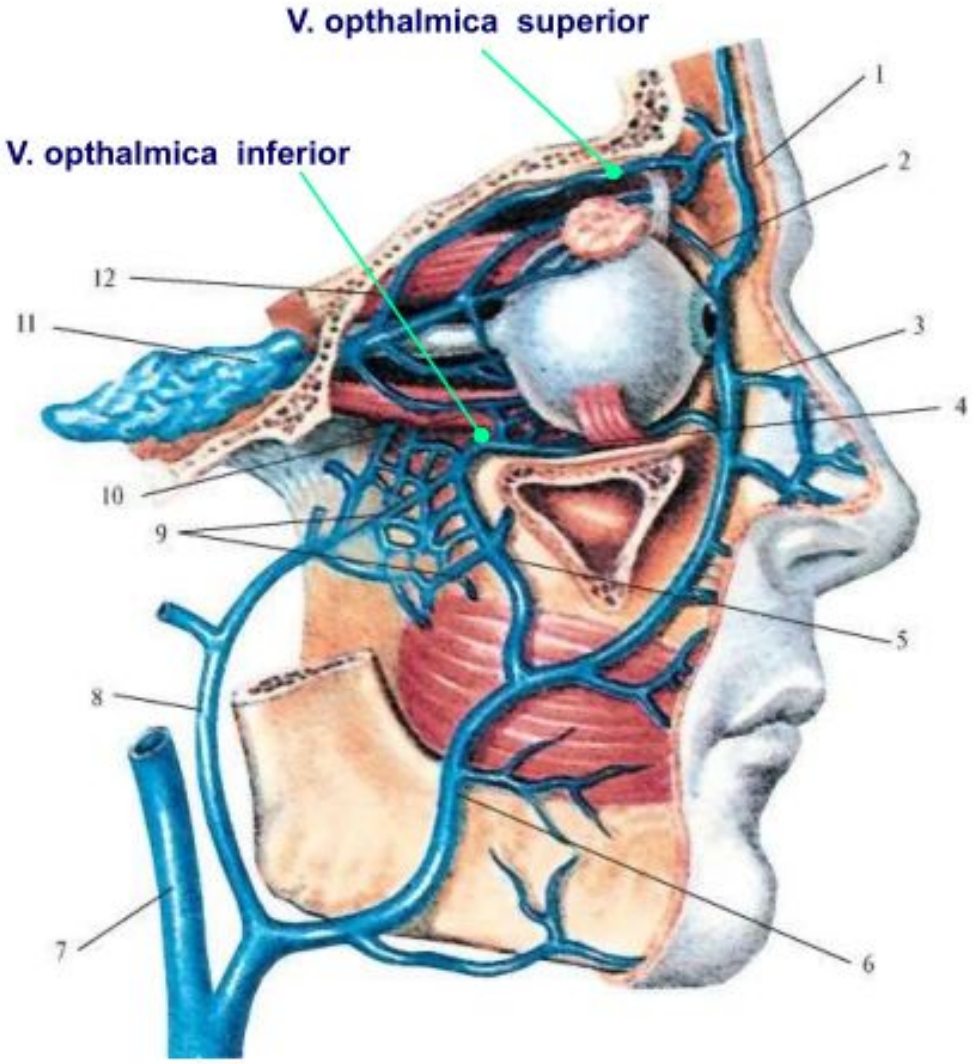

V. opthalmica superior

- v. centralis retinae
- v. lacrimalis
- vv. palpebrales
- vv. ciliares
- vv. ciliares anteriores
- v. lacrimalis
- vv. ethmoidales
- v. supraorbitalis
- v. nasofrontalis

V. ophthalmica inferior

Спасибо за внимание