

Методы лечения контрактуры Дюпюитрена



СЕЧЕНОВСКИЙ
УНИВЕРСИТЕТ



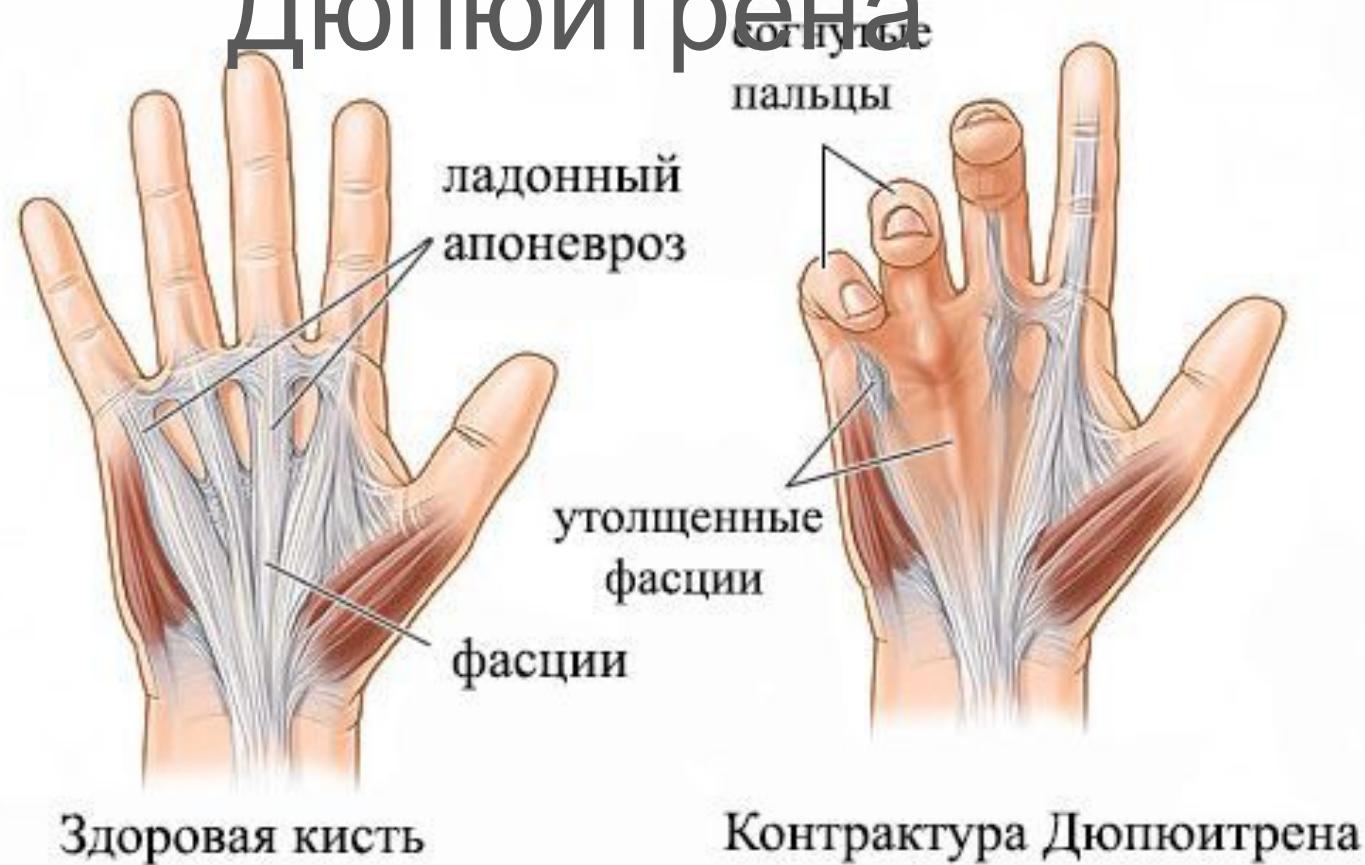Апоневрозы:

лучевой
локтевой
центральный

Фасции:

ладонно-пальцевая
пальцевая

Болезнь Дюпюитрена

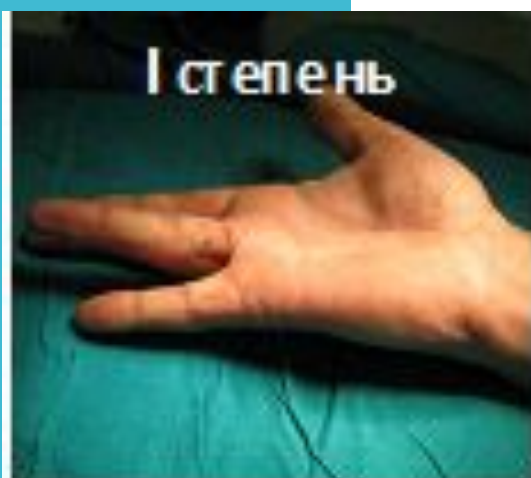



Эктопичные проявления:

болезнь Леддерхоза
болезнь Пейрони
болезнь Гаррода

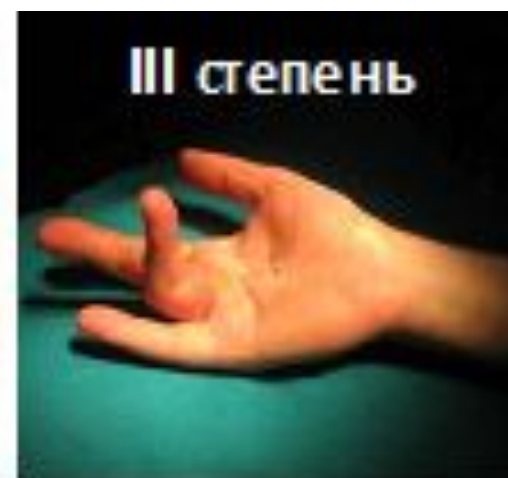Контрактура Дюпюитрена



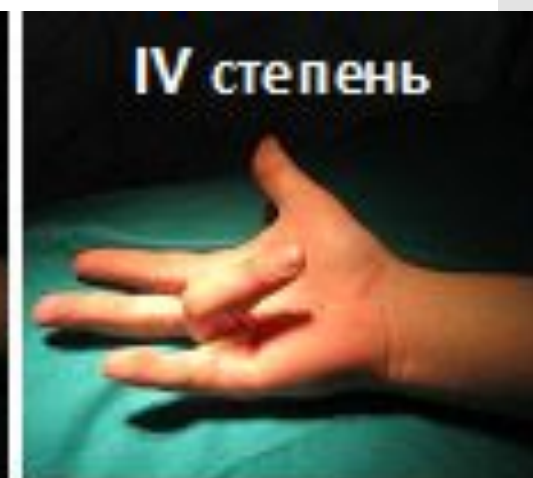от 0° до 45°



от 45° до 90°



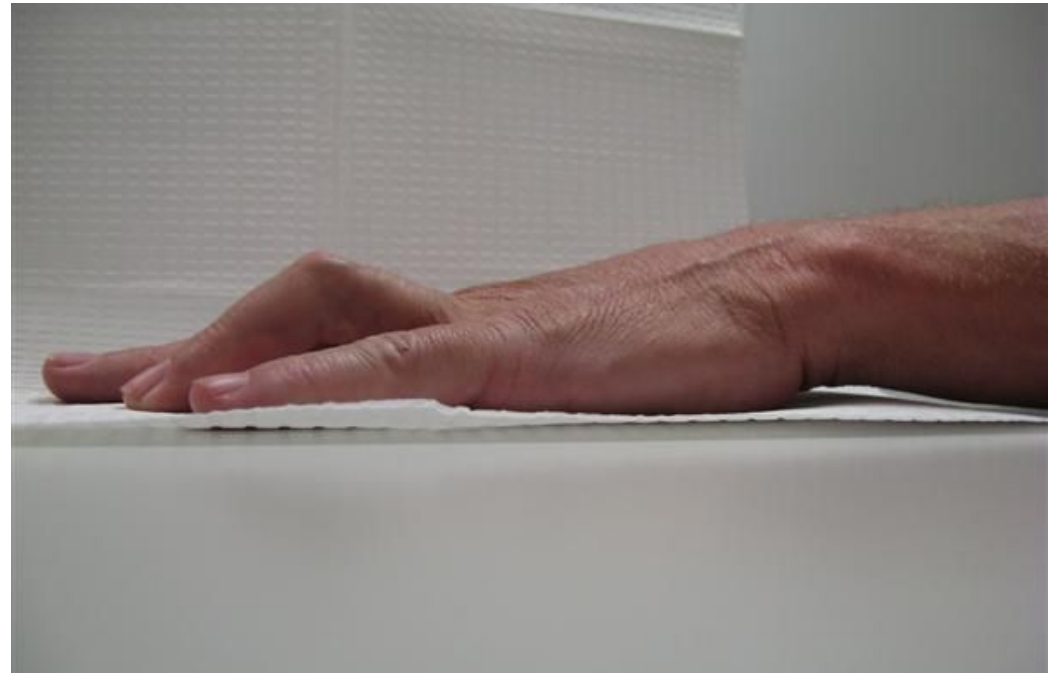
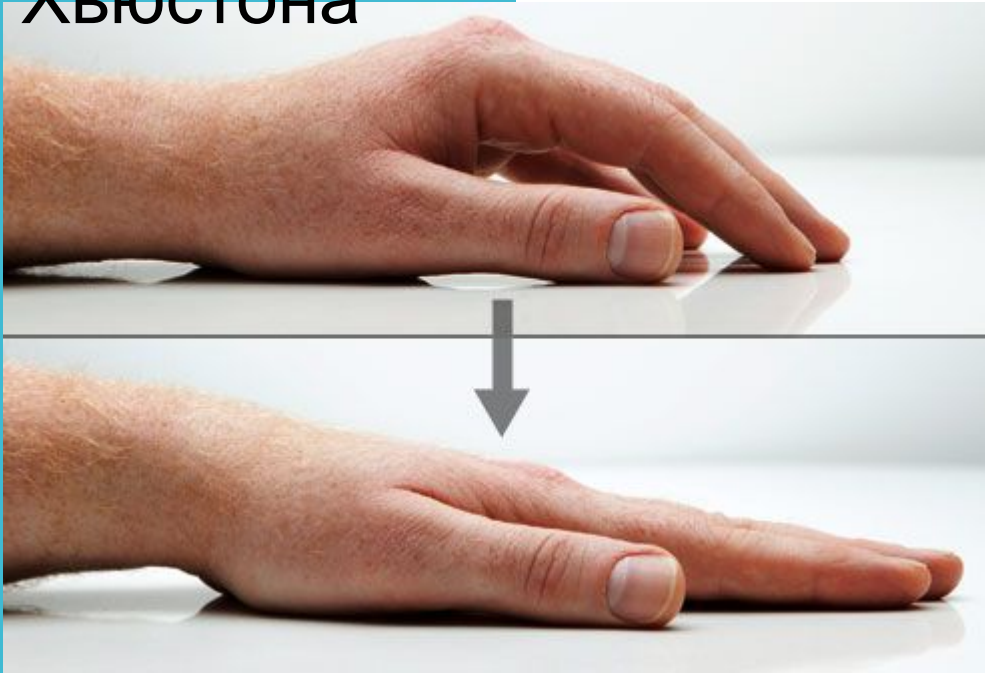от 90° до 135°



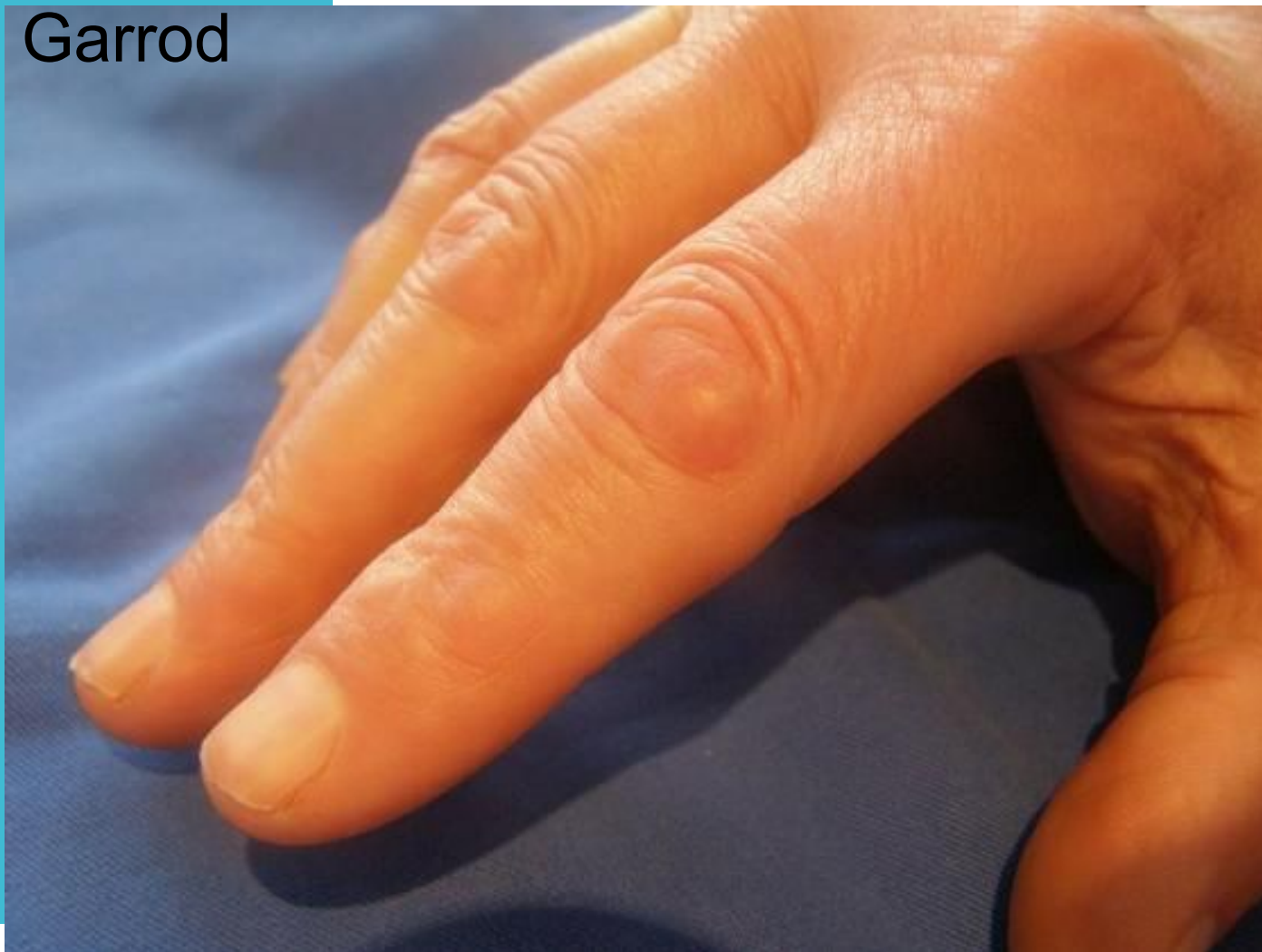свыше 135°



Настольный тест Хьюстона



Подушечки
Garrod



СЕЧЕНОВСКИЙ
УНИВЕРСИТЕТ

Устранение
контрактуры

=

цель лечения

Методики лечения

Радикальные

1. Тотальная апоневрэктомия
2. Частичная апоневрэктомия
3. Дермофасциэктомия

Паллиативные

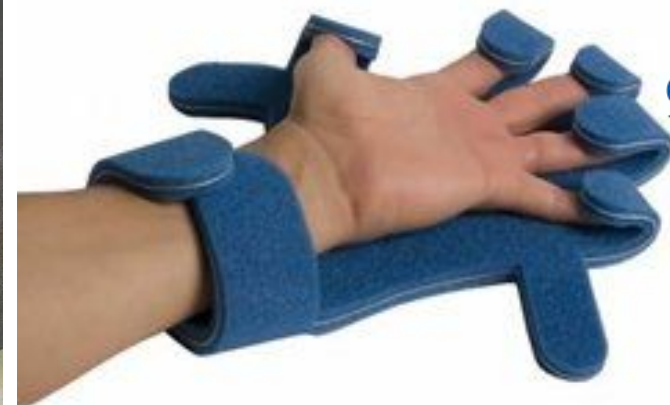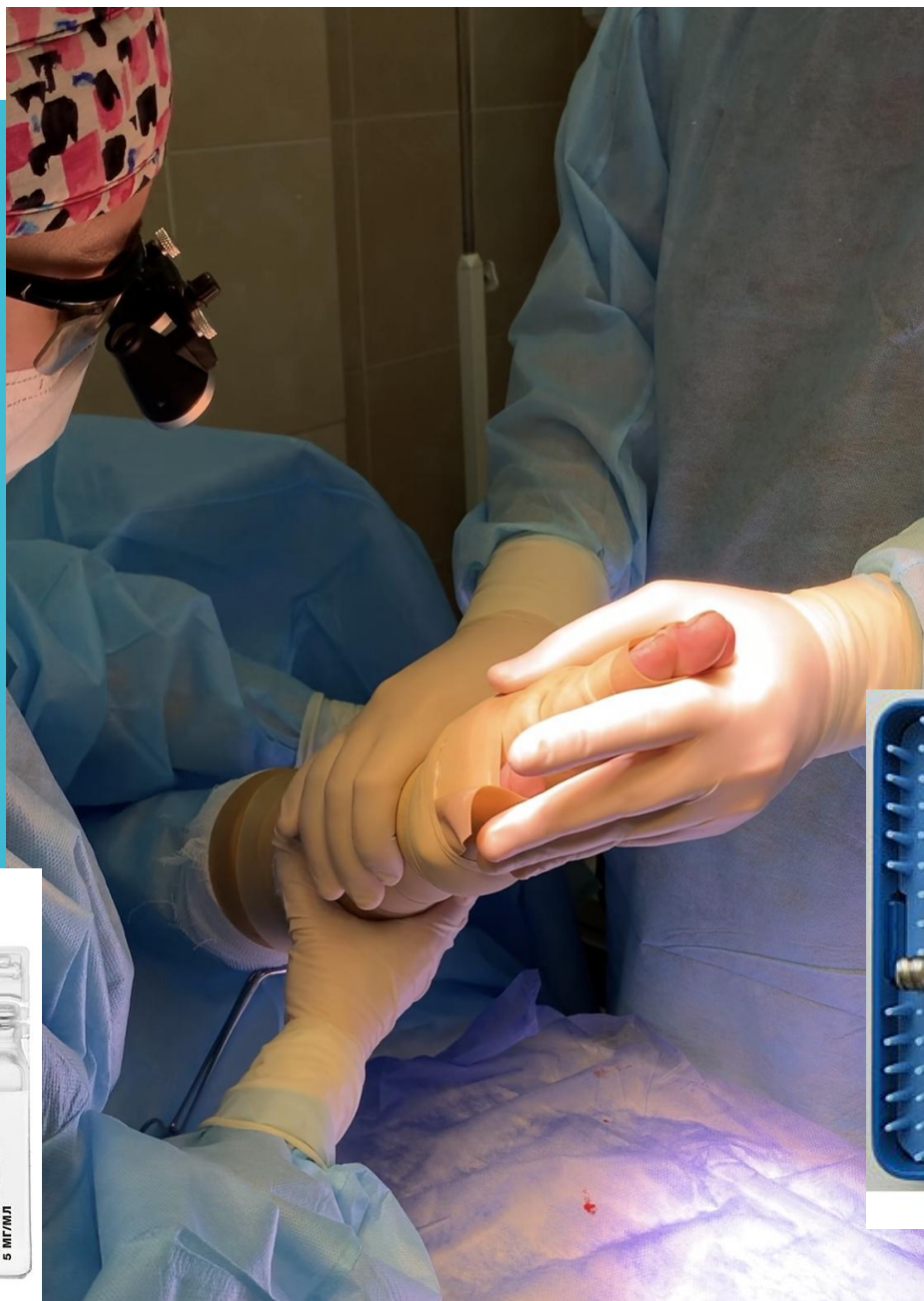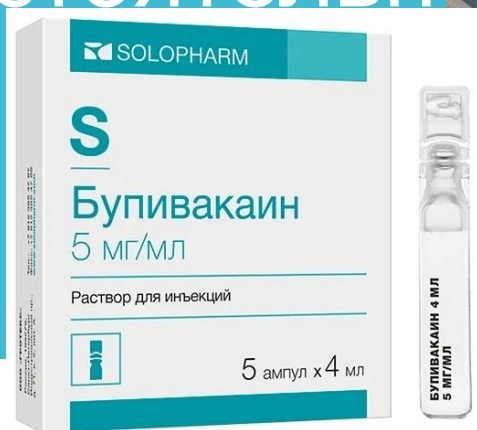1. Чрезкожная игольная апоневротомия
2. Расширенная апоневротомия с липофилингом



СЕЧЕНОВСКИЙ
УНИВЕРСИТЕТ

не советуем
пациенту
заниматься
гимнастикой и
пытаться
разогнуть
пальцы
самостоятельн

о

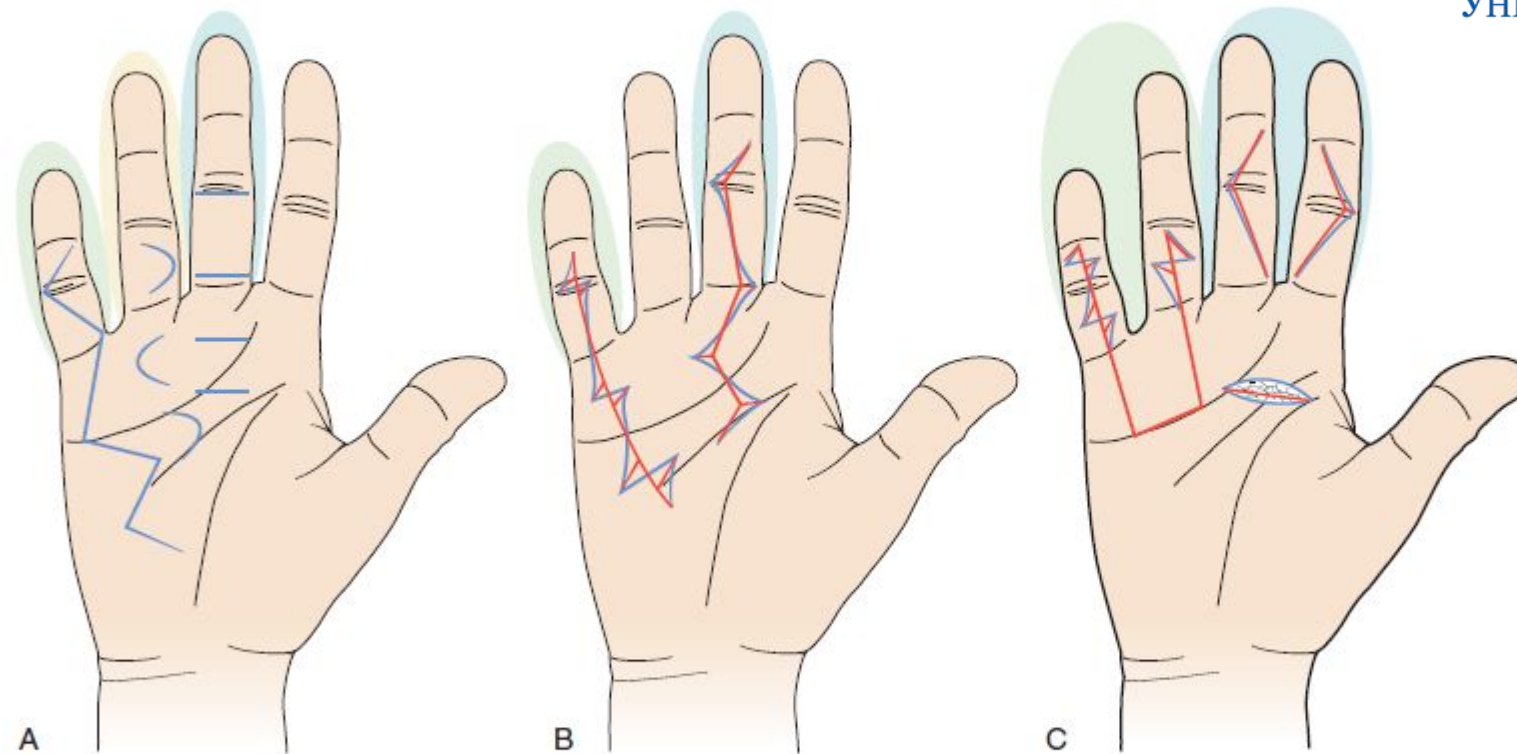
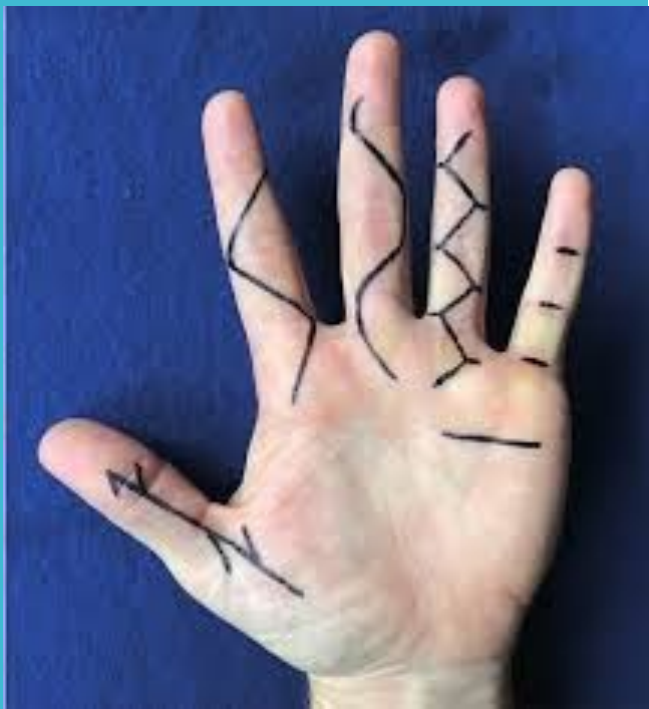

СЕЧЕНОВСКИЙ
УНИВЕРСИТЕТ



канюли для липофилинга

Апоневрэктомия

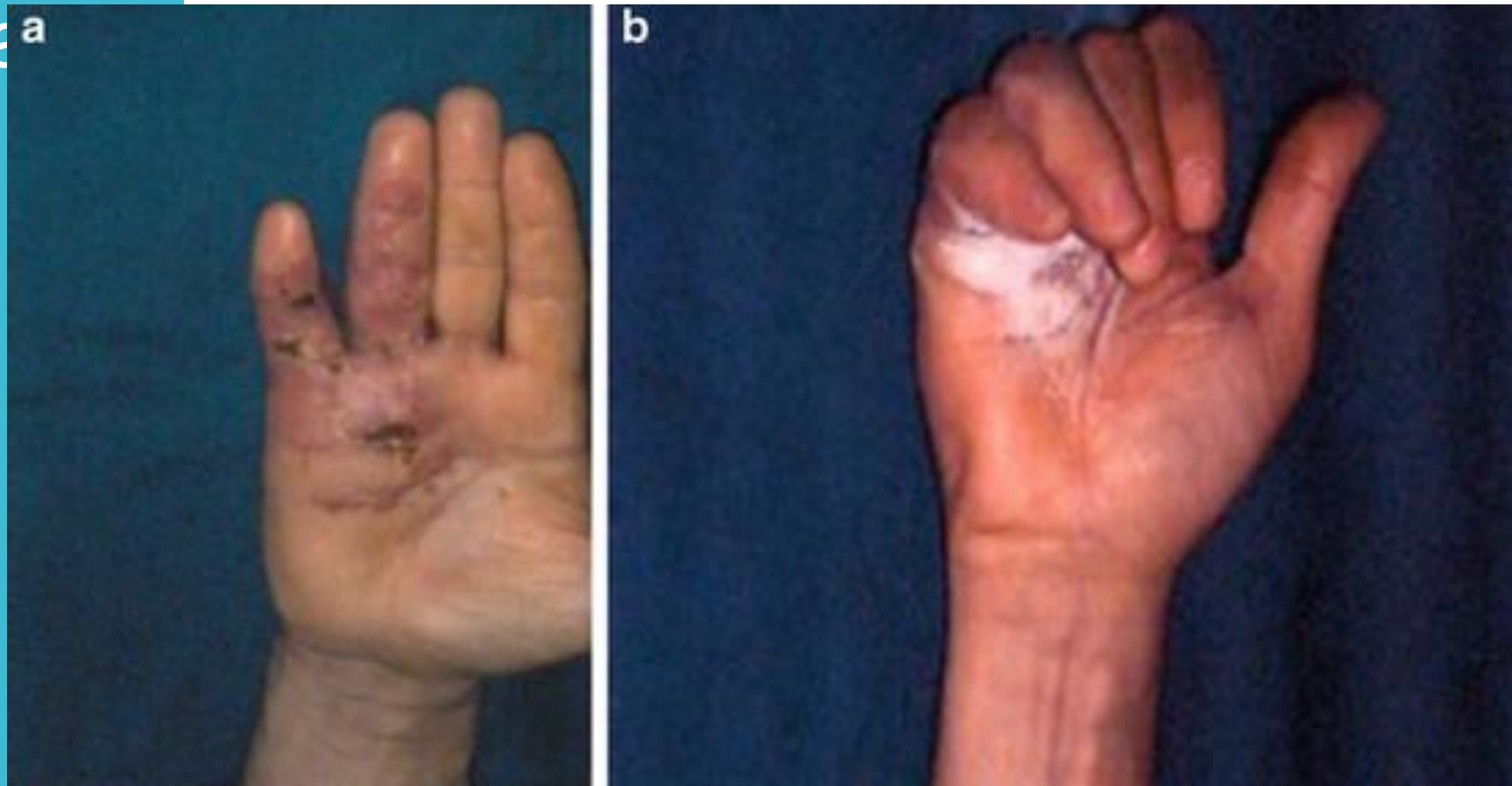

СЕЧЕНОВСКИЙ
УНИВЕРСИТЕТ

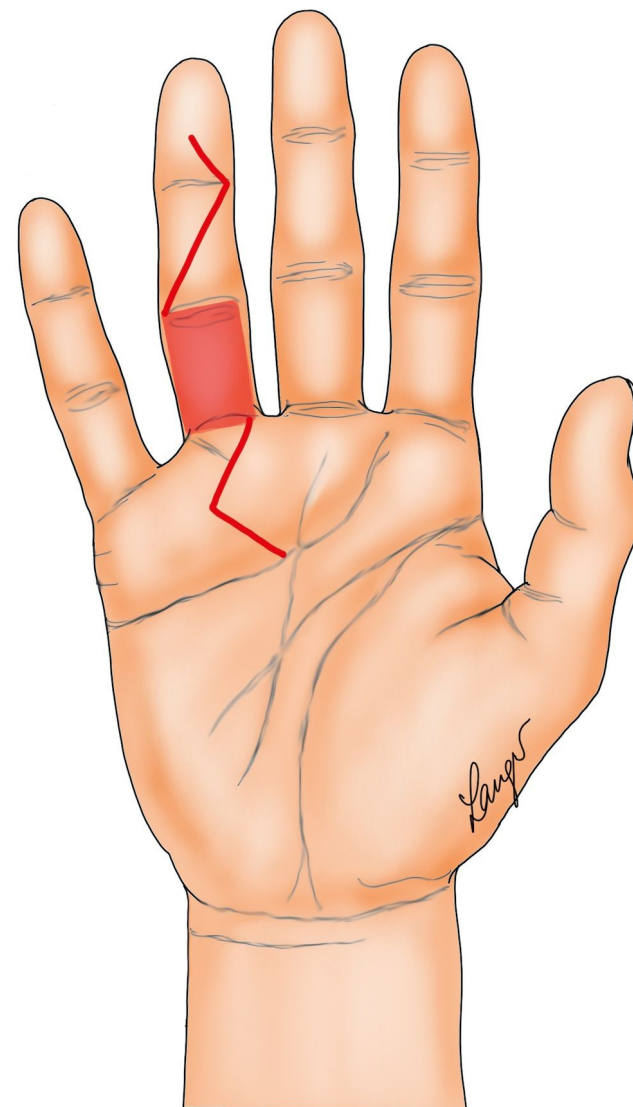
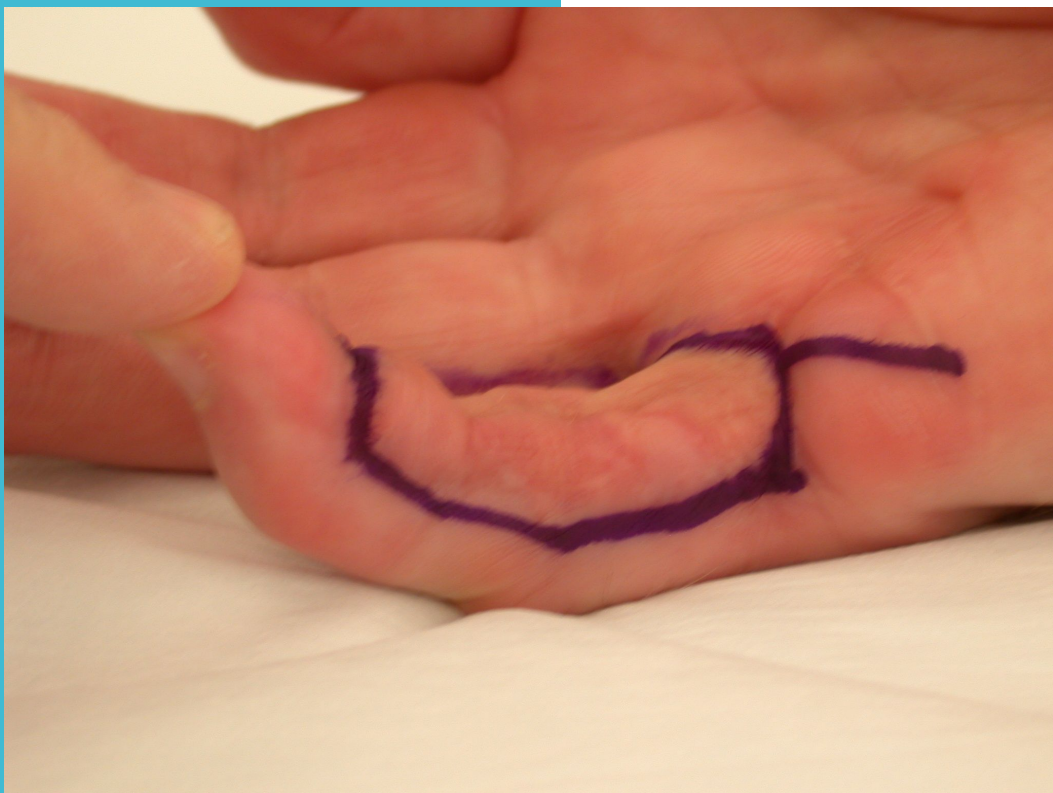
«Открытая ладонь» по С. McCash



СЕЧЕНОВСКИЙ
УНИВЕРСИТЕТ



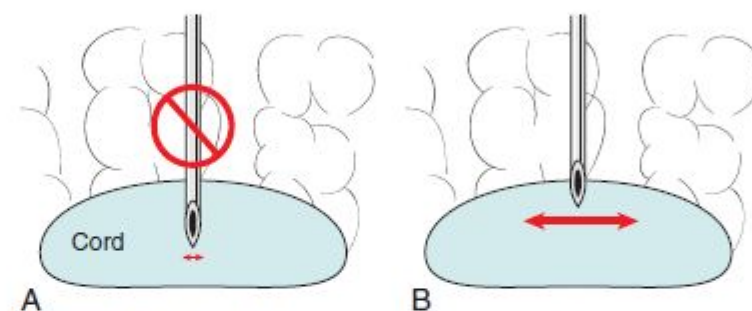
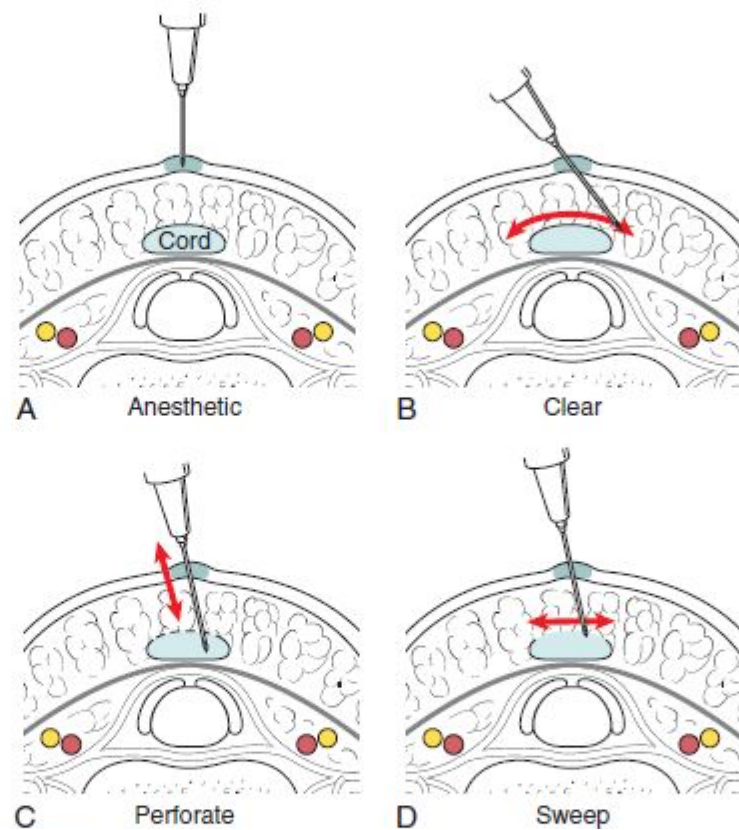
Дермофациэк ТОМИЯ



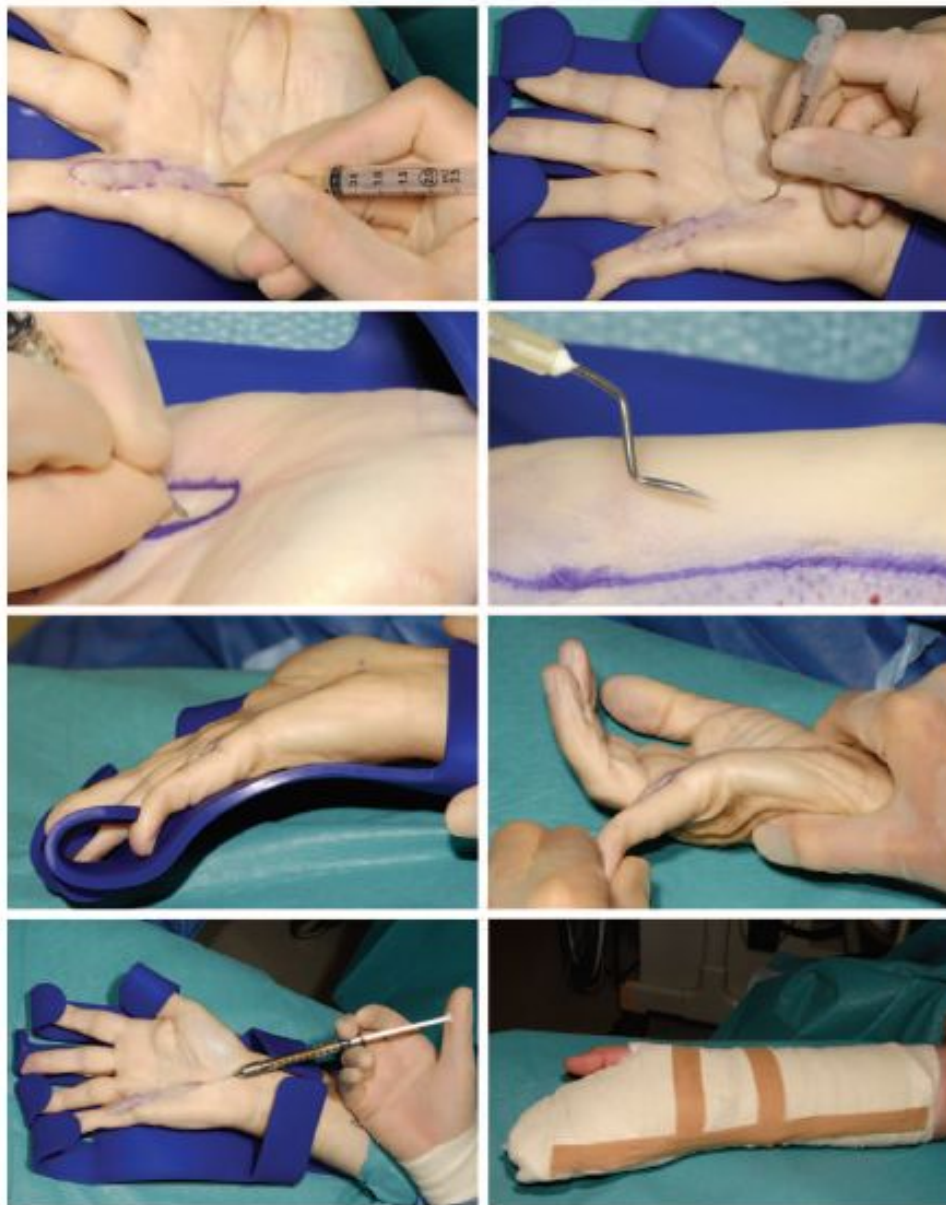СЕЧЕНОВСКИЙ
УНИВЕРСИТЕТ



Игольная апоневрото мия



Экстенсивная чрескожная апоневротомия с липофилингом



СЕЧЕНОВСКИЙ
УНИВЕРСИТЕТ

Хисматуллина Диана Маратовна

- студентка 6 курса ИКМ
- участник школы масте
- dianamarativna@gmail.com



СЕЧЕНОВСКИЙ
УНИВЕРСИТЕТ