Нейромониторинг внутричерепного давлеия

Первый МГМУ им. И.М. Сеченова
Студент 5 курса лечебного факультета

Абрамов Андрей Темуриевич

ЧТО ТАКОЕ «ВНУТРИЧЕРЕПНОЕ ДАВЛЕНИЕ»

Внутричерепное давление (ВЧД) не имеет единого определения:

ВЧД – это равномерно распределяемое давление внутри полости черепа (согласно **доктрине Монро-Келли**).

ВЧД – давление спинномозговой жидкости, которое зависит от скорости ликворопродукции.

ВЧД – давление в корковых венах, венозных синусах и артериях полости черепа.

В формировании **ВЧД** важную роль играет сосудистый и ликворный компонент, а также головной мозг.

Состояние, при котором наблюдается стойкое повышение ВЧД, называется **внутричерепной гипертензией.** Коррекция внутричерепной гипертензии требует непрерывного мониторинга.

Ошоров А.В.; Данилов Г.В.; Захарова Н.Е.; Потапов А.А. // Внутричерепное Давление, Ауторегуляция и Картирование Мозгового Кровотока при Тяжелой Травме Мозга

ЧТО ТАКОЕ «ВНУТРИЧЕРЕПНОЕ ДАВЛЕНИЕ»

Знаковые моменты изучения ВЧД:

- **1897 г.** – первая попытка измерения ВЧД с помощью люмбальной пункции, выполненная Квинке.
- **1950 г.** – первое непрерывное измерение ВЧД (мониторинг), выполнил Pierre Janny – работа опубликована в 1972 г.
- **1960 г.** – «пионер» мониторинга ВЧД, Nils Lundberg с работой «Continuous recording and controlling of ventricular fluid pressure in neurosurgical practice».

Ошоров А.В.; Данилов Г.В.; Захарова Н.Е.; Потапов А.А. // Внутричерепное Давление, Ауторегуляция и Картирование Мозгового Кровотока при Тяжелой Травме Мозга

ЭТИОЛОГИЯ ВНУТРИЧЕРЕНОЙ ГИПЕРТЕНЗИИ

Доктрина Монро-Келли: все внутричерепные объемы заключены в ригидном костном образовании, и суммарный объем внутричерепных компонентов (кровь, ликвор и мозговое вещество) – постоянная величина.

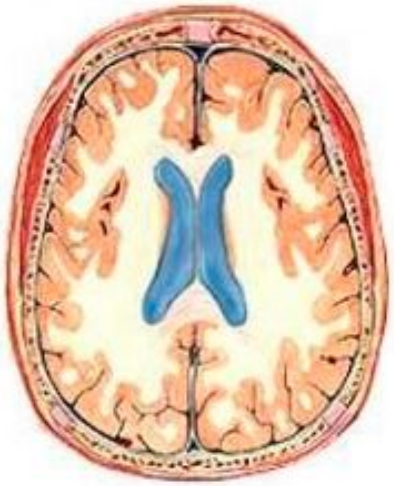

ЭТИОЛОГИЯ ВНУТРИЧЕРЕНОЙ ГИПЕРТЕНЗИИ

Наиболее частые причины повышения ВЧД

- **Гидроцефалия;**
- **Оболочечные (эпи- и субдуральные) гематомы;**
- **Внутримозговые образовании;**
- **Отек мозгового вещества.**

ГИДРОЦЕФАЛИЯ

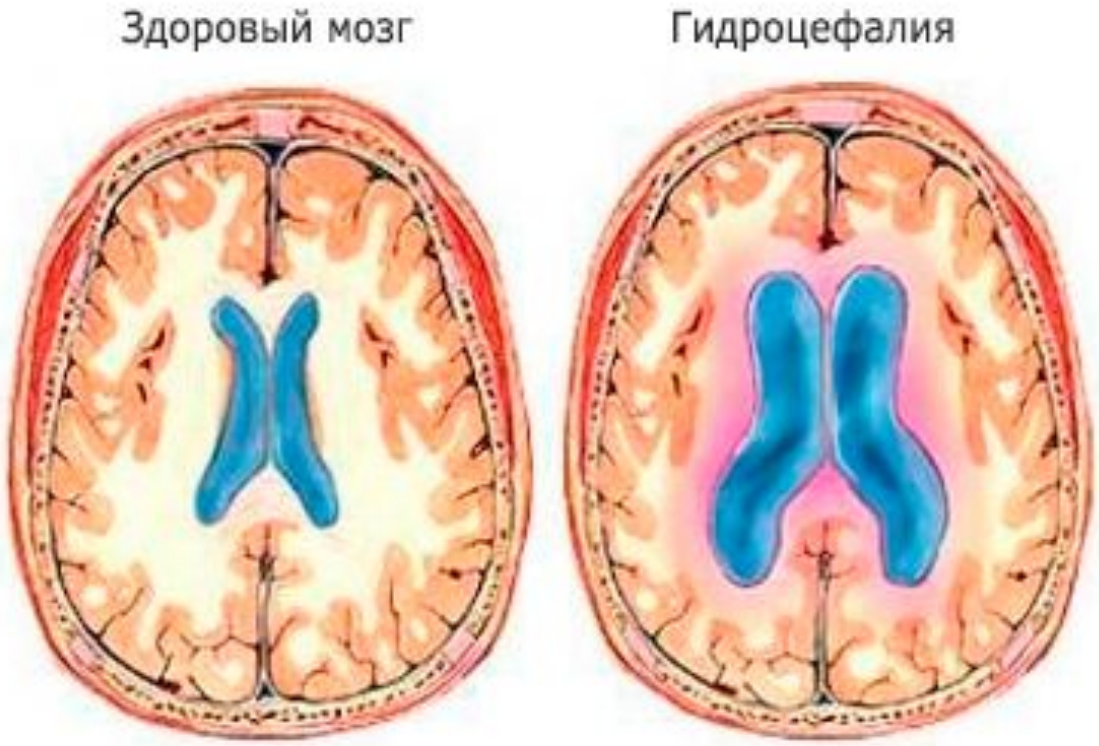

ГИДРОЦЕФАЛИЯ

Ребенок, 6л. ***DS: Окклюзионная гидроцефалия. Опухоль мозжечка и IV желудочка.***

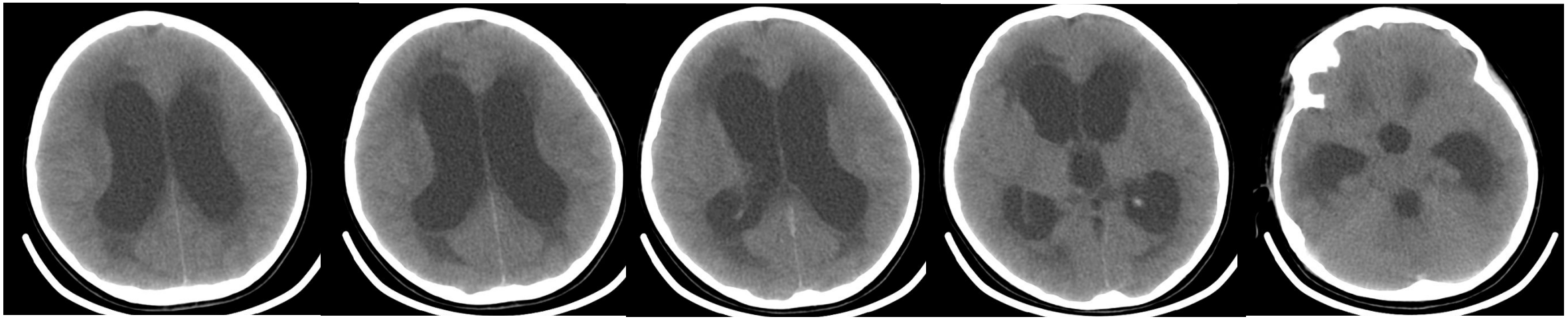

Расширенные желудочковой системы головного мозга: боковые-, III-, IV – желудочки. Перивентрикулярный отек.

ПНЕВМОЦЕФАЛИЯ

Мужчина, 38л. ***DS: опухоль 4-го желудочка.***

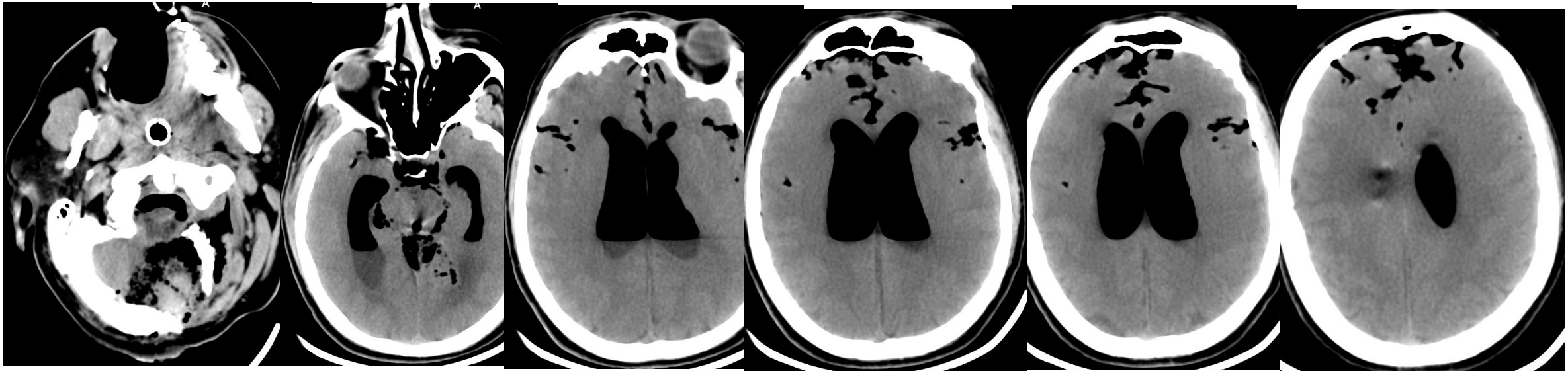

Воздух в желудочковой системе, над лбами у пациента оперированного в положение «сидя», по поводу опухоли 4-ого желудочка. Послеоперационные изменения ЗЧЯ. Ранний послеоперационный период.

ЭПИДУРАЛЬНАЯ ГЕМАТОМА

Мужчина, 27л. ***DS: Тяжелая ЗЧМТ. Ушиб головного мозга тяжелой степени.***

Острая эпидуральная гематома левой гемисферы головного мозга.

Гиподенсная диффузная зона левой височной области.

ВНУТРИМОЗГОВОАЯ ГЕМАТОМА

Мужчина, 53г. ***DS: Геморрагический инсульт: внутримозговое кровоизлияние в бассейне правой СМА.***

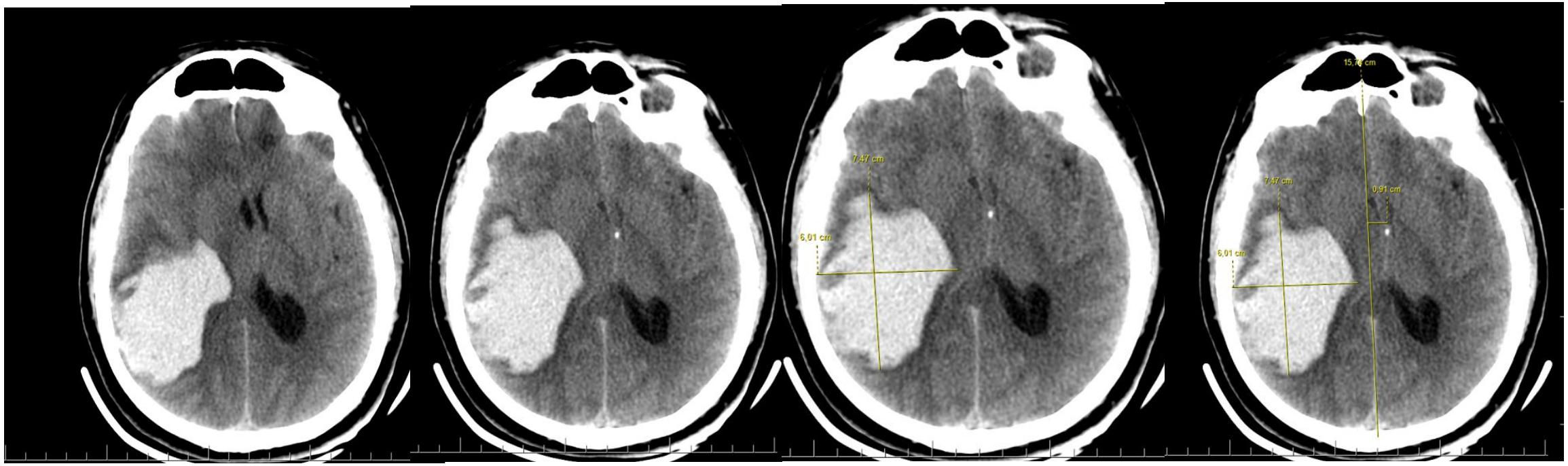

6,01 x 7,47 см **0,91 см**

В правой лобно-теменно-височной области определяется обширная гематома. Срединные стурктуры смещены влево. Правой боковой желудочек компремирован.

АНЕВРИЗМА ПРАВОЙ СМА

Мужчина, 54г. ***DS: гигантская частично тромбированная аневризма.***

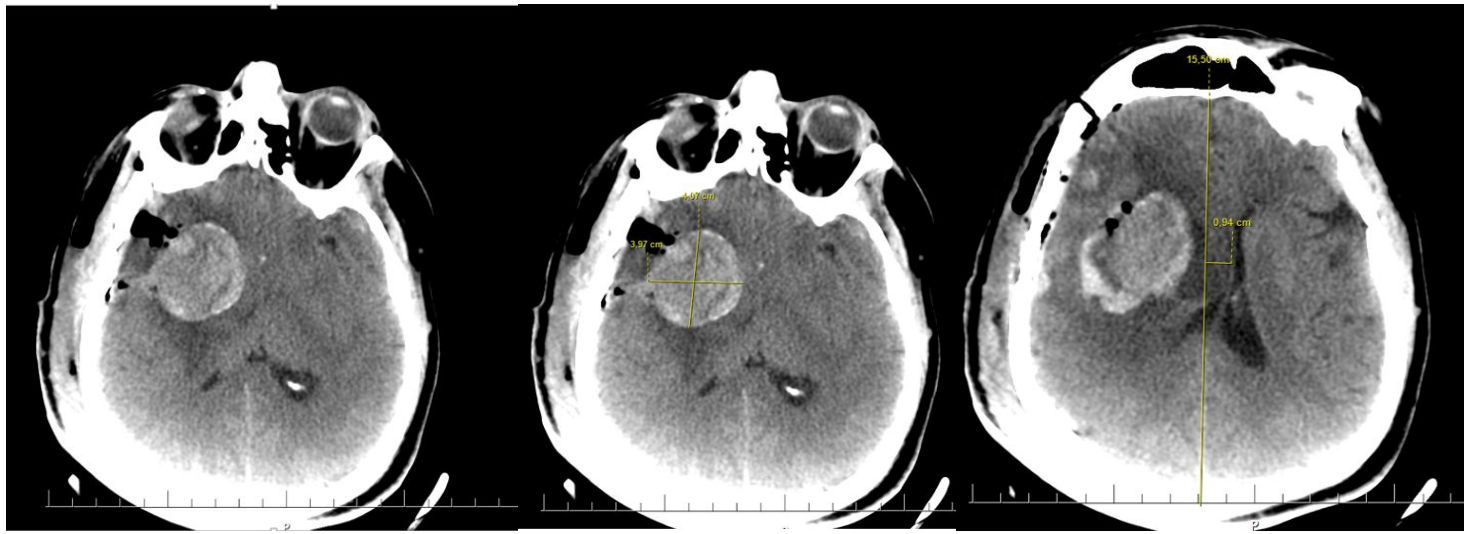

3,97 х 4,07 см **0,94 см**

В правой лобно-височной области определяется тромбированная аневризма. Срединные структуры смещены влево.

АЛГОРИТМ ДИАГНОСТИКИ ПОВЫШЕНИЯ ВЧД

1. Неврологический осмотр – общемозговая симптоматика, уровень сознания, стволовая симптоматика, двигательная функция конечностей;

2. Офтальмологический осмотр – зрительная функция, поле зрения, глазное дно;

3. Нейровизуализация – СКТ или МРТ;

4. Люмбальная пункция – <u>противопоказана при подозрении на дислокацию мозга.</u>

ПОЧЕМУ ВАЖНО ПРОВОДИТЬ НЕЙРОМОНИТОРИНГ

При несвоевременной коррекции повышение ВЧД ⩾20 мм.рт. ст. может привести к следующим осложнениям:

- **Затруднение мозгового кровотообращения**
- **Нарушение метаболизма мозга**
- **Нарушение венозного оттока**
- **Нарастающий риск вторичного ишемического повреждения**
- **Нарастающий риск дислокации и вклинения**

· Marshall et al. J Neurosurg 1979: 50; 20-25
· Narayan et al. J Neurosurg 1981: 54; 751-762
· Unterberg et al. Neurosurgery 1993: 32; 17-24
· Marmarou et al. J Neurosurg 1991: 75; S59-S66

СХЕМА ГЕМАТОЭНЦЕФАЛИЧЕСКОГО БАРЬЕРА

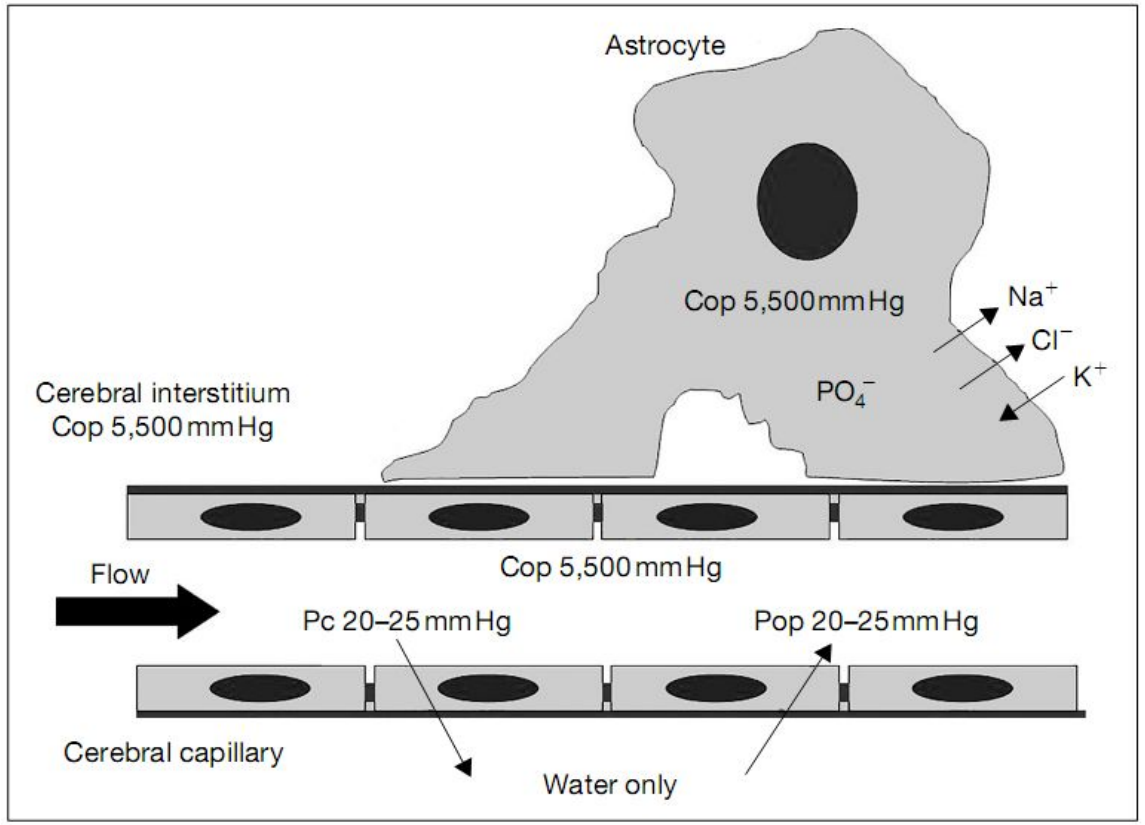

Вода и растворенные в ней питательные вещества из капилляров проходят в межклеточное пространство и потом в клетку. В дистальном отделе вода возвращается обратно в просвет капилляра за счет онкотического давления, которое создается общим белком крови. В клетке, межклеточном пространстве и в капилляре осмотическое давление одинаковое. При переливании гиперосмолярного раствора повышаетмя концентрация ионов натрия в капилляре и как следствие, в капилляр притягивается воду из клетки и межклеточного пространства. Таким образом из-за обезвоживания мозговой ткани снижается отек и соответствнено внутричерепное давление.

РЕКОМЕНДАЦИИ ПО ДИАГНОСТИКЕ И ЛЕЧЕНИЮ ТЯЖЕЛОЙ ЧЕРЕПНО-МОЗГОВОЙ ТРАВМЫ

ПОКАЗАНИЯ ДЛЯ МОНИТОРИНГА ВЧД:

Тяжелая ЧМТ (ШКГ $\leq$ 8) и изменения по КТ

Тяжелая ЧМТ (ШКГ $\leq$ 8) с нормо-КТ

“+” два из трех признаков:

- возраст больше 40 лет
- поздно-тонические реакции
- систолическое АД < 90 mmHg

Журнал «Вопросы нейрохирургии» им. Н.Н. Бурденко №1, 2016

ИМПЛАНТАЦИЯ ДАТЧИКА ВЧД

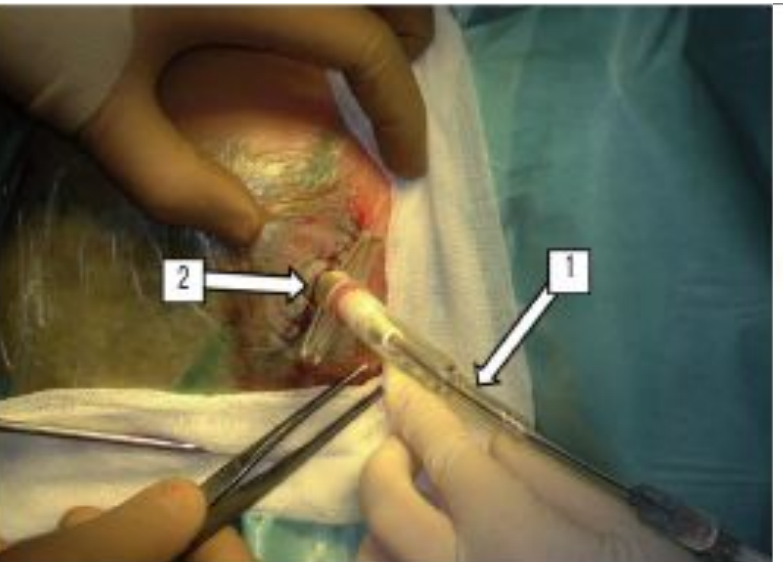

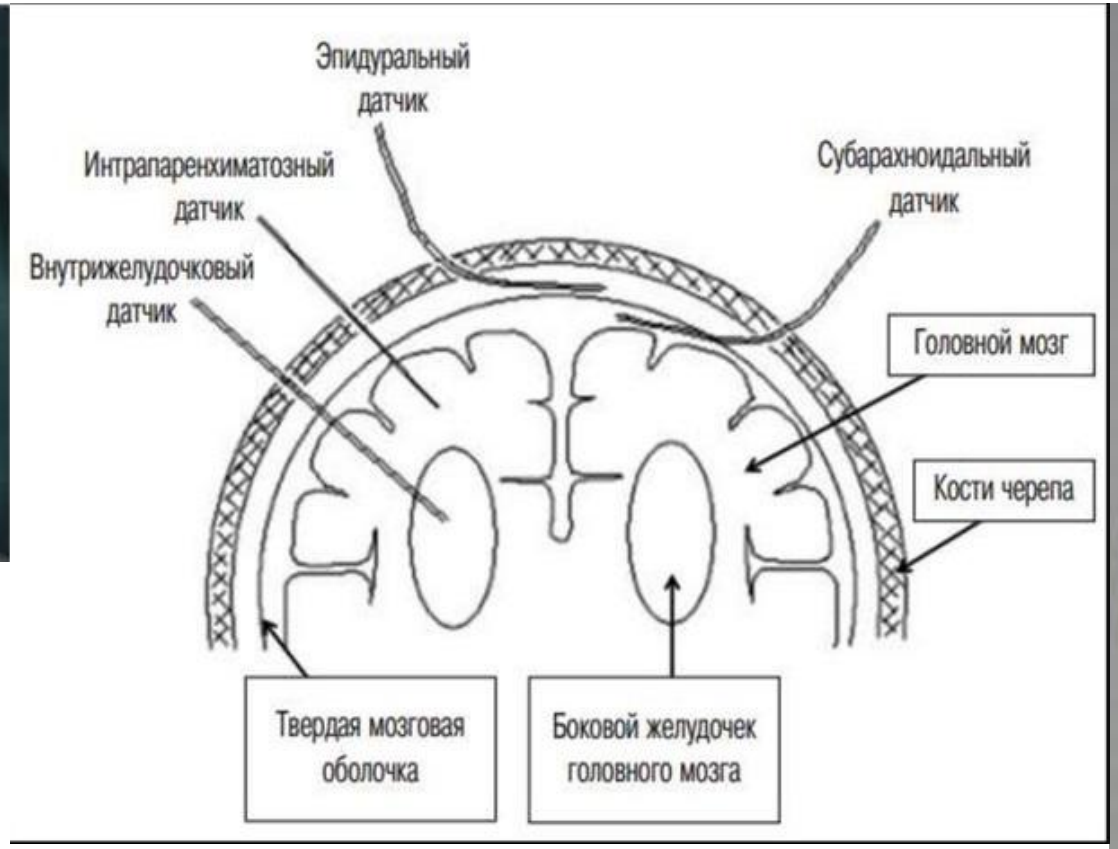

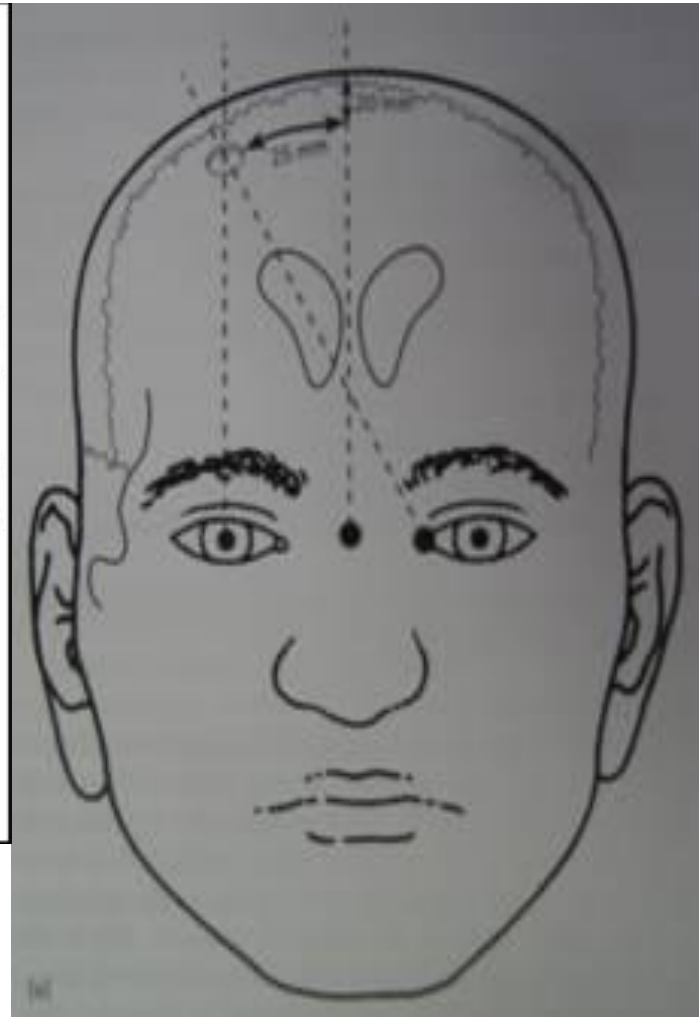

Большой выбор для мониторинга

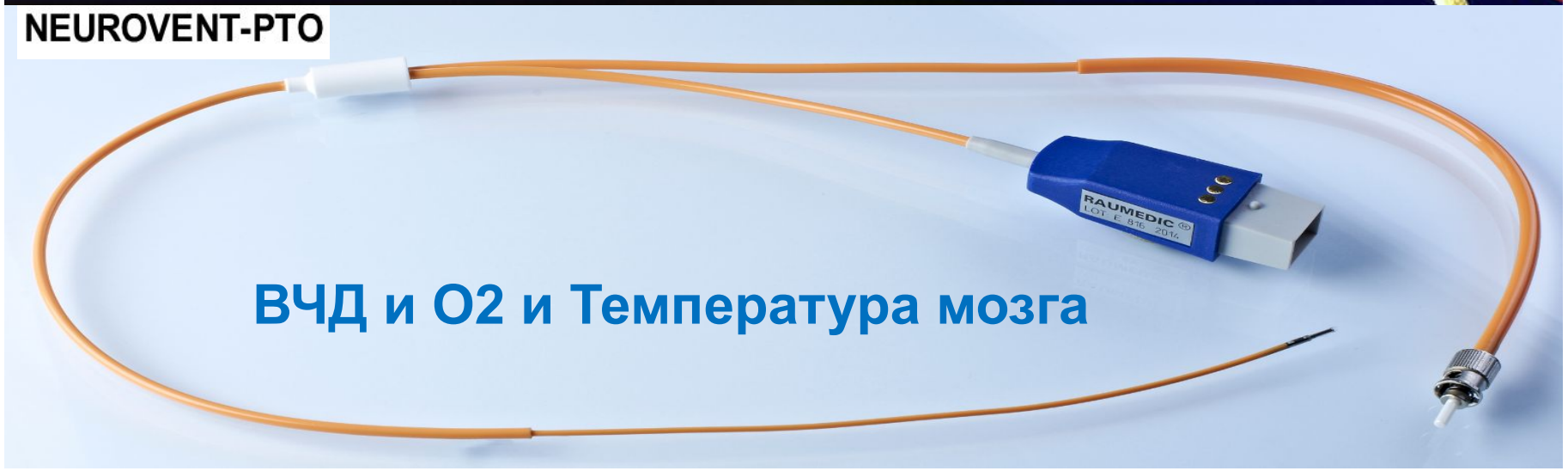

Подключение к прикроватному Монитору (см. спецификацию)

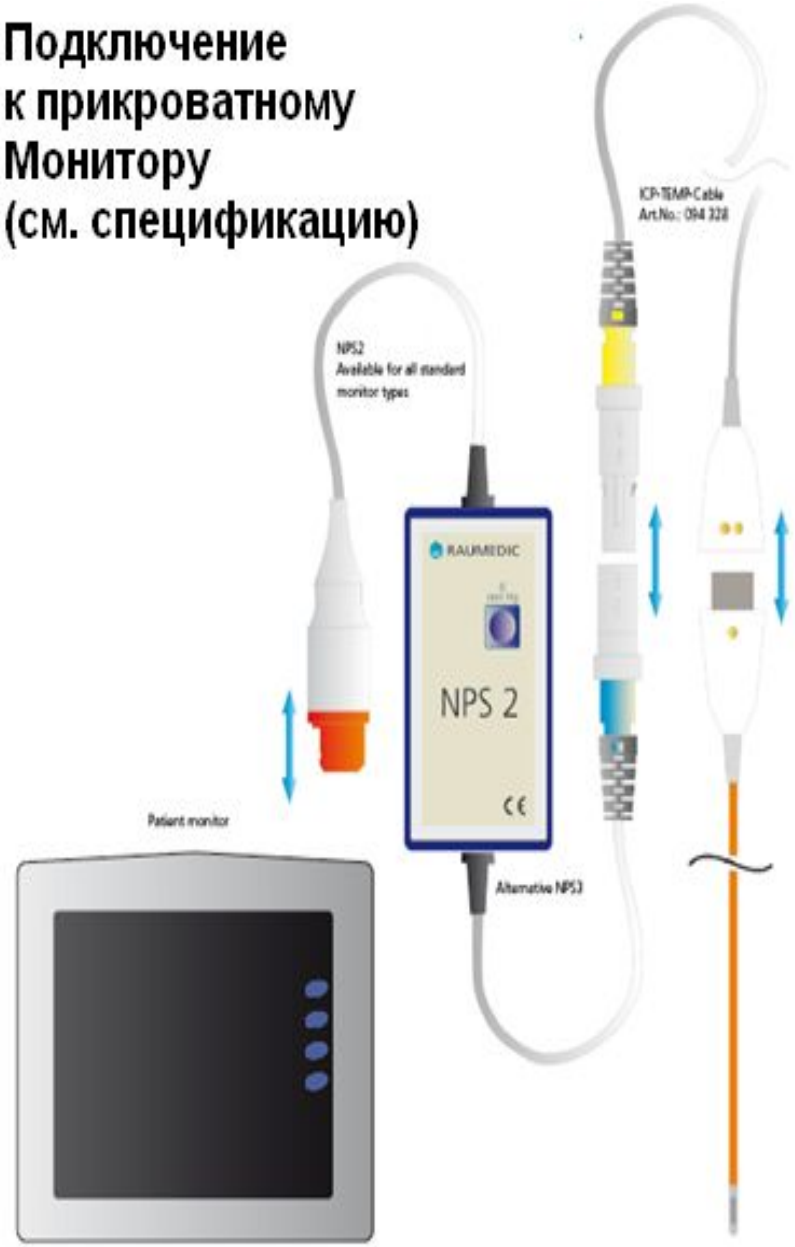

МОНИТОР НЕЙРОРЕАНИМАЦИИ

МЕТОДЫ КОРРЕКЦИИ ПОВЫШЕНИЯ ВЧД

-Удаление (дренирование) внутричерепных гематом;

-Удаление внутримозговых образований (опухоли, кисты с кровоизлиянием);

-Коррекция гидроцефалии;

-Консервативные методы коррекции ВЧД в условиях реанимации (диуретики, терапия гиперосмолярными растворами, гормональная терапия и др.).

МЕТОДЫ КОРРЕКЦИИ ПОВЫШЕНИЯ ВЧД

КОРРЕКЦИЯ ГИДРОЦЕФАЛИИ:

-Наружный вентрикулярный дренаж;

-Шунтирование (вентрикулоперитонеальный -, вентрикулоатриальный шунт);

-Восстановление ликвороциркуляции (удаление опухоли, кисты, стентирование).

ЭПИДУРАЛЬНАЯ ГЕМАТОМА

Мужчина, 27л. ***DS: Тяжелая ЗЧМТ. Ушиб головного мозга тяжелой степени.***

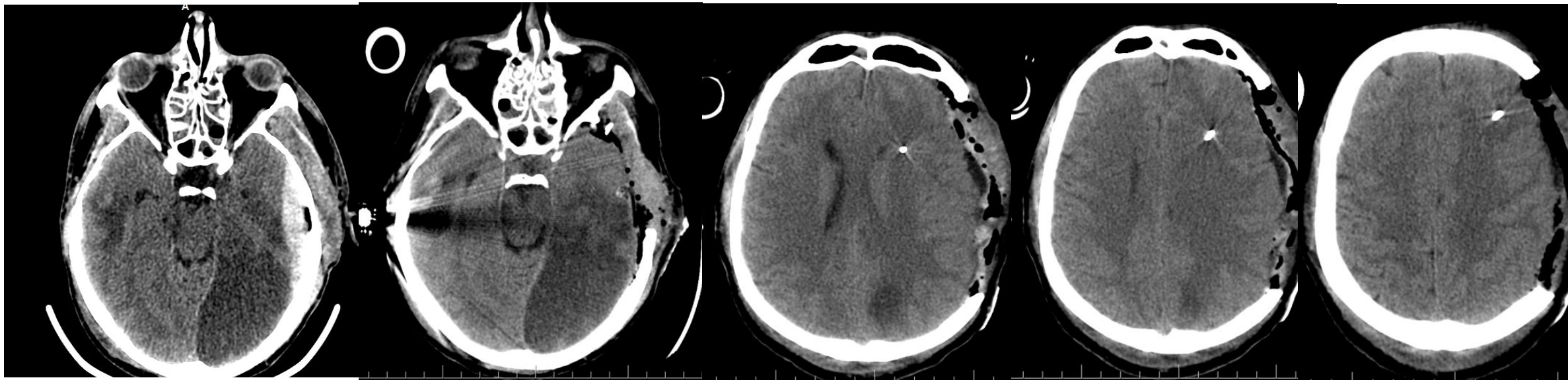

Удаление эпидуральной гематомы. Декомпрессивная трепанация с пластикой твердой мозговой оболочки. Имплантация паренхиматозного датчика ВЧД в премоторной зоне слева.

Ребенок 6л. ***DS: Множественные объёмные образования головного и спинного мозга.***

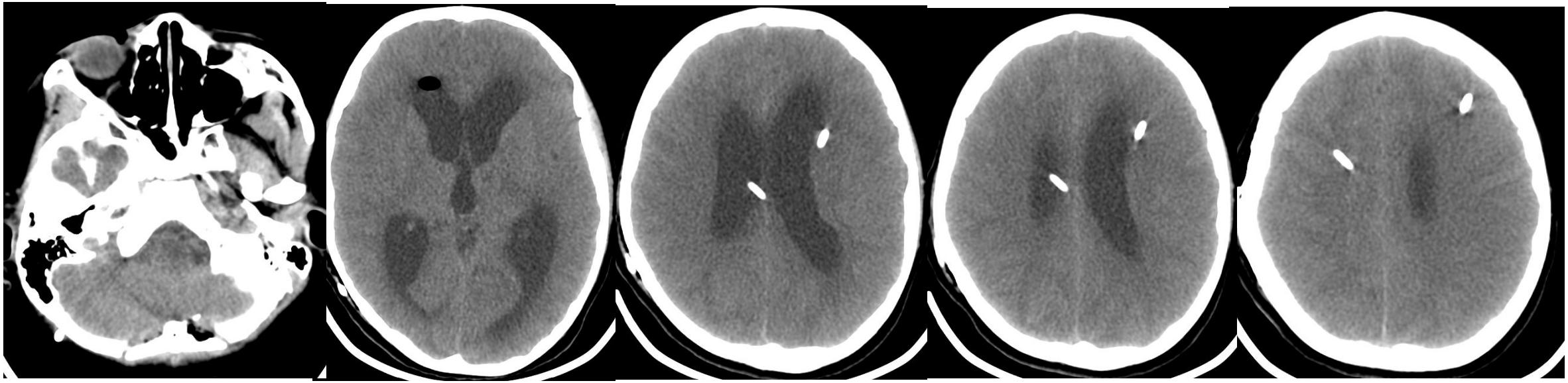

Вентрикулоперитонеальное шунтирование.

Мужчина, 24 г. ***DS: опухоль ствола головного мозга.***

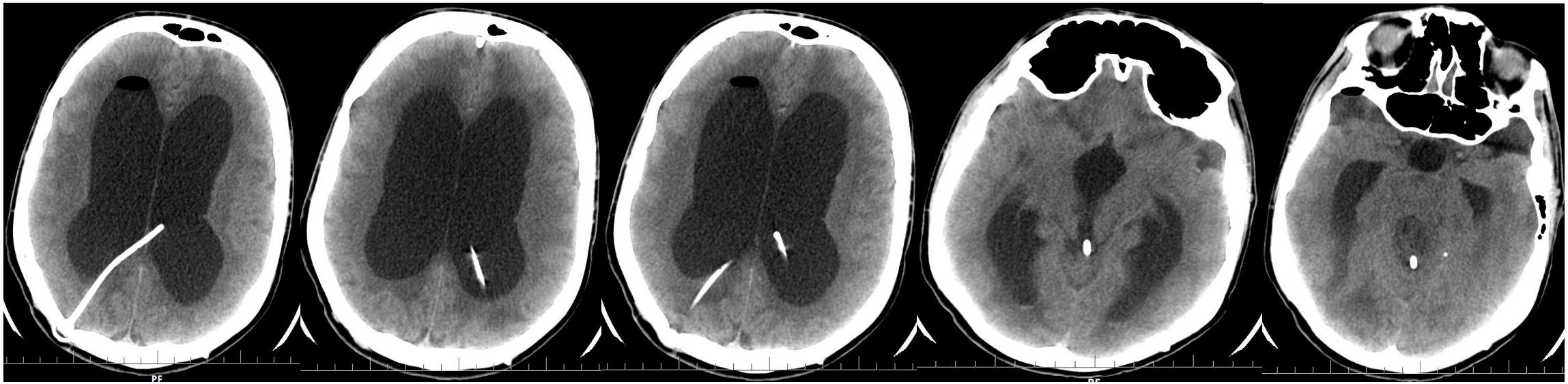

Пациент с двумя вентрикуло-перитониальной шунтирующей системы и стента в сильвиевом водопроводе.

Guidelines for the Management of Severe TBI, 4th Ed.

Коррекция ВЧД, представленная BRAIN TRAUMA FOUNDATION TBI GUIDELINES.
SEPTEMBER 2016

Методы коррекции:

1. Декомпрессионная краниэктомия
2. Профилактическая гипотермия
3. Терапия гиперосмолярными растворами
4. Дренаж спиномозговой жидкости
5. ИВЛ
6. Анестетики в сочетании с седативными препаратами и анальгетиками (медикаментозный сон)
7. Адекватное питание
9. Профилактика внутрибольничной инфекции
10. Профилактика тромбоза глубоких вен нижних конечностей

BRAINTRAUMA.ORG

МОНИТОРИНГ ПРИ ДЕКОМПРЕССИОННОЙ КРАНИЭКТОМИИ

RESEARCH—HUMAN—CLINICAL STUDIES

Neurosurgery
0:1–10, 2019

Long-Term Effect of Decompressive Craniectomy on Intracranial Pressure and Possible Implications for Intracranial Fluid Movements

Alexander Lilja-Cyron, MD*
Morten Andresen, MD, PhD*
Jesper Kelsen, MD, PhD‡
Trine Hjorslev Andreasen, MD*
Kåre Fugleholm, MD, DMSc*
Marianne Juhler, MD, DMSc*

*Department of Neurosurgery, Rigshospitalet, Copenhagen, Denmark; ‡Department of Orthopedic Surgery (Spine Sec-

BACKGROUND: Decompressive craniectomy (DC) is used in cases of severe intracranial

Декомпрессионная краниэктомия используется в случаях тяжелой внутричерепной гипертензии или угрозы внутричерепного вклинения. Эффективно снижает ВЧД, но несет в себе риск серьезных осложнений, связанных с аномальным ВЧД и/или нарушении циркуляции спинномозговой жидкости, например, образование гигромы, гидроцефалия и «Синдром трепанации».

Мужчина, 41л. ***DS: Тяжелая ЗЧМТ. Ушиб головного мозга тяжелой степени.***

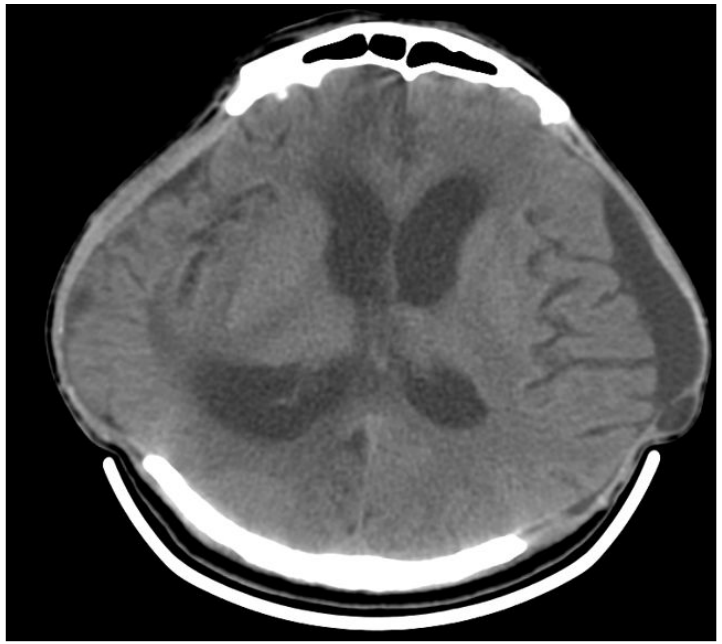

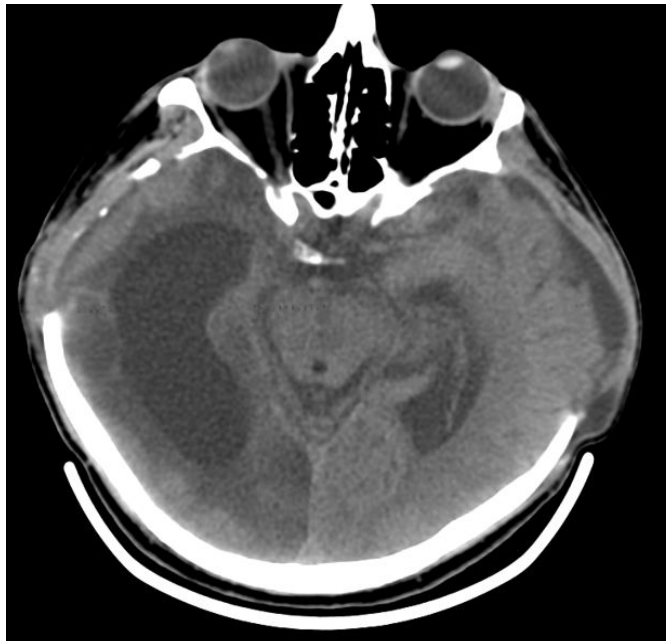

Выполнена декомпрессивная краниэктомия с обеих сторон, установлен датчик ВЧД в премоторной области слева.

Спасибо за внимание!