

СРЕДНИЙ МОЗГ;

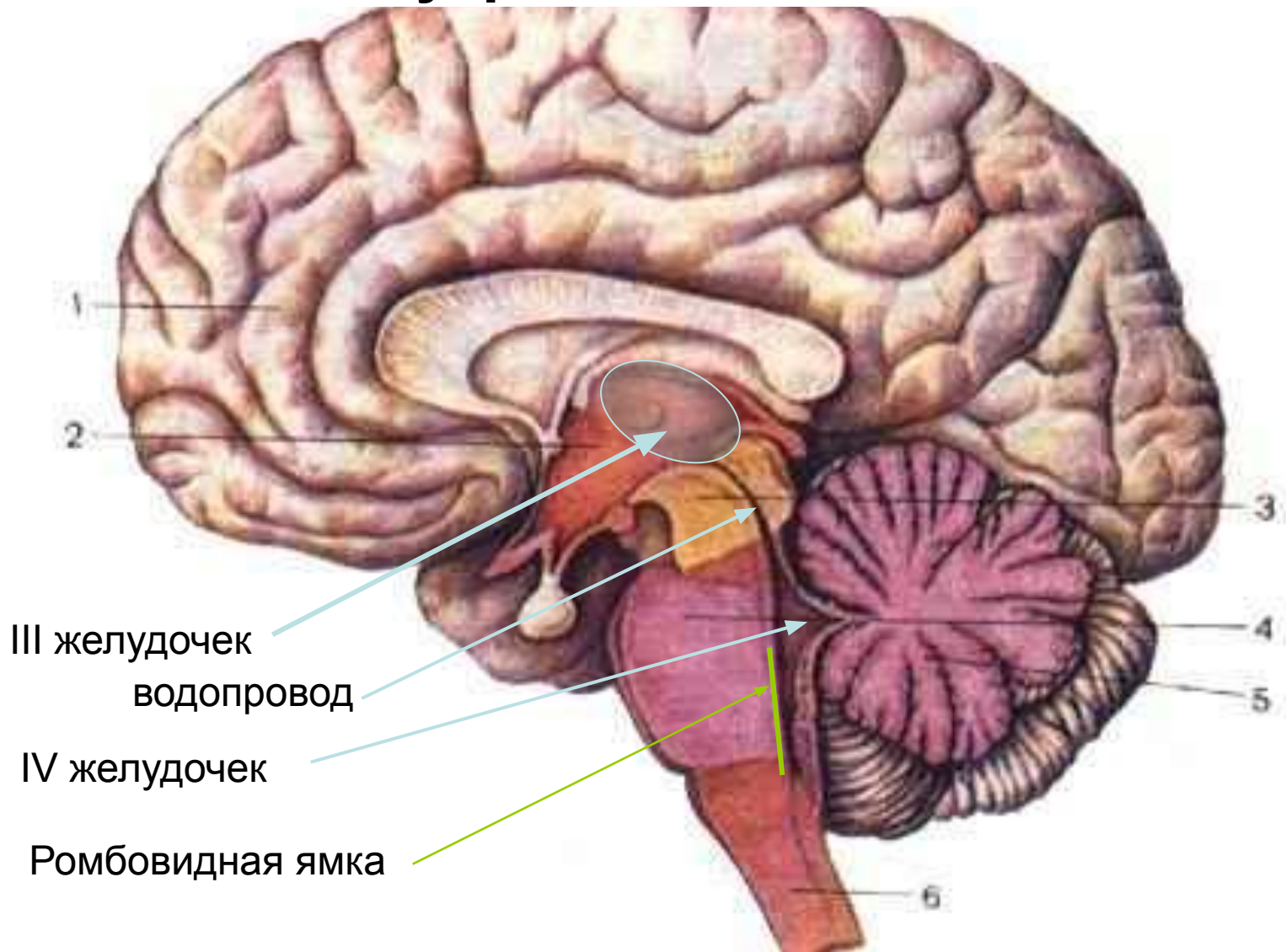
МОЗЖЕЧОК

*топография, морфология и
структурно-функциональная
организация*

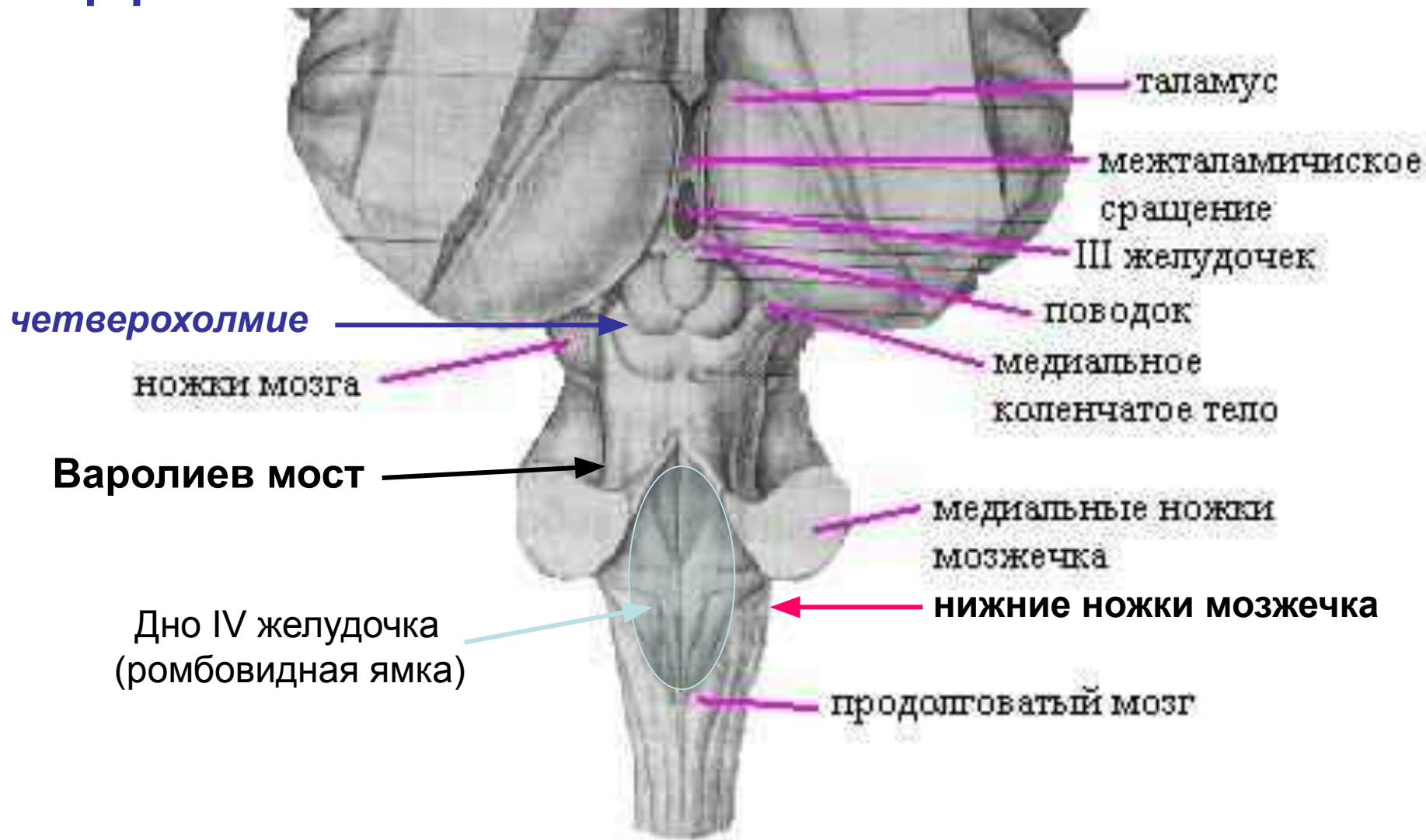
Проф. Гринченко Ю.В.



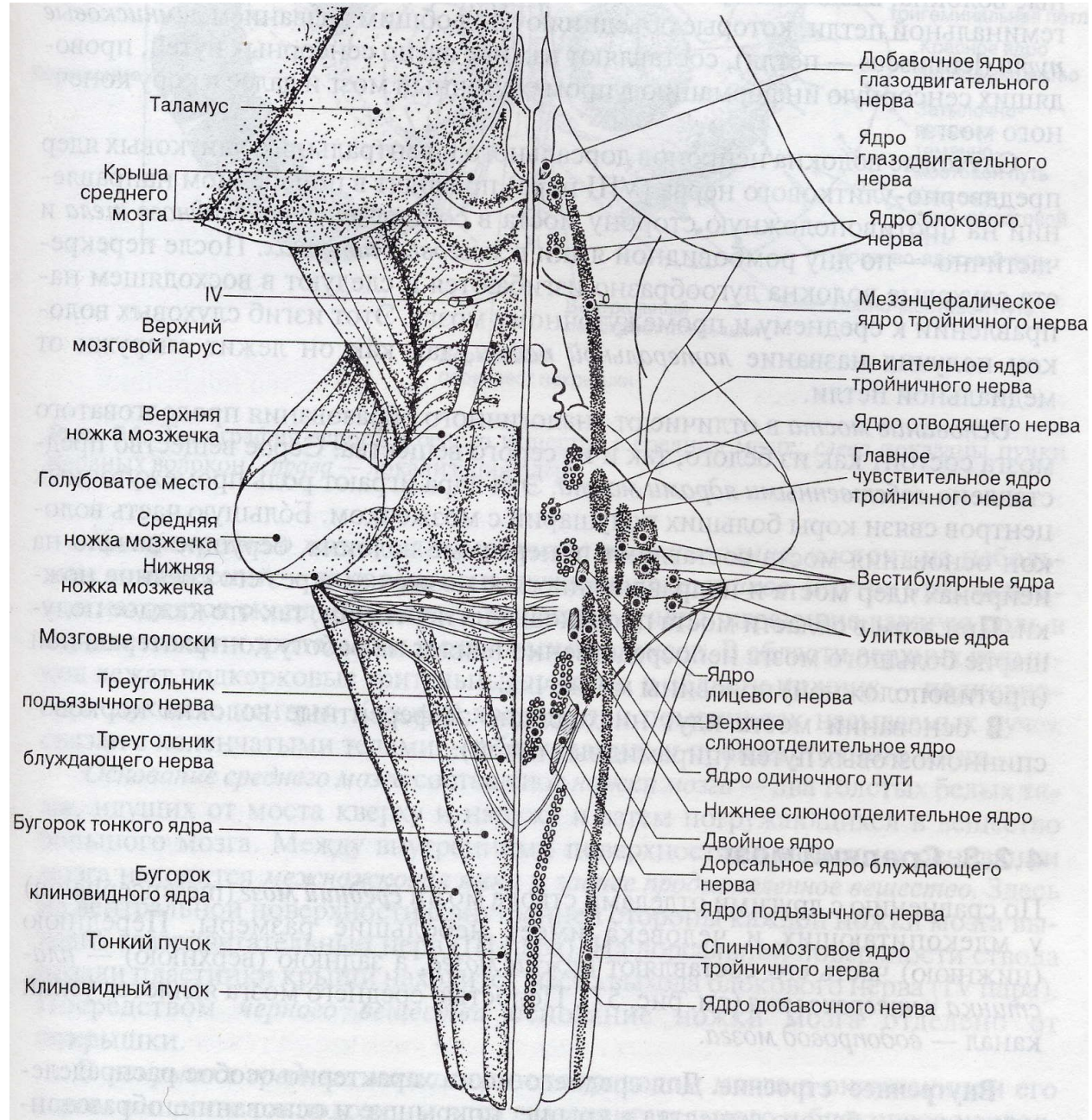
ВЗАИМОРАСПОЛОЖЕНИЕ среднего мозга, моста, мозжечка и внутренних полостей



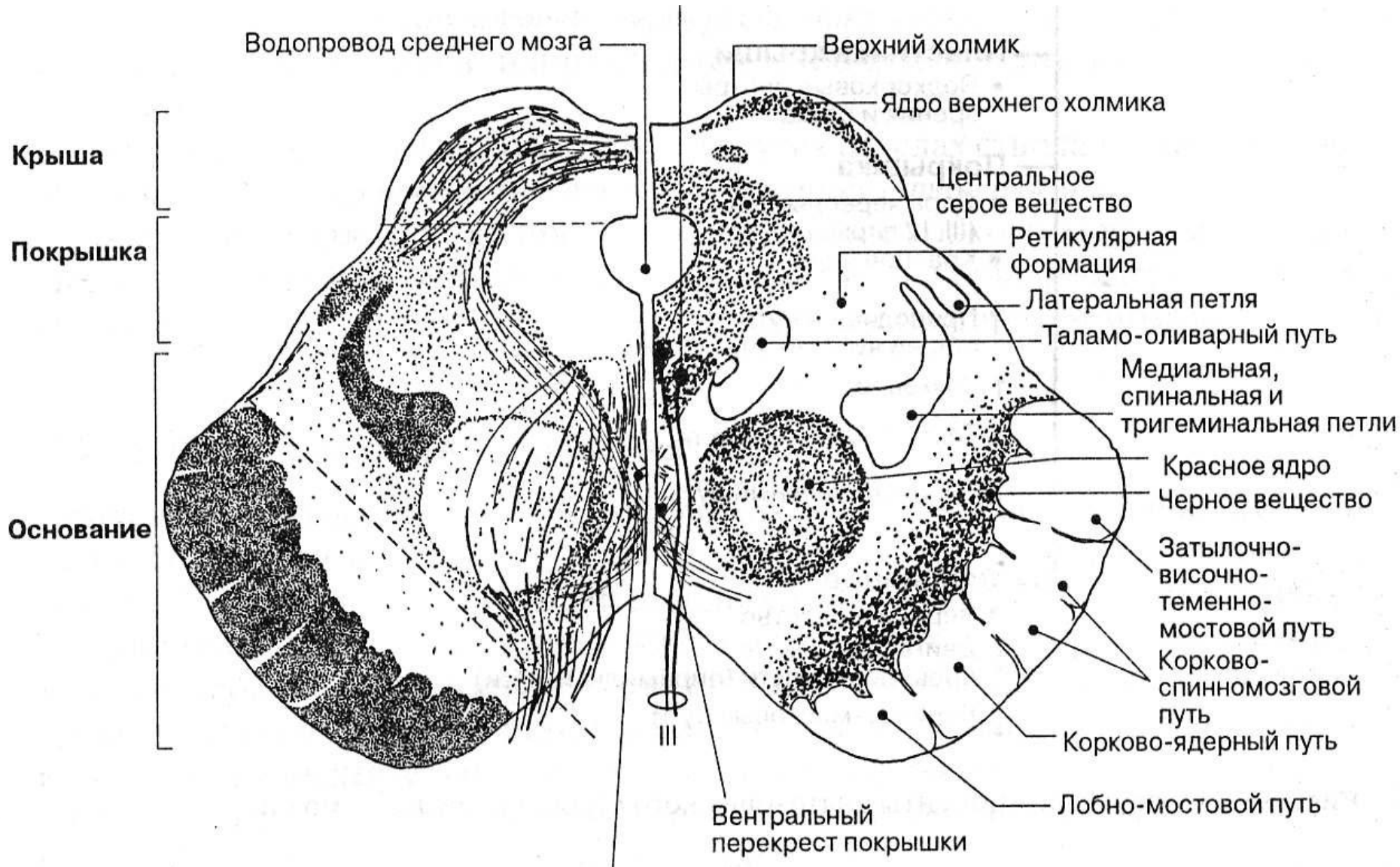
ДОРСАЛЬНАЯ ПОВЕРХНОСТЬ

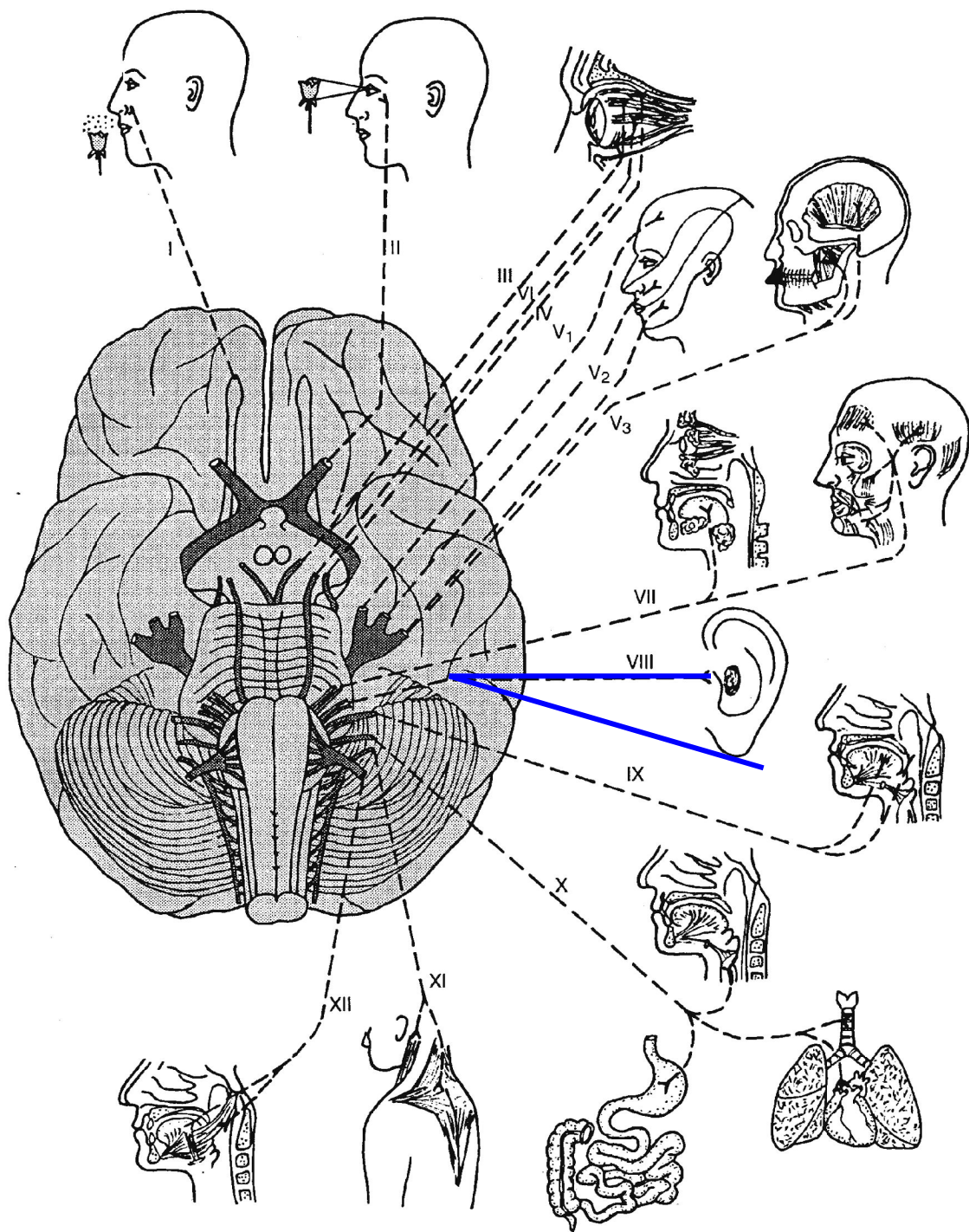


ОБЩАЯ СХЕМА ДОРСАЛЬНОЙ ПОВЕРХНОСТИ



ПОПЕРЕЧНЫЙ СРЕЗ





I - обонятельный
II – зрительный
III – глазодвигательный
IV – блоковый
V - тройничный 

VI – отводящий

VII - лицевой 

VIII – преддверно-улитковый

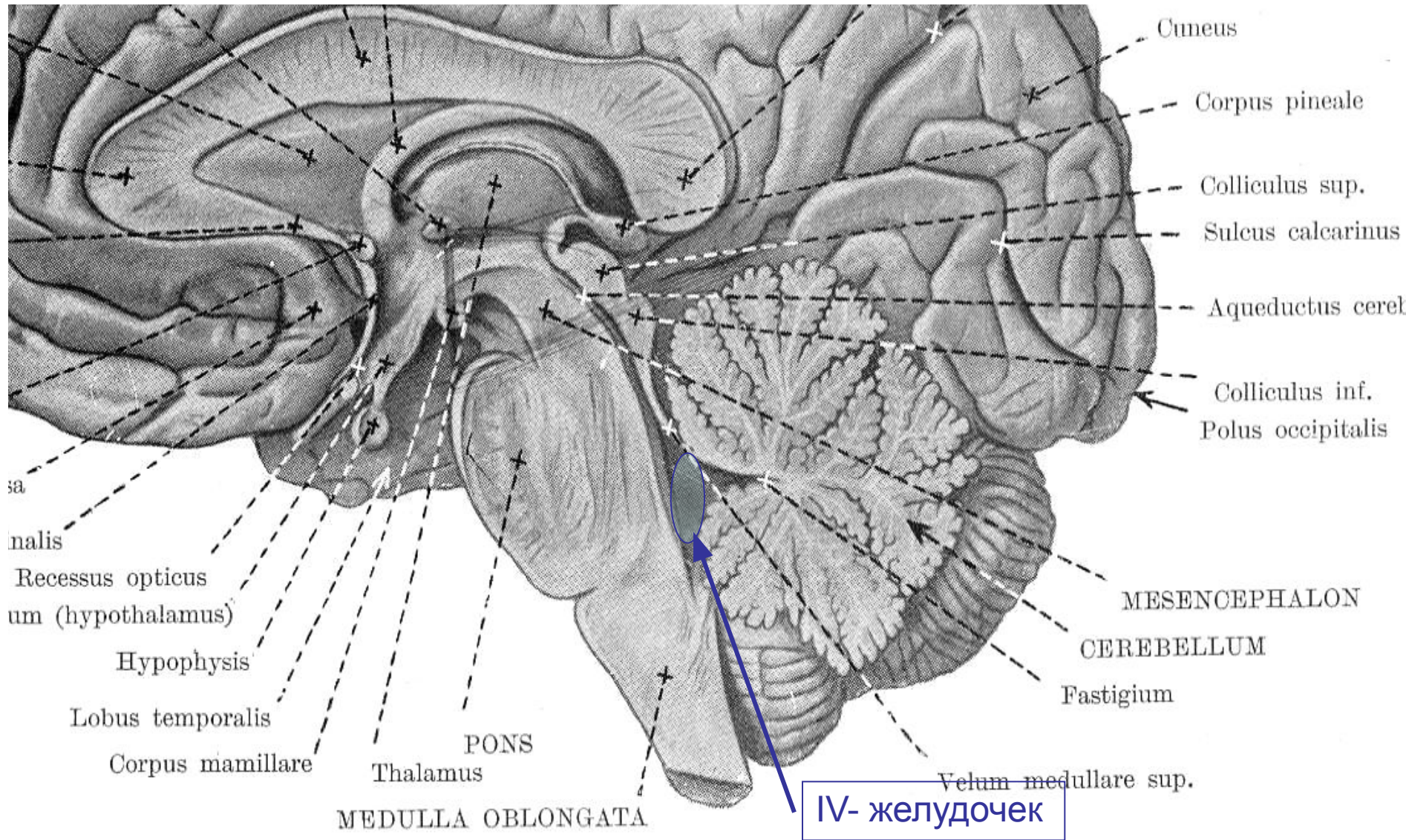
IX - языкоглоточный 

X – блуждающий
(парасимпатический)

XI – добавочный

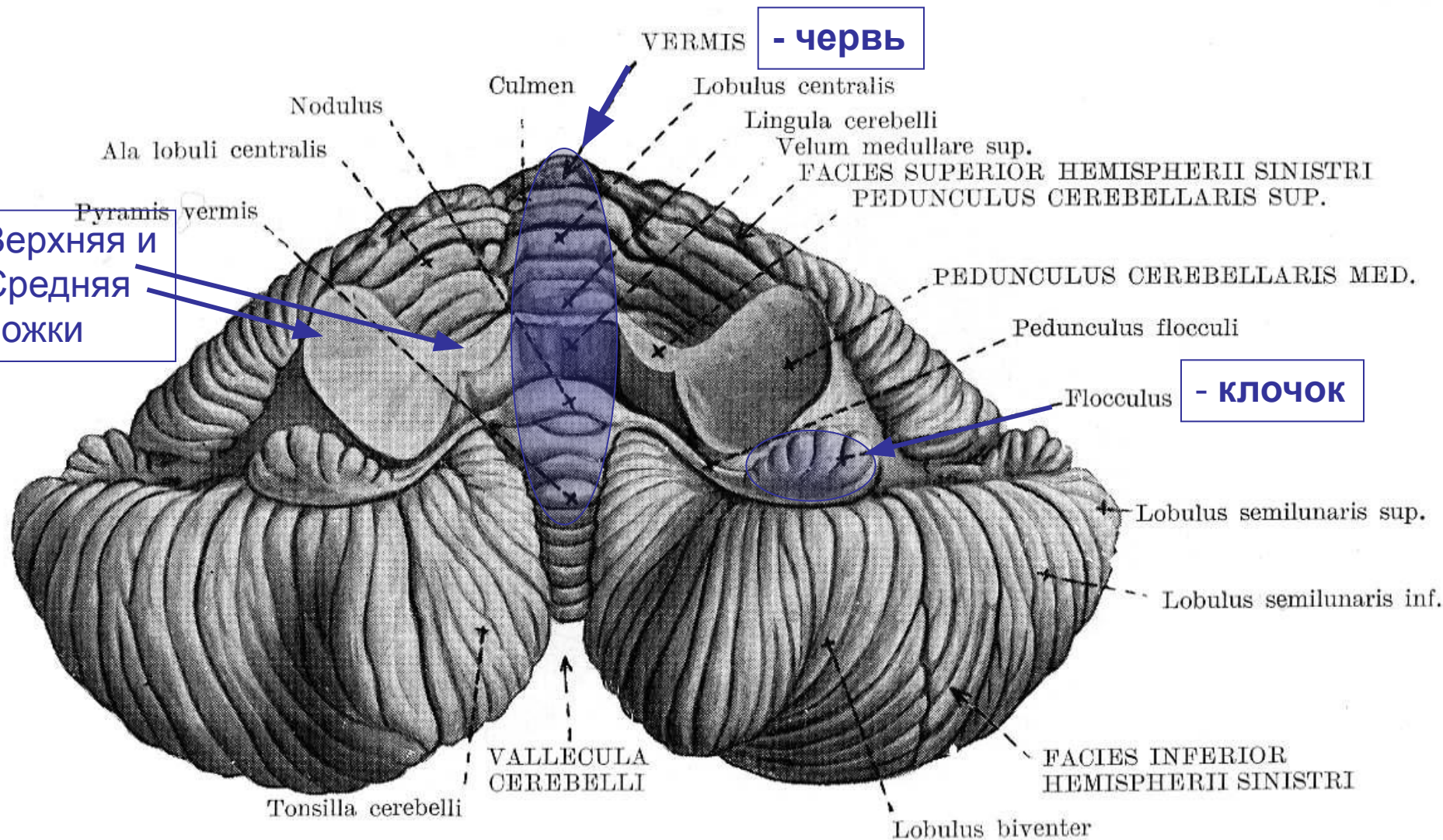
XII - подъязычный

САГИТТАЛЬНЫЙ СРЕЗ *МОЗЖЕЧКА*



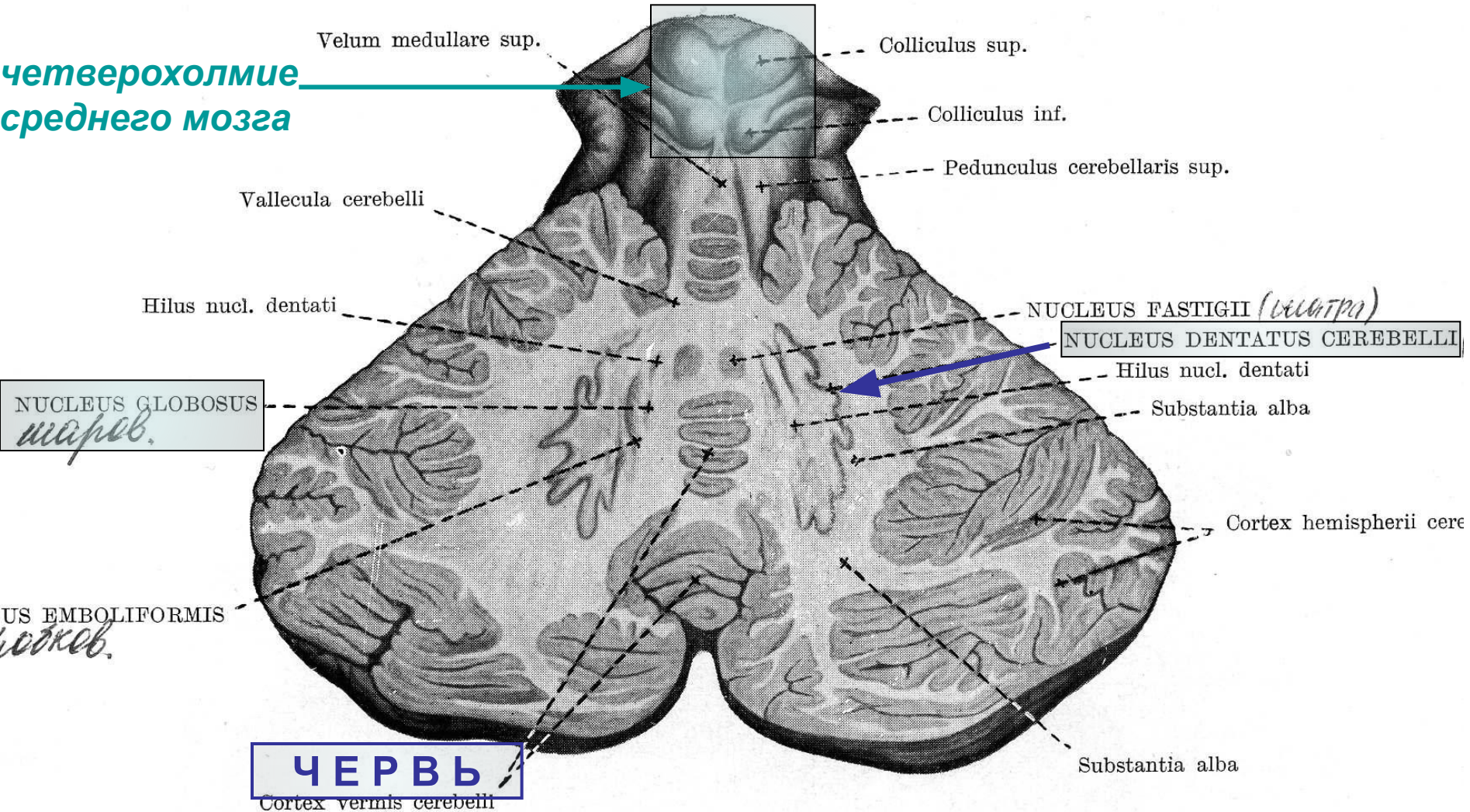
ВЕНТРАЛЬНАЯ ПОВЕРХНОСТЬ

(ВИД СНИЗУ – ИЗНУТРИ)

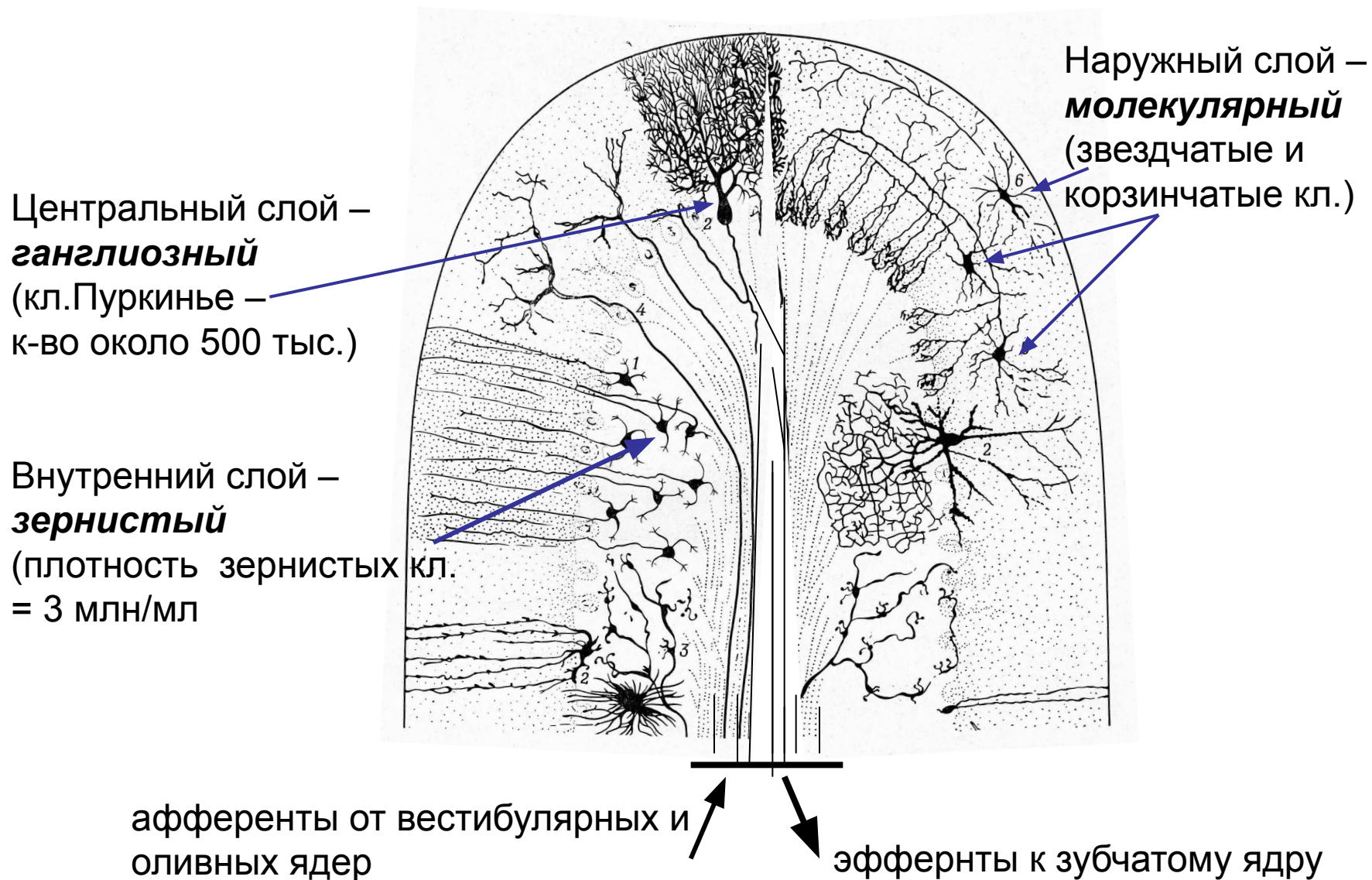


ГОРИЗОНТАЛЬНЫЙ СРЕЗ (внутренняя структура)

Четверохолмие
среднего мозга



Структура коры мозжечка



ФУНКЦИОНАЛЬНЫЕ ПРОЯВЛЕНИЯ:

СТАТИКА ТЕЛА (*старый мозжечок – червь*)

- *равновесие*
- *тонус*
- *поза*

ЦЕЛЕНАПРАВЛЕННЫЕ ДВИЖЕНИЯ (*полушария*)

- *инициация*
- *координация*
- *коррекция*

ФУНКЦИОНАЛЬНЫЕ РАССТРОЙСТВА

- **АТОНИЯ**
- **АБАЗИЯ**
- **АТАКСИЯ**
- **АСТЕНИЯ**
- **АПРАКСИЯ**

Дети уже на даче, и вы тоже свободны!

