Аневризмы

Типы аневризм

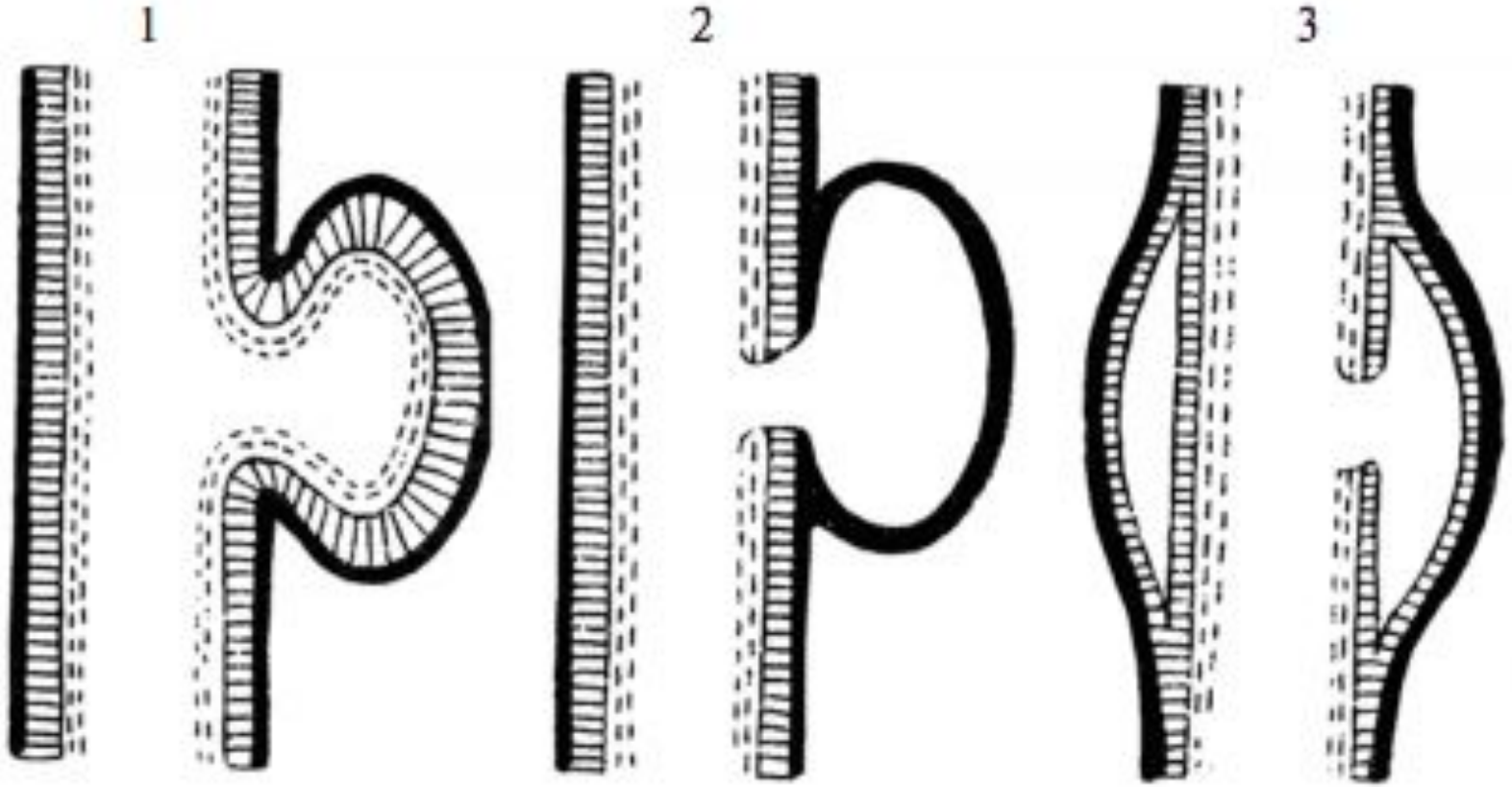

Рис. 1. Истинная аневризма — 1, ложная аневризма — 2, расслаивающая аневризма — 3

Расслаивающая аневризма грудной части аорты

Стэнфордская классификация

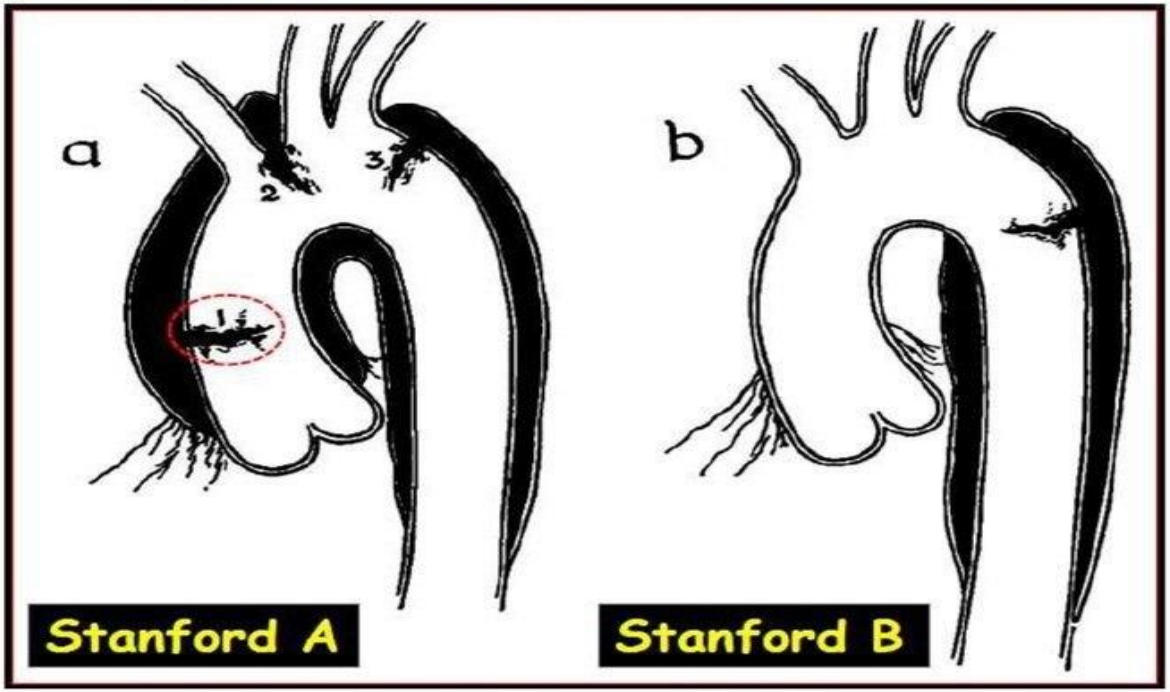

Два типа расслоения аорты:

Тип А - расслоение, вовлекающее восходящую аорту (тип I и II по DeBakey).

Тип В - расслоение, ограниченное нисходящей аортой (тип III по DeBakey).

Торакоабдоминальные аневризмы (классификация Crawford)

Степень I - вовлечена нисходящая грудная аорта, от уровня левой подключичной артерии до супраренального отдела брюшной аорты

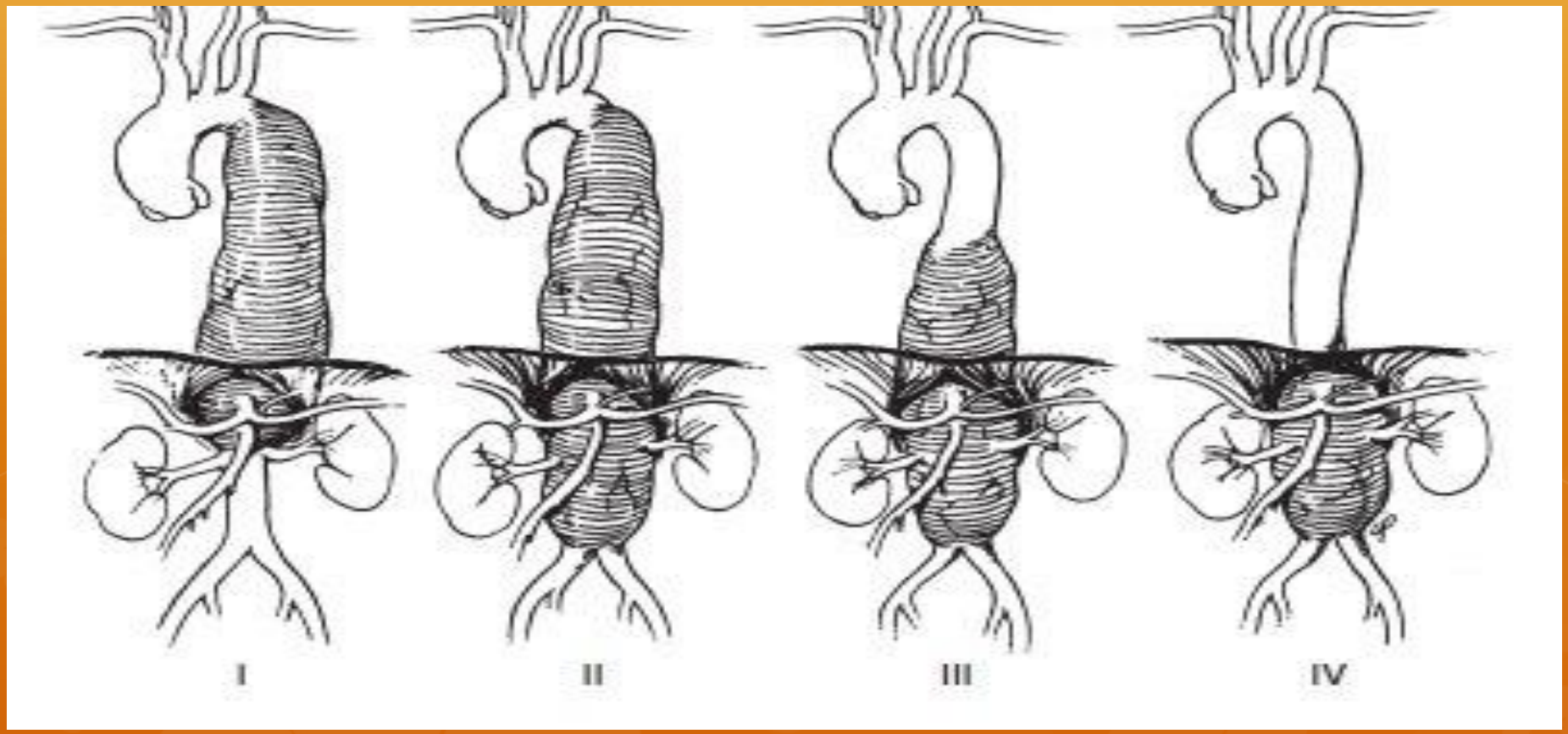

Торакоабдоминальные аневризмы (классификация Crawford)

Степень II - на протяжении от уровня левой подключичной артерии до бифуркации брюшной аорты

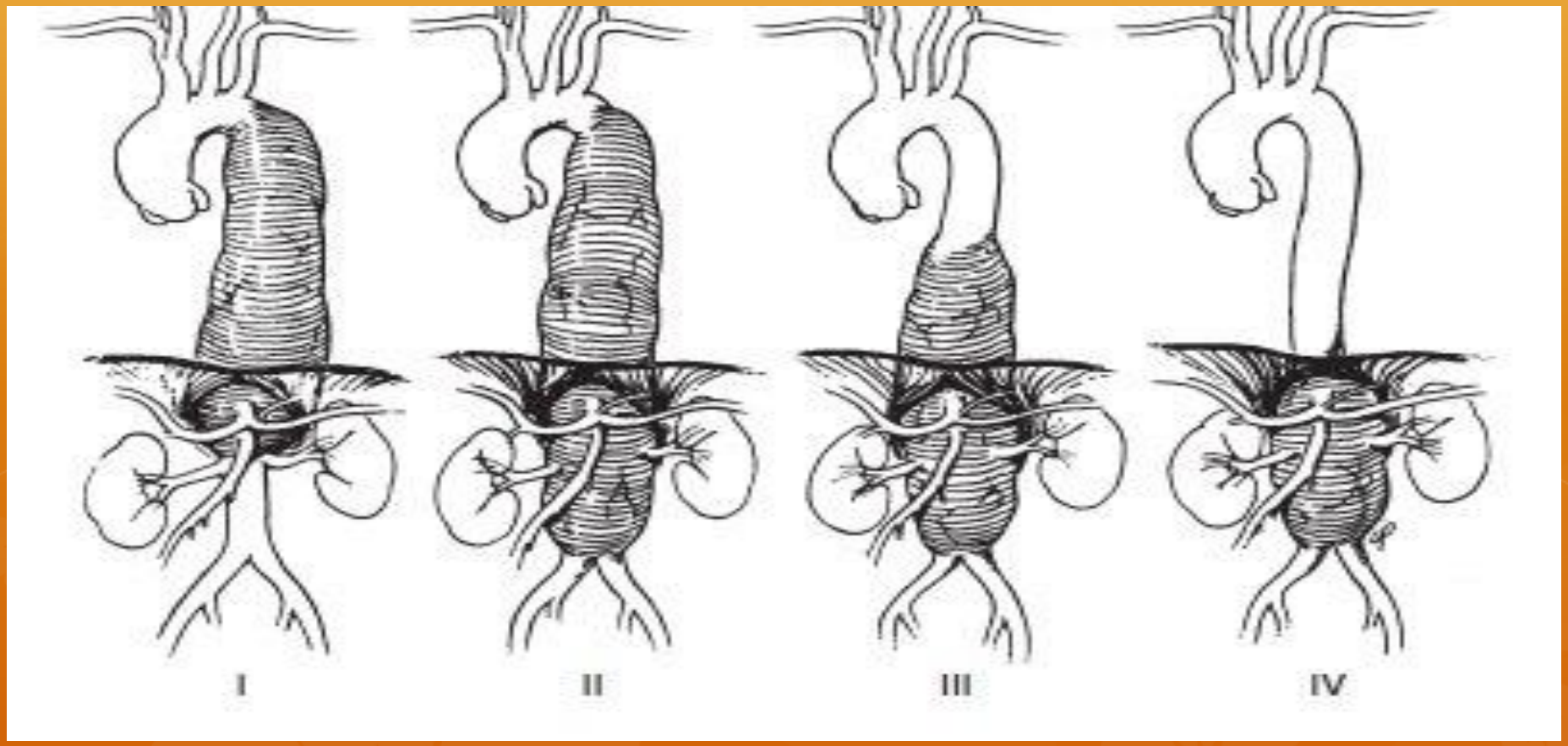

Торакоабдоминальные аневризмы (классификация Crawford)

Степень III - вовлечена дистальная часть грудной аорты до бифуркации брюшной аорты

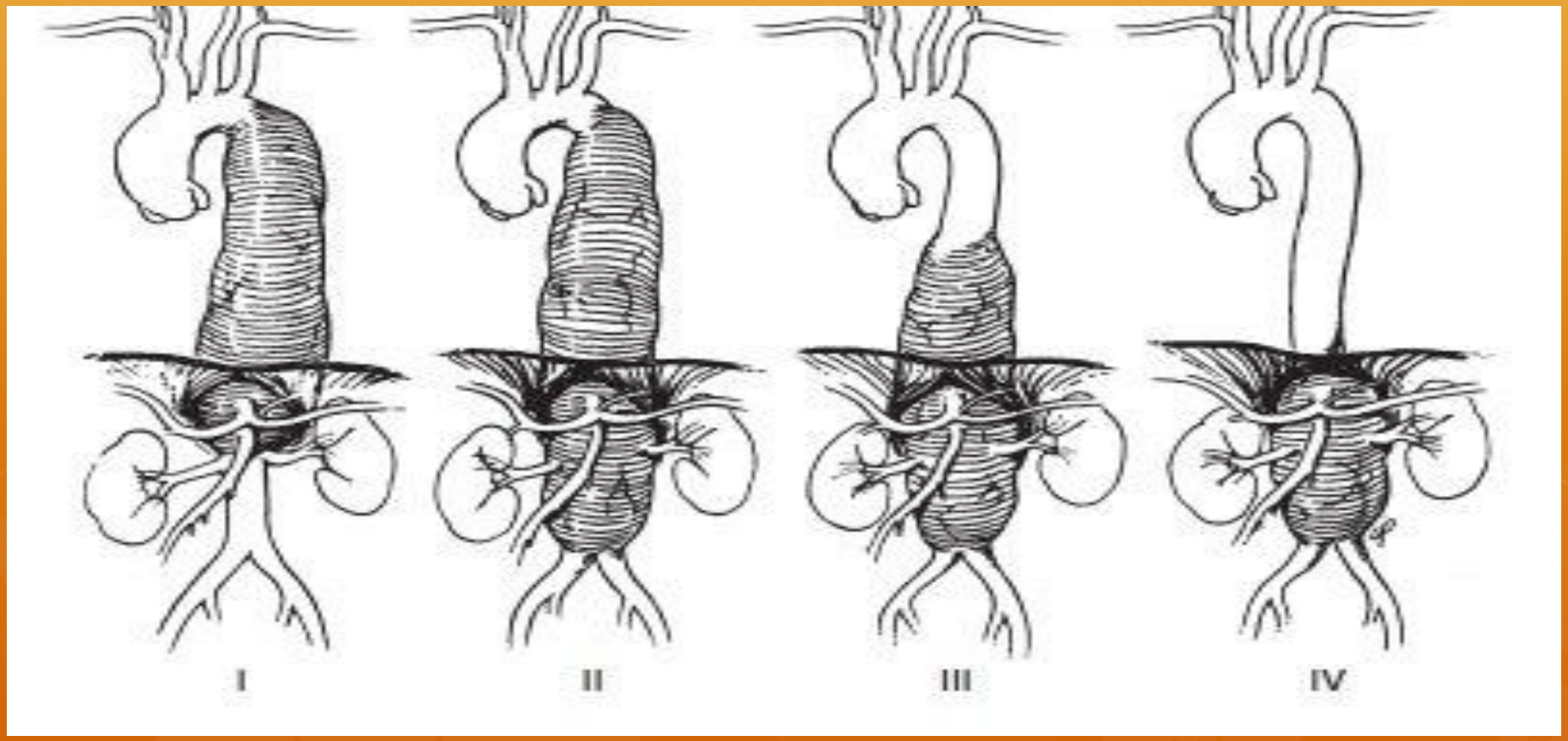

Торакоабдоминальные аневризмы (классификация Crawford)

Степень IV - ограничена брюшной аорты ниже диафрагмы

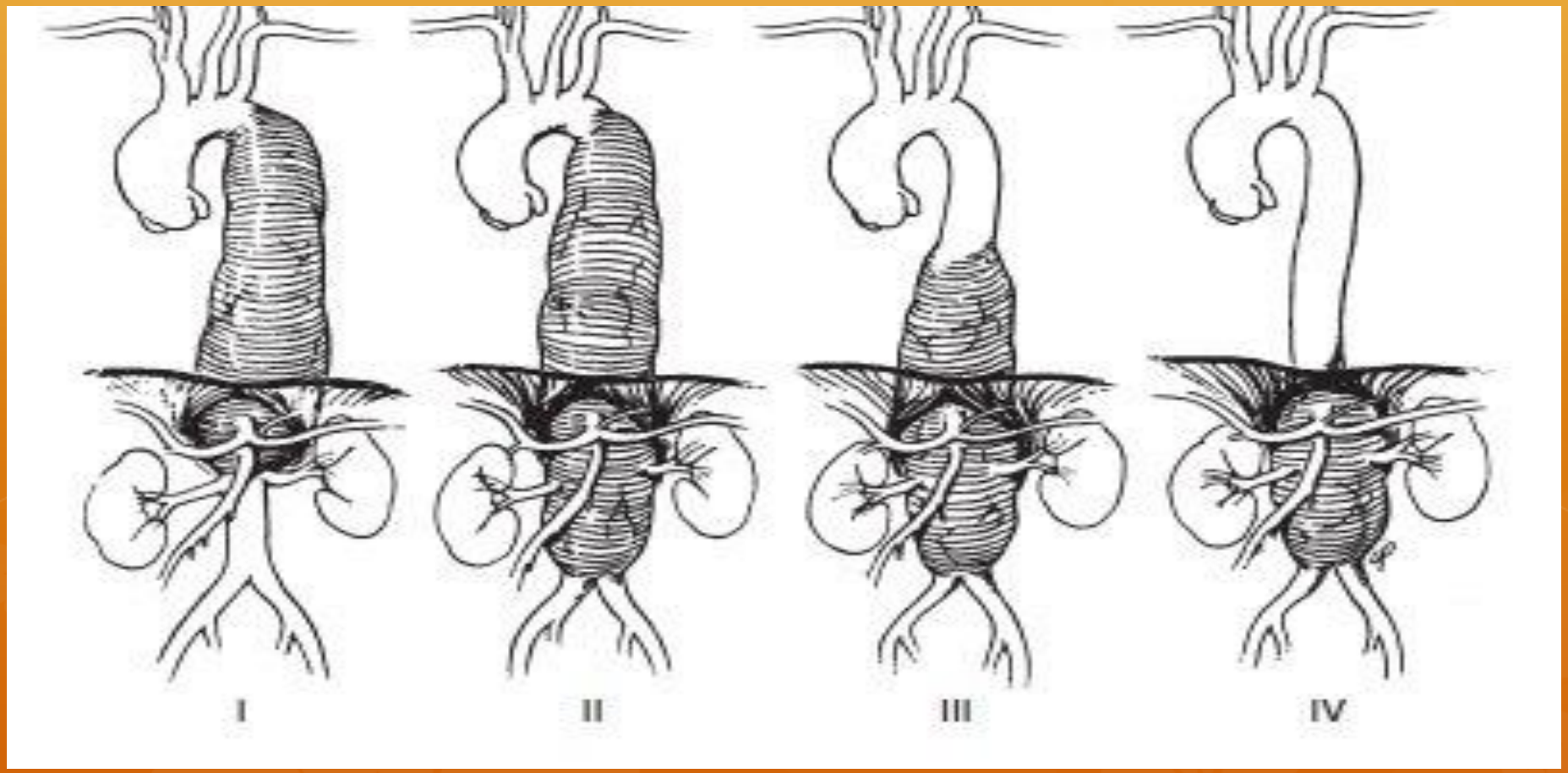

По локализации

Классификация А.В. Покровского (рис. 4):

I — проксимальный сегмент брюшной аорты с вовлечением висцеральных ветвей;
II — инфраренальный отдел аорты без вовлечения бифуркации;
III — инфраренальный отдел аорты с вовлечением бифуркации аорты и подвздошных артерий;
IV — тотальное поражение брюшной аорты.

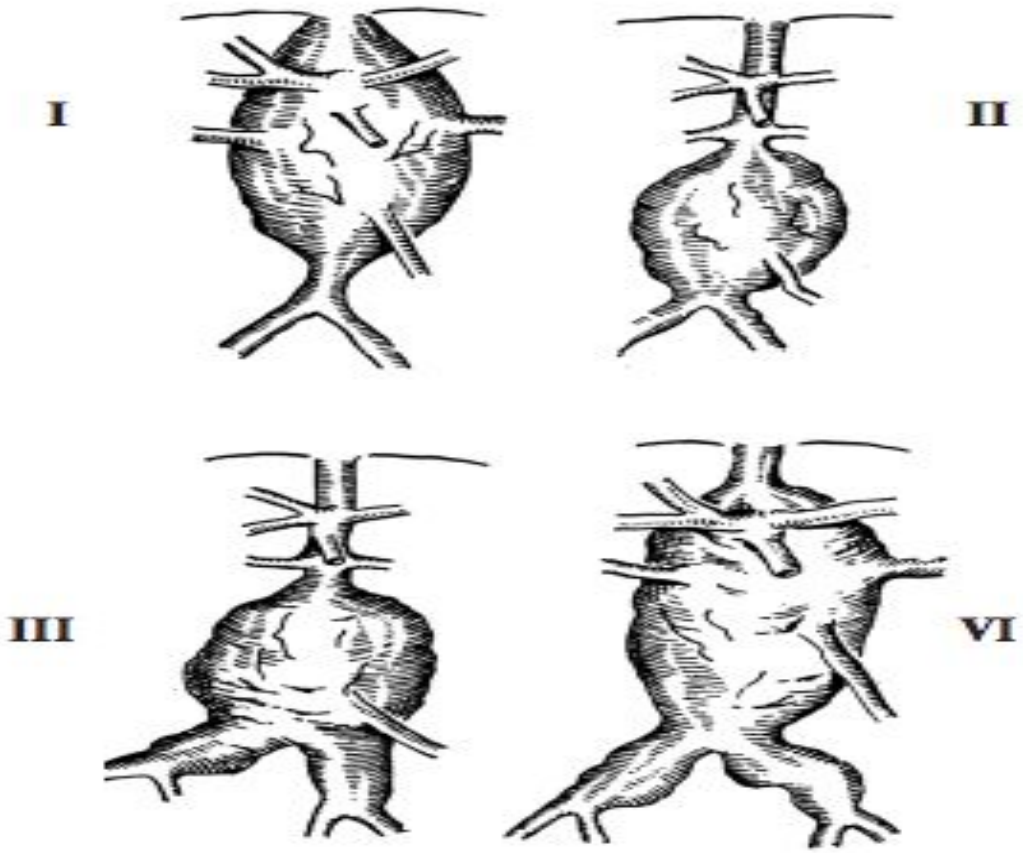

Рис. 4. Классификация аневризм брюшной аорты по А.В. Покровскому.

Алгоритм диагностики острого расслоения (диссекции) аорты (ОРА)

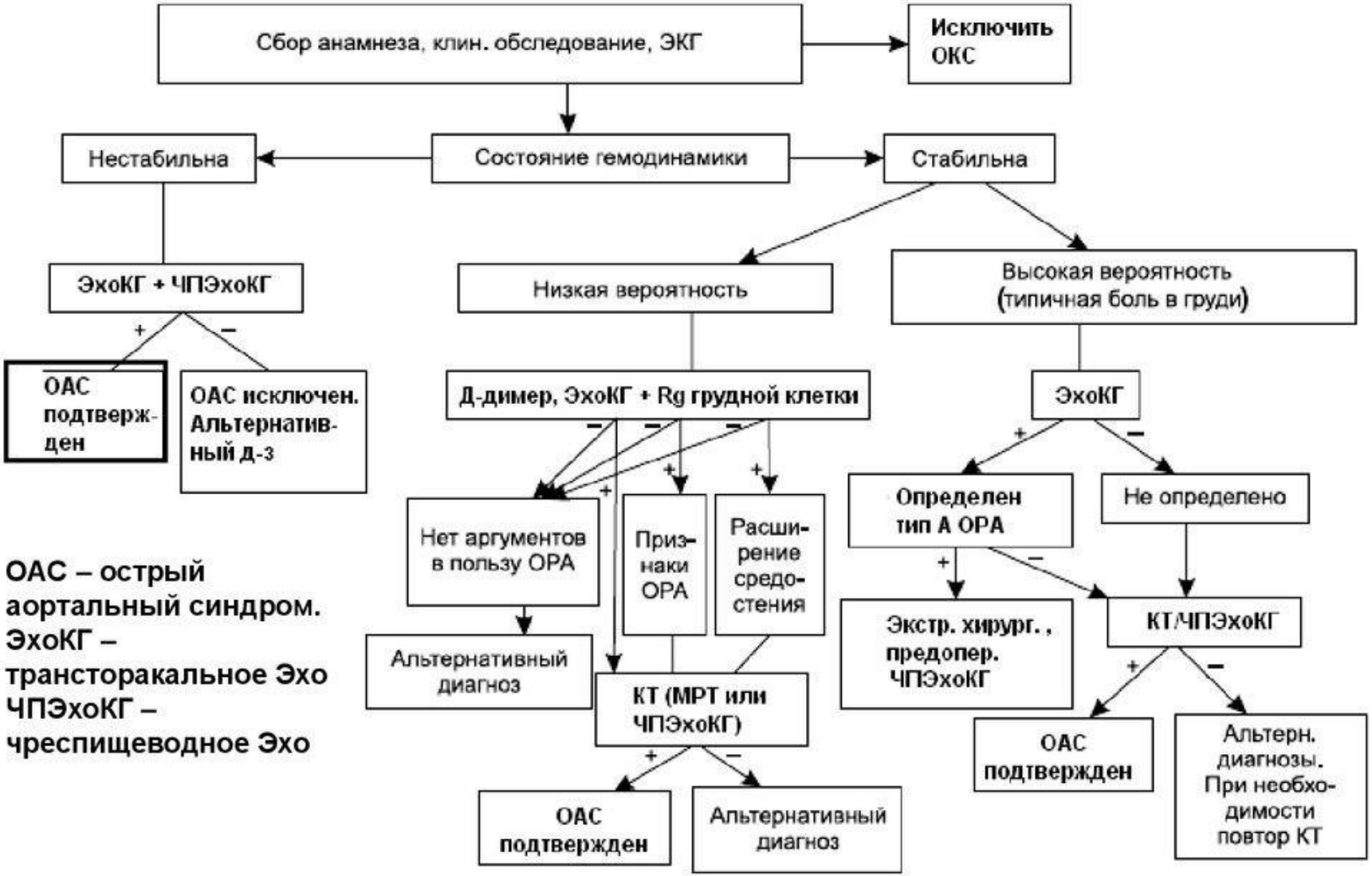

ОАС – острый аортальный синдром.
ЭхоКГ – трансторакальное Эхо
ЧПЭхоКГ – чреспищеводное Эхо

NEW CLASSIFICATION OF ATRIAL SEPTAL ANEURYSM

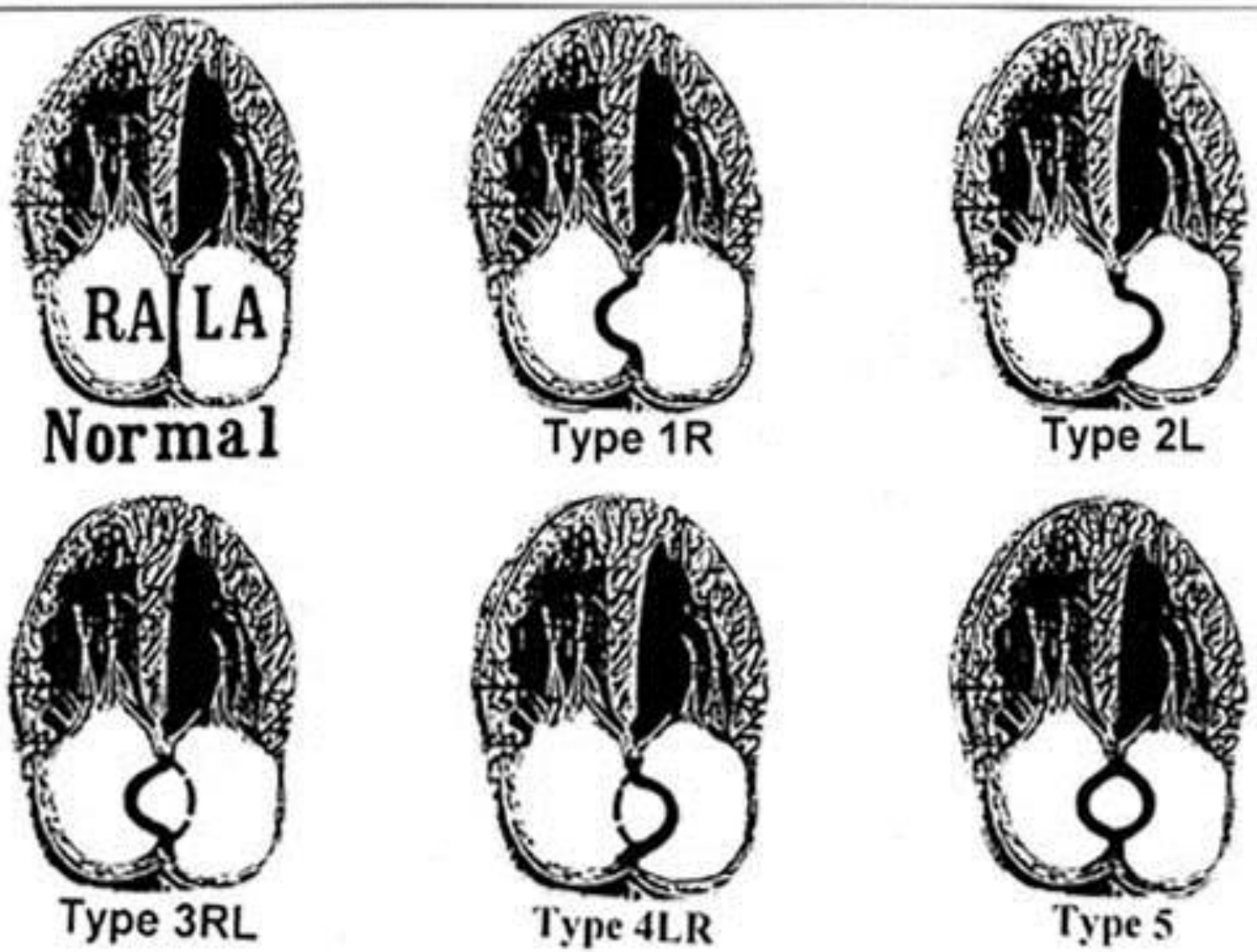

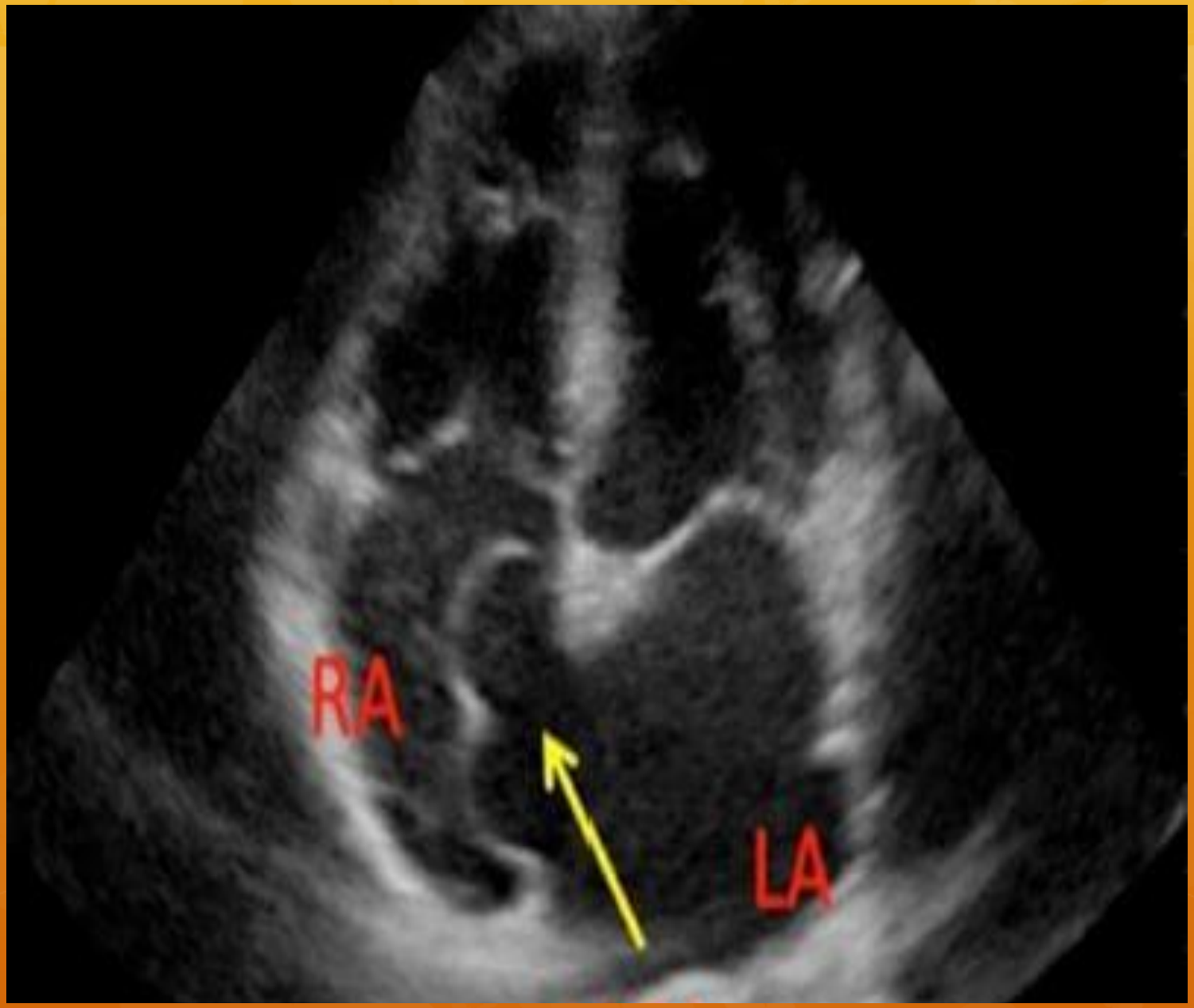
RA
LA

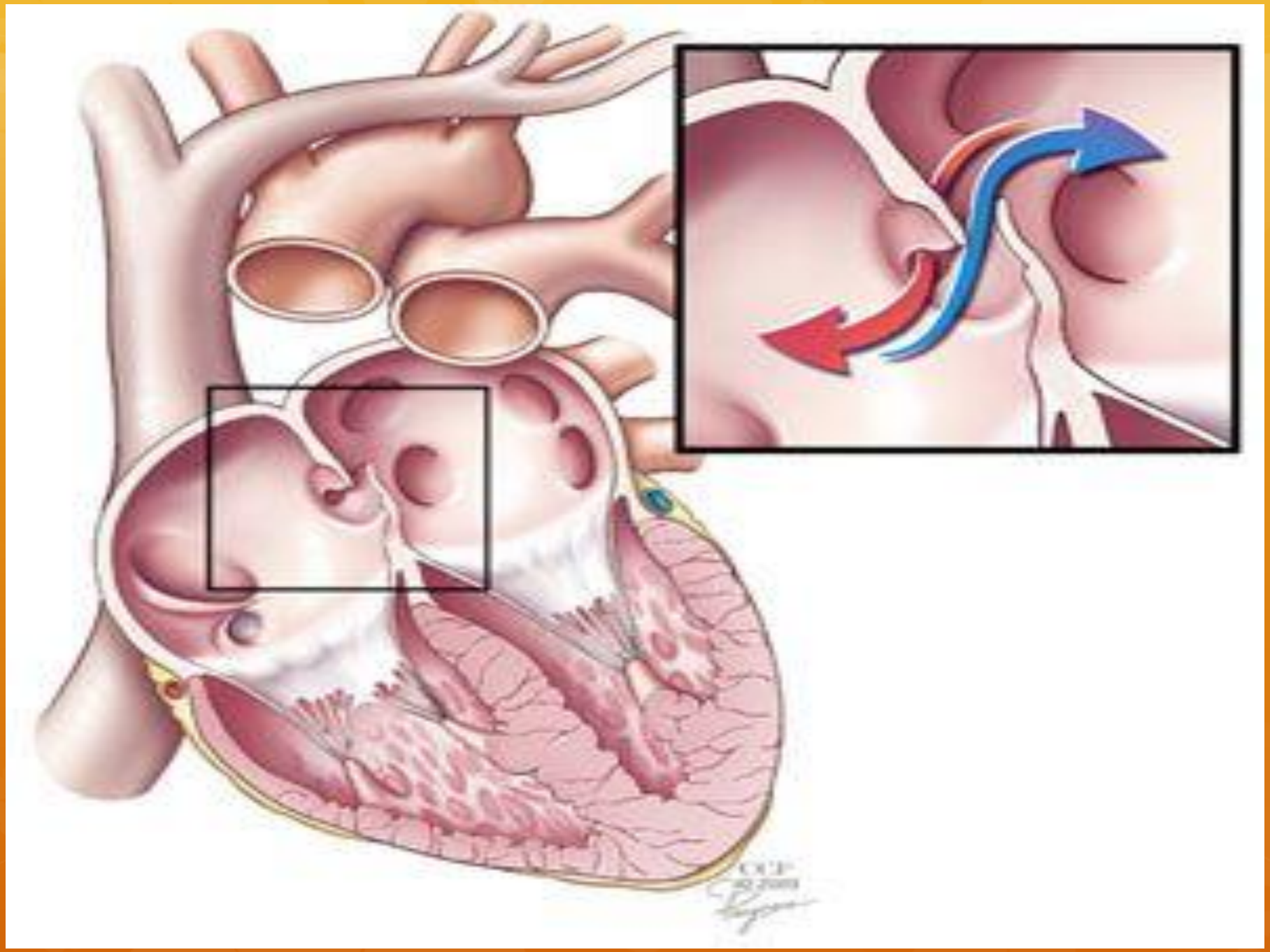

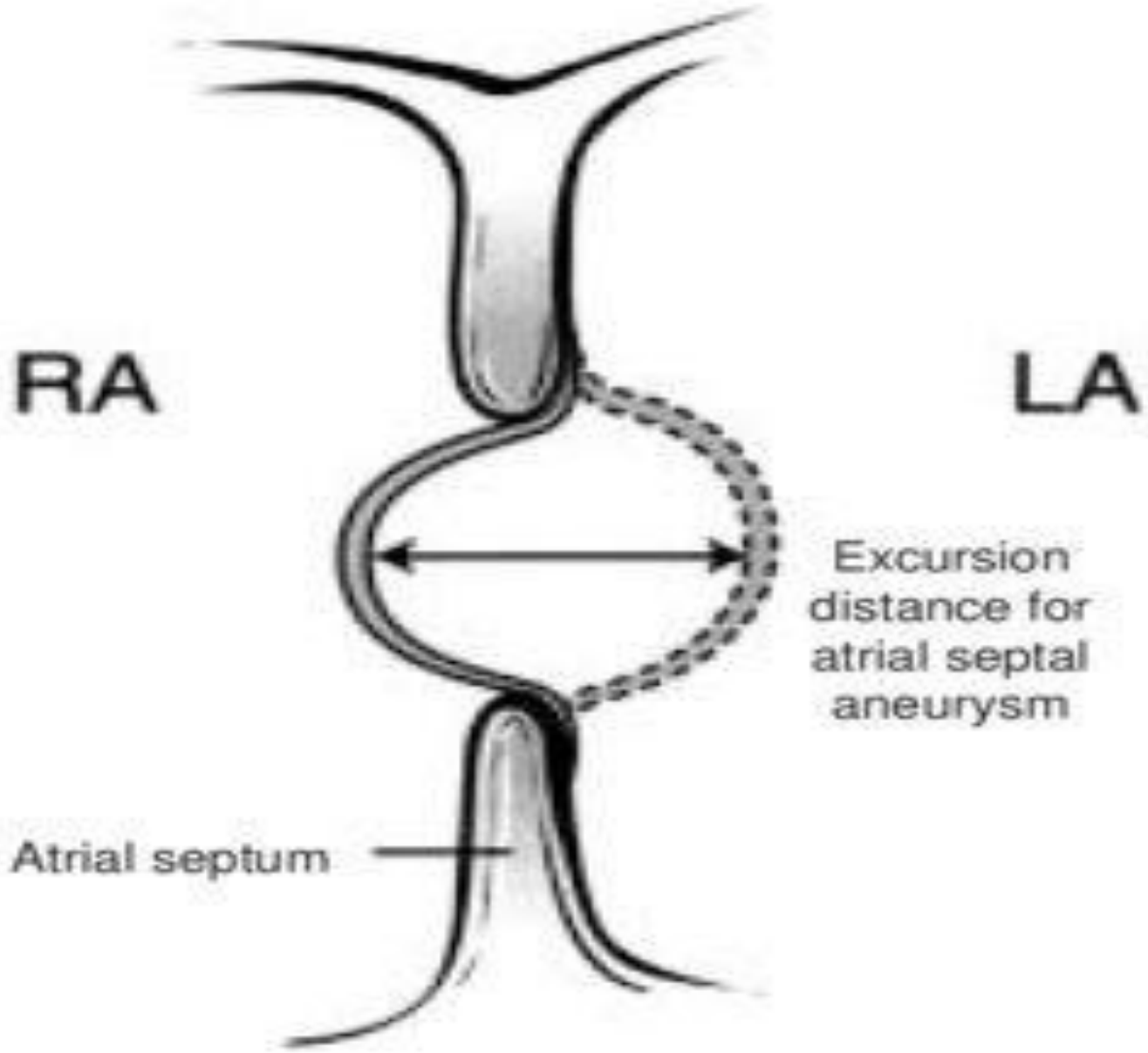
RA
LA
Excursion distance for atrial septal aneurysm
Atrial septum

Аневризма локтевой артерии

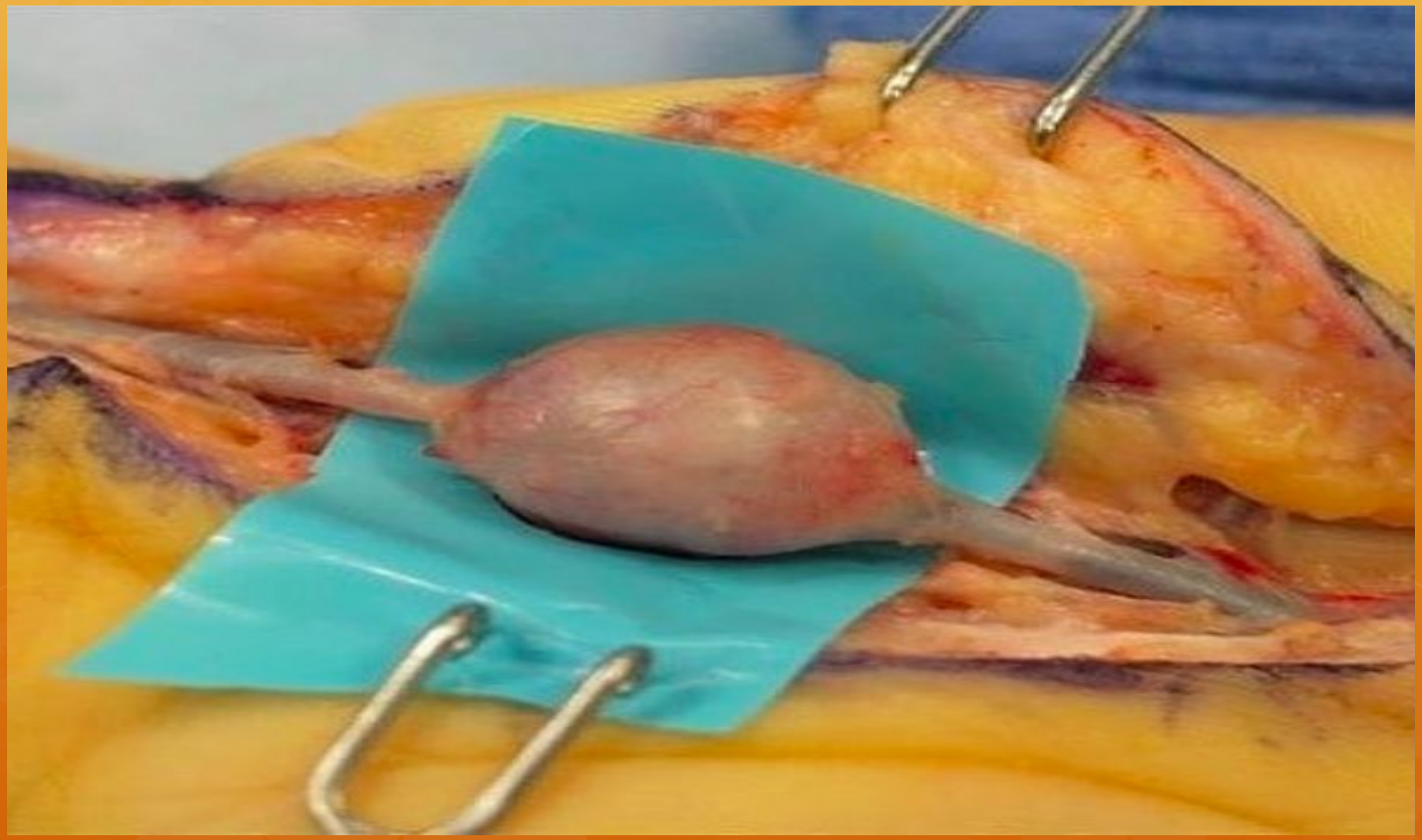

Разрыв аневризмы синуса Вальсальвы

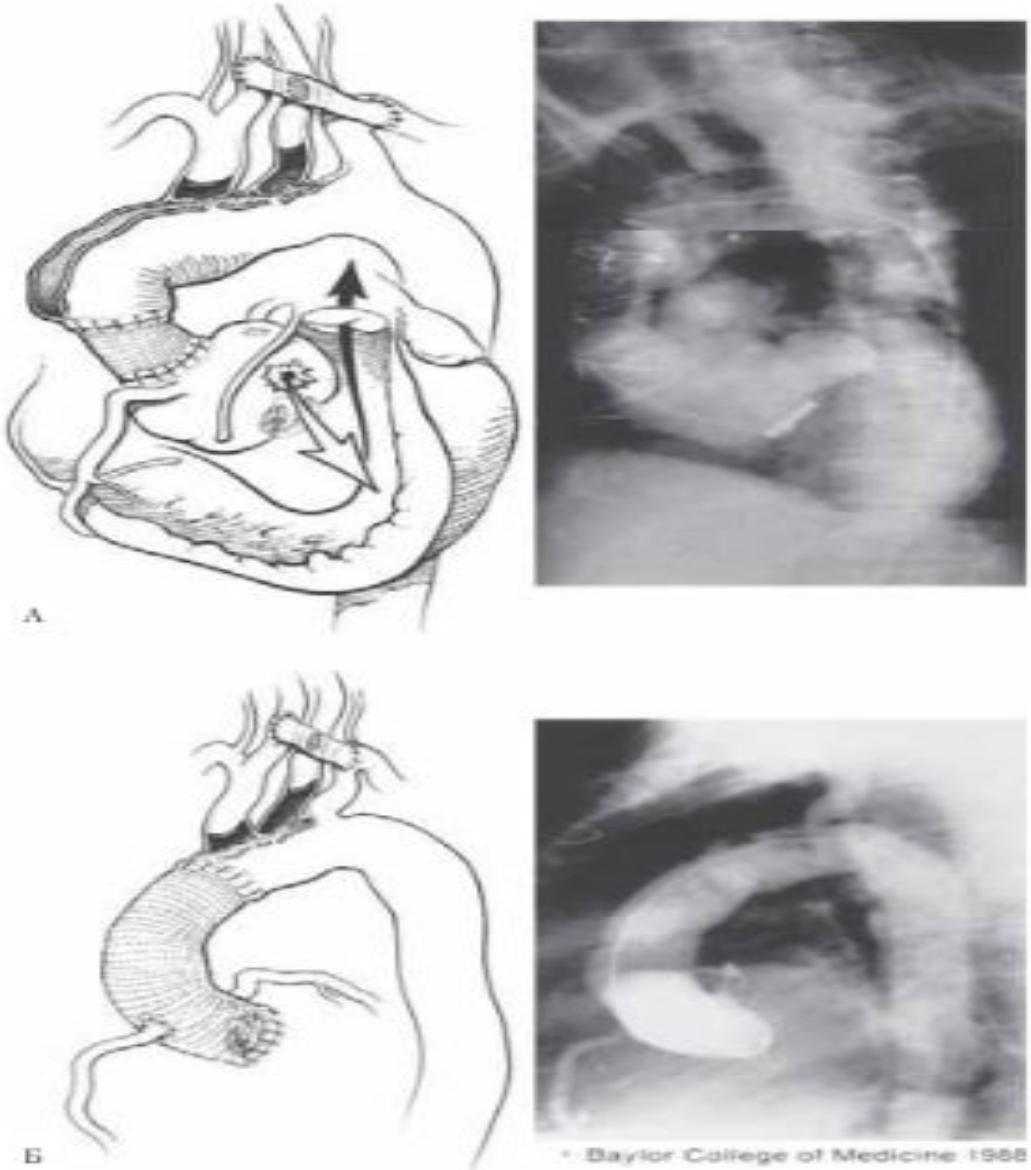

Рис. 56.2. **(А)** Разрыв аневризмы синуса аорты в правый желудочек, произошедший через 5 лет после раздельной замены восходящего сегмента и аортального клапана. **(Б)** Лечение заключается в установке композитного протеза с клапаном.

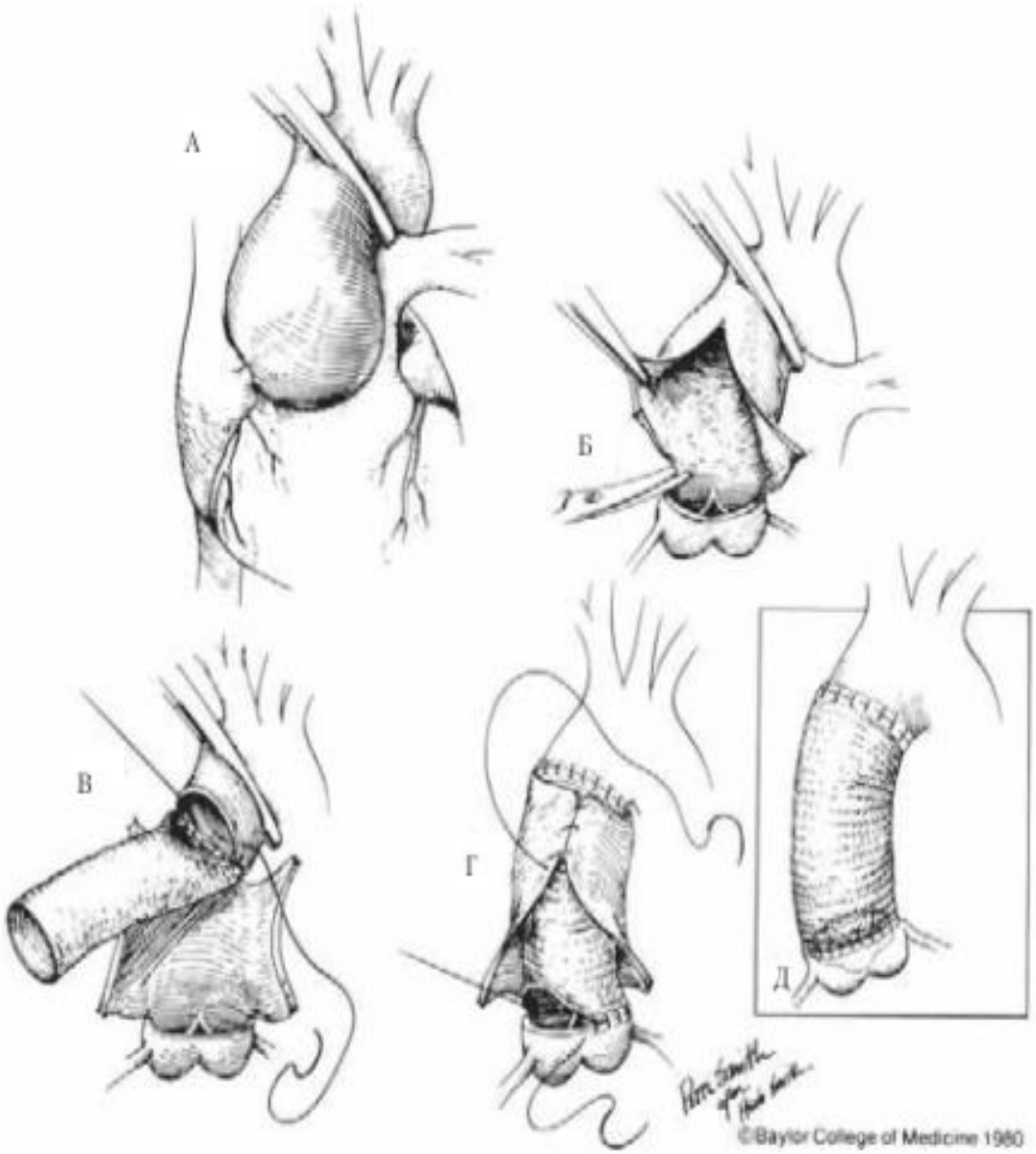

Рис. 56.3. Техника замены восходящего сегмента грудной аорты тубулярным дакроновым протезом (**А–Г**). При необходимости одновременно выполняется замена аортального клапана (**Д**).

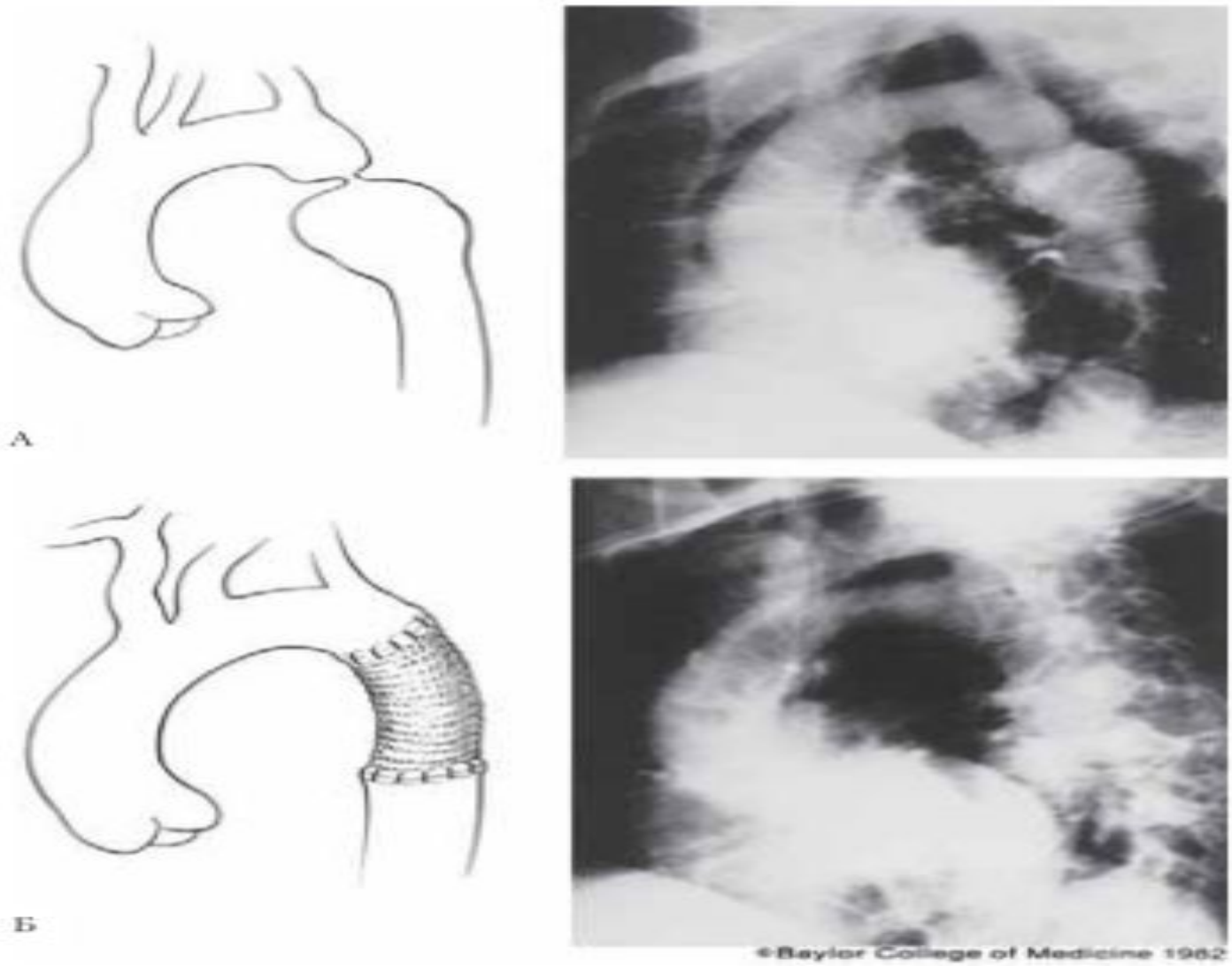

Рис. 56.1. Пример лечения больного с постстенотической (посткоарктационной) аневризмой проксимальной части нисходящего сегмента грудной аорты. **(А)** Локализация сужения и аневризмы. **(Б)** Замена тубулярным дакроновым протезом.

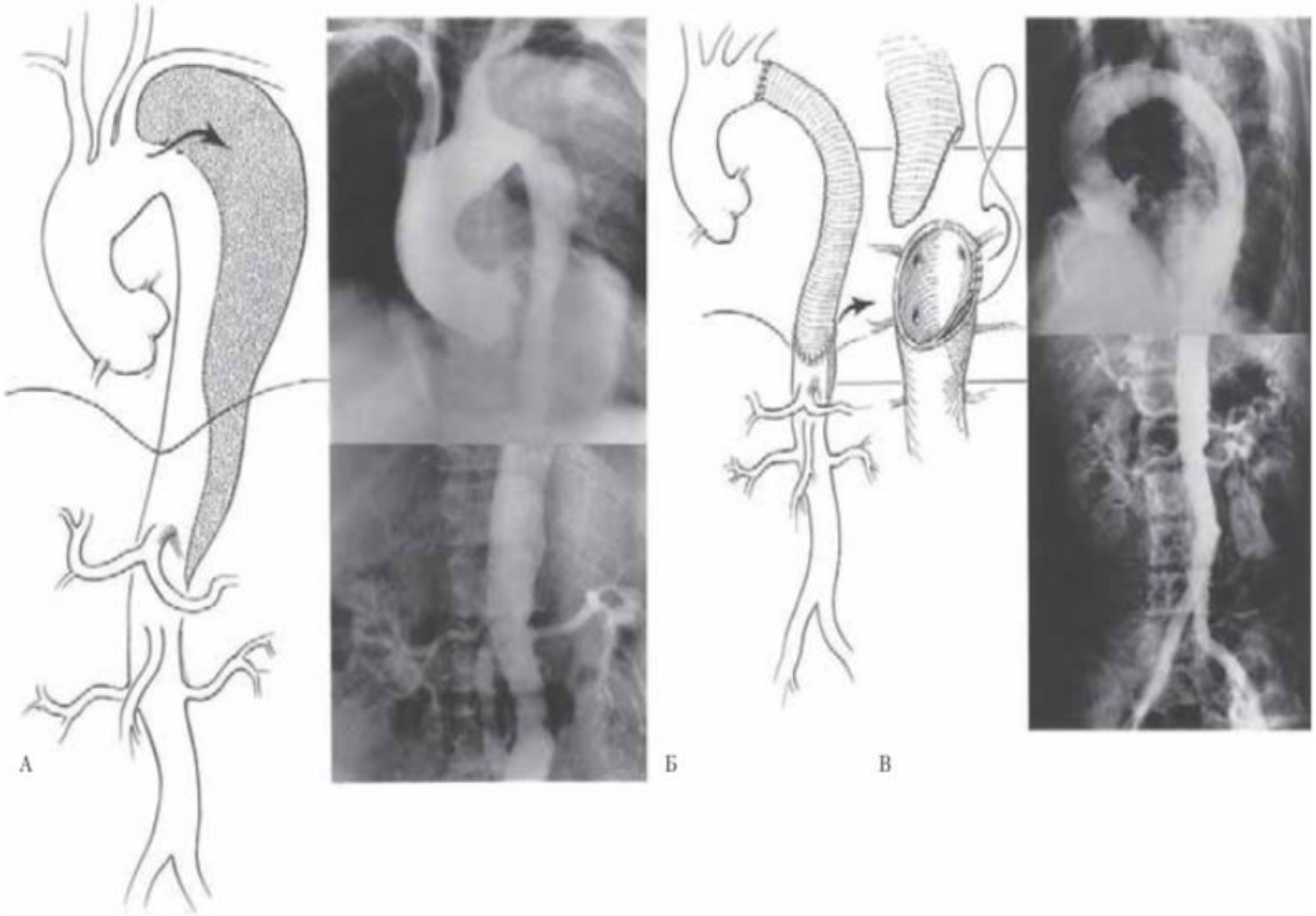

Рис. 56.6. (**А**) Расслоение аорты III типа с расширением ложного просвета. (**Б, В**) Дистальные межреберные артерии сохраняются за счет косого среза искусственного сосуда и перенаправления кровотока в истинный просвет.

Схема первого в мире эндопротезирования грудной части нисходящей аорты

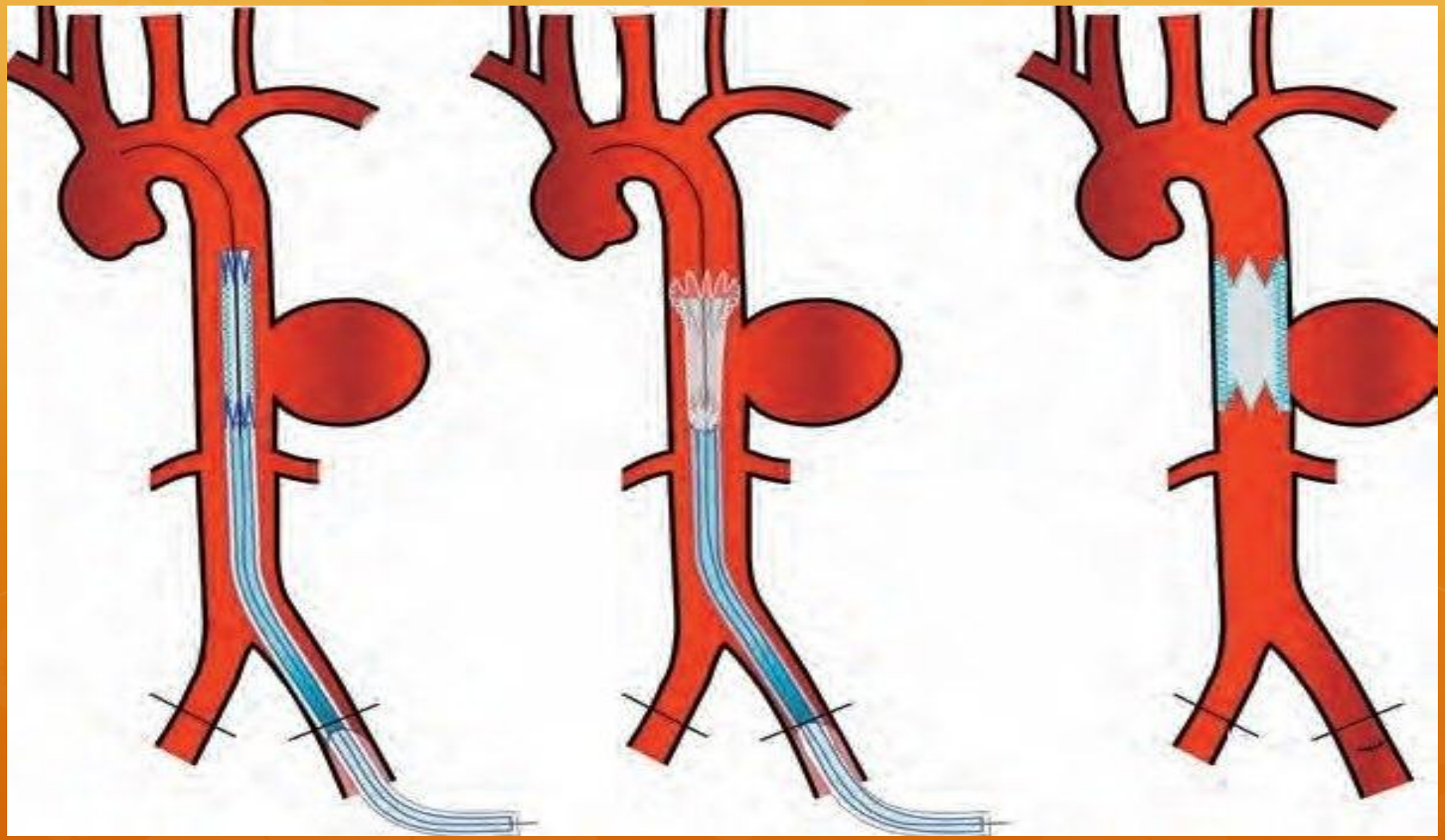

До операции

После операции

Контрольная КТ-ангиография через 10 лет

Рис. 57.2. Трехмерная реконструкция КТ-ангиограммы больного с аневризмой дистальной части нисходящего сегмента грудной аорты, прошедшего эндоваскулярное лечение. Провести открытую операцию не представлялось возможным, поскольку у больного имелась коронарная болезнь сердца с фракцией выброса 15% и тяжелая ХОБЛ.

Рис. 57.3. Трехмерная реконструкция КТ-ангиограммы того же больного после эндоваскулярной установки стент-протеза AneuRx (Medtronic, AVE). Достигнута прекрасная проксимальная и дистальная фиксация без признаков перипротезного подтекания. Доступ осуществлен через левую общую подвздошную артерию. Пациент хорошо перенес процедуру и был выписан на второй день после нее.

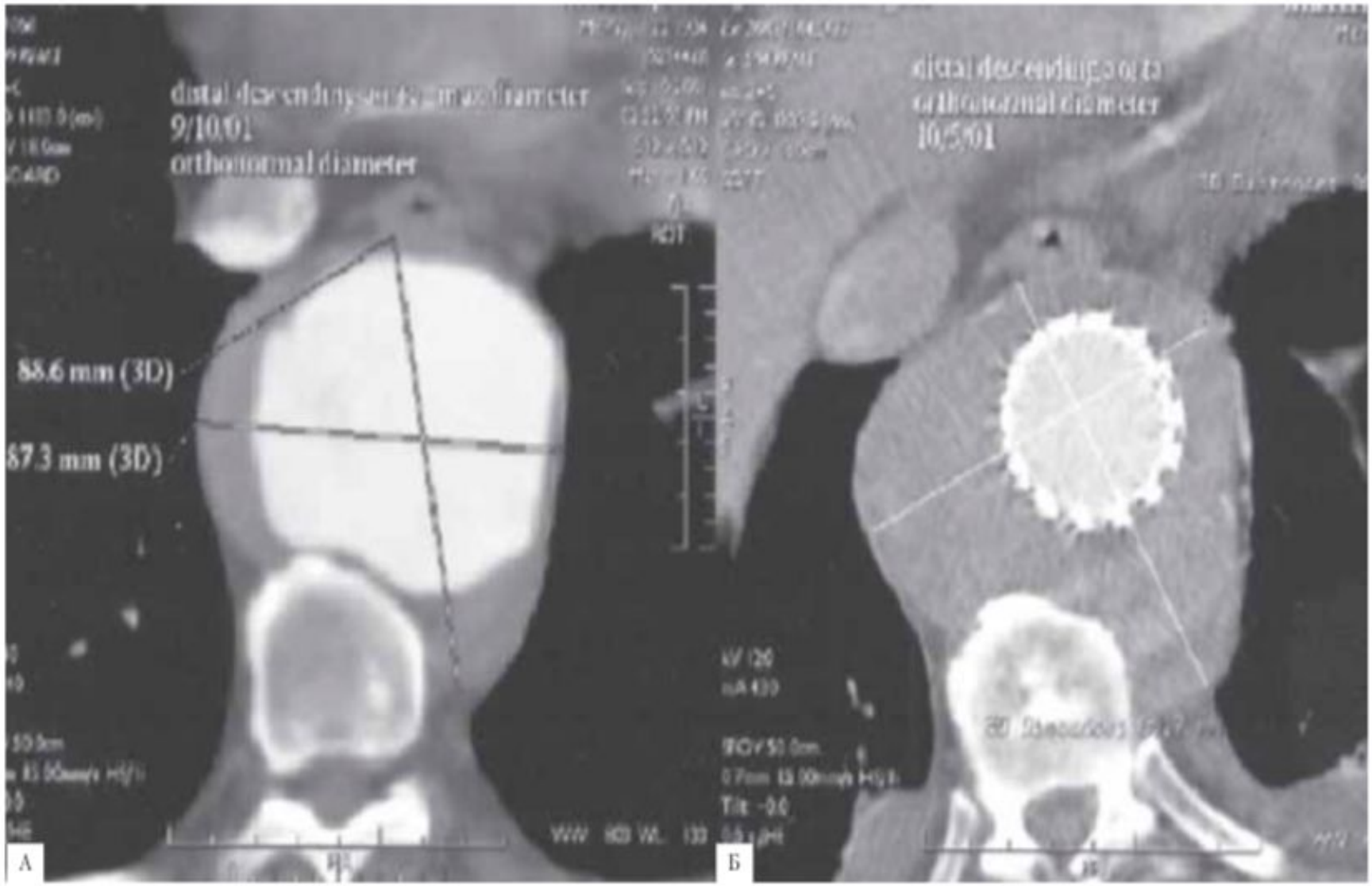

Рис. 57.1. Компьютерная томография позволяет увидеть аневризму дистальной части нисходящего сегмента грудной аорты (**А**) до и (**Б**) после установки стент-протеза. В результате процедуры аневризма полностью изолирована, а признаки перипротезного подтекания отсутствуют.

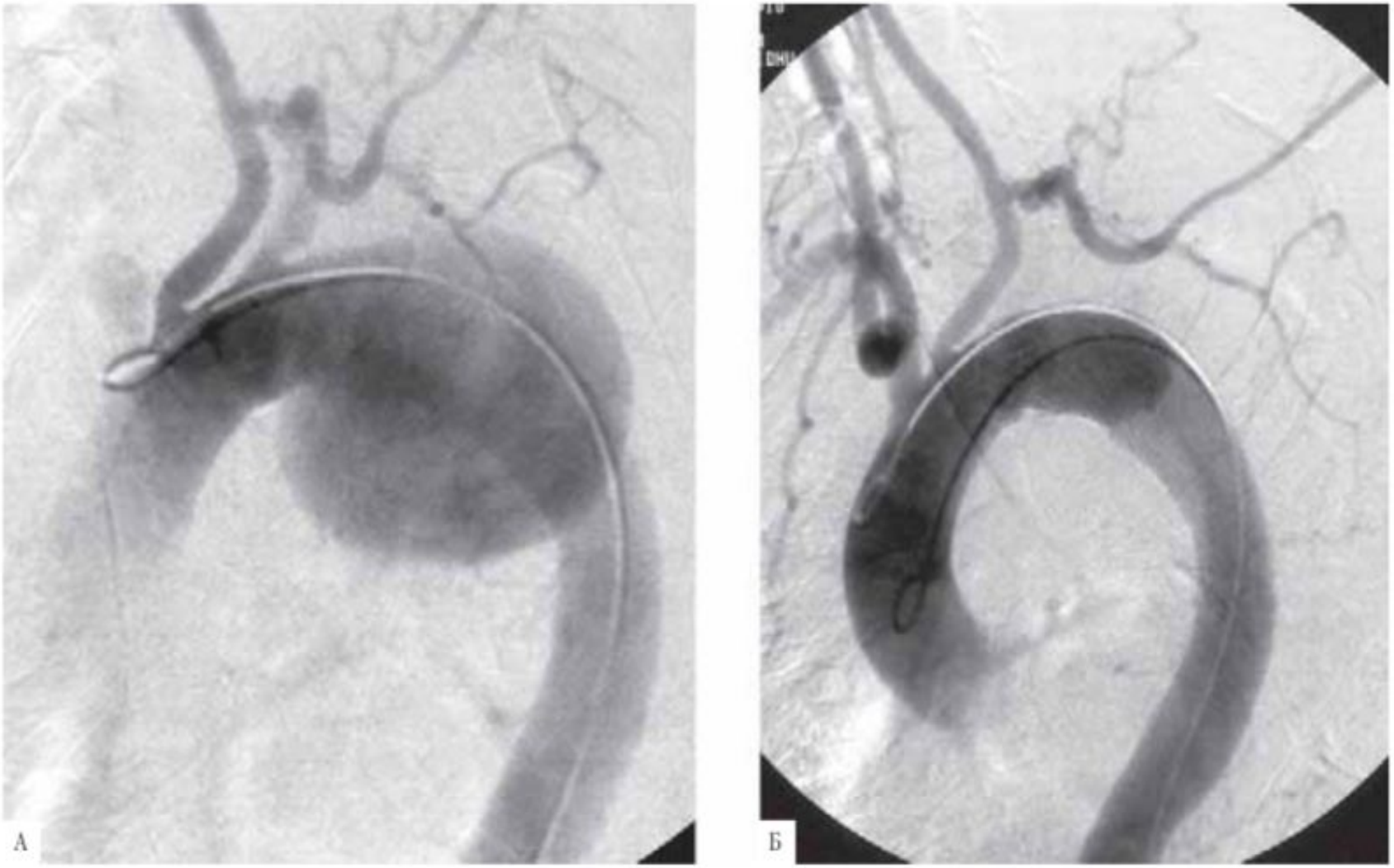

Рис. 57.4. Эндоваскулярная установка стент-протеза по поводу аневризмы грудной аорты. **(А)** На предоперационном снимке видно, что проксимальный перешеек увеличен за счет транспозиции левой подключичной артерии к левой общей сонной артерии. **(Б)** На артериограмме после операции видна транспозиция левой подключичной артерии и полное изолирование аневризмы стент-протезом.

Рис. 58.2. Рентгенограмма грудной клетки больного с торакоабдоминальной аневризмой. Обращает на себя внимание расширение контуров средостения.

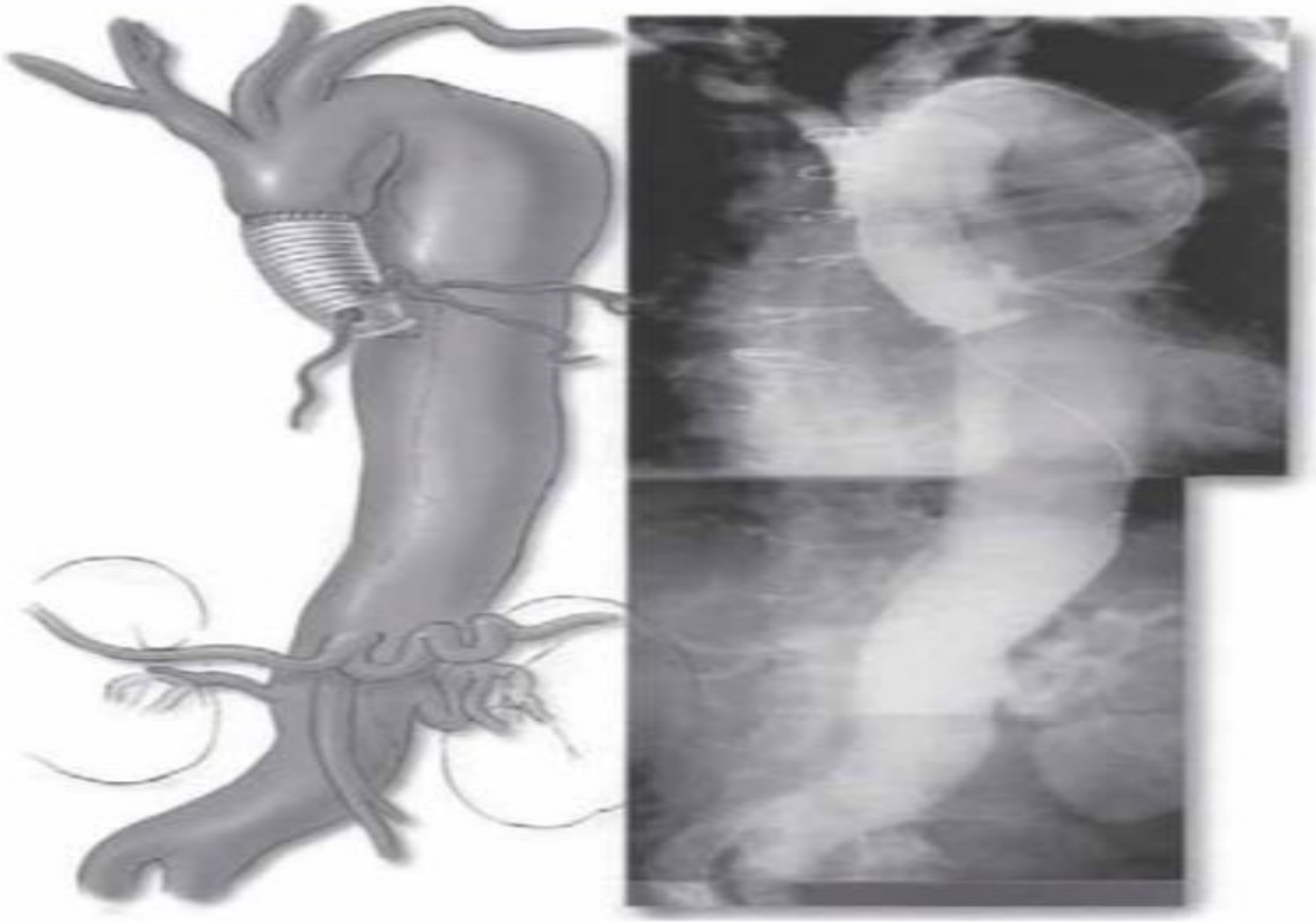

Рис. 56.9. Эскиз и ангиограмма аорты перед операцией. Имеется торакоабдоминальная аневризма II типа по Crawford, возникшая в результате хронического расслоения аорты. В прошлом больной перенес замену корня аорты композитным протезом.

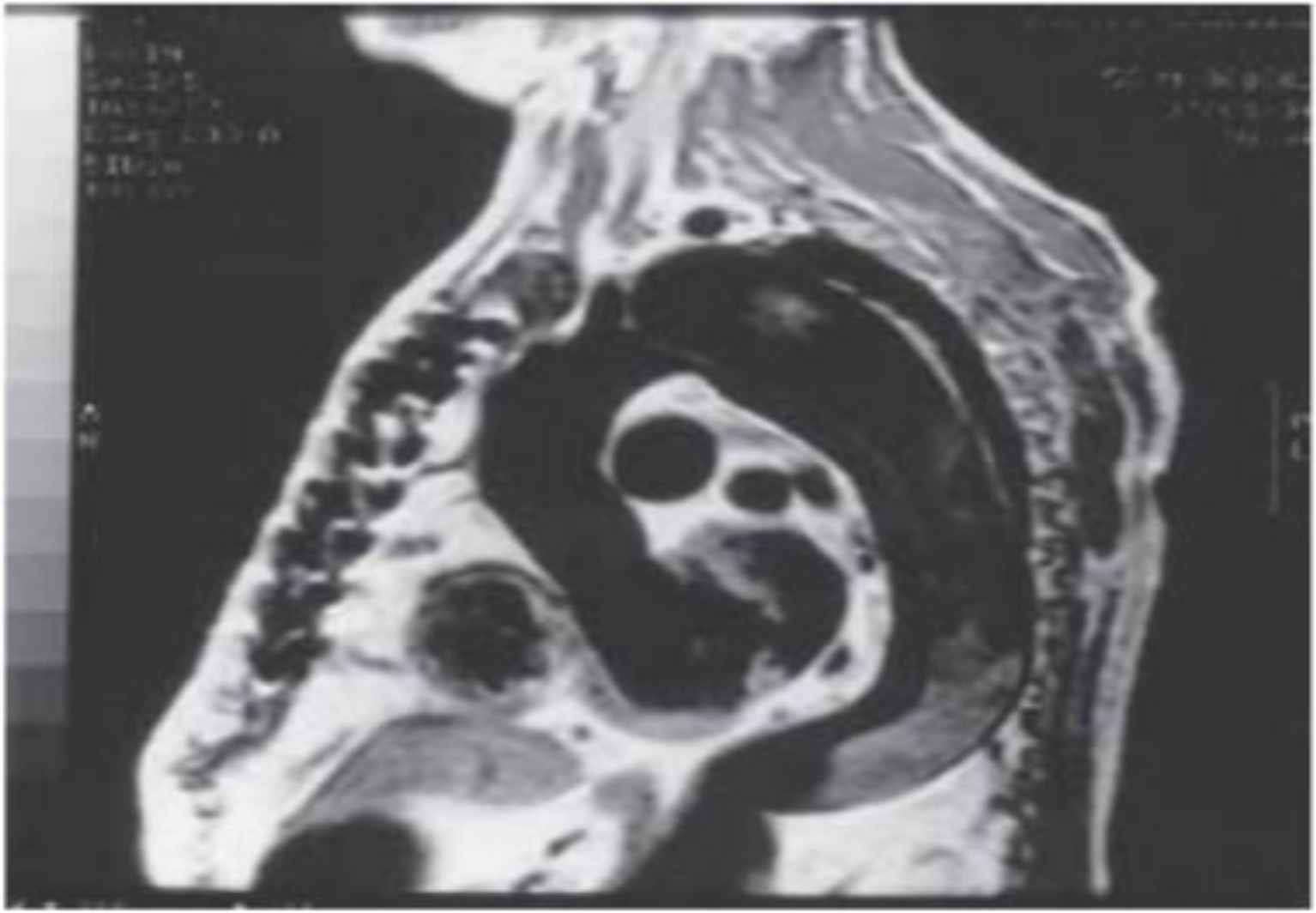

Рис. 58.4. Магнитно-резонансное исследование больного с расслаивающей торакоабдоминальной аневризмой аорты.

Нарушение целостности аневризмы брюшной аорты (интраоперационная ангиография)

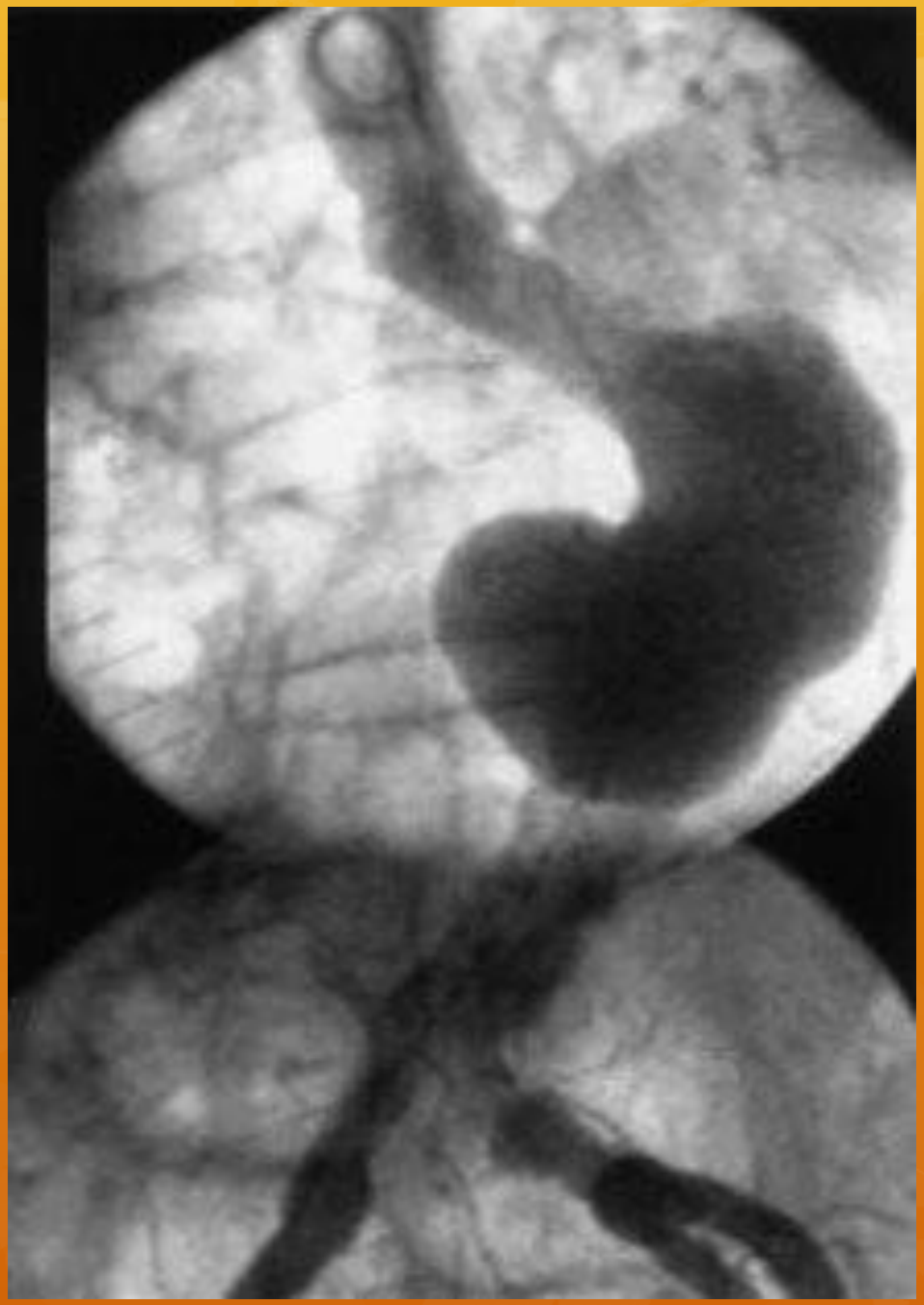

Нарушение целостности аневризмы брюшной аорты (стрелкой обозначена заброшенная гематома)

Хирургические доступы для резекции аневризмы брюшной аорты

- Тотальная срединная лапаротомия
- Забрюшинный доступ по Робу

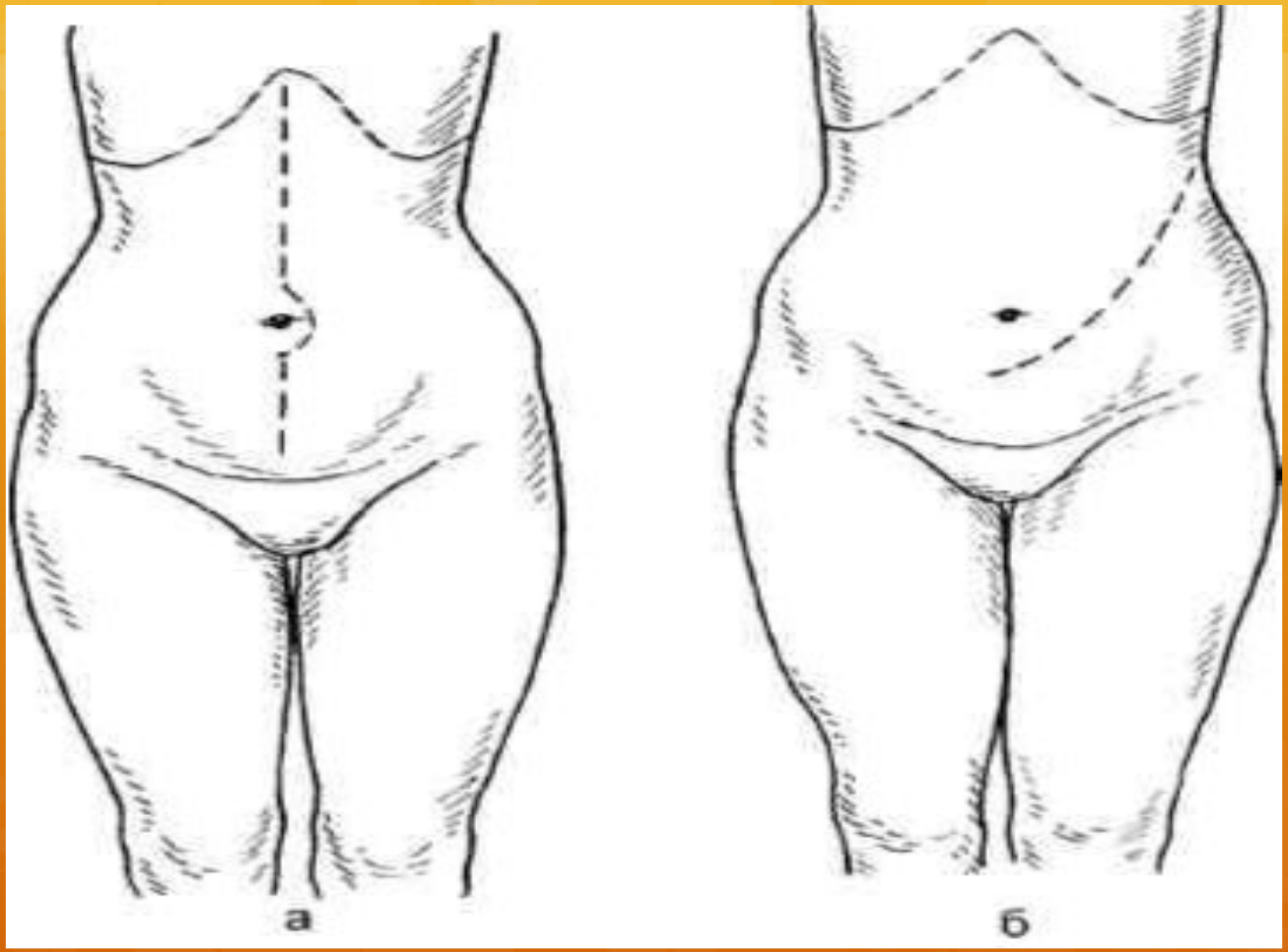
а
б

Клинические случаи

Сифилитический аортит

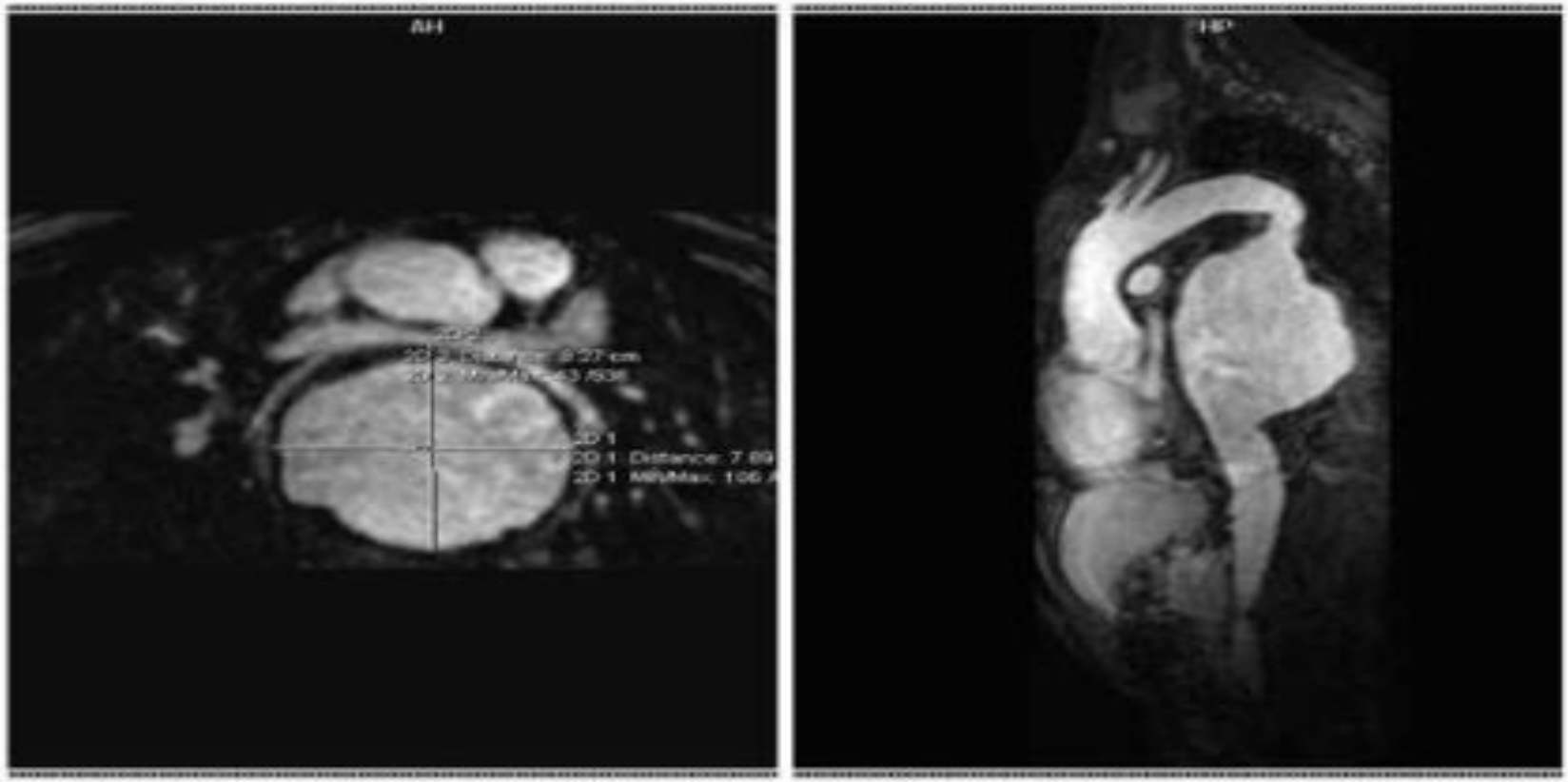

Рис. 1. Магнитно-резонансная томография аорты в ангиорежиме. На представленном изображении визуализируется аневризма аорты нисходящего отдела в режиме visual rendering technique (A), на поперечном сечении представлены размеры аневризмы (B).

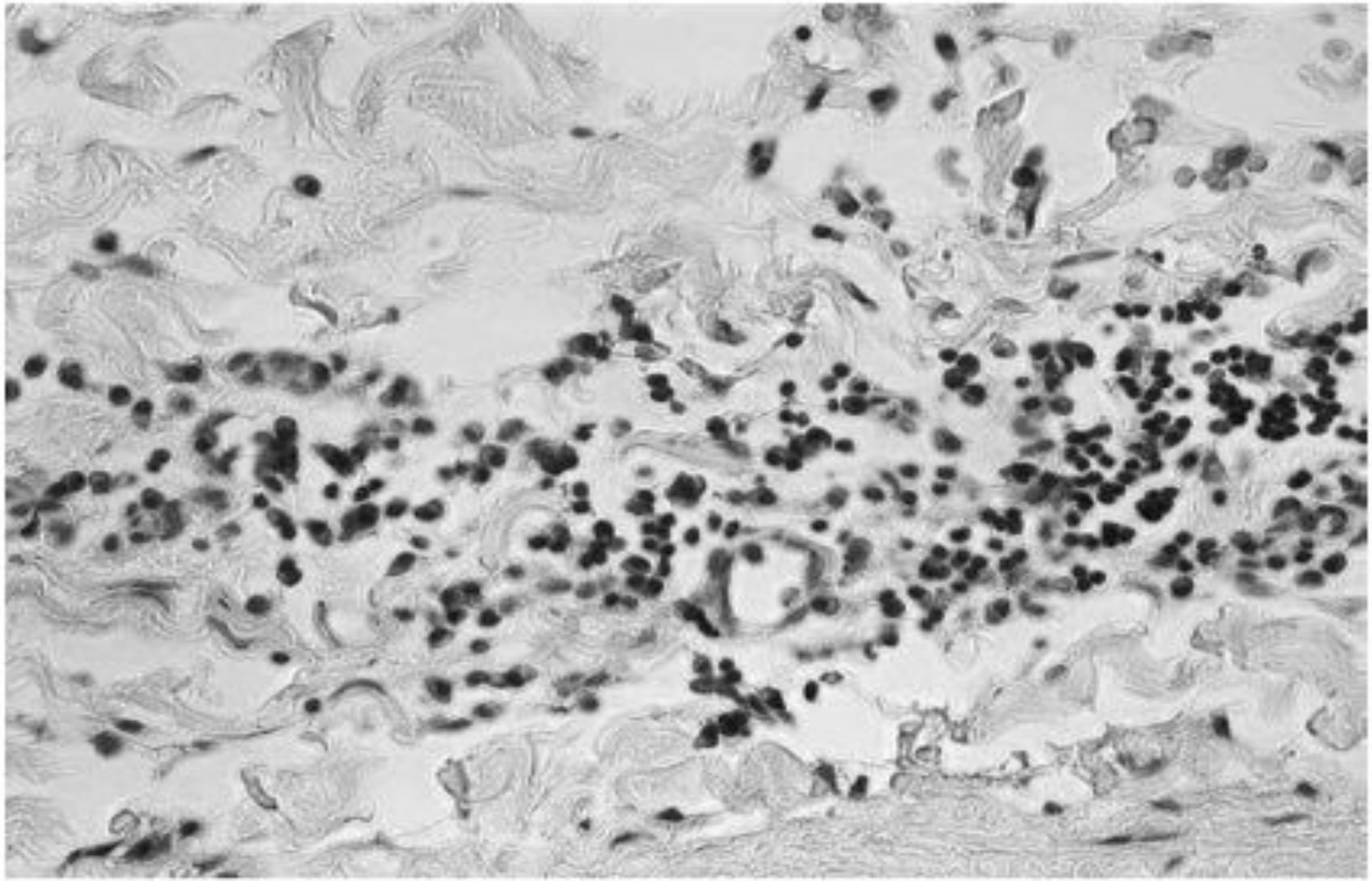

Рис. 2. Гистологическая картина сифилитического аортита.

Рис. 3. Постоперационная магнитно-резонансная томография аорты. Отмечается паропротезное скопление жидкости ограниченное стенками аорты. Признаки деструкции передней части тела Th10 позвонка; края деструкции ровные, ограничены остеосклерозом, что свидетельствует об отсутствии активности процесса.

Грудная и сердечно-сосудистая хирургия. 2017; 59 (6)
DOI: 10.24022/0236-2791-2017-59-6-399-402

© КОЛЛЕКТИВ АВТОРОВ, 2017

УДК 616.132:616.135:616.137]-007.64-089

В.С. Аракелян, Н.А. Гидаспов, П.П. Куличков, В.Г. Папиташвили, Н.Р. Гамзаев

ЭТАПНОЕ ХИРУРГИЧЕСКОЕ ЛЕЧЕНИЕ ПРИ РАССЛОЕНИИ АОРТЫ ТИПА В С ФОРМИРОВАНИЕМ АНЕВРИЗМЫ ГРУДНОГО ОТДЕЛА НИСХОДЯЩЕЙ АОРТЫ, АНЕВРИЗМЫ ПРАВОЙ ОБЩЕЙ ПОДВЗДОШНОЙ АРТЕРИИ И РАЗВИТИЕМ СИНДРОМА МАЛЬПЕРФУЗИИ

ФГБУ «Национальный медицинский исследовательский центр сердечно-сосудистой хирургии им. А.Н. Бакулева» (директор – академик РАН и РАМН Л.А. Бокерия) Минздрава России; Рублевское ш., 135, Москва, 121552, Российская Федерация

Аракелян Валерий Сергеевич, доктор мед. наук, профессор, заведующий отделением хирургии артериальной патологии, orcid.org/0000-0002-0284-6793;
Гидаспов Никита Андреевич, канд. мед. наук, науч. сотр., orcid.org/0000-0002-1624-0733;
Куличков Павел Павлович, аспирант, orcid.org/0000-0002-6232-581X;
Папиташвили Василий Георгиевич, канд. мед. наук, вед. науч. сотр., orcid.org/0000-0001-9987-5410;
Гамзаев Назим Рагимович, канд. мед. наук, науч. сотр., orcid.org/0000-0003-2556-5511

Расслоение аорты – одно из наиболее опасных заболеваний в сердечно-сосудистой хирургии. В 30% случаев при данном заболевании развивается синдром мальперфузии висцеральных органов и почек, вследствие чего возможна декомпенсация функций этих органов. В данной работе представлен случай успешного трехэтапного хирургического лечения пациента с расслоением аорты В-типа, формированием аневризмы грудного отдела нисходящей аорты, аневризмы правой общей подвздошной артерии и развитием синдрома мальперфузии почек. Первым этапом пациенту выполнена хирургическая фенестрация аорты на уровне висцерального, интерренального сегментов, вторым этапом – резекция аневризмы правой общей подвздошной артерии, затем – резекция аневризмы грудного отдела аорты с протезированием в условиях вспомогательного кровообращения.

Ключевые слова: расслоение аорты; мальперфузия; резекция аневризмы; хирургическая фенестрация; этапное лечение.

Для цитирования: Аракелян В.С., Гидаспов Н.А., Куличков П.П., Папиташвили В.Г., Гамзаев Н.Р. Этапное хирургическое лечение при расслоении аорты типа В с формированием аневризмы грудного отдела нисходящей аорты, аневризмы правой общей подвздошной артерии и развитием синдрома мальперфузии. *Грудная и сердечно-сосудистая хирургия*. 2017; 59 (6): 399–402. DOI: 10.24022/0236-2791-2017-59-6-399-402.

Для корреспонденции: Гидаспов Никита Андреевич; e-mail: gidaspov@mail.ru

V.S. Arakelyan, N.A. Gidaspov, P.P. Kulichkov, V.G. Papitashvili, N.R. Gamzaev

STAGED SURGICAL TREATMENT FOR AORTIC DISSECTION B TYPE WITH FORMATION OF AN ANEURYSM OF THE THORACIC DESCENDING AORTA, AN ANEURYSM OF RIGHT COMMON ILLIAC ARTERY AND THE DEVELOPMENT OF THE SYNDROME OF MALPERFUSION

Bakoulev National Medical Research Center for Cardiovascular Surgery, Ministry of Health of the Russian Federation; Rublevskoe sh., 135, Moscow, 121552, Russian Federation

Arakelyan Valeriy Sergeevich, Dr. Med. Sc., Professor, Head of Department of Surgery of Arterial Pathology

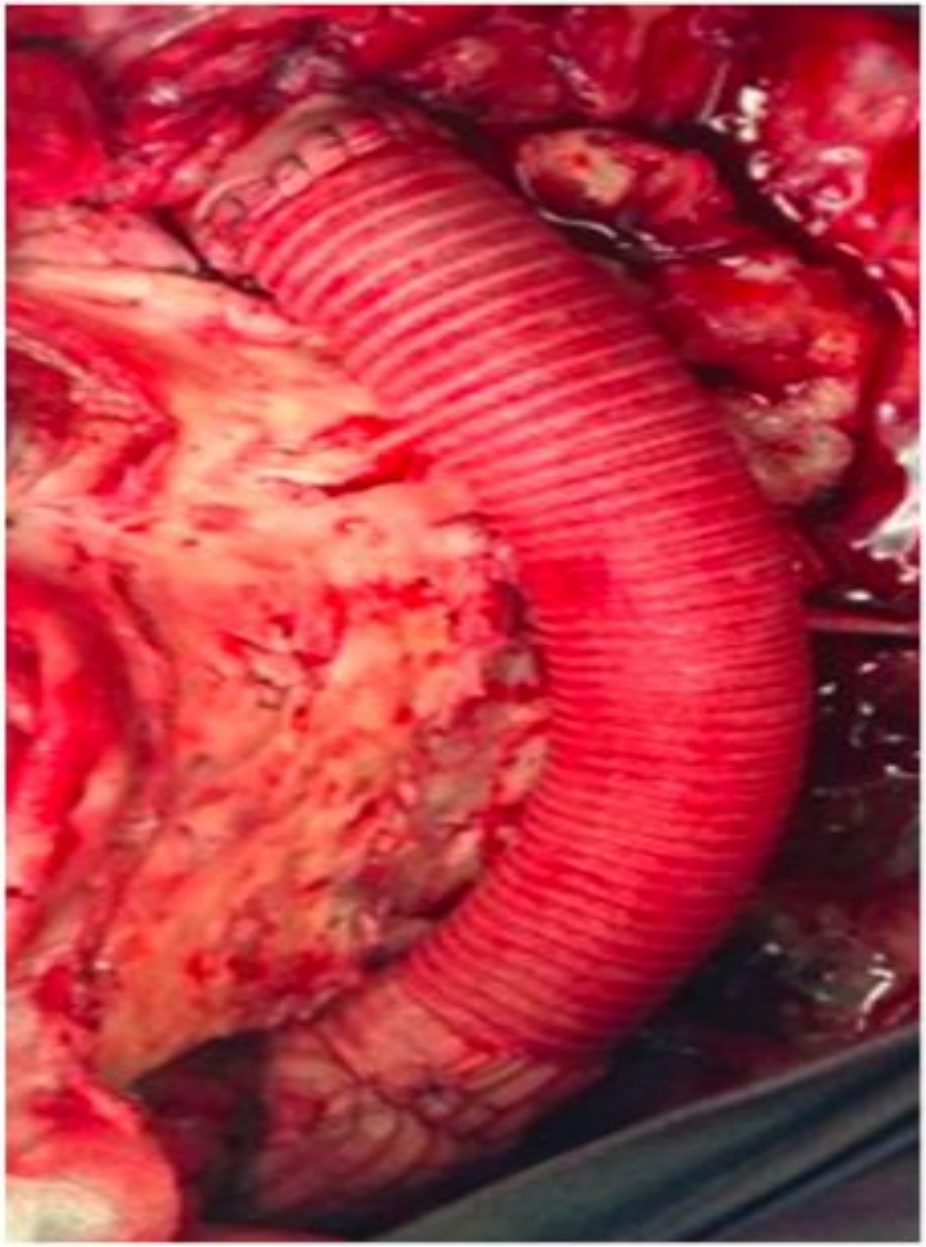

Рис. 1. Протез грудного отдела нисходящей аорты (интраоперационное фото)

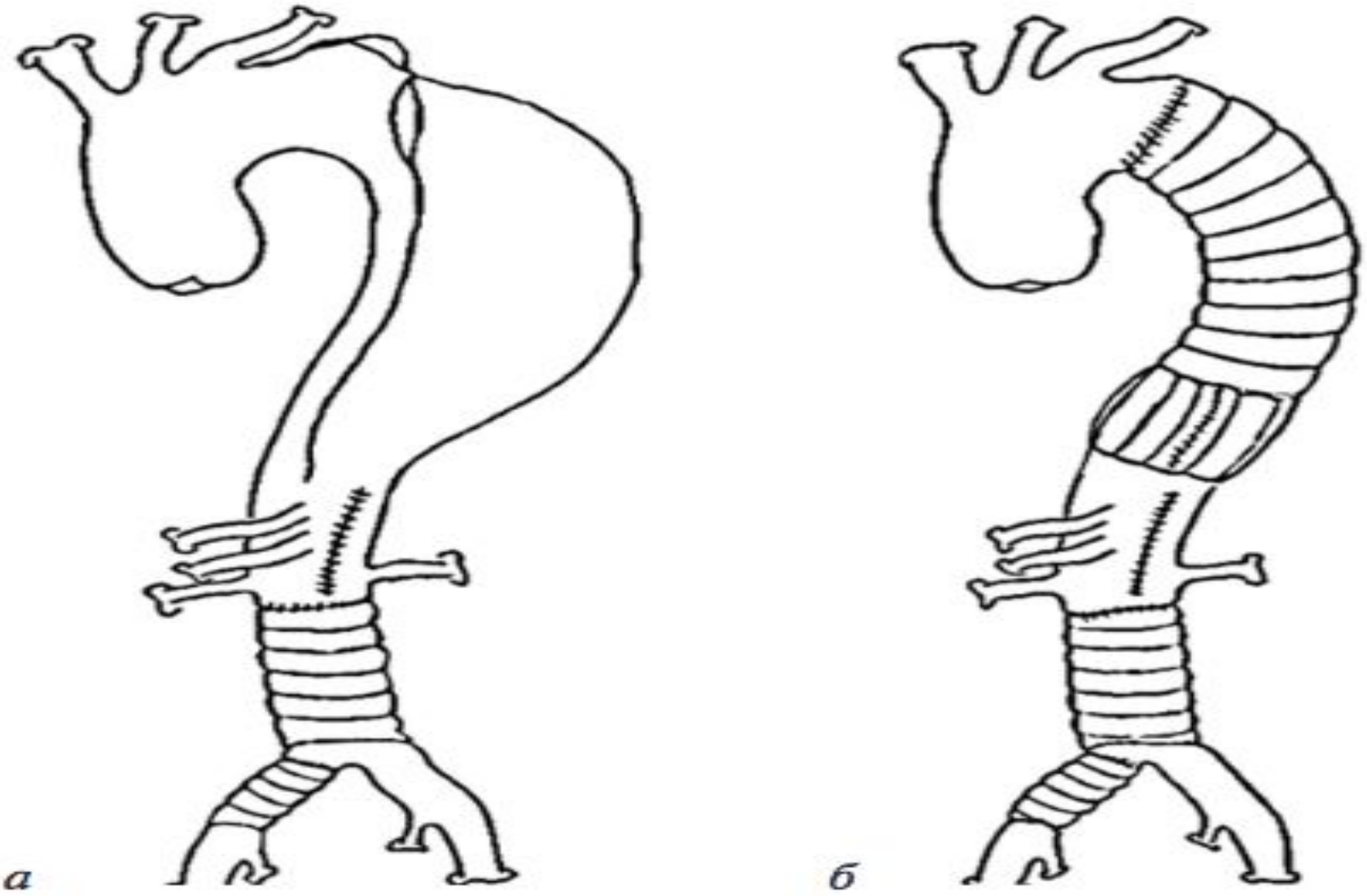

Рис. 2. Схема ранее выполненных 1-го и 2-го этапов оперативных вмешательств (*а*) и схема 3-го этапа хирургического лечения (*б*)