# НЕРВНАЯ СИСТЕМА

# Значение нервной системы

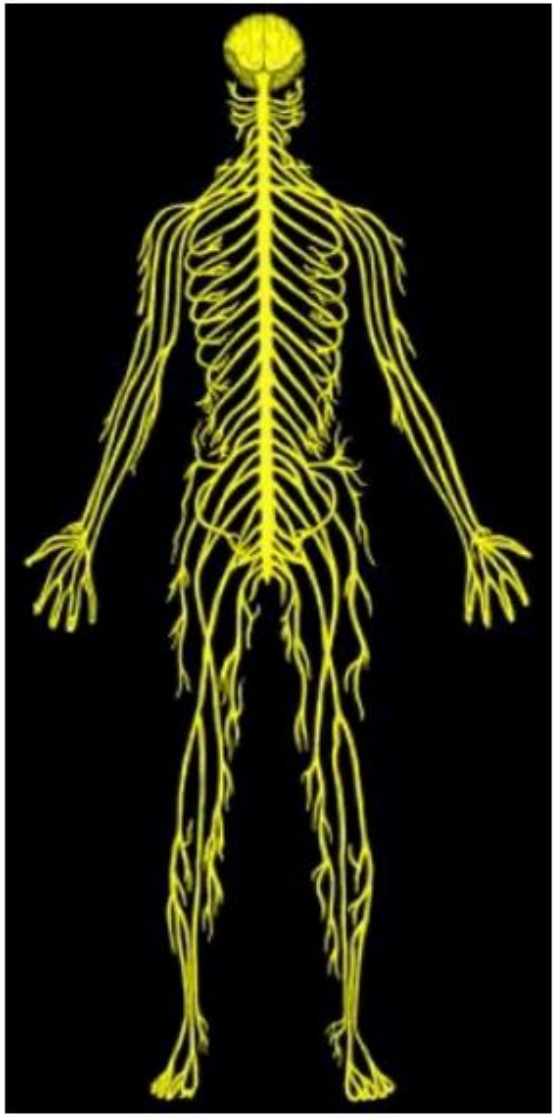

- Постоянство внутренней среды организма
- Согласование работы всех органов
- Выживание организма как целого
- Основа психической деятельности человека

# Центральная и периферическая нервные системы

**Нервная система:**
- центральная;
- периферическая

**Центральная нервная система:**
- головной мозг;
- спинной мозг

**Периферическая нервная система:**
- нервы;
- нервные узлы;
- нервные окончания

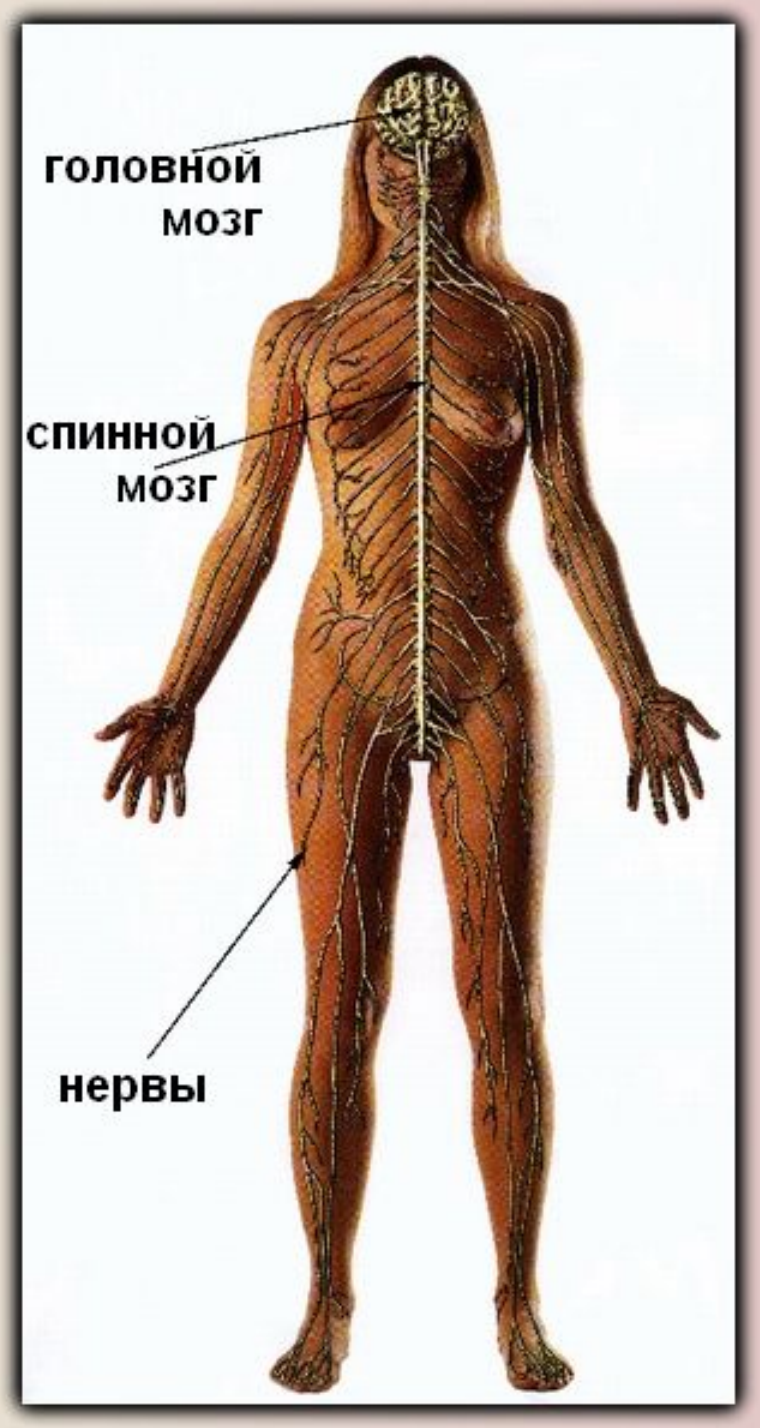

# II классификация нервной системы

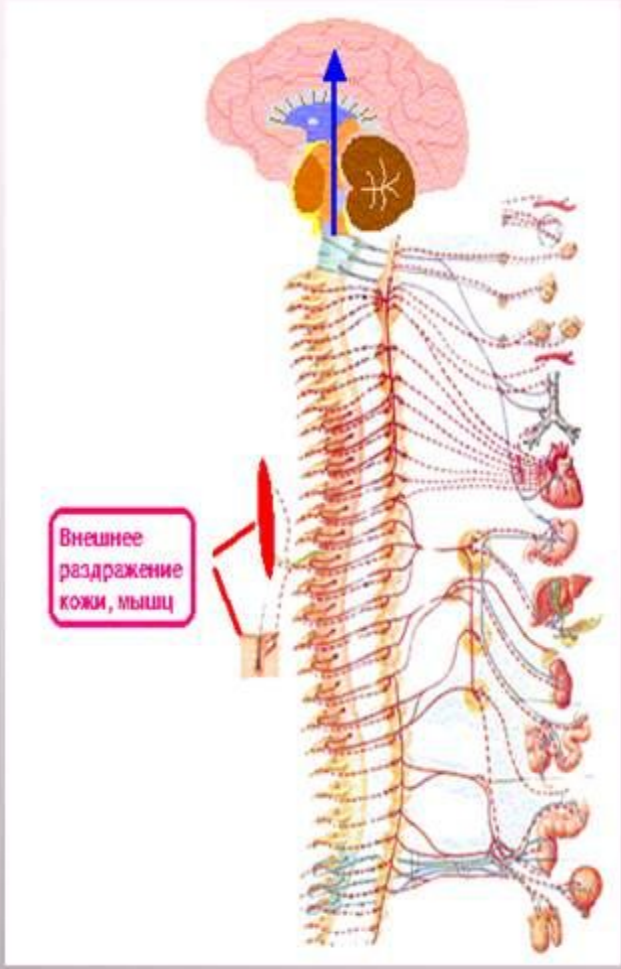


**Соматическая нервная система.**
Руководит работой скелетных мышц, Иннервирует кожу

**Вегетативная (автономная) нервная система.**
Управляет работой внутренних органов

**Симпатический отдел.**
Усиливает работу сердца, сужает сосуды, замедляет работу желудка

**Парасимпатический отдел.**
Замедляет сердцебиение. Расширяет сосуды, стимулирует работу желудка

Соматическая НС подчиняется сигналам коры головного мозга,
Вегетативная работает самостоятельно и коре головного мозга не подчиняется

**Нейруляция** (схема).

А — стадия нервной пластинки; Б - стадия нервного желобка; В - стадия нервной трубки.

1 - нервный желобок; 2 - нервный валик; 3 - кожная эктодерма; 4 - хорда; 5 - сомитная мезодерма; 6 - нервный гребень (ганглиозная пластинка); 7 - нервная трубка; 8 - мезенхима; 9 - эндодерма.

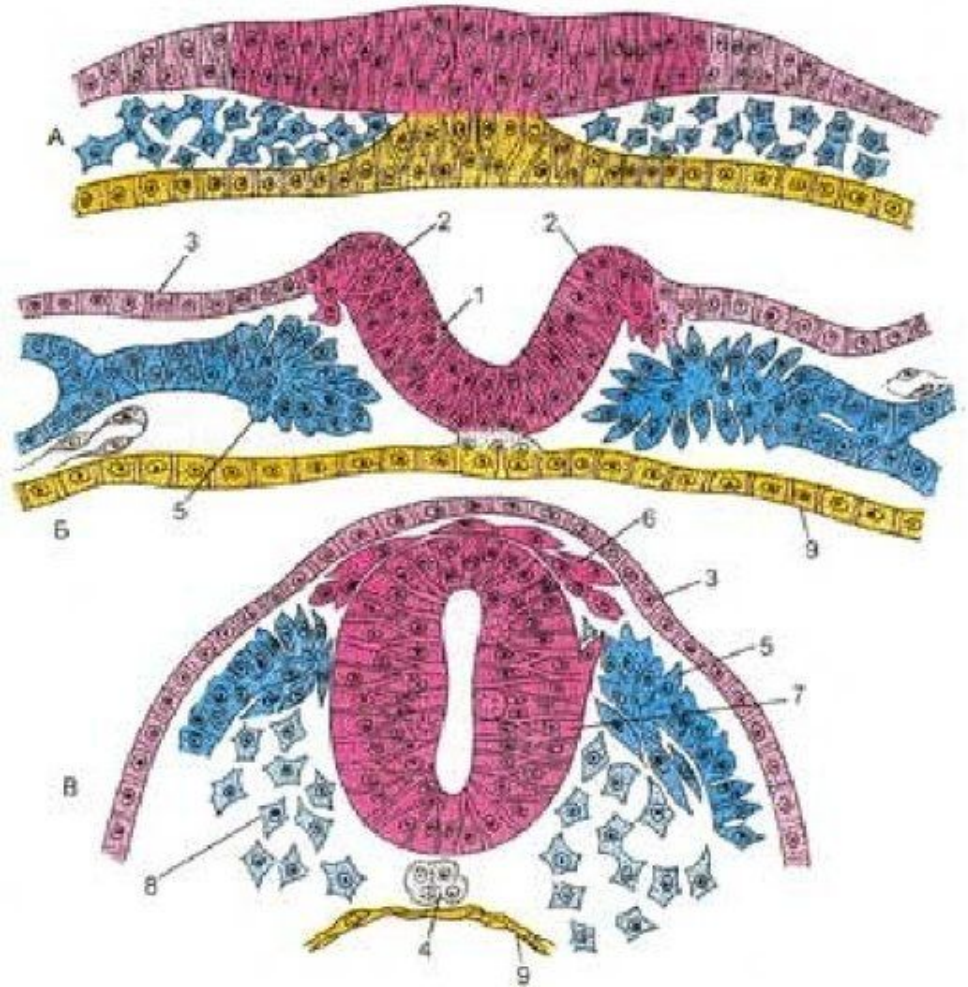


Клетки нервного гребня мигрируют и дают элементы спинальных, черепномозговых, вегетативных ганглиев, паутинной и мягкой мозговых оболочек, пигментные клетки (меланоциты), клетки мозгового вещества надпочечников.

Четырехнедельный эмбрион

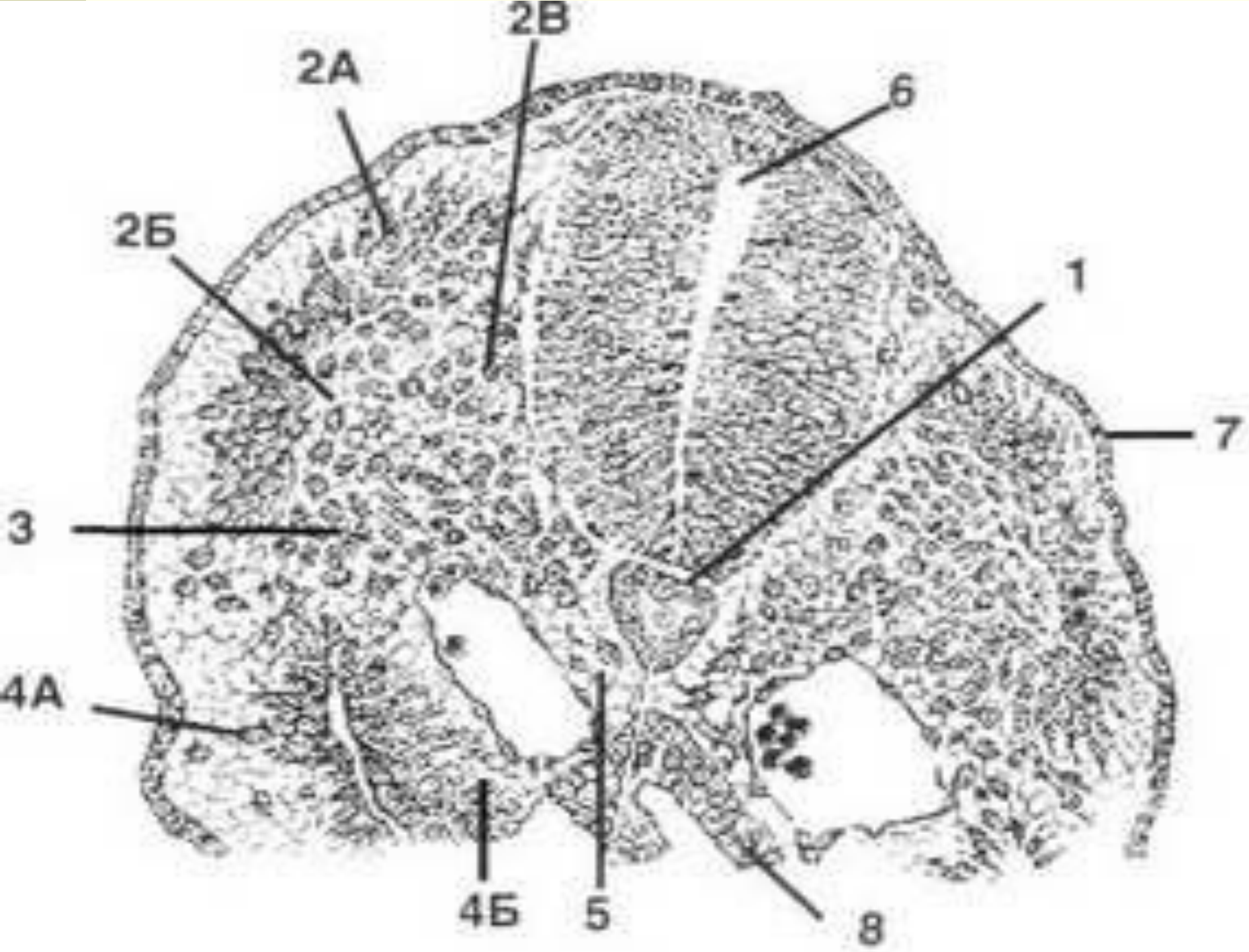
2В
2А
6
2Б
1
7
3
4А
4Б
5
8

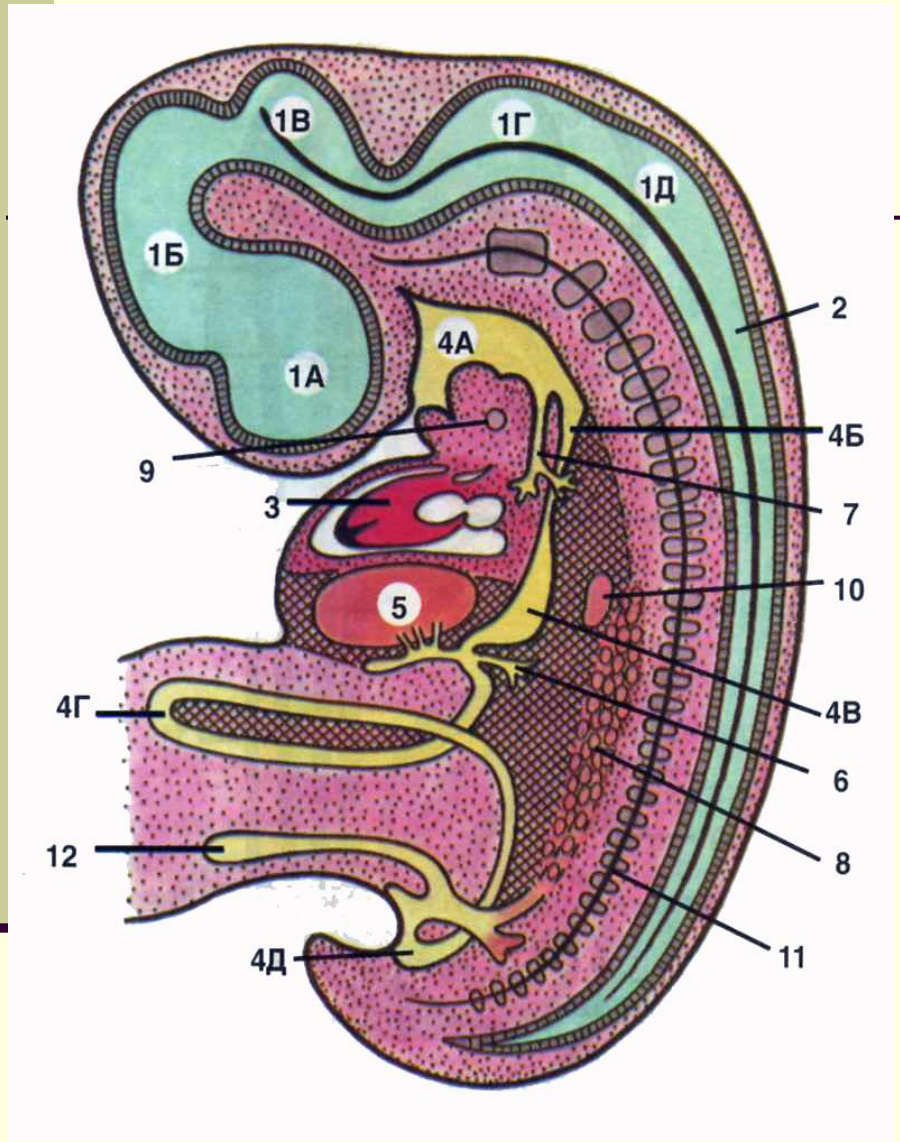
1В
1Г
1Д
1Б
1А
2
4А
4Б
9
3
7
10
5
4В
4Г
6
12
8
4Д
11

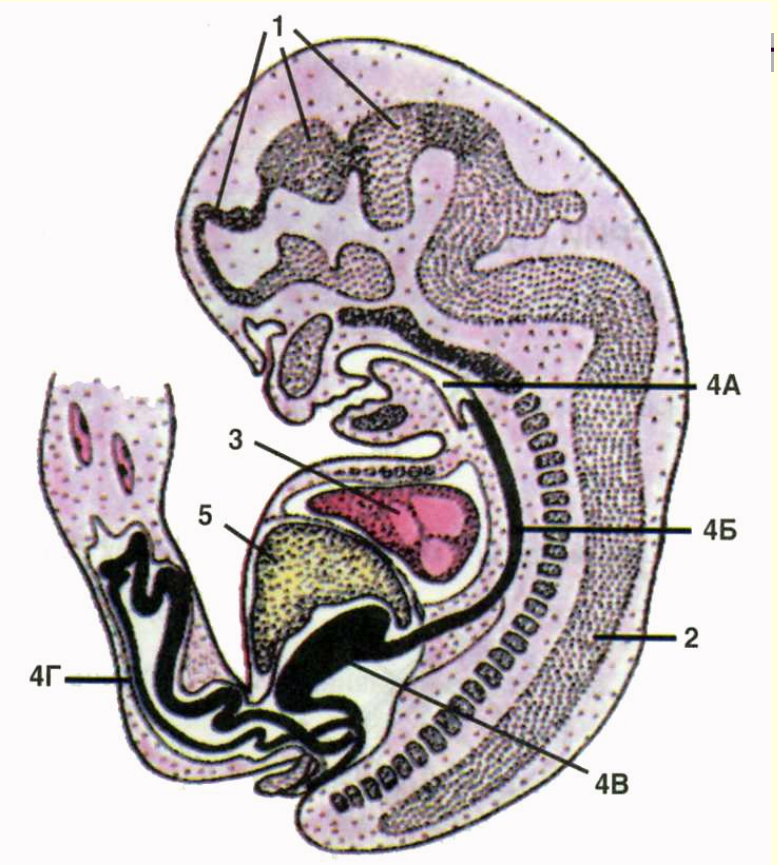
1
4А
3
5
4Б
2
4Г
4В

# Спинной мозг (*medulla spinalis*)

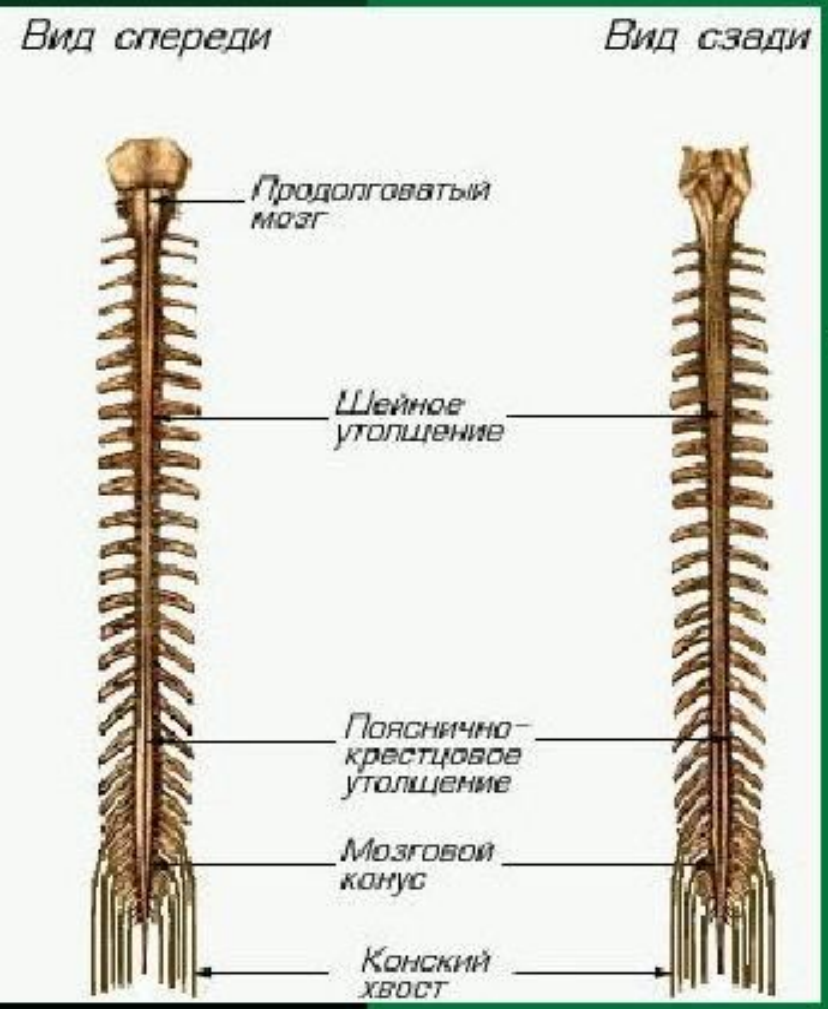


- **Утолщения:**
  - шейное,
  - поясничное.
- **Борозды:**
  - передняя срединная щель,
  - задняя срединная борозда,
  - передняя латеральная борозда,
  - задняя латеральная борозда.

# Оболочки спинного мозга

- Мягкая
- Паутинная
- Твердая

из соединительной ткани.

**Функции:**

- Защитная;
- Барьерная.

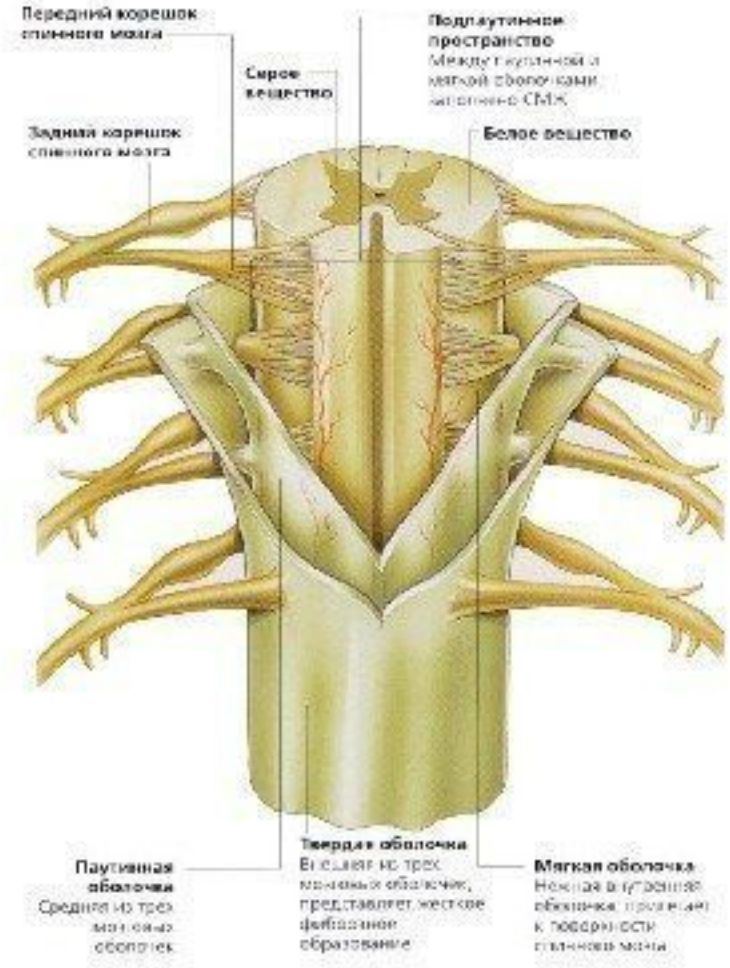

# Спинной мозг (оболочки)

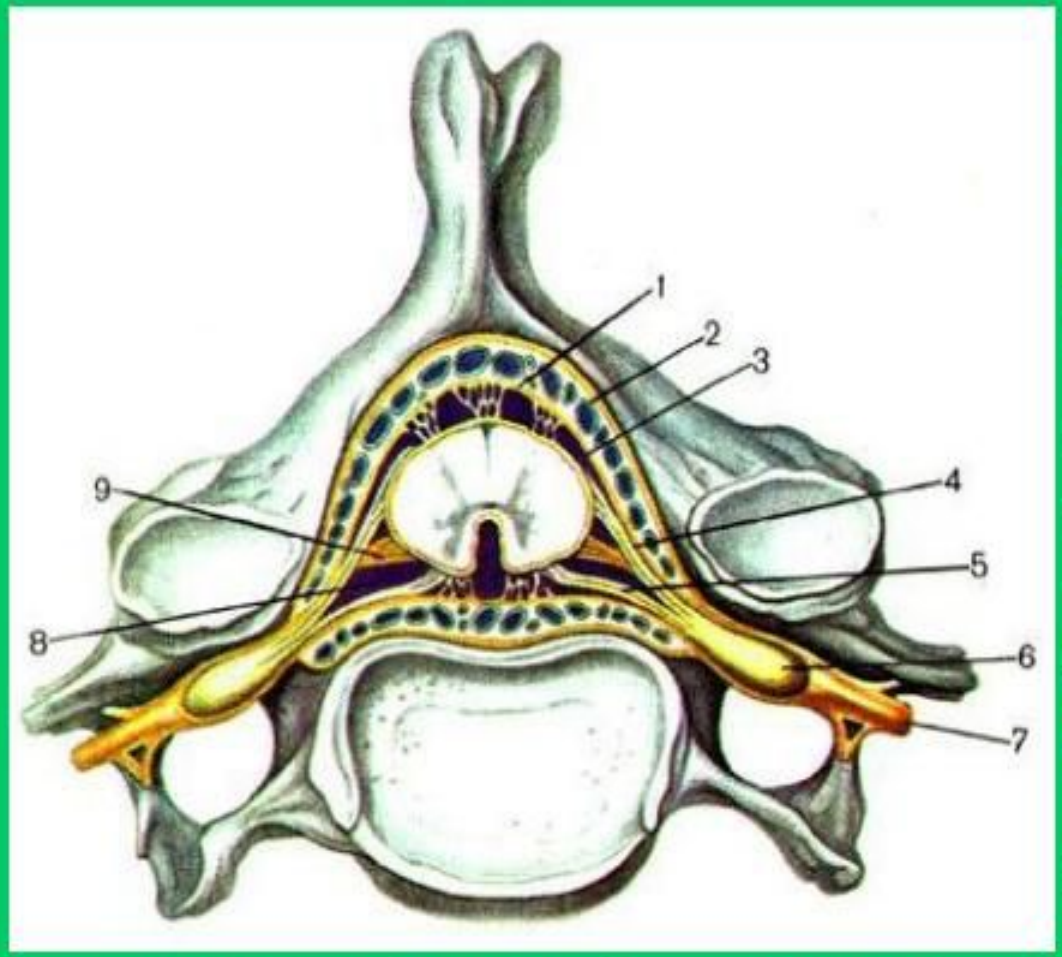


1 - твердая оболочка; 2 - эпидуральное пространство; 3 - паутинная оболочка; 4 - задний корешок; 5 - передний корешок; 6 - спинномозговой узел; 7 - спинномозговой нерв; 8 - субарахоидальное пространство; 9 - зубчатая связка

- *твердая* : отделена от надкостницы *эпидуральным* пространством, *субдуральное* пространство отделяет ее от паутинной оболочки

- *паутинная* : срастается с твердой оболочкой около межпозвоночных отверстий. *Подпаутинное (субарахноидальное)* пространство заполнено СМ жидкостью (120-140 мл)

- *мягкая (сосудистая)* : от нее отходит *зубчатая связка* (подвешивает мозг в субарахноидальном пространстве)

# Кровоснабжение спинного мозга

*Передняя спинномозговая артерия образуется правой и левой ветвью позвоночной артерии и располагается в передней срединной щели спинного мозга.*

*Задняя спинномозговая артерия, также образуется правой и левой ветвью позвоночной артерии.*

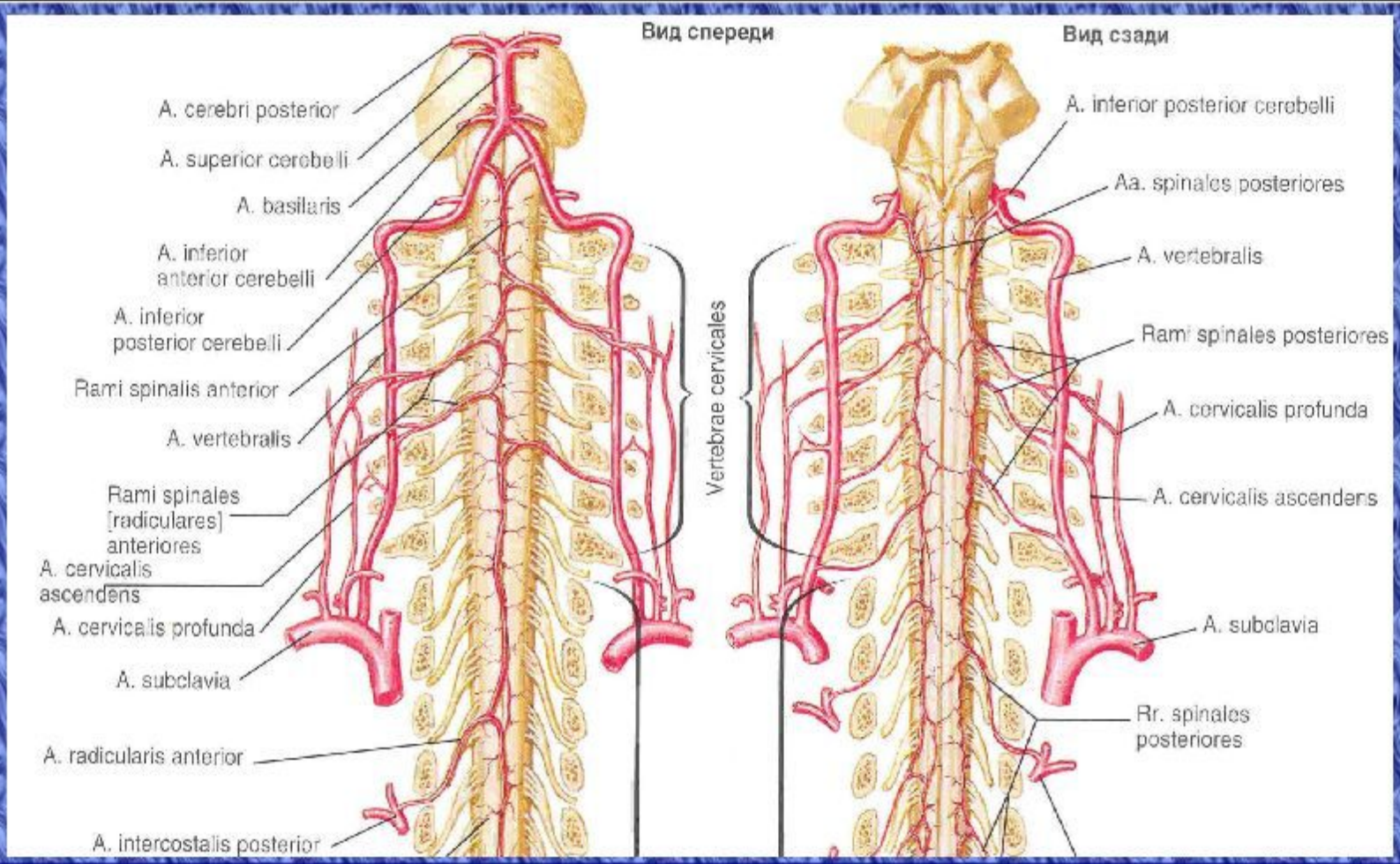


© Dr. Eduard A. Petrosyan. Kuban State Medical University

# Спинной мозг (кровоснабжение)

Ветви *позвоночной артерии* и др. Соединяются между собой многочисленными анастамозами и посылают в вещество мозга тонкие ветви

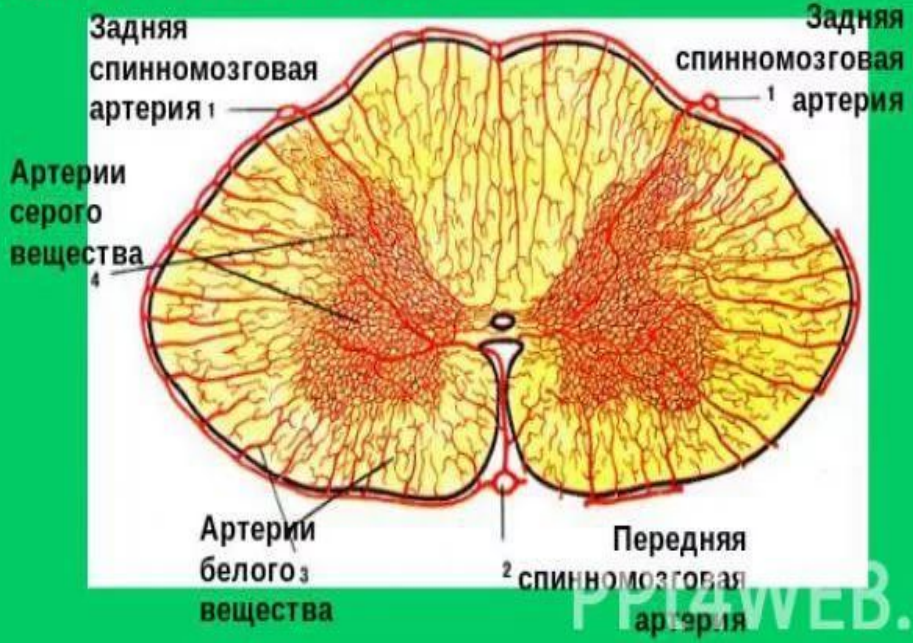


PPT4WEB.ru

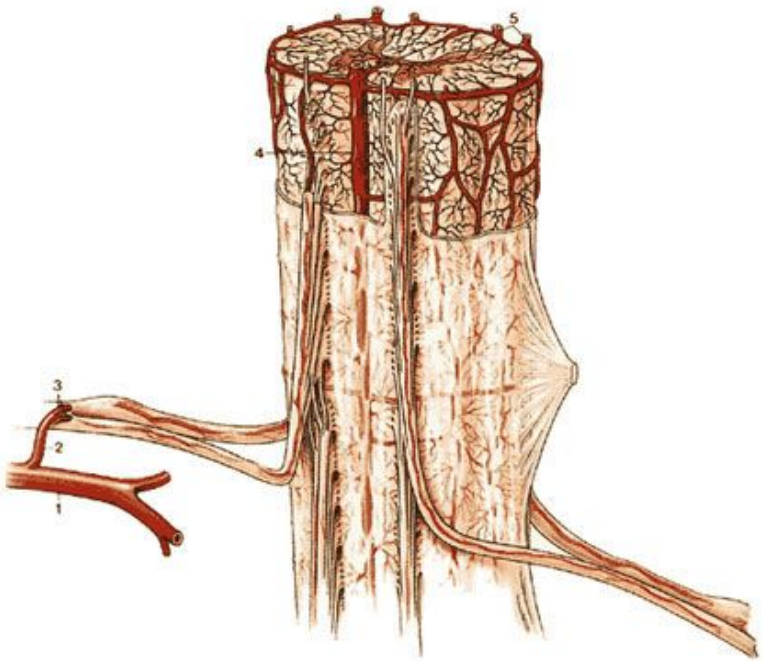


Артериальная поддержка спинного мозга, вид спереди

1. Межреберная артерия
2. Спинномозговая ветвь межреберной артерии
3. Передняя и задняя корешковые артерии
4. Передняя спинномозговая артерия
5. Задняя спинномозговая артерия

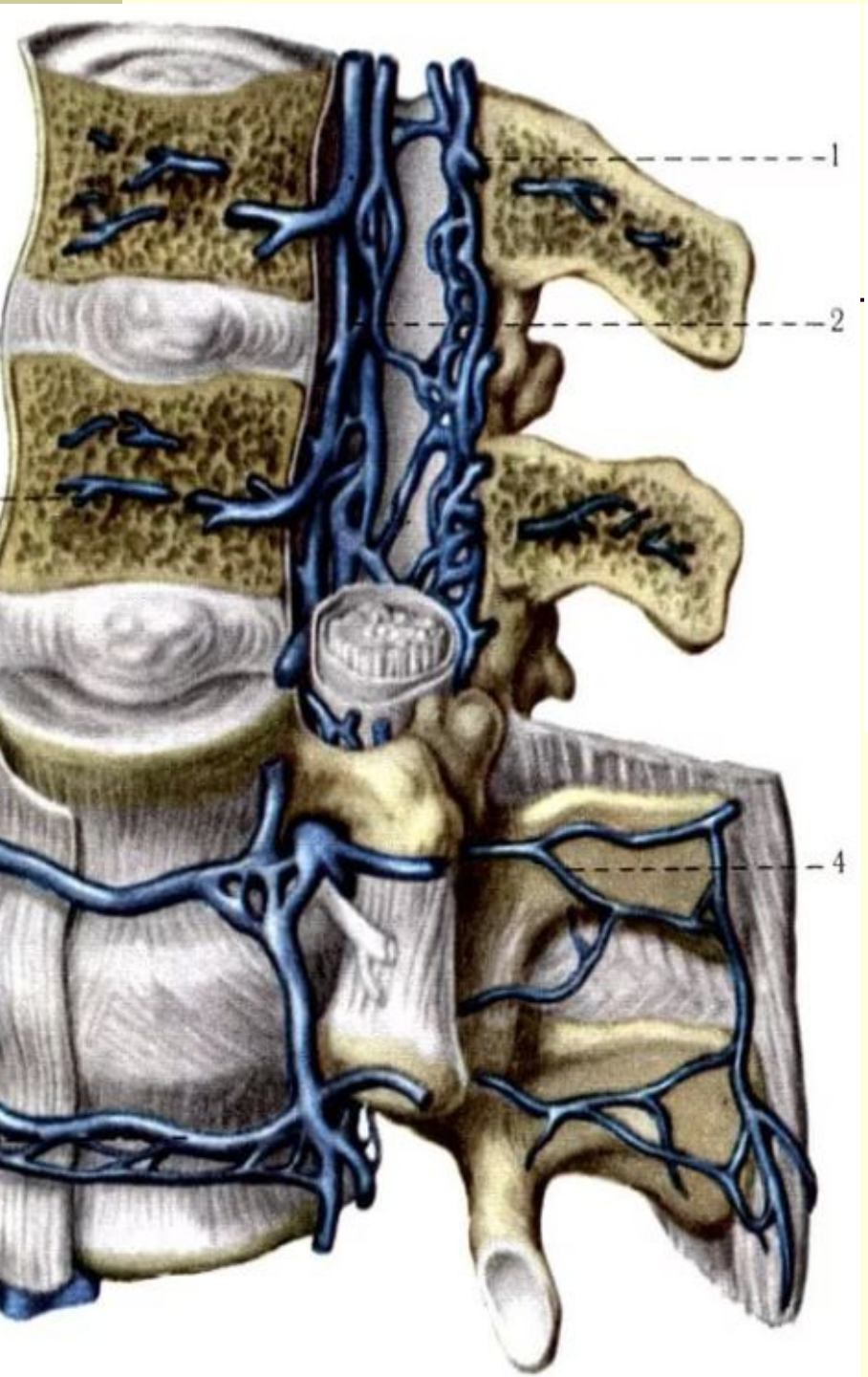
1
2
4

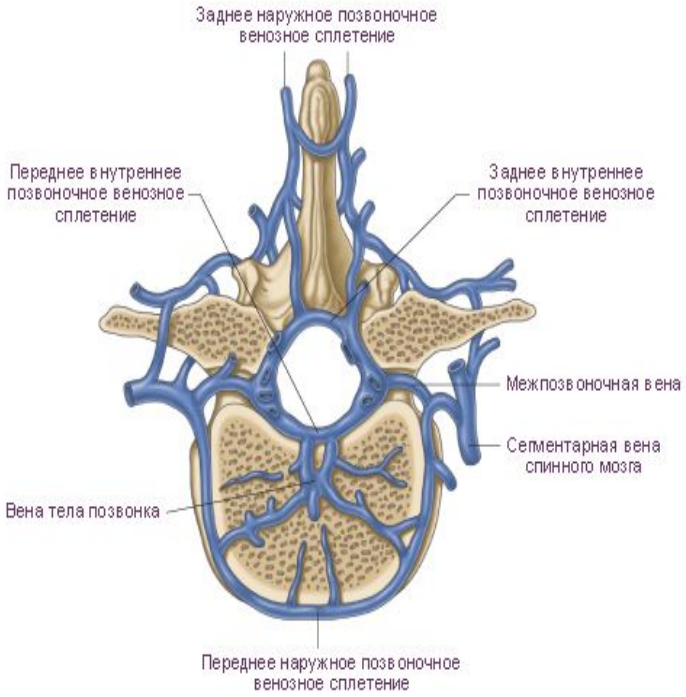
Заднее наружное позвоночное венозное сплетение
Переднее внутреннее позвоночное венозное сплетение
Заднее внутреннее позвоночное венозное сплетение
Межпозвоночная вена
Сегментарная вена спинного мозга
Вена тела позвонка
Переднее наружное позвоночное венозное сплетение

# Внутреннее строение спинного мозга

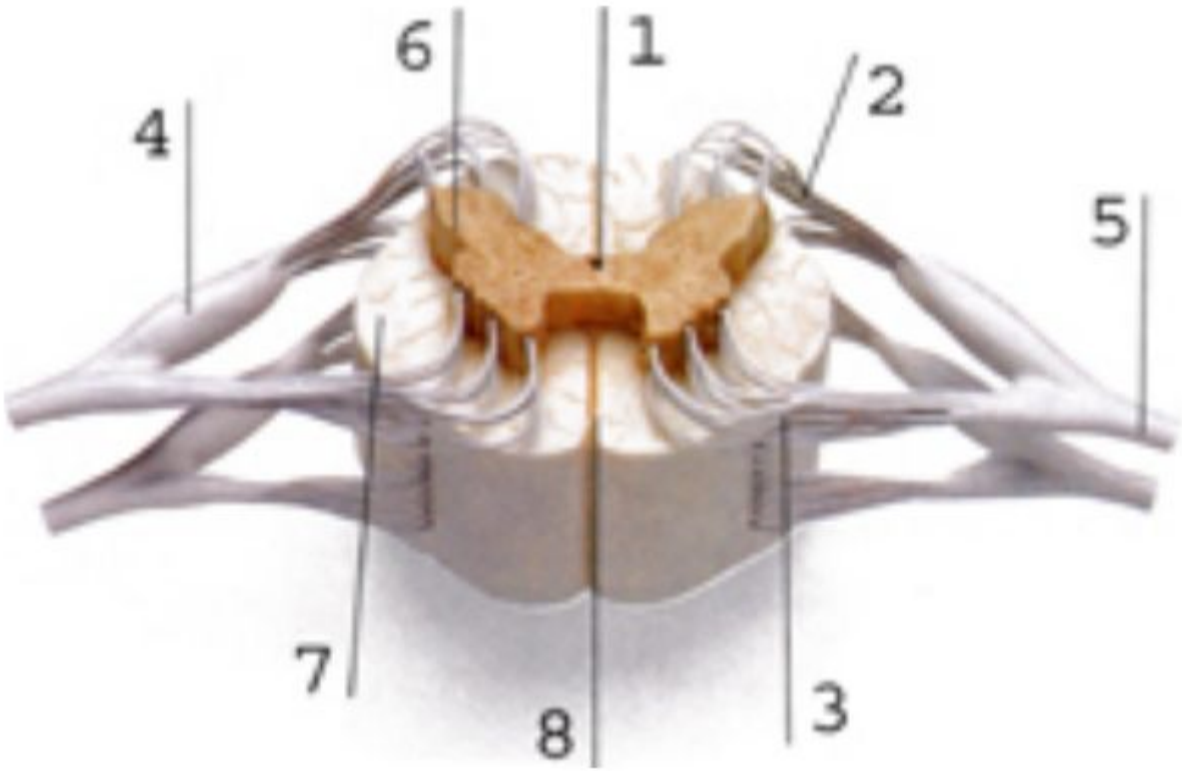


1 – центральный канал;
2 – задний корешок спинно-мозгового нерва;
3 – передний корешок спинно-мозгового нерва;
4 – позвоночный нервный узел;
5 – спинно-мозговой нерв;
6 – серое вещество ("бабочка");
7 – белое вещество;
8 – передняя срединная борозда.

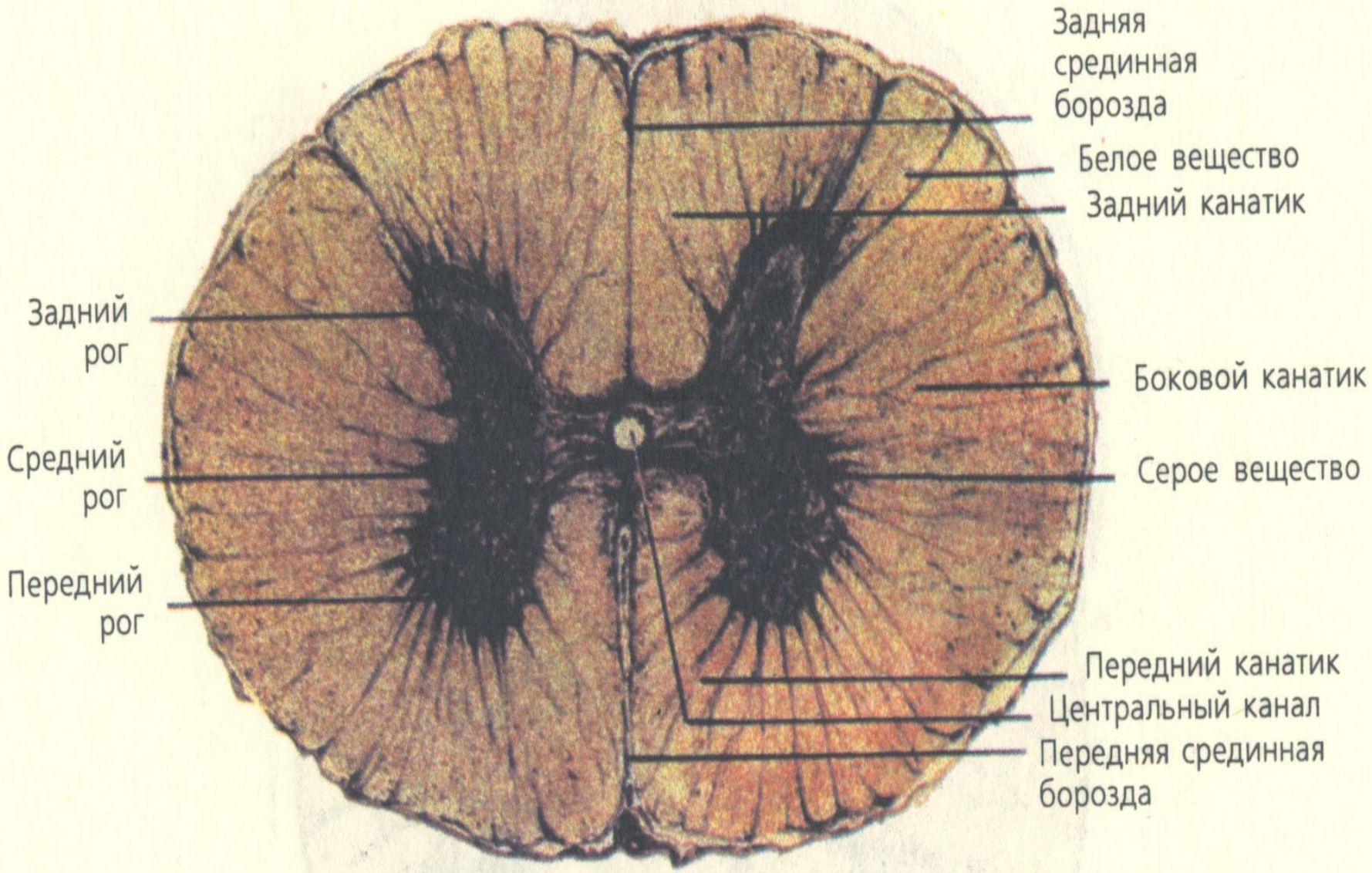
Задняя срединная борозда
Белое вещество
Задний канатик
Задний рог
Боковой канатик
Средний рог
Серое вещество
Передний рог
Передний канатик
Центральный канал
Передняя срединная борозда

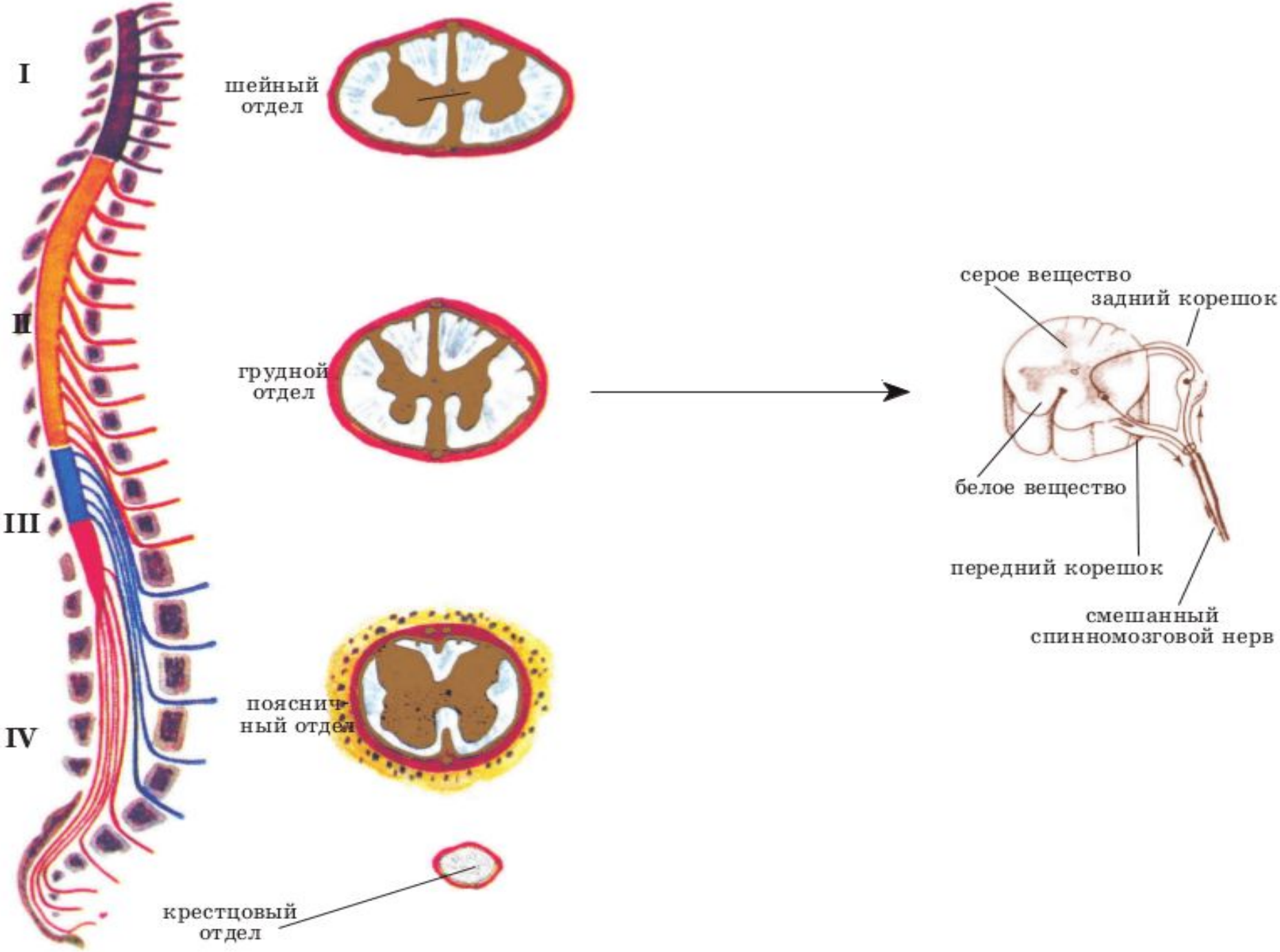
I
II
III
IV
шейный отдел
грудной отдел
поясничный отдел
крестцовый отдел
серое вещество
задний корешок
белое вещество
передний корешок
смешанный спинномозговой нерв

# Сегменты спинного мозга

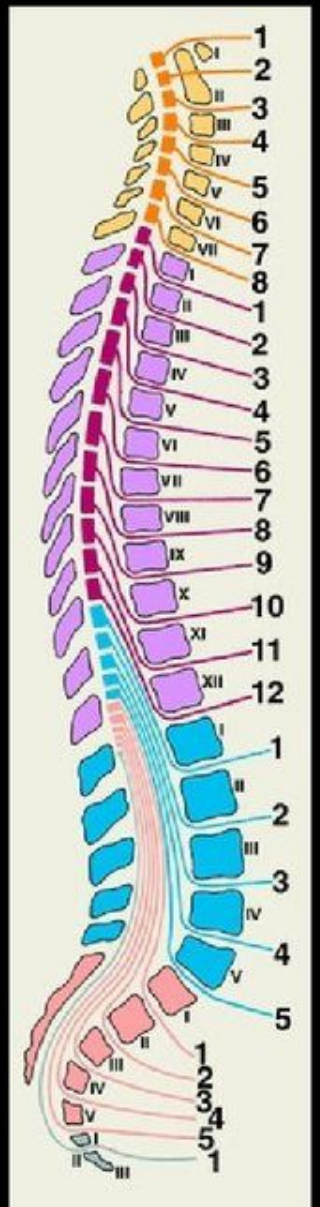


- 8 шейных ($C_1$ - $C_8$)
- 12 грудных ($Th_1$ - $Th_{12}$)
- 5 поясничных ($L_1$ - $L_5$)
- 5 крестцовых ($S_1$-$S_5$)
- 1-3 копчиковых ($Co_1$ - $Co_2$)

# Рефлекс. Рефлекторная дуга

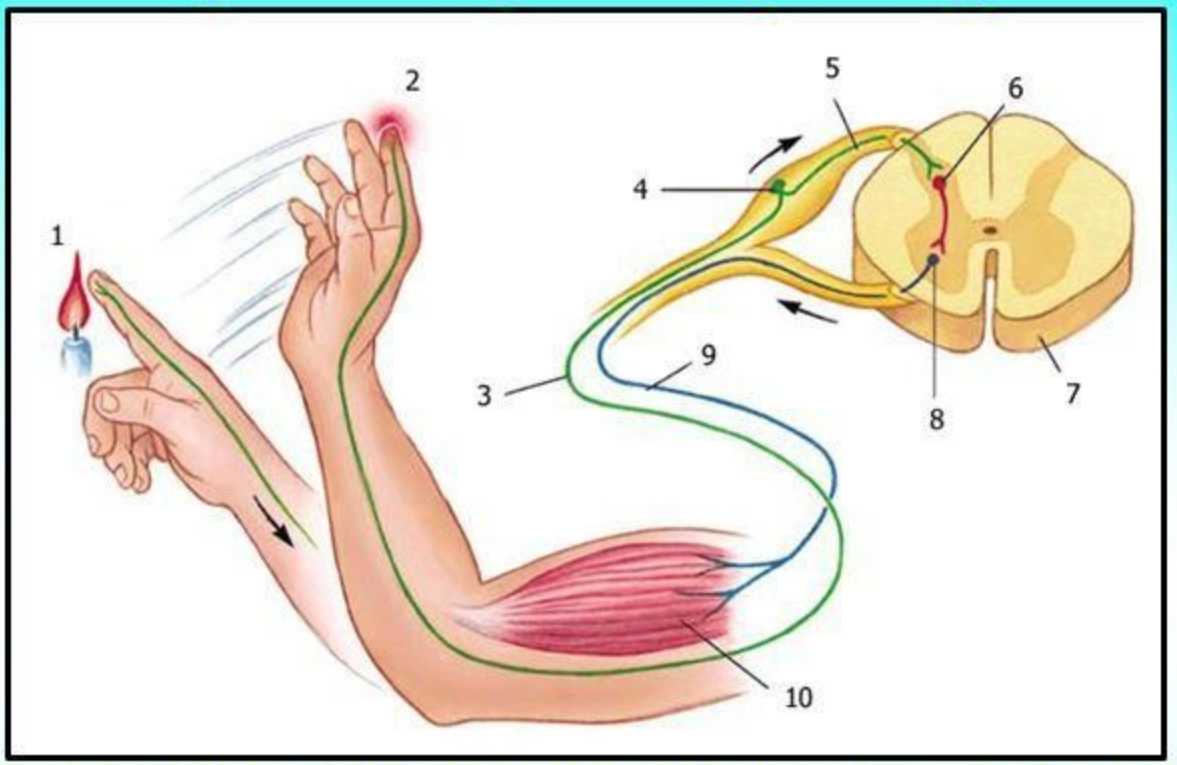


*Рефлексом называется ответная реакция организма на воздействие внешних или внутренних раздражителей, осуществляема с участием ЦНС.*

Рецепторы обладают высокой чувствительностью к специфическим для них раздражителям и преобразуют их энергию в процесс нервного возбуждения.

Нейронный путь, по которому проводятся нервные импульсы при осуществлении рефлекса, называют *рефлекторной дугой.*

MyShared

# Рефлекторная дуга -

- ***Путь, по которому проводятся нервные импульсы при осуществлении рефлекса***

Чувствительный нейрон

Вставочный нейрон

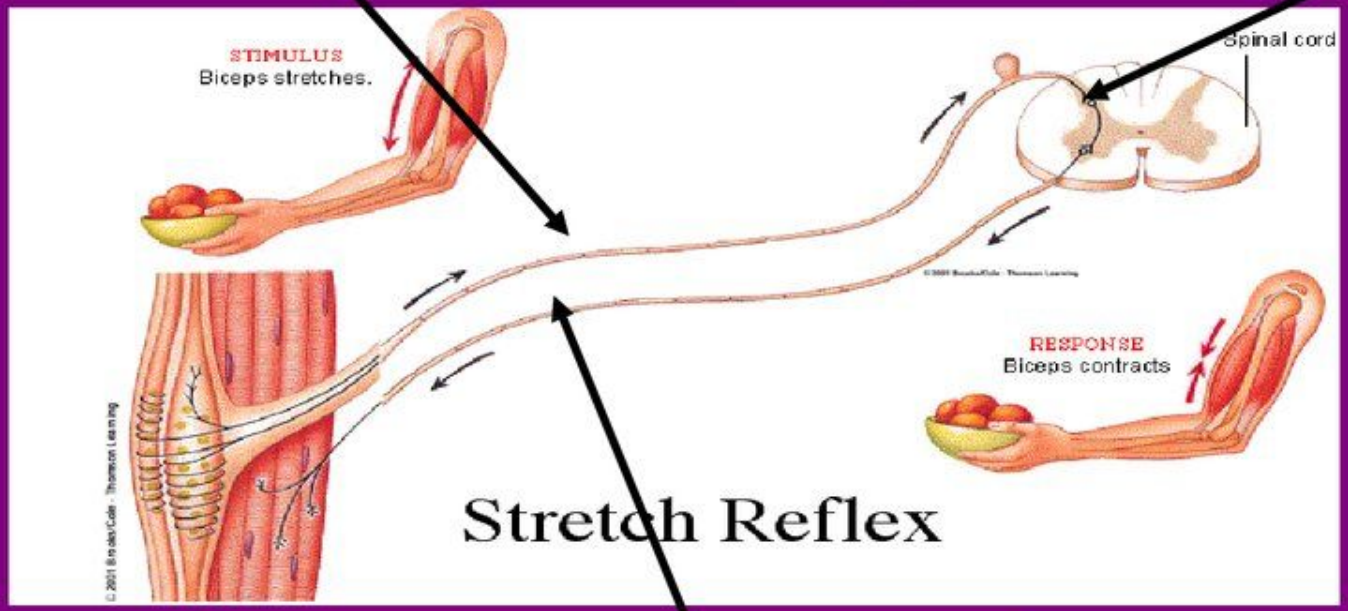


Исполнительный нейрон

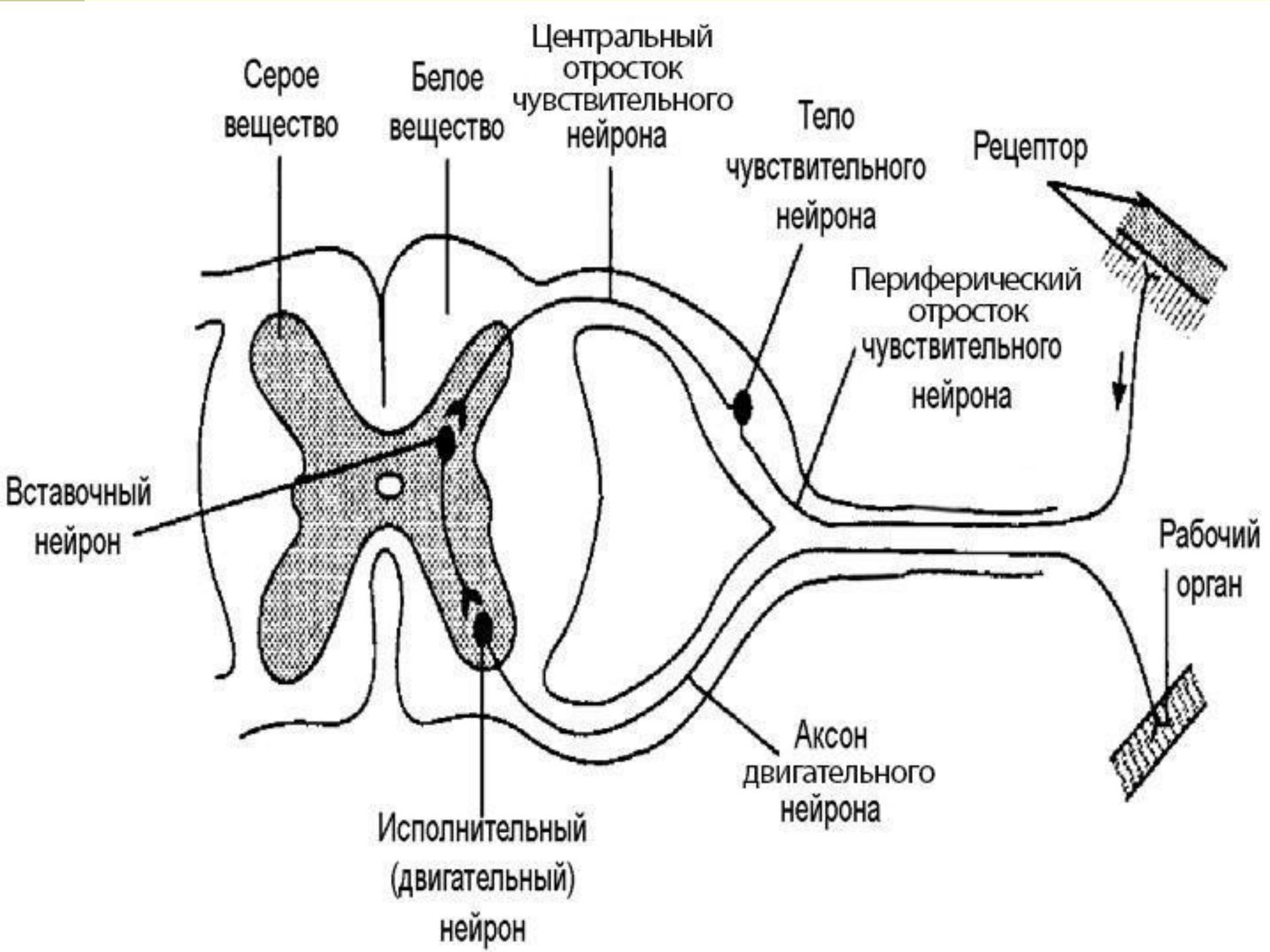
Серое вещество
Белое вещество
Центральный отросток чувствительного нейрона
Тело чувствительного нейрона
Рецептор
Периферический отросток чувствительного нейрона
Вставочный нейрон
Рабочий орган
Аксон двигательного нейрона
Исполнительный (двигательный) нейрон

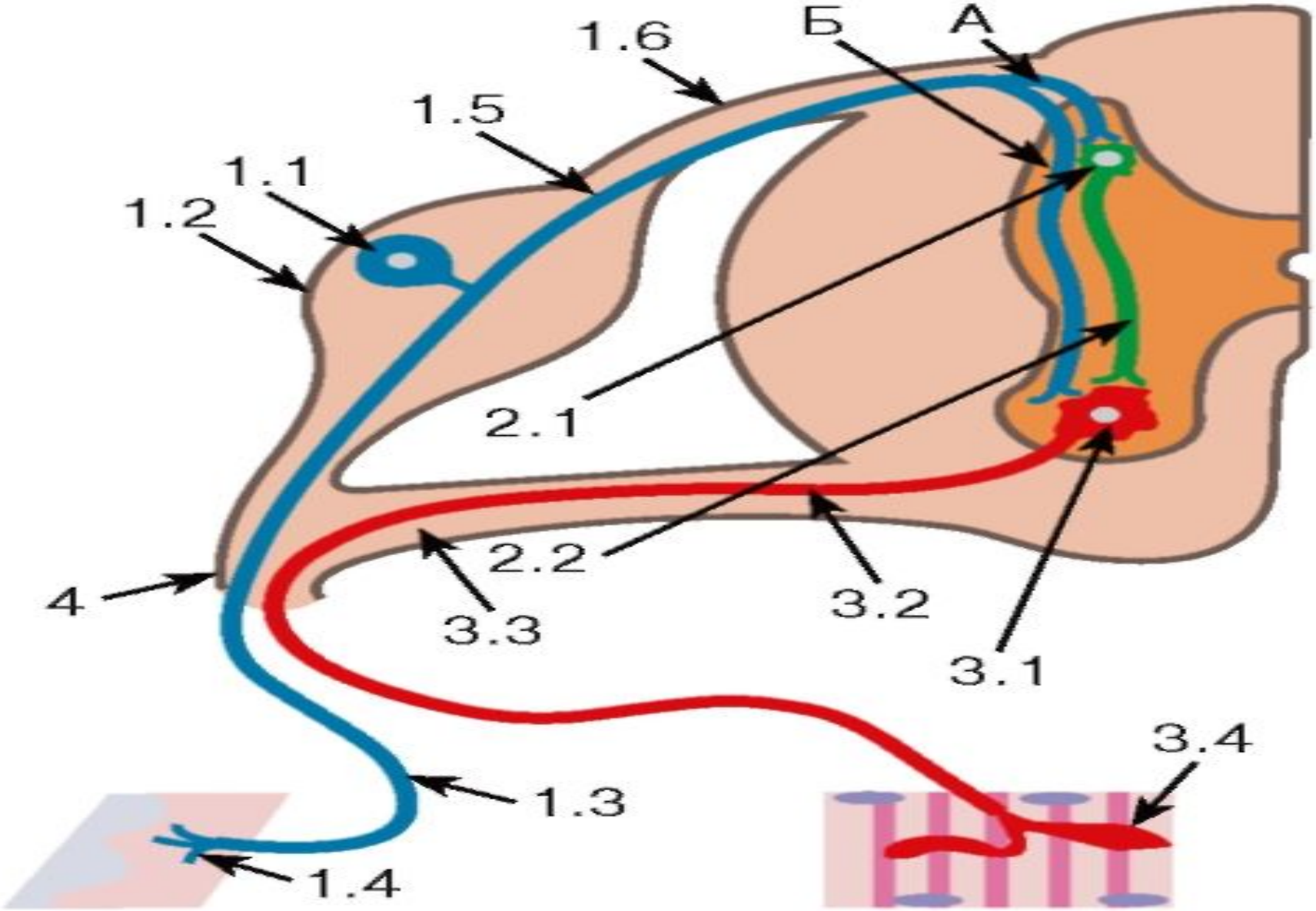
1.6
Б
А
1.5
1.1
1.2
2.1
2.2
4
3.3
3.2
3.1
3.4
1.3
1.4

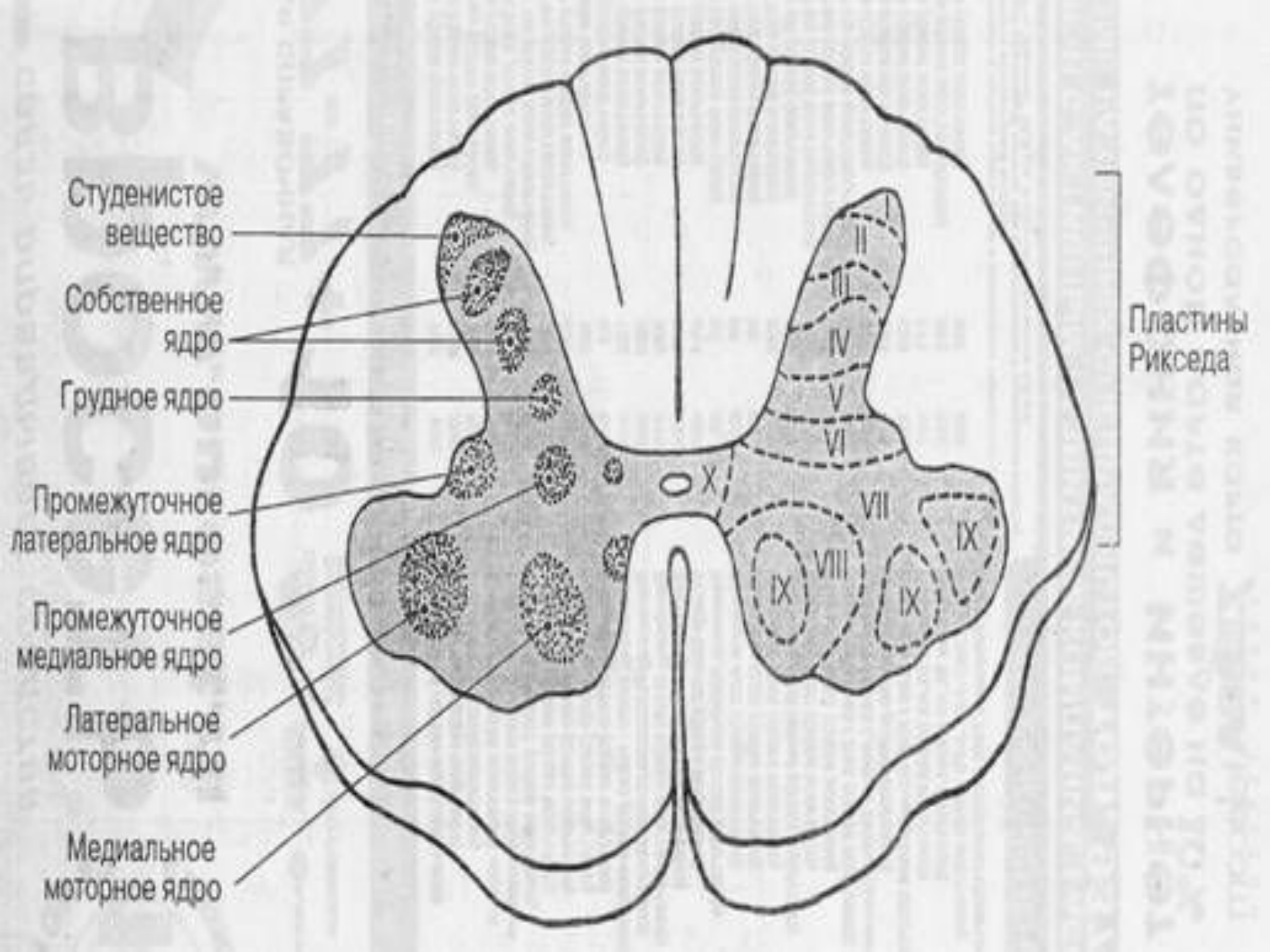
Студенистое вещество
Собственное ядро
Грудное ядро
Промежуточное латеральное ядро
Промежуточное медиальное ядро
Латеральное моторное ядро
Медиальное моторное ядро
Пластины Рикседа
I
II
III
IV
V
VI
VII
VIII
IX
IX
IX
X

# Белое вещество спинного мозга

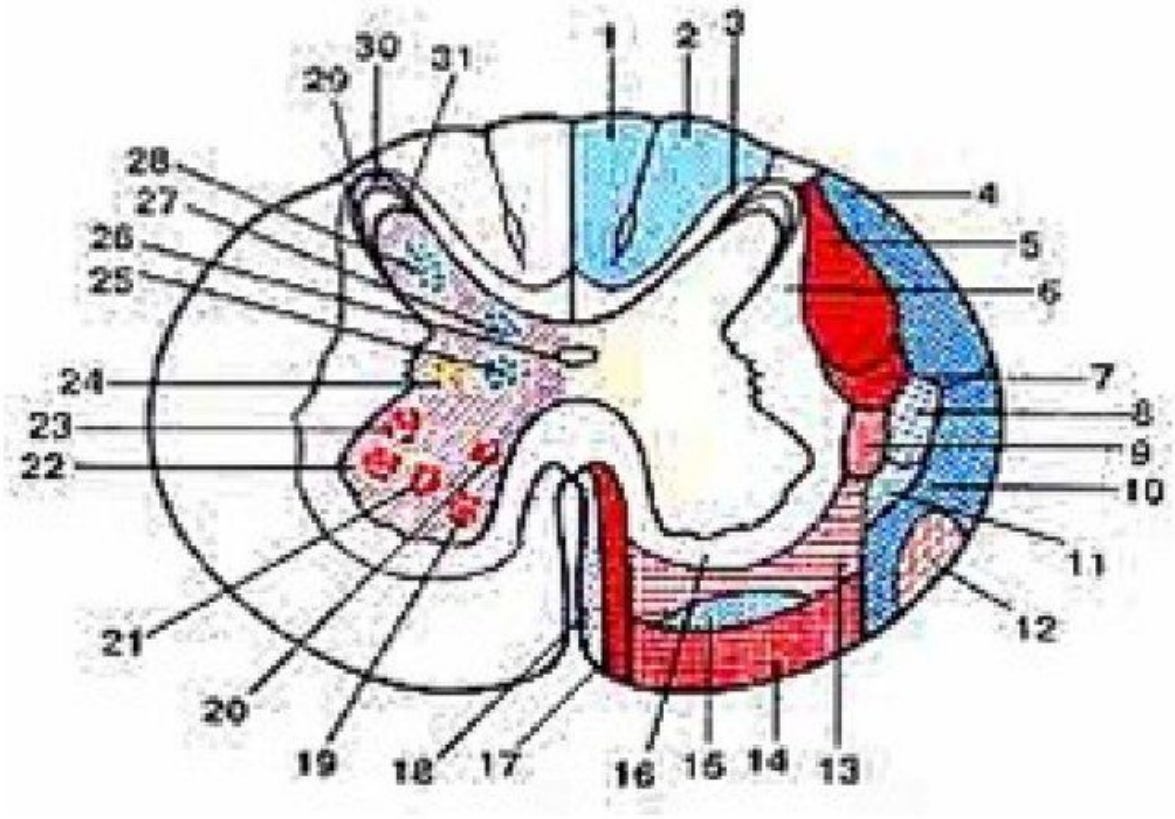


- 1-тонкий пучок Голля;
- 2-клиновидный пучок Бурдаха;

3-собственный (задний) пучок;
4-задний спинно-мозжечковый путь;
5-латеральный пирамидный (корково-спинномозговой) путь;

6-собственный пучок (латеральный);
7-красноядерно-спинномозговой путь;
8- спинно-таламический путь;
9-задний преддверно-спинномозговой путь;
10-передний спинно-мозжечковый путь;
11-передний спинно-мозжечковый путь;
12-оливо-спинномозговой путь;

13-ретикулоспинно-мозговой путь;
14-преддверно-спинномозговой путь;
15-передний спинно-таламический путь;
16-собственный пучок (передний);
17-передний пирамидный (корково-спинномозговой) путь;
18-покрышечно-спинномозговой путь;

*Спасибо за внимание!*