Лекция №18

Эмбриогенез человека. Стадии эмбрионального развития. Формирование и развитие зародышевых листков, производные зародышевых листков. Общие характеристики гисто- и органогенеза. Критические периоды внутриутробного развития Гистофизиология плаценты. Нелактирующая молочная железа Гистофизиология лактирующей молочной железы. Понятие терминальной дольково-протоковой единицы. Гормональная регуляция лактации.

Человеческая популяция в количественном отношении поддерживается и увеличивается благодаря 15% клинически завершенных беременностей [Szulman A. E., 1991]. По данным J. Klapp (1984), большинство спонтанных абортов и элиминация эмбриона происходят на ранних стадиях внутриутробного развития и протекают под видом дисменореи. Если принять общее число пренатальных потерь за 100%, то в первые 8-12 недель внутриутробного развития гибнет от 45 до 85% зародышей [Kaufmann P., 1983]. В целом, ранние выкидыши составляют от 15 до 20% всех клинически распознанных желанных беременностей, из них 80% - в эмбриональном периоде, и относятся к основным, наиболее распространенным видам акушерской патологии. В нозологическом выражении к ним относятся самопроизвольные аборты и так называемый несостоявшийся выкидыш или неразвивающаяся беременность (missed abortion)

Фетоплацентарная недостаточность представляет собой симптомокомплекс, при котором возникают различные нарушения как со стороны плаценты, так и со стороны плода вследствие различных заболеваний и акушерских осложнений. Разнообразие вариантов проявления фетоплацентарной недостаточности, частота и тяжесть осложнений для беременной и плода, преобладающее нарушение той или иной функции плаценты зависят от срока беременности, силы, длительности и характера воздействия повреждающих факторов, а также от стадии развития плода и плаценты, степени выраженности компенсаторно - приспособительных возможностей системы мать-плацента-плод.

ФПН может быть обусловлена: заболеваниями ССС системы беременной (пороки сердца, недостаточность кровообращения, артериальная гипертензия и гипотензия), патологией почек, печени, легких, крови, хронической инфекцией, заболеваниями нейроэндокринной системы (сахарный диабет, гипо- и гиперфункция щитовидной железы, патология гипоталамуса и надпочечников) и целым рядом других патологических состояний. При анемии обусловлена снижением уровня железа в материнской крови и в самой плаценте (угнетение активности дыхательных ферментов и транспорта железа к плоду). При сахарном диабете нарушается метаболизм, выявляются гормональные расстройства и изменения иммунного статуса. Склеротическое поражение сосудов приводит к уменьшению поступления артериальной крови к плаценте. Инфекционные заболевания - в острой форме или обостряющиеся во время беременности, поражение плаценты бактериями, вирусами, простейшими и другими возбудителями инфекции.Патология матки: эндометриоз, гипоплазия миометрия, пороки развития матки (седловидная, двурогая).

Основные этапы внутриутробного развития человека

	Гистио-трофный период	
с 14 по 17 день	Образование амниотического пузыря и плаценты	ЭМБРИОНАЛЬНЫЙ ПЕРИОД
с 18 по 28 день		
с конца 3-й недели по 8-ю неделю		
с 9-й по 40-ю неделю	Функционирование плаценты и оболочек плода	ПЛОДНЫЙ ПЕРИОД

Из 4 внезародышевых органов только хорион и амнион достигают значительного развития и сохраняются до конца внутриутробного периода. Желточный мешок и аллантоис функционируют лишь в первые недели эмбриогенеза, а потом (после 8-й недели) редуцируются.

Плацента

Плацента –это внезародышевый орган, формирующийся во время беременности из двух компонентов: плодного - ветвистого хориона с приросшим к нему амнионом и материнского - decidua basalis. При этом в плаценте нет нервов и лимфатических сосудов.

С ее помощью устанавливается т.н. плацентарное кровообращение, позволяющее крови плода и крови матери обмениваться различными веществами.

Оболочки плода

Отделы хориона и эндометрия

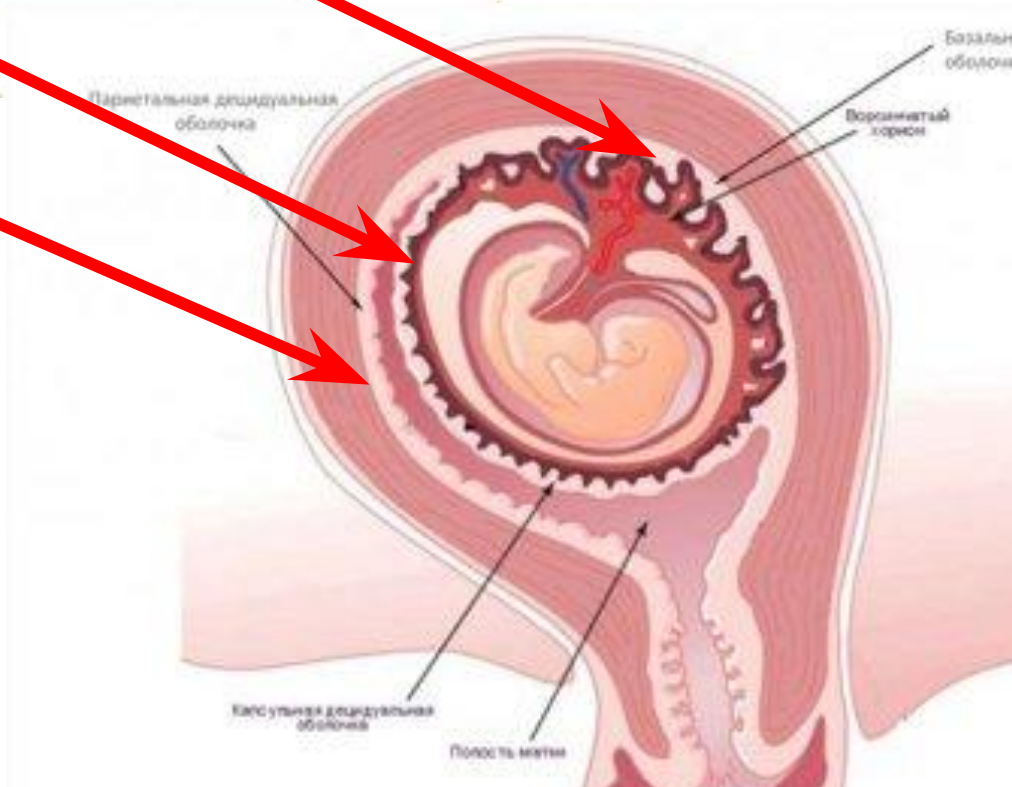

ПЛАЦЕНТА

А. Вес плаценты при доношенной беременности составляет 1/6—1/7 веса плода. Зрелая плацента имеет вид диска диаметром 15—20 см и толщиной 2—3 см. Вес ее в среднем составляет 400—700 г.

Главное – плодово-плацентарный коэффициент (ППК). **В норме – 1:7**

Б. Гиперплазия плаценты. Вес плаценты при этом составляет 1/3—1/2 веса плода. Гиперплазия плаценты встречается при гемолитической болезни новорожденных, внутриутробных инфекциях, врожденном сифилисе и сахарном диабете, врожденных пороках развития и врожденных опухолях. Умеренная гиперплазия плаценты встречается у заядлых курильщиц. **ППК менее 1:4 (1:3, 1:2,5)**

В. Гипоплазия плаценты наблюдается у женщин, страдающих гипертонической болезнью и артериальной гипертонией беременных. Гипоплазия плаценты часто сочетается с внутриутробной задержкой развития. **ППК 1:8 и более**

Пуповина в длину 50—70 см. Если длина пуповины меньше 40 см, - проблема при родах.

А. Истинные узлы пуповины встречаются в 1% родов. Перинатальная смертность при этом достигает 6%. **Ложные узлы пуповины** -утолщения отдельных участков пуповины вследствие закручивания пупочных артерий или варикозного расширения пупочной вены.

Б. Обвитие пуповины вокруг шеи плода встречается в 20—24% родов, обычно при пуповине длиной более 70 см.

В. Прикрепляется пуповина обычно к центральной части плаценты.

1. В большинстве случаев краевого прикрепления пуповины роды проходят без осложнений.

2. Оболочечное прикрепление пуповины

а. Пуповина прикрепляется к плодным оболочкам на некотором расстоянии от края плаценты.

б. Частота при одноплодной беременности составляет 1%. При двойне и, особенно, при тройне он значительно выше.

Типы плацент

Главный признак – непосредственно контактирующие ткани плода и матери

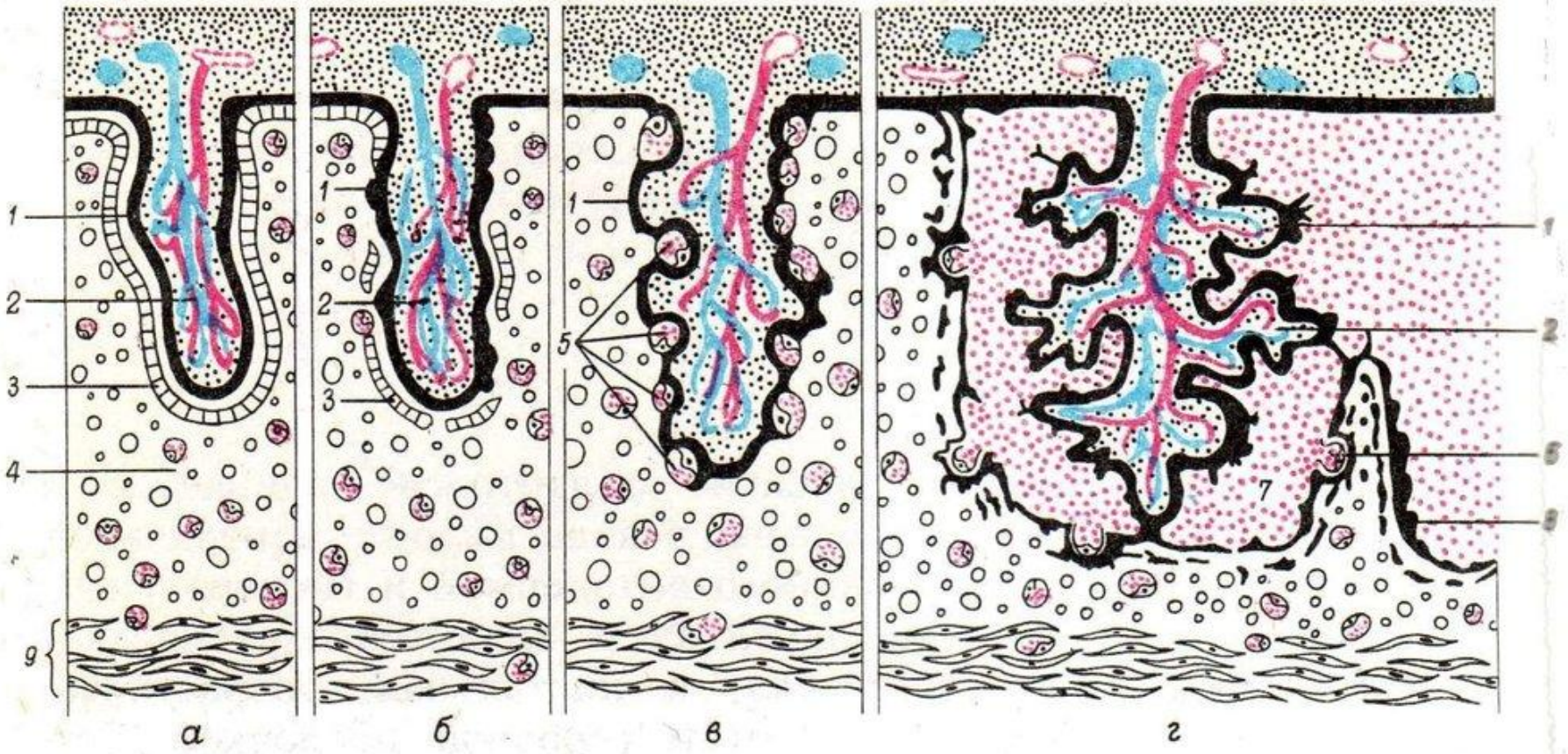

Эпителио-хориальная | Десмо-хориальная | Эндотелио-хориальная | Гемохориальная

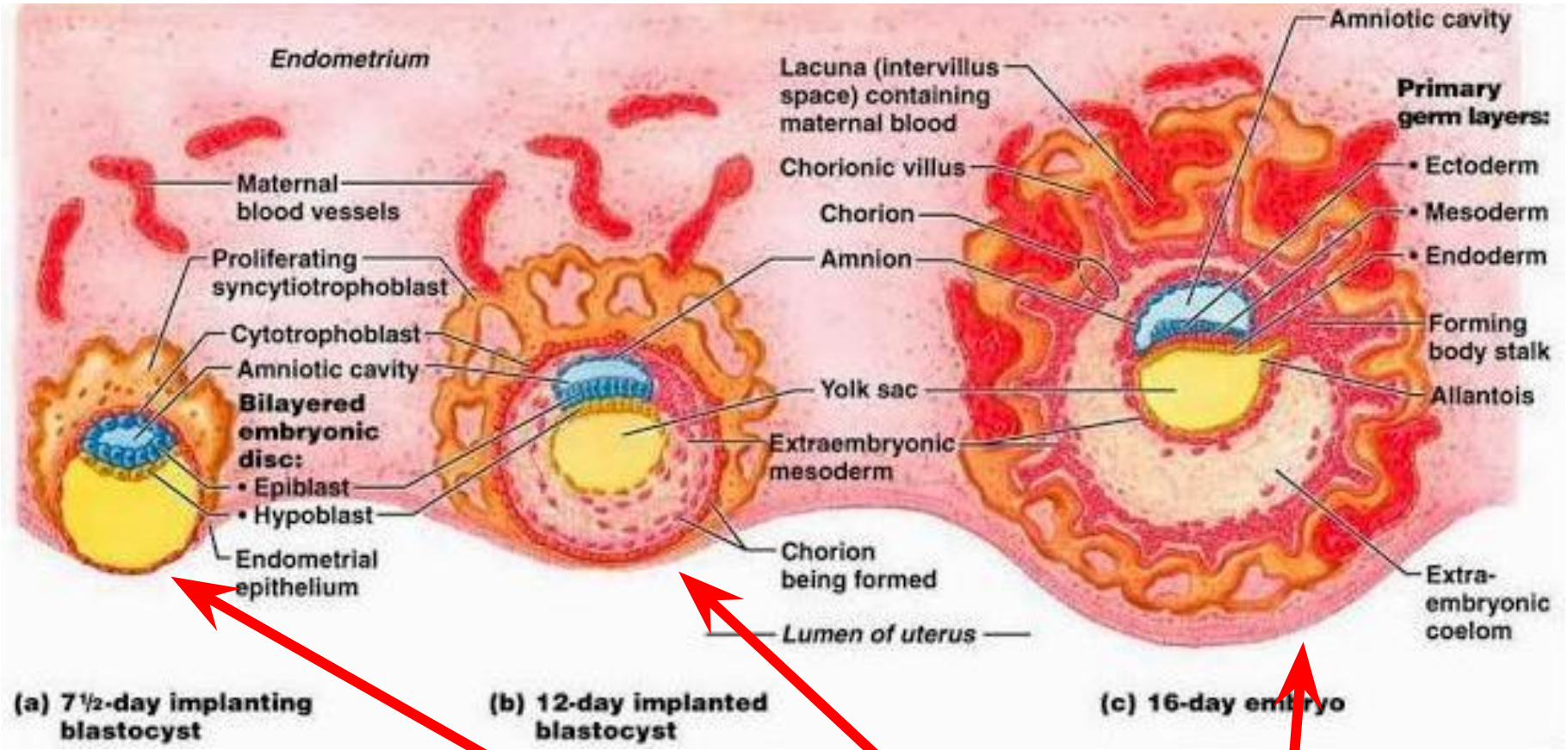
Endometrium
Maternal blood vessels
Proliferating syncytiotrophoblast
Cytotrophoblast
Amniotic cavity
Bilayered embryonic disc:
• Epiblast
• Hypoblast
Endometrial epithelium
Lacuna (intervillus space) containing maternal blood
Chorionic villus
Chorion
Amnion
Yolk sac
Extraembryonic mesoderm
Chorion being formed
Lumen of uterus
Amniotic cavity
Primary germ layers:
• Ectoderm
• Mesoderm
• Endoderm
Forming body stalk
Allantois
Extra-embryonic coelom
(a) 7½-day implanting blastocyst
(b) 12-day implanted blastocyst
(c) 16-day embryo

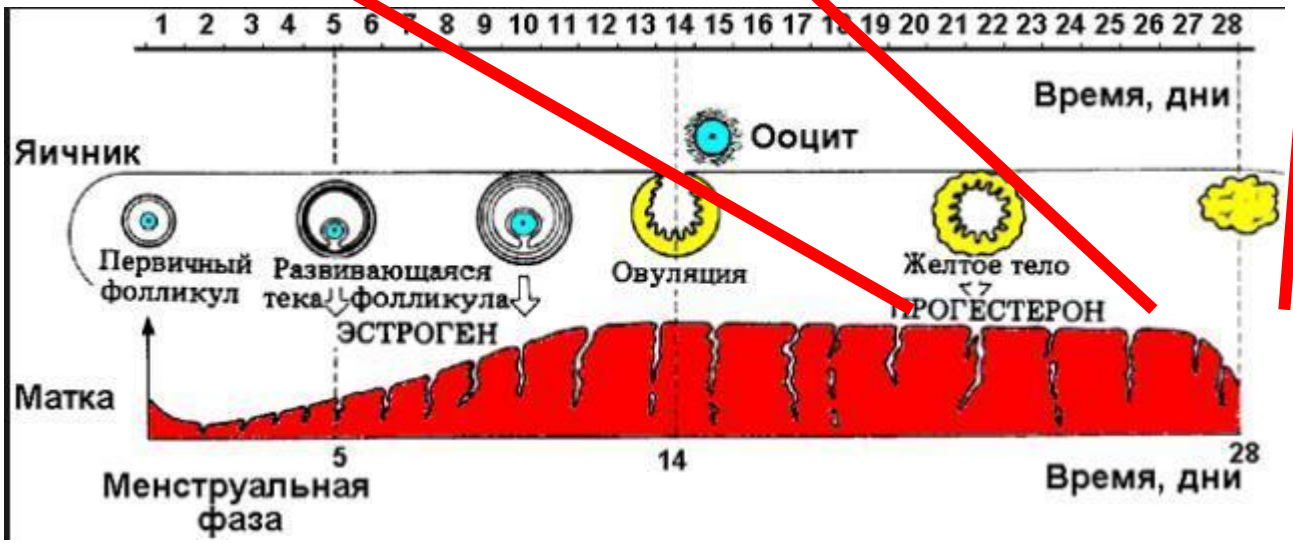
1 2 3 4 5 6 7 8 9 10 11 12 13 14 15 16 17 18 19 20 21 22 23 24 25 26 27 28
Время, дни
Яичник
Ооцит
Первичный фолликул
Развивающаяся фолликула
тека
ЭСТРОГЕН
Овуляция
Желтое тело
ПРОГЕСТЕРОН
Матка
5
14
28
Менструальная фаза
Время, дни

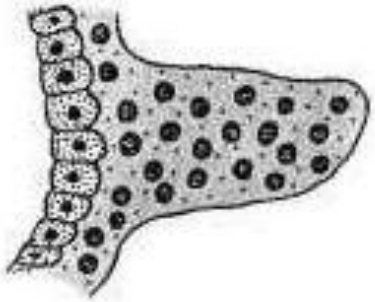

б

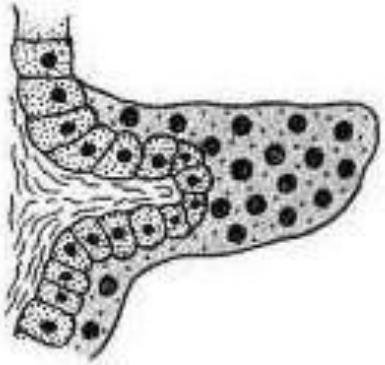

в

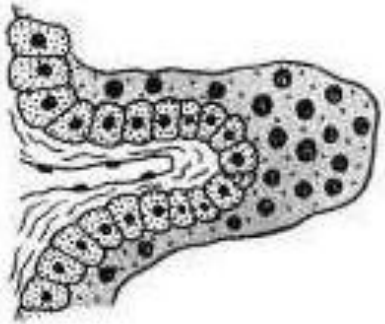

г

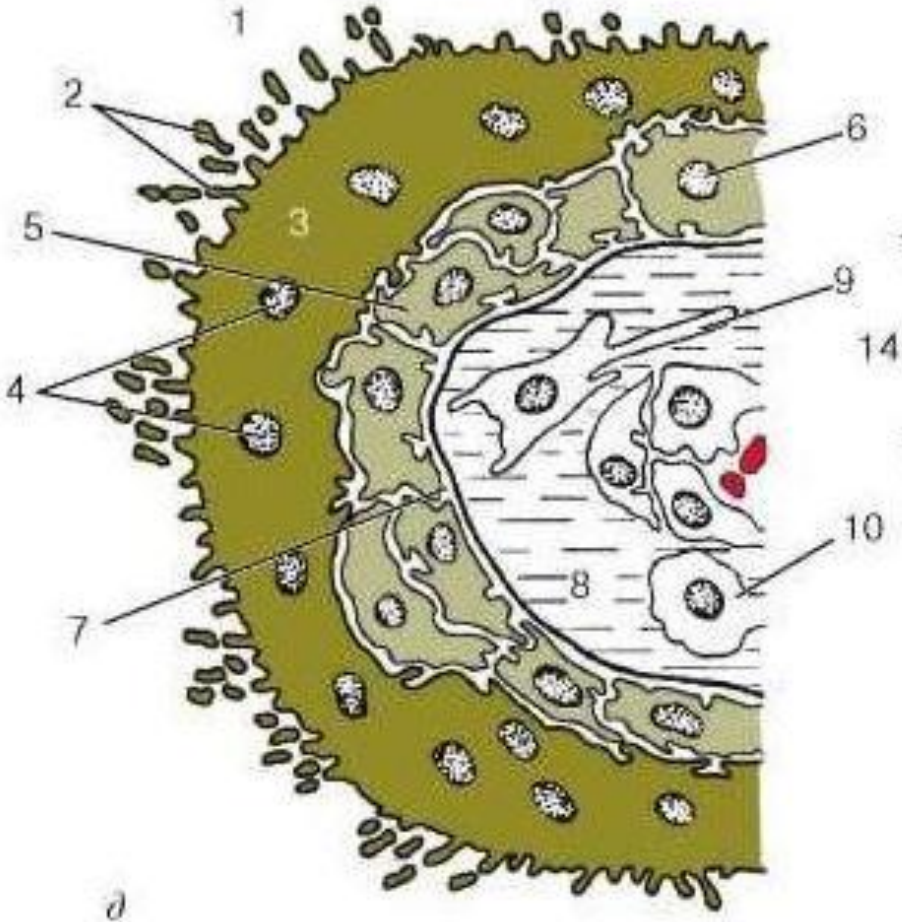

д

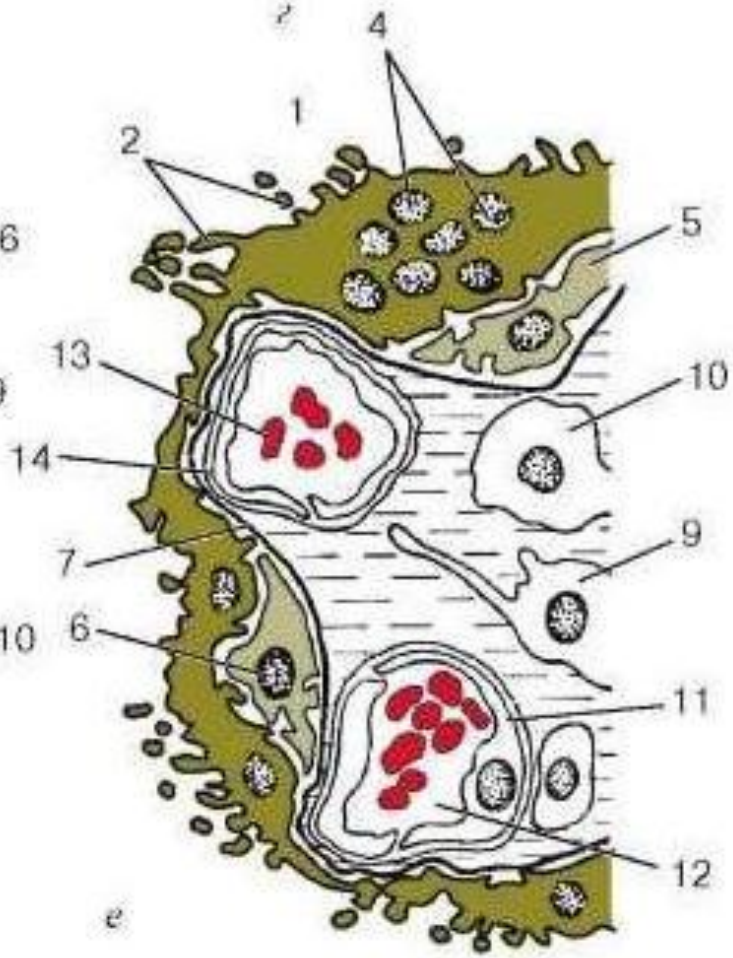

е

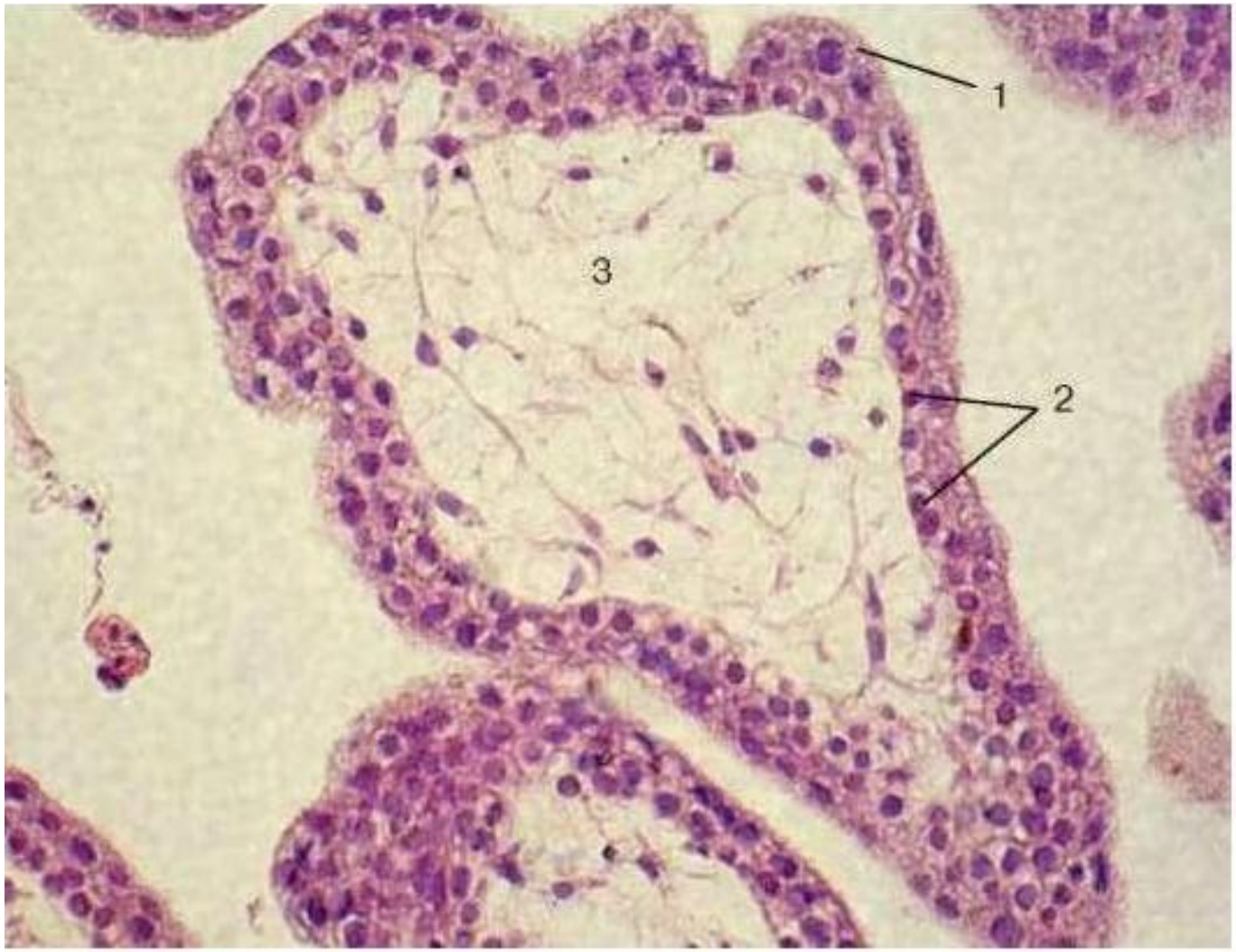

Рис. 21.18. Срез ворсины хориона 17-суточного зародыша человека («Крым»). Микрофотография:

1 - симпластотрофобласт; 2 - цитотрофобласт; 3 - мезенхима хориона (по Н. П. Барсукову)

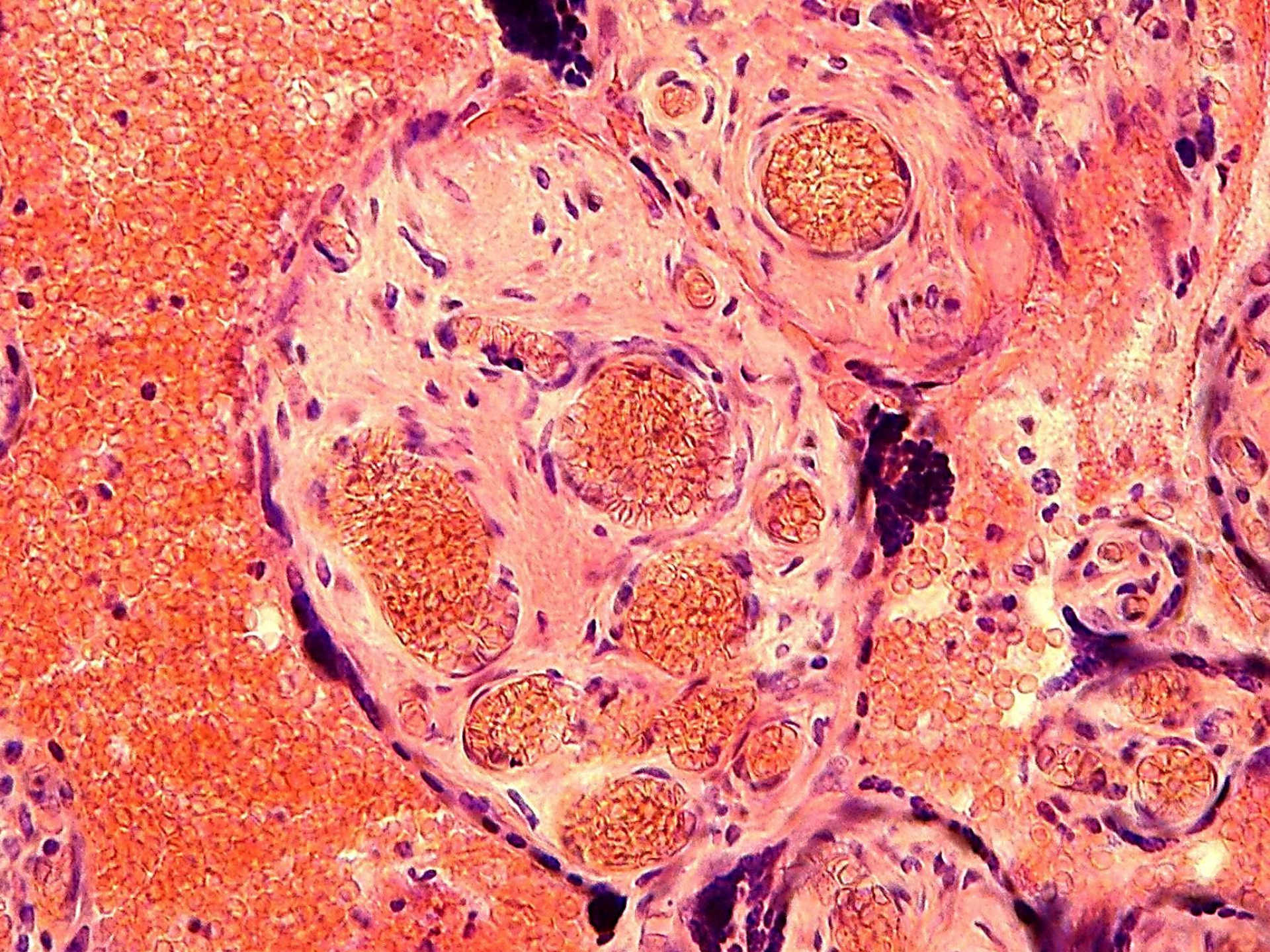

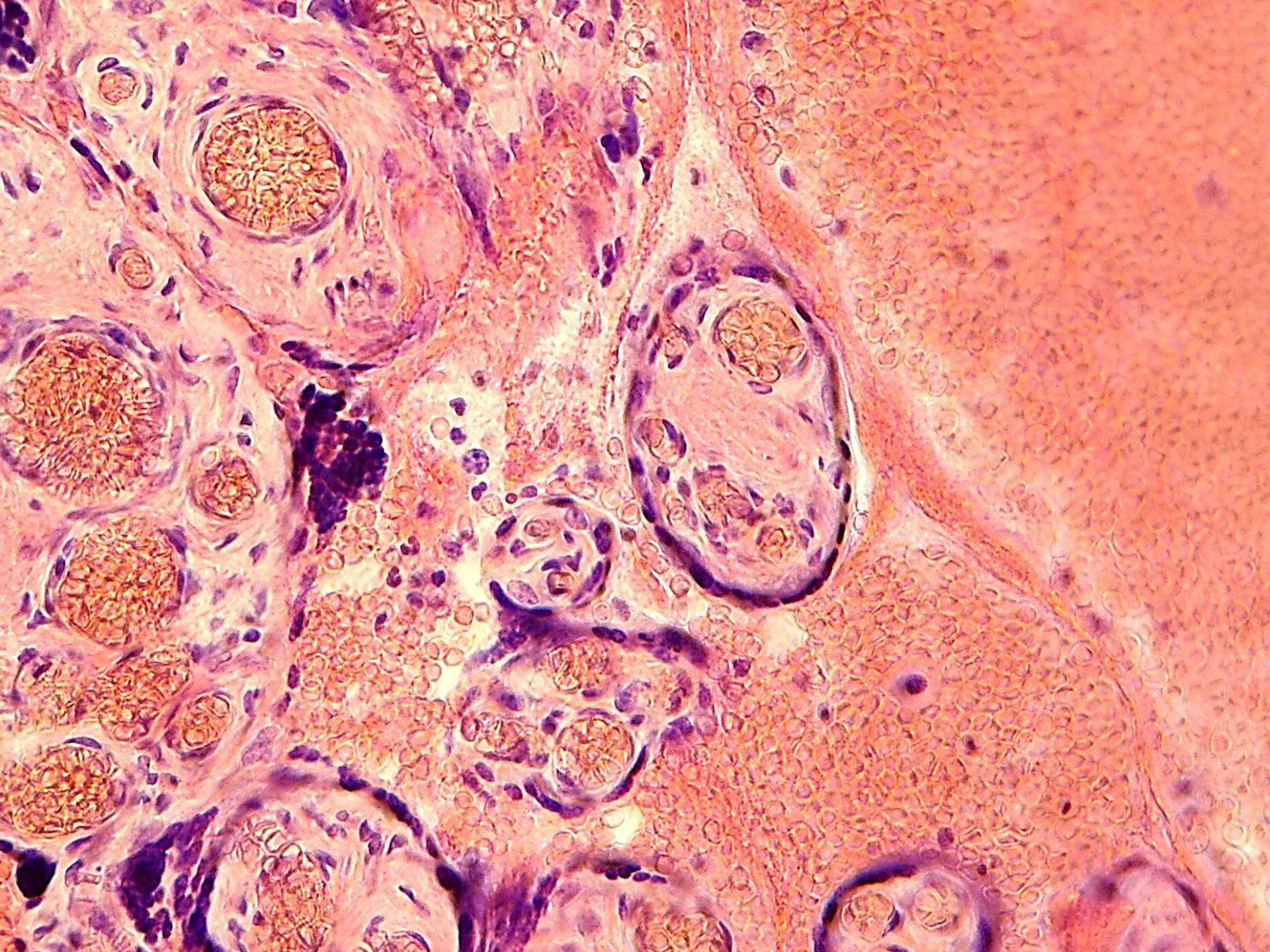

Плодная часть плаценты
Компоненты плодной части

3 слоя: амниотическая оболочка, "слизистая" соединительная ткань, ветвистый хорион. На поверхности ворсин последнего может находиться фибриноид Лангханса.

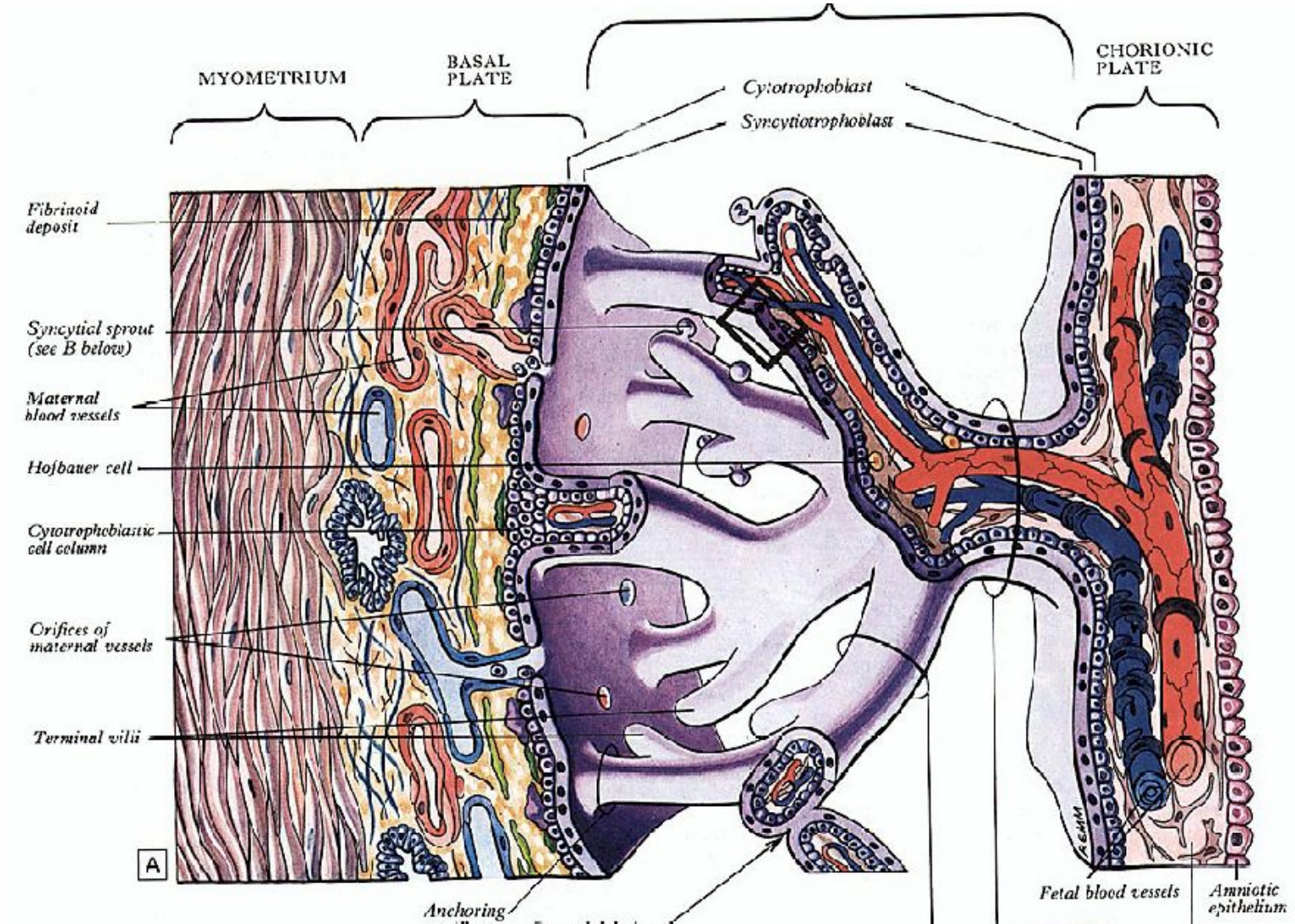

Амниотическая оболочка и "слизистая ткань"

Она покрывает внутреннюю (обращённую к плоду) поверхность плаценты и включает однослойный призматический эпителий, и собственный слой из плотной волокнистой соединительной ткани.

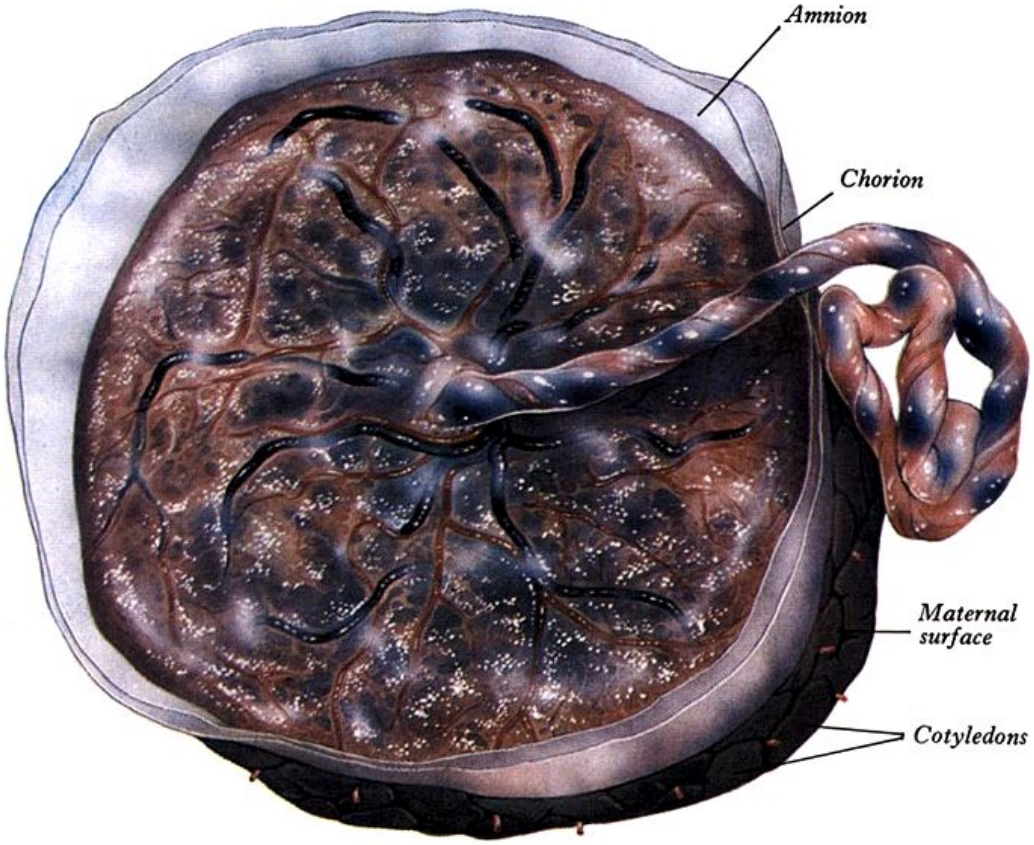

Так же, как и вне плаценты, слой "слизистой" ткани находится между амниотической оболочкой и хорионом.

Ветвистый хорион

Он включает хориальную пластинку и отходящие от неё в decidua basalis ворсины. По отношению к хориальной пластинке выделяют стволовые (или опорные) ворсины и ветви 2-го и 3-го порядка. Стволовая ворсина + её разветвления = котиледон (морфо-функциональная единица, долька плаценты).
Всего в плаценте - около 200 котиледонов.

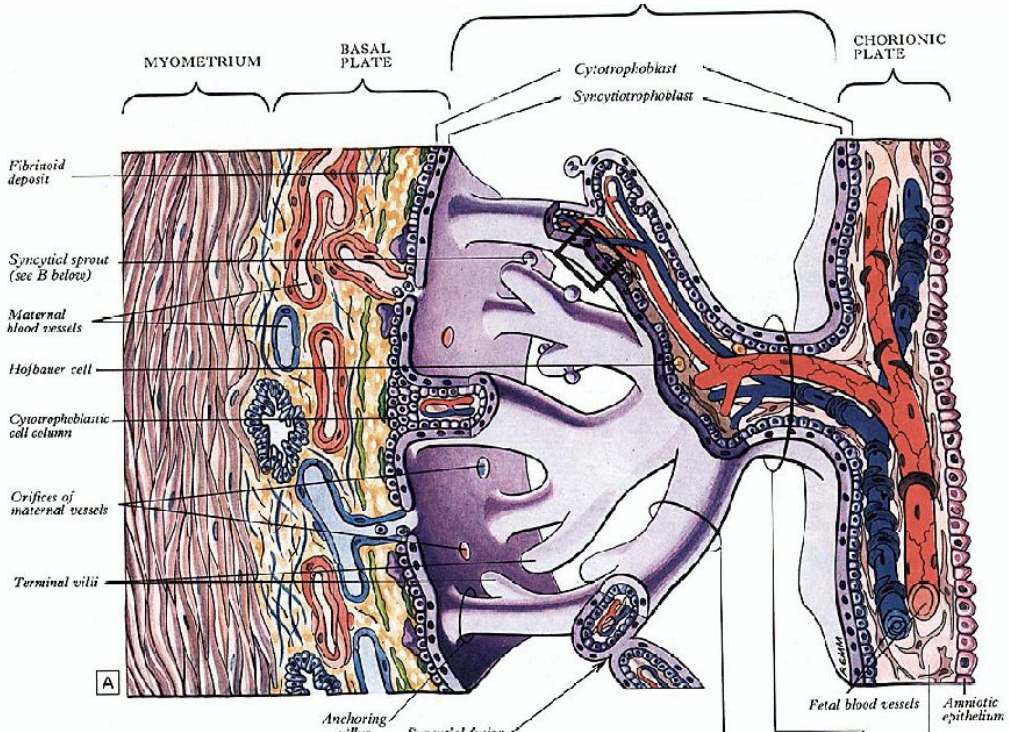

Ветвистый хорион

Стволовые ворсины: 20-25% от всех ворсин. Выделяют стволовые ворсины 1-2-3- порядков. 1 порядок – короткие, широкие, отходят от хориальной пластинки. Покрыты 1-слойным цитотрофобластом (его дефекты покрыты фибриноидом) 2-порядок: короче, уже, ветвятся. Сосуды в виде мелких артерий и вен. 3-порядок: артериолы и венулы

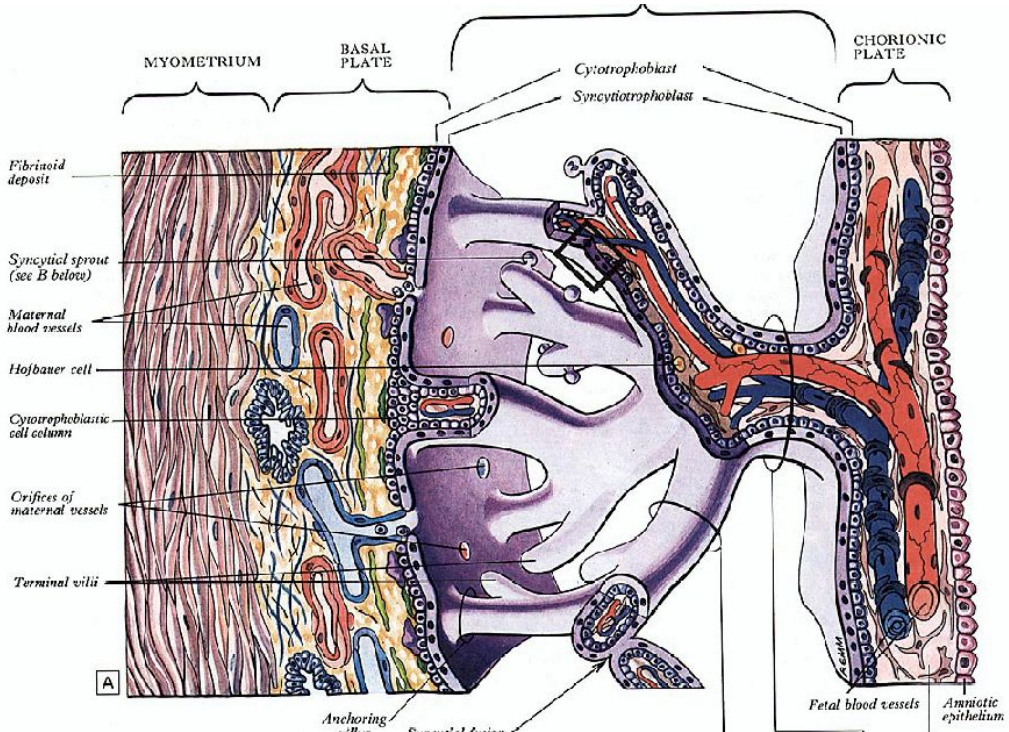

Ветвистый хорион

Промежуточные ворсины (зрелые, незрелые – до 5%). Незрелые – прямое продолжение стволовых ворсин. Появляются на 8 неделе и преобладают в недоношенных плацентах (NB! – признак недоношенности!). Обеспечивают линейный рост хориона. Много клеток Кащенко-Гофбауэра (КГ). Зрелые – до 25%, отходят от незрелых. Клеток КГ – НЕТ! Ворсины длинные, сосуды имеют только внутреннюю оболочку. Здесь выделяются гормоны плаценты

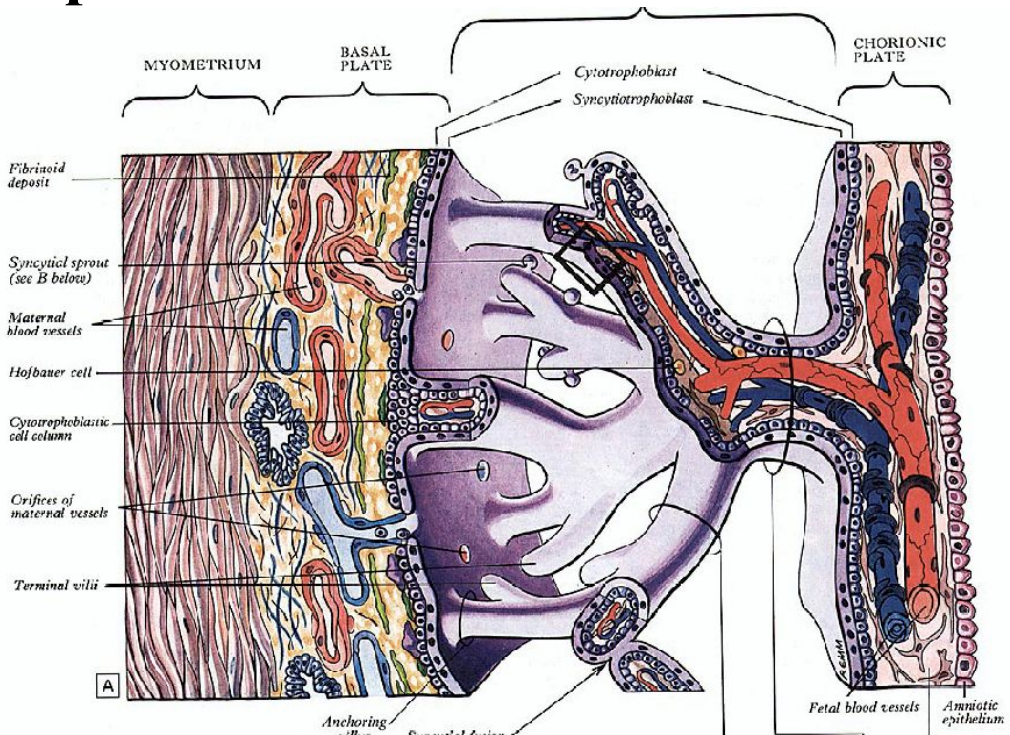

Ветвистый хорион

Терминальные ворсины – до 50%. Отходят от зрелых промежуточных. Эндокринная и метаболические функции (газообмен!!!)!.

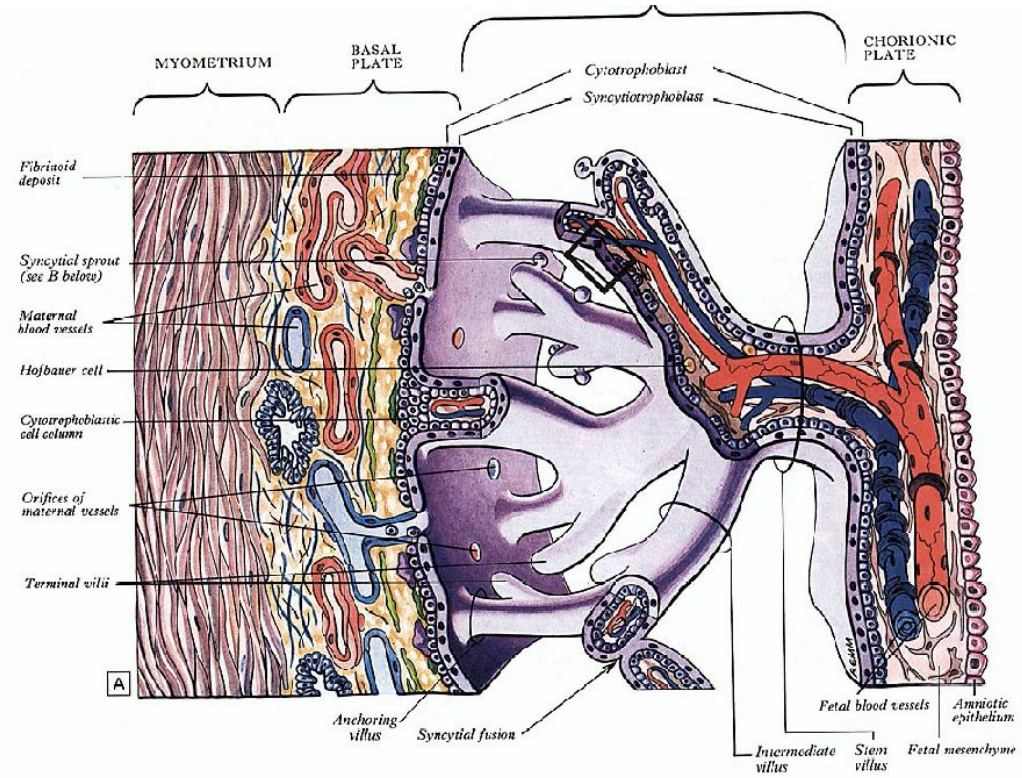

А по отнош ичают
***свободные* в**
лакунах, за *ые*
***ворсины* (и к и**
ветви посл етрия и
зафиксиро

Пластинка хориона

Иерархия ворсин

Стволовые 1 порядка (цитотрофобласт+артерии и вены)

Стволовые 2 порядка (короткие, узкие + мелкие артерии и вены)

Стволовые 3 порядка (уже + артериолы и венулы)

20-25%

Промежуточные незрелые
(NB! – 8-я неделя, много клеток Кащенко-Гофбауэра)

!

до 5%

Промежуточные зрелые (нет клеток КГ+ в сосудах только интима)
NB! – эндокринная функция

до 25%

Терминальные
NB! – эндокринная функция и метаболизм/газообмен

до 50%

якорные

свободные

Шатилова Инна Геннадьевна

РОЛЬ ПЛАЦЕНТАРНЫХ МАКРОФАГОВ (КЛЕТКИ КАЩЕНКО-ГОФБАУЭРА) В РАЗВИТИИ ВОРСИН И ПАТОГЕНЕЗЕ НЕРАЗВИВАЮЩЕЙСЯ БЕРЕМЕННОСТИ

14.00.15- патологическая анатомия

АВТОРЕФЕРАТ диссертации на соискание ученой степени кандидата медицинских наук

Москва -1999

Работа выполнена в Научно-исследовательском институте морфологии человека Российской академии медицинских наук, Ведовском городском патологоанатомическом бюро.

Научный руководитель: член-корреспондент РАЕН, д.м.н., профессор А.П. Милованов

1. **Ранняя плацента проходит в своем развитии через стадии мезенхимальных ворсин с однородной стромой из мезенхимальных клеток (2-3 недели), эмбриональных ворсин с прогрессирующим местным ангиогенезом (4-8 недели), промежуточных незрелых ворсин (9-12 недель). Начиная с 4-й по 7-ю недели в сосудах ворсин преобладают ядерные формы эритроцитов - эритробласты, а на 8-10 неделях они замещаются типичными эритроцитами.**

2. **Плацентарные макрофаги возникают из мезенхимы одновременно с первичными капиллярами на 4-й неделе, быстро развиваются от мало- к высоко дифференцированным формам, достигают количественного максимума к 5-7-неделям и, в дальнейшем, подвергаются частичной структурной регрессии концу I триместра. (NB! На более поздних сроках - морфологический признак НЕЗРЕЛОСТИ плаценты)**

3. **Макрофаги ворсин являются динамичной самовозобновляющейся клеточной популяцией, которая в начале сосредоточена в матриксе, а к 8-10 неделям перемещается в специальную систему каналов, ограниченных длинными отростками фиксированных фибробластов; они предназначены для перемещен: макрофагов вдоль оси ворсин.**

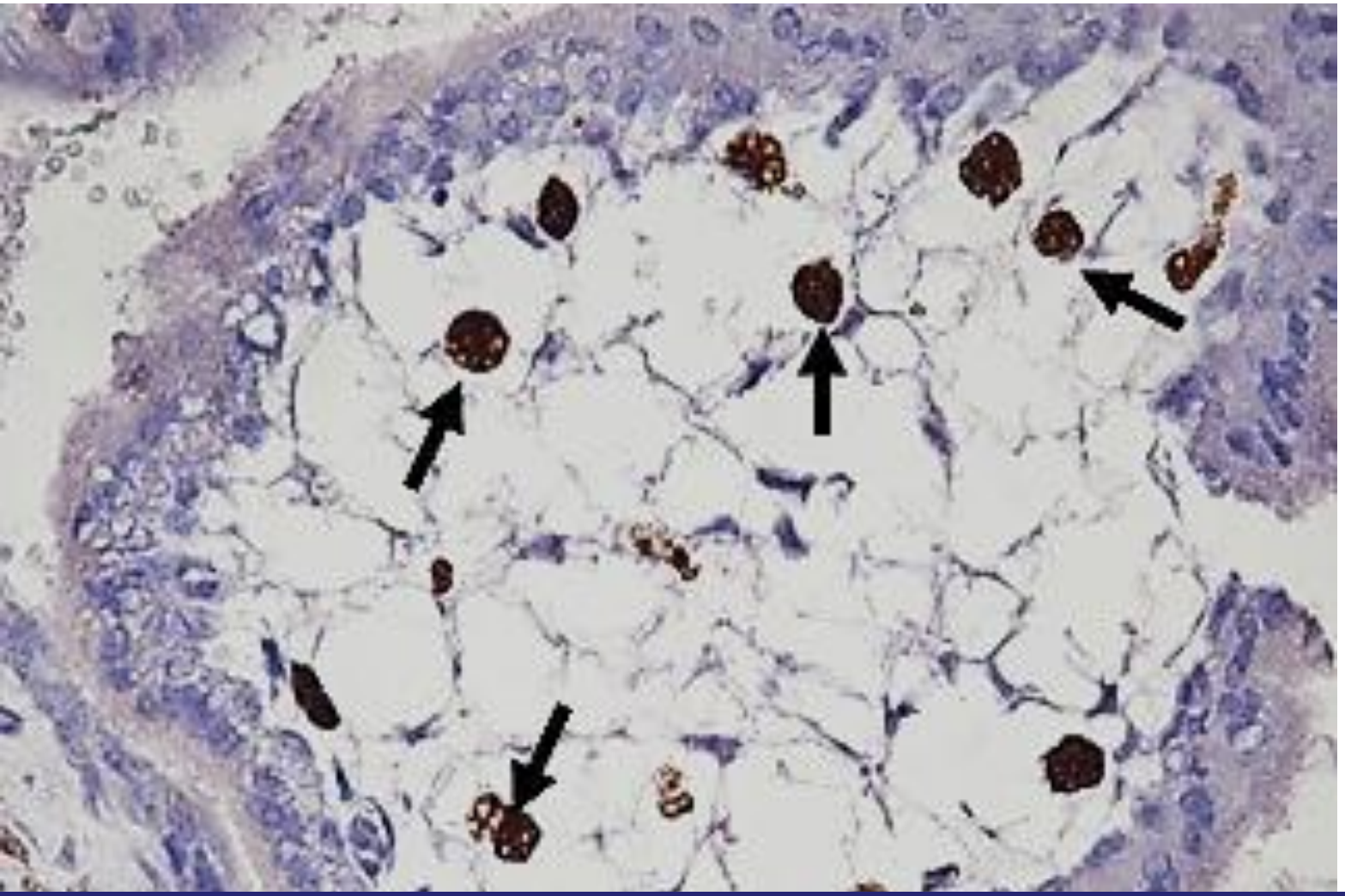

CD68-позитивные клетки (указаны стрелками) в строме ворсины хориона
CD68 (макросиалин) — гликопротеин из семейства LAMP. Экспрессирован на поверхности моноцитов и макрофагов и используется в качестве маркёра макрофагов.

Микроструктурная организация эпителия ворсин

На апикальной поверхности симпластотрофобласта имеются многочисленные микроворсинки. Очевидно, они увеличивают площадь контакта ворсин с материнской кровью. Между клетками цитотрофобласта, а также между ними и симпластотрофобластом существуют субмикроскопические щелевидные канальцы. Это облегчает проникновение веществ через эпителий ворсин.

По мере развития беременности структура и состав плодной части плаценты несколько меняются : оба слоя эпителия ворсин истончаются, видимая плотность ядер в симпластотрофобласте возрастает из-за уменьшения толщины этого слоя, кровеносные капилляры разрастаются и ближе прилегают к поверхности ворсин

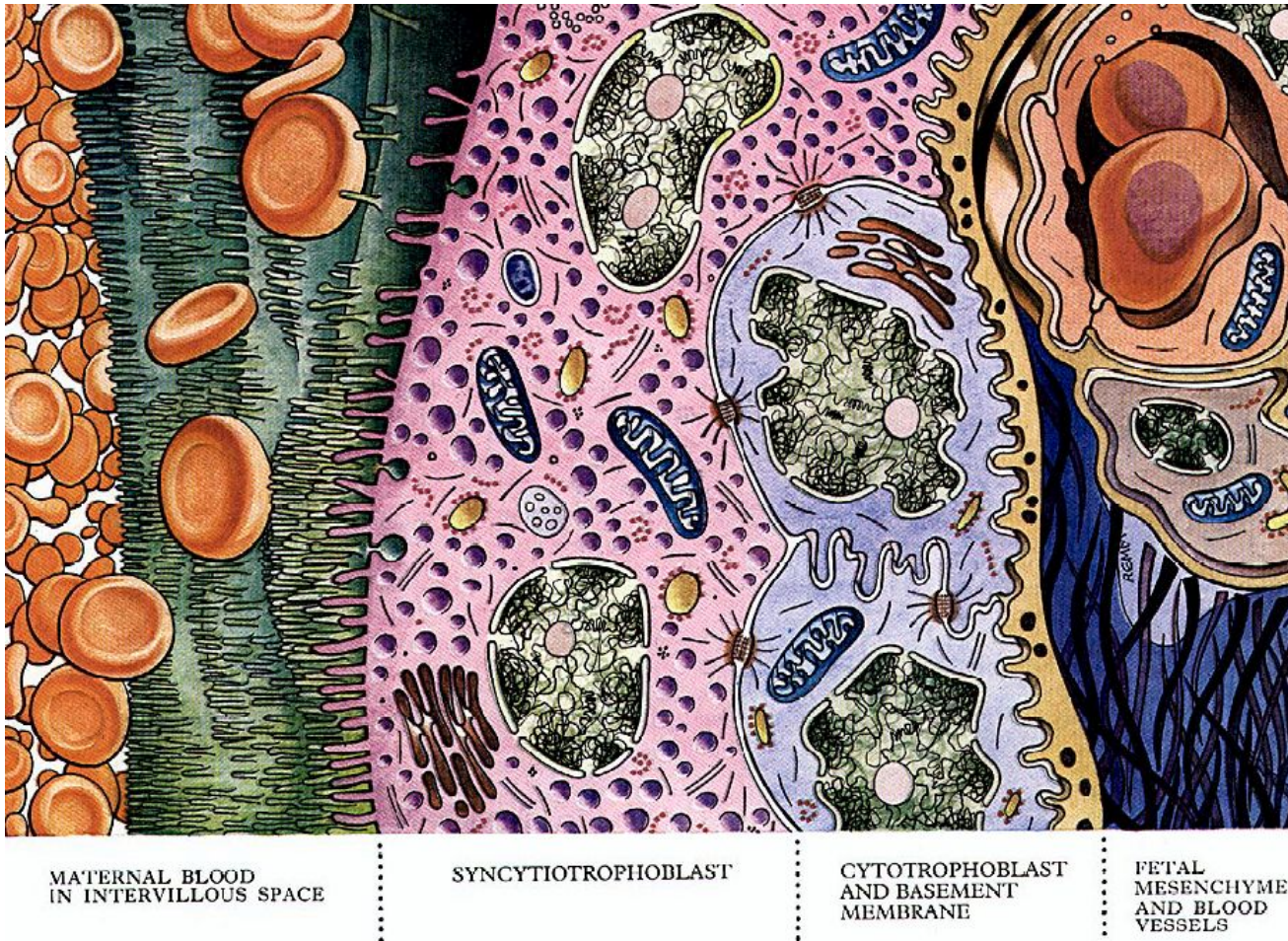

Фибриноид

Это бесструктурное гомогенное вещество.

Фибриноид **Нитабуха** появляется на границе материнской ткани и цитотрофобласта.

На III—IV мес. беременности фибриноид откладывается на поверхности трофобласта базальной пластинки, обращенной в межворсинчатое пространство (**слой Рора**).

Во второй половине беременности фибриноид откладывается на поверхности трофобласта, расположенного под хориальной пластинкой (**фибриноидный слой Лангханса**).

Гематоплацентарный барьер

NB! В образовании барьера принимают участие *только структуры плода*. Во многих участках (особенно на поздних стадиях беременности) барьер сводится только к эндотелию капилляров плода и истончённому слою симпластотрофобласта.

К гормонам беременности относятся: стероидные гормоны (прогестерон, эстрогены, кортизол), хорионический гонадотропин (ХГЧ), плацентарный лактоген (ПЛ), хорионический тиреотропный гормон (ХТТГ), хорионический адренокортикотропный гормон (ХАКТГ), релаксин, пролактин, кортикотропин-рилизинг-фактор (кортиколиберин, КТРФ), гонадотропин-рилизинг-гормон (ГТ-Рг), тиреотропин-рилизинг-фактор (тиролиберин), соматостатин, альфа-меланоцитстимулирующий гормон (α -МСГ), бета-липотропин, эндорфины, энкефалины и т.д.

Материнская часть плаценты
Компоненты материнской части

Материнская часть пла **гемато-плацентарного барьера** **гающей к миометрию. На её повер** **находить-ся фибриноид Рора (тож** **ющийся из компонентов крови).**

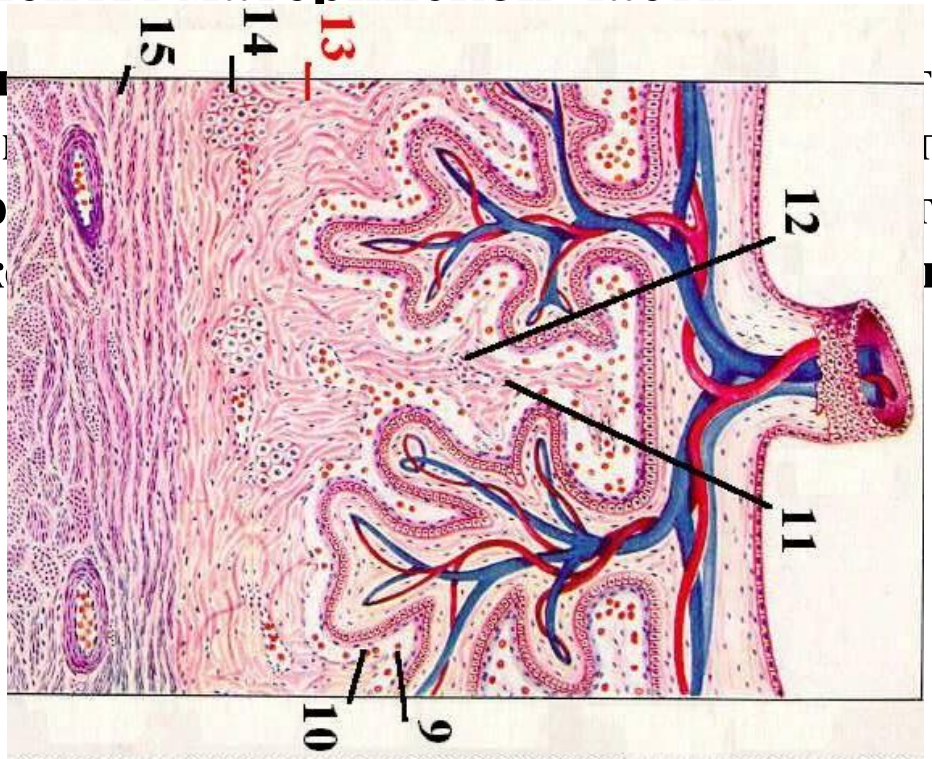

Между ворсинами хориона находятся лакуны, заполненные материнской кровью, и соединительнотканные септы, или перегородки между лакунами. В перегородках проходят сосуды матери, открывающиеся в лакуны. Под ворсинами хориона - базальная пластинка. Она формируется из собственной пластинки нижних слоёв эндометрия и включает соединительную ткань, в которой присутствуют, помимо обычных элементов, скопления децидуальных клеток - крупных, овальных, со светлой цитоплазмой (богатой гликогеном),а также миофибробласты.

Децидуальные клетки

Децидуальные клетки, видимо, имеют костномозговое происхождение (как и некоторые другие клетки соединительной ткани). Вырабатывают гормон релаксин, обладают макрофагальной активностью. Релаксин подготавливает к родам ткани и органы матери. Макрофагальная (и литическая) активность ограничивает рост ворсин хориона, а также резко возрастает перед родами и способствует отторжению плаценты

Послеродовая регенерация эндометрия

После родов соединительная ткань эндометрия (на месте плаценты) регенерирует за счёт деятельности миофибробластов, а эпителий - за счёт разрастания эпителия соседних областей эндометрия (где сохраняются донышки маточных желёз).

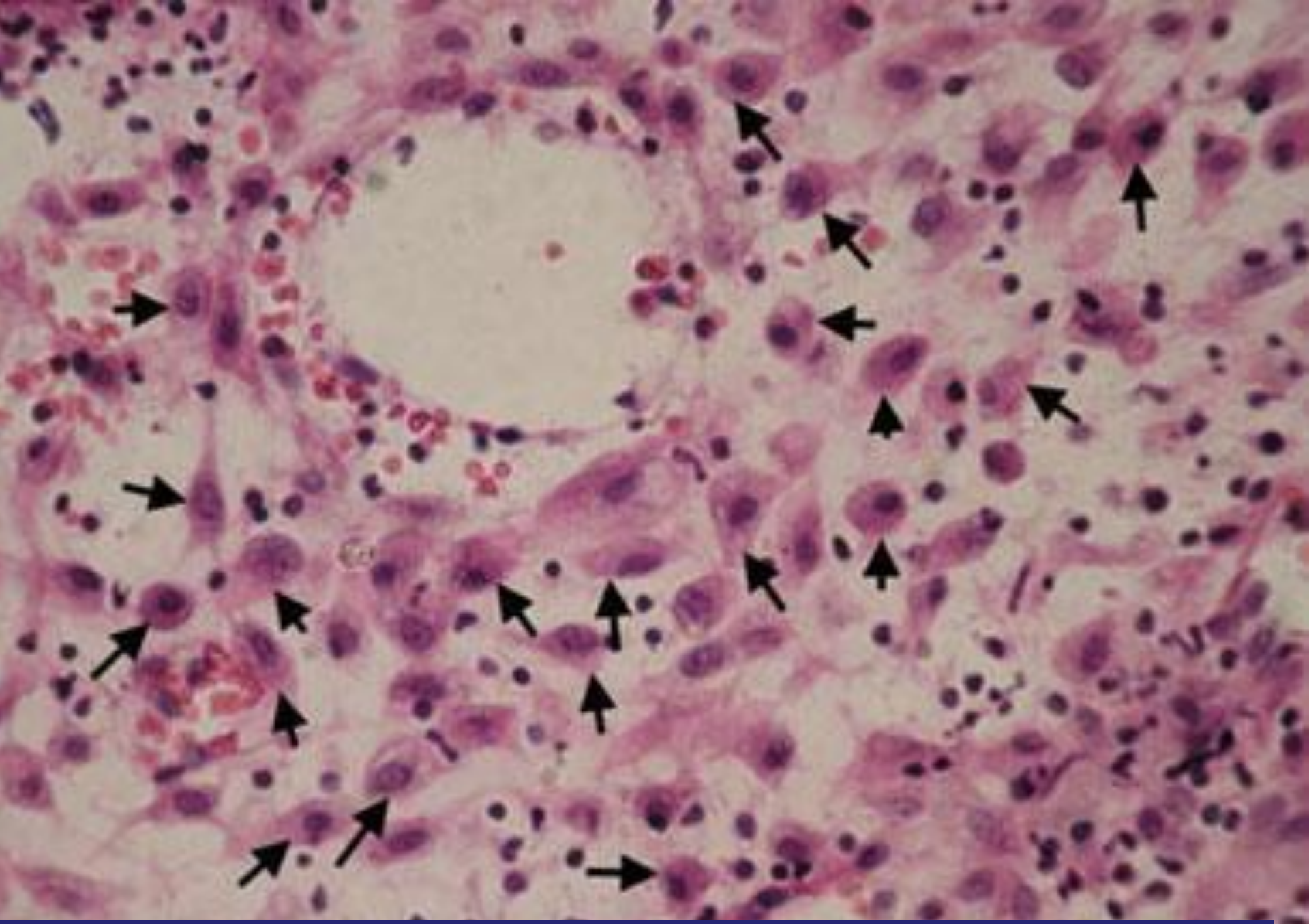

Децидуальные клетки в строме эндометрия (см. стрелки)

Гормональная функция плаценты

Аналоги гормонов гипофиза

Эти гормоны образуются эпителием хориона - симпластотрофобластом (особенно активно гормоны строидной природы) и цитотрофобластом (пептидной природы). При этом они дополняют при беременности действие соответствующих гормонов гипофиза.

В частности, *хорональный гонадотропин* (ХГТ) вырабатывается клетками трофобласта ещё во время имплантации (тест-системы на определение беременности), попадает в большей степени в организм эмбриона и оказывает действие, близкое к действию ФСГ и ЛГ.

***Плацентарный лактоген (ПЛГ)*, в основном, влияет на организм матери и стимулирует рост и функционирование жёлтого тела в её яичнике в первые недели беременности (пока сама плацента ещё не продуцирует половые гормоны).**

Видимо, в плаценте также синтезируются аналоги АКТГ и СТГ.

Гормональная функция плаценты

Женские половые гормоны

Эстрогены и прогестины **тоже вырабатываются симпласто-трофобластом ворсин хориона. Эта секреция компенсирует «дефицит» эстрогенов при беременности (т.к. нет развивающихся фолликулов).**

Эстрогены **начинают активно синтезироваться к середине беременности, а к концу беременности их образование возрастает ещё в несколько раз (в100-1000 разных фракций).**

Прогестины **подавляют сократительную активность миометрия, отчего образуются на протяжении почти всей беременности, но в конце её их выработка прекращается. Кроме того,** ***прогестины*** **попадают и в организм плода, где служат источником образования** ***кортикостероидов*****.**

Пупочный канатик

Плацента связана с плодом пупочным канатиком, образующимся из амниотической ножки

По канатику проходят две пупочные артерии и одна пупочная вена, несущие кровь плода к ворсинам хориона (артерии) или от них (вена). В первое время в его составе находятся также аллантоис (вдоль которого растут сосуды) и стебелёк желточного мешка. Затем эти образования редуцируются. С поверхности канатик покрыт амниотической оболочкой. Основу канатика составляет слизистая (или студенистая) соединительная ткань. Состав слизистой ткани: мукоциты (клетки типа фибробластов); в межклеточном веществе - большое количество гиалуроновой кислоты (полисахарида высокой полимерности). Благодаря такому составу, ткань имеет желеобразную консистенцию и высокую упругость. Отсюда - прежнее название слизистой ткани - вартонов студень. На поздних стадиях развития плода в студенистом веществе появляются рыхло расположенные коллагеновые волокна.

Антигенные и иммуногенные свойства плаценты.

Все клеточные и тканевые элементы, входящие в состав плаценты., имеющие зародышевое и материнское происхождение (трофобласт, децидуальные клетки, эритроциты, лейкоциты, гормоны), являются потенциальными антигенами. Определяют видоспецифические, групповые, тканево-органные, стадиоспецифические антигены и антигены гистосовместимости (ответственные за индукцию реакции трансплантационного иммунитета).

Ткани плаценты и плодных оболочек обладают дифференцированной групповой (по АВО-системе) антигенной специфичностью: в **децидуальной оболочке** содержатся А- и В-факторы крови матери, в **амнионе** — групповые антитела крови плода,

а **ткань хориона** **не содержит антигенных веществ**, определяемых в амнионе и в крови ребенка. Смысл: иммунологическая «инертность» плодной части плаценты в отношении материнского организма - важный фактор взаимозащиты матери и плода, предохраняющим их от развития иммуноконфликтных реакций

Гистофизиология молочной железы

УДК 61

СРАВНИТЕЛЬНЫЙ АНАЛИЗ ЭПИДЕМИОЛОГИИ ЗЛОКАЧЕСТВЕННЫХ НОВООБРАЗОВАНИЙ ПО РОССИИ И КУРСКОЙ ОБЛАСТИ

Ишков Владимир Иванович
кандидат медицинских наук
Нетяга Екатерина Андреевна
студент
Рыжов Артур Сергеевич
студент
Курский государственный медицинский университет, Курск

Аннотация. В Российской Федерации, как и в большинстве развитых стран мира, отмечается тенденция к неуклонному росту заболеваемости злокачественными новообразованиями и смертности от них. В структуре смертности населения нашей страны злокачественные новообразования занимают третье место – после болезней сердечно-сосудистой системы, травм и несчастных случаев: в 2014 г. они стали причиной 25,15 % смертей. Удельный вес онкопатологии как причины выхода на инвалидность составляет 13,1 %. Курская область по распространенности онкозаболеваний считается неблагополучным регионом: распространенность злокачественных новообразований в Курской области на 2014 год составила 3088,7 больных на 100 тысяч населения, что достоверно больше чем по России (2252,7 на 100 тыс. населения). Не-

Рис. 1. Динамика распространенности злокачественных новообразований среди населения России, ЦФО и Курской области за 2005-2014 гг. (данные Росстата)

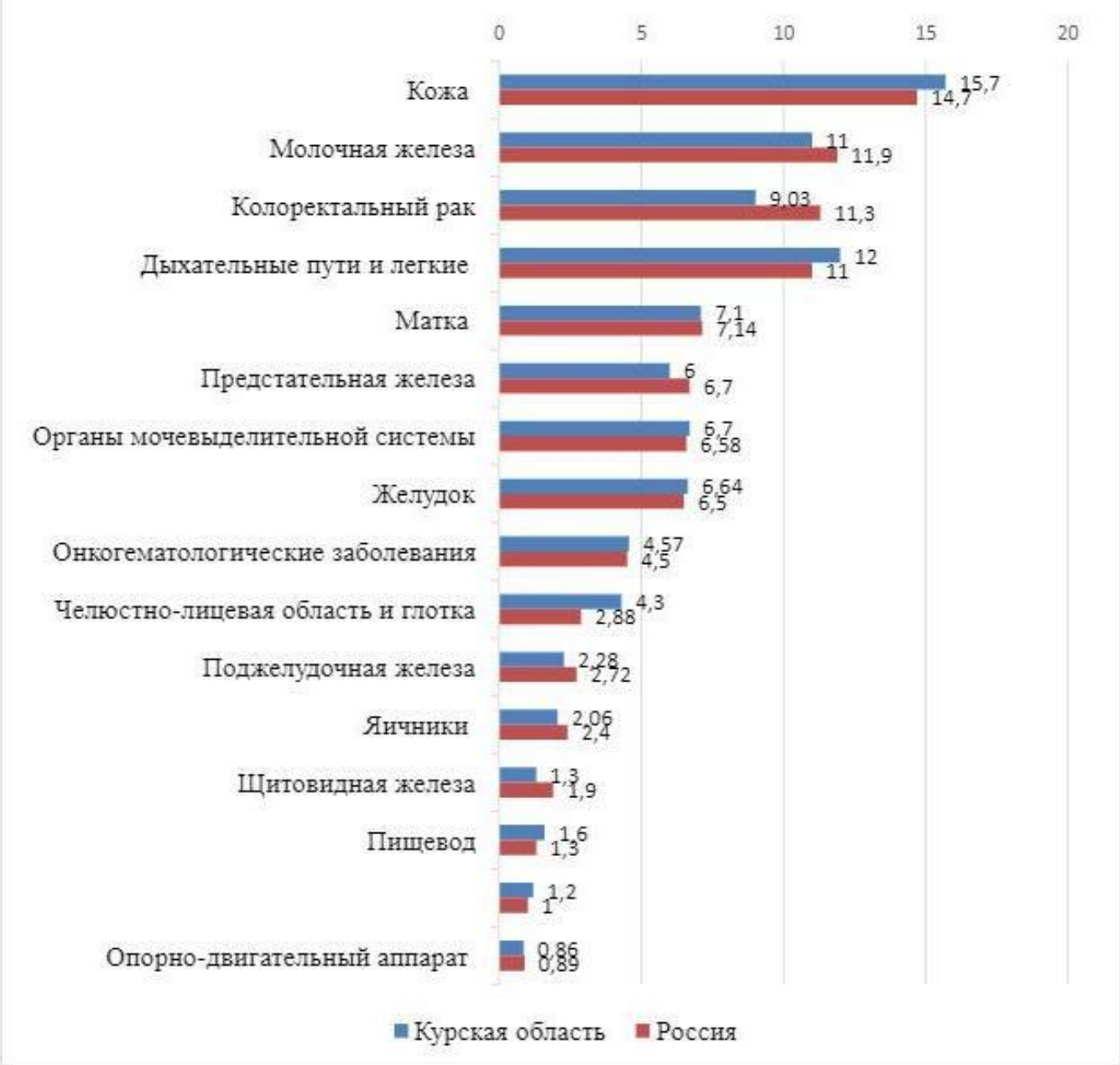

Рис. 2. Структура онкопатологии по локализации опухоли в России и Курской области

РАЗВИТИЕ И СТРОЕНИЕ МОЛОЧНОЙ ЖЕЛЕЗЫ

Развитие из базального слоя кожи плода (видоизмененная потовая железа):
На 2-3-ем месяце с каждой стороны по 8 молочных точек;
из 4-й пары развиваются молочные железы.

Пороки разв
Полимасти
Политения

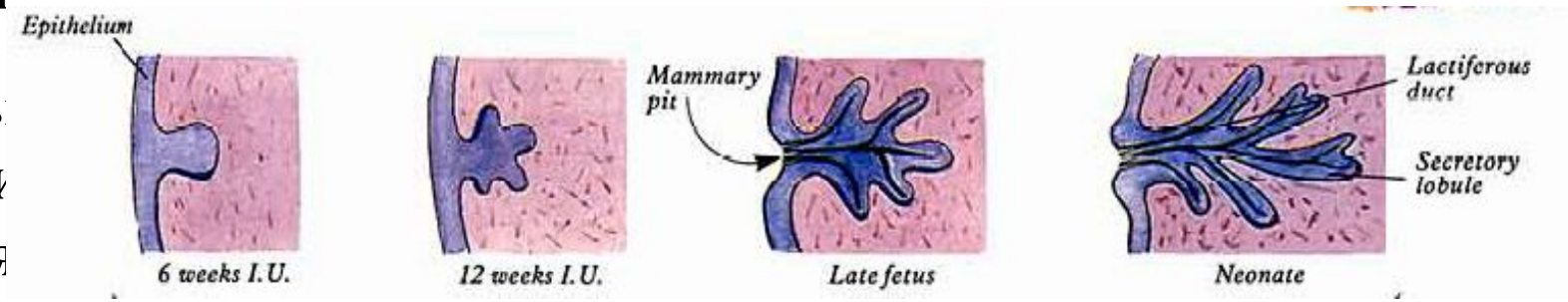

С началом полового созревания у девочек – пролиферация протоковых структур, разрастание соединительной ткани, строма дифференцируется на и

ложевую

опорную

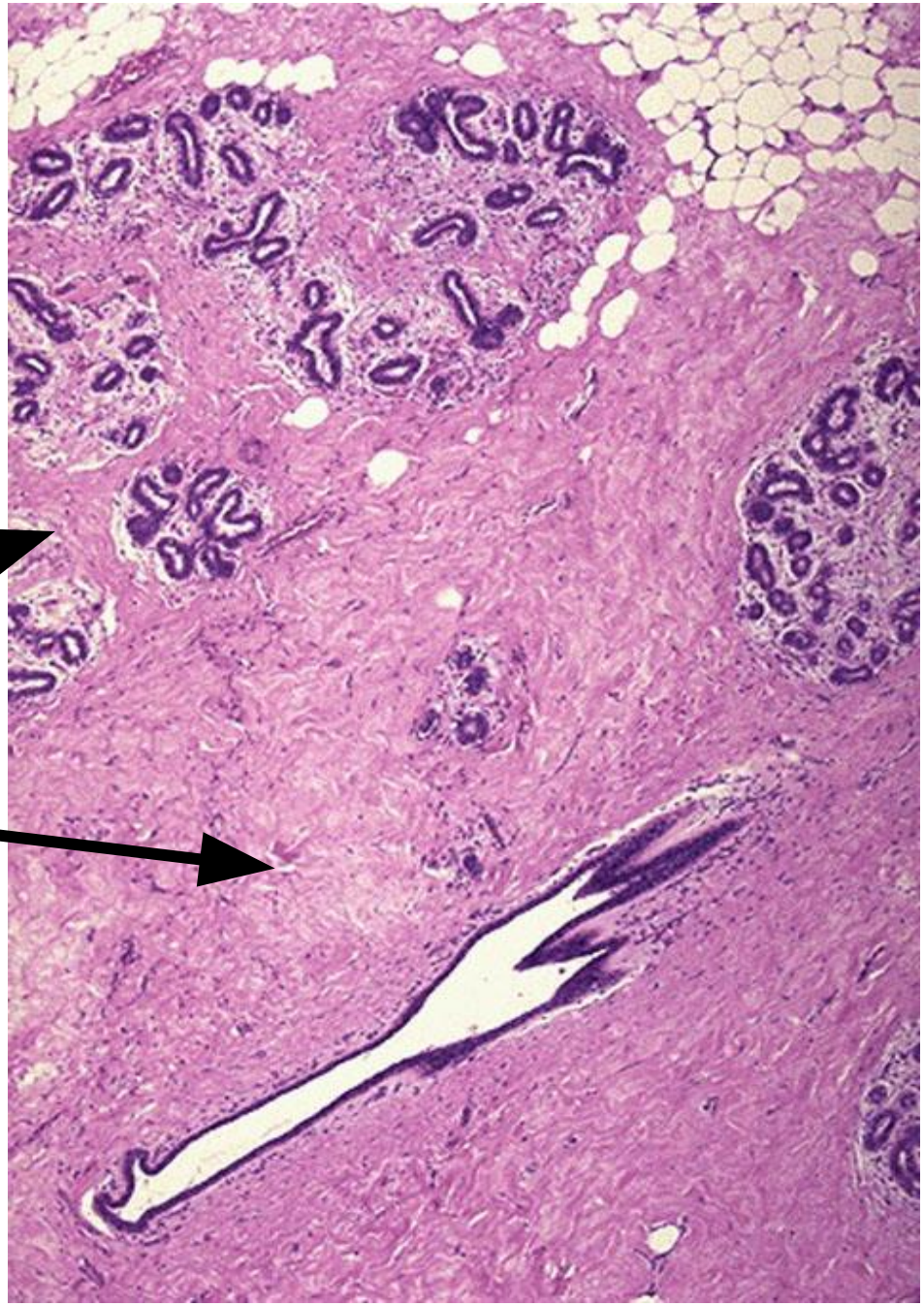

В период появления менструаций развиваются альвеолы и дольки

Ложевая строма
Опорная строма
Миоэпителиальные клетки
Секреторные клетки

Общий план строения молочной железы.

В каждой железе содержится 15-20 отдельных желёзок, или долек, которые разделены прослойками жировой и соединительной ткани. Благодаря жировой ткани, молочные железы приобретают полушаровидную форму. Каждая железистая долька имеет выводной млечный проток. На своём значительном протяжении эти протоки расширены, образуя млечные синусы; перед кормлением здесь скапливается молоко. Концевые части протоков сужены и открываются в соске железы млечными отверстиями. Число отверстий немного меньше числа долек, т. к. некоторые протоки сливаются друг с другом.

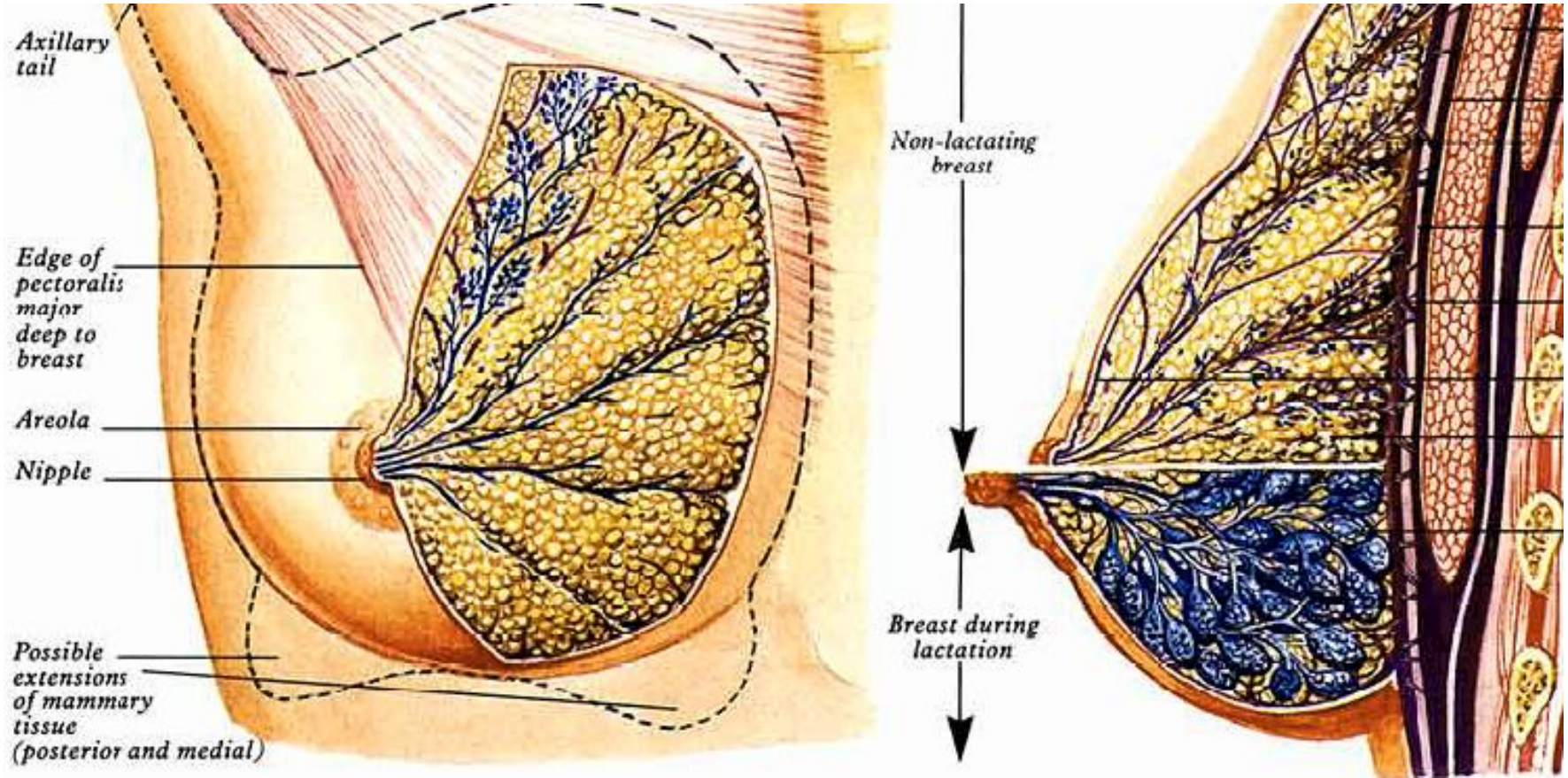

Нелактирующая молочная железа

В нелактирующей железе дольки не очень велики, концевые отделы представлены лишь млечными альвеолярными ходами - тонкими слепыми трубочками. Если прежде железа лактировала, могут сохраниться и некоторые альвеолы. Система выводных протоков развита лучше: имеются разветвлённые внутридольковые и междольковые млечные протоки, имеющие синусообразные расширения.Протоки выстланы кубическим и призматическим эпителием. Из-за ветвления протоков молочные железы относятся к сложным железам.

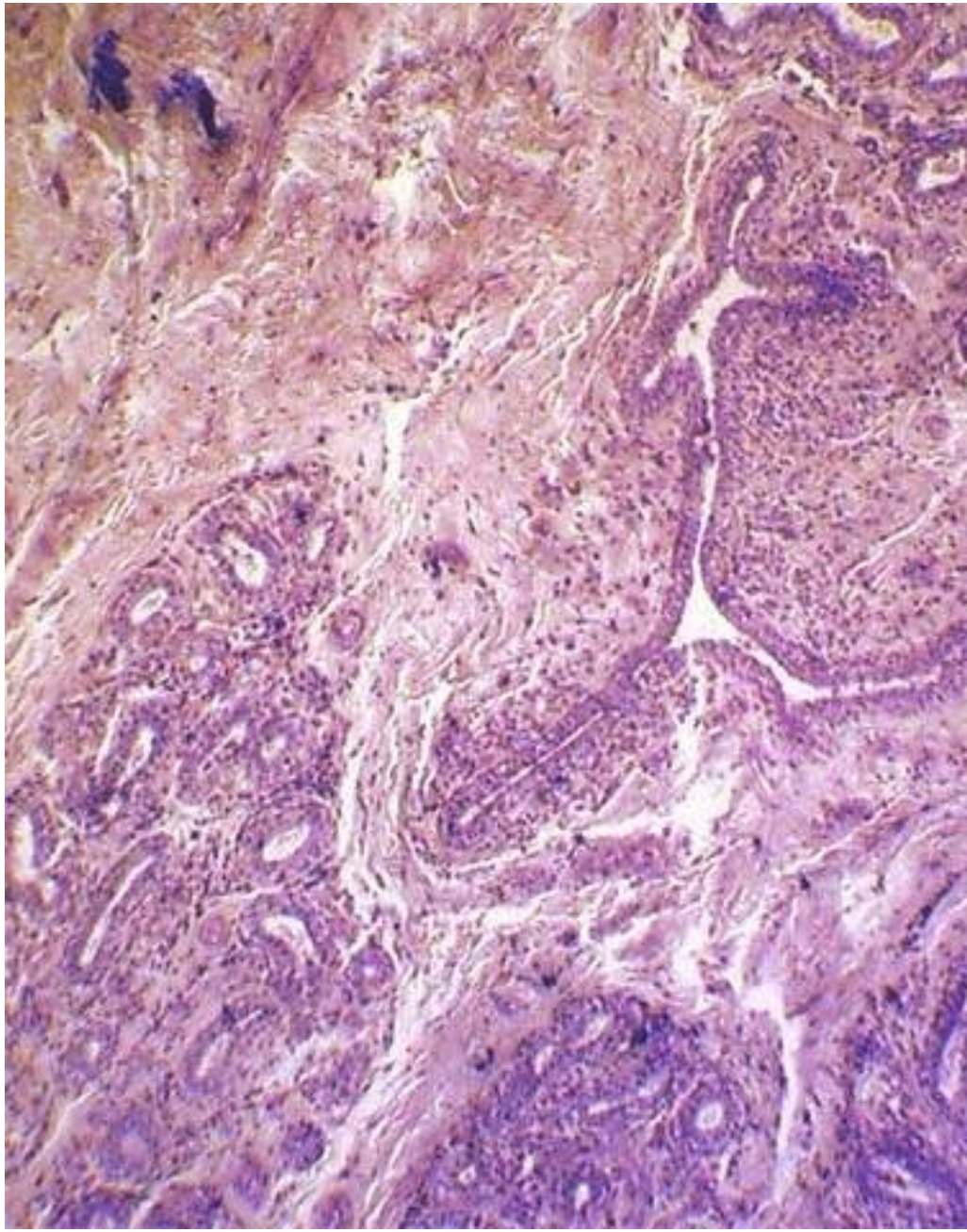

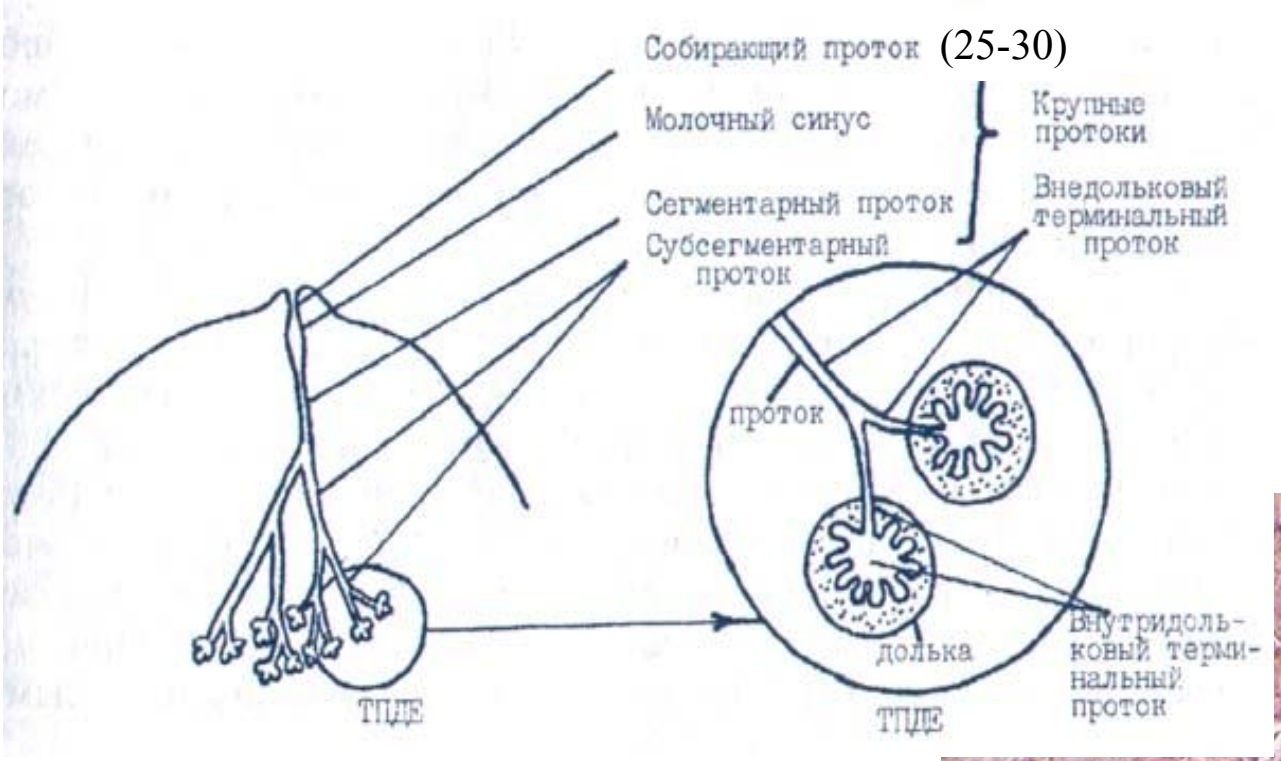

ТДПЕ – терминальная дольково-протоковая единица

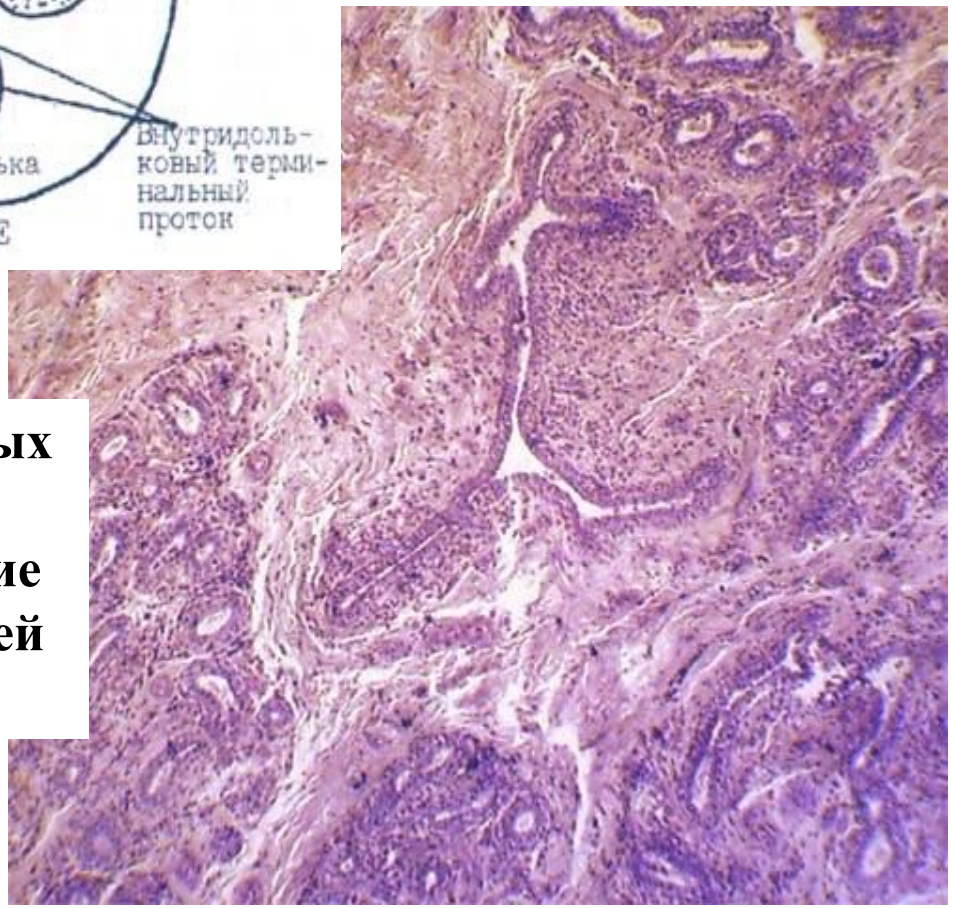

2 системы структурно-функциональных единиц - ТДПЕ и система крупных протоков имеют практическое значение в связи с различным течением опухолей из них

Лактирующая молочная железа

Лактирующая способность приобретается к концу беременности. Большую роль в преобразовании железы играет прогестерон, на фоне продукции которого протекает беременность. Прогестерон стимулирует в молочной железе разрастание млечных альвеолярных ходов и формирование на их концах альвеол, или ацинусов.

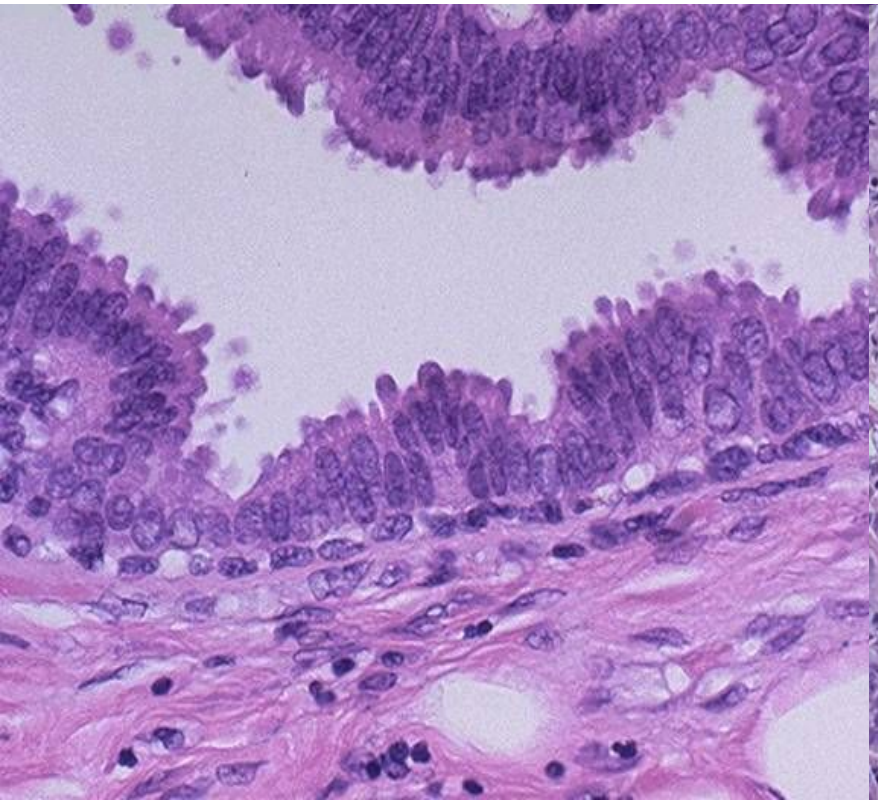

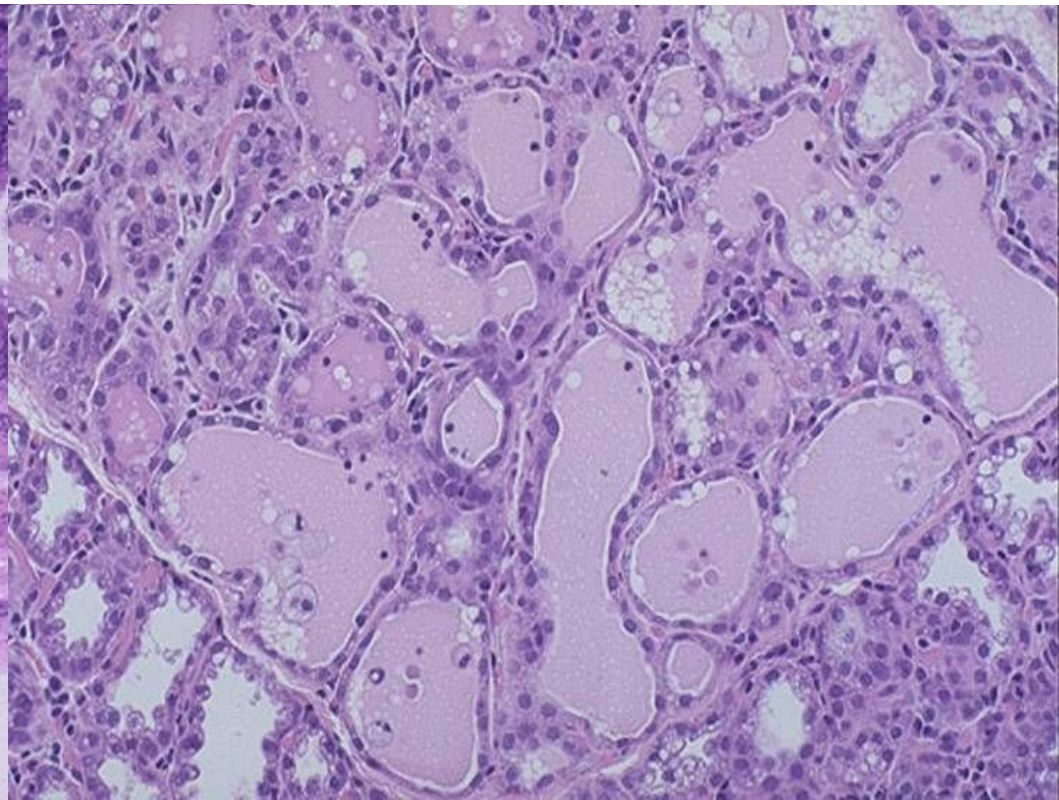

Лактирующая молочная железа

В лактирующей железе альвеолы представляют собой полые мешочки, заполненные секретом. Стенка мешочка образована одним слоем лактоцитов - железистых клеток кубической формы, имеющих круглые ядра и лежащих на базальной мембране. Местами в стенке находятся и миоэпителиальные клетки: они окружают альвеолу снаружи, охватывая её своими отростками, и отличаются палочковидными ядрами. В просвете альвеол - капли секрета. Альвеолы открываются в млечные альвеолярные ходы. Здесь клетки имеют столь же крупные округлые ядра, что и в лактоцитах, но объём цитоплазмы гораздо меньше (в связи с отсутствием секреторной активности), поэтому клеточные ядра расположены гораздо ближе друг к другу.

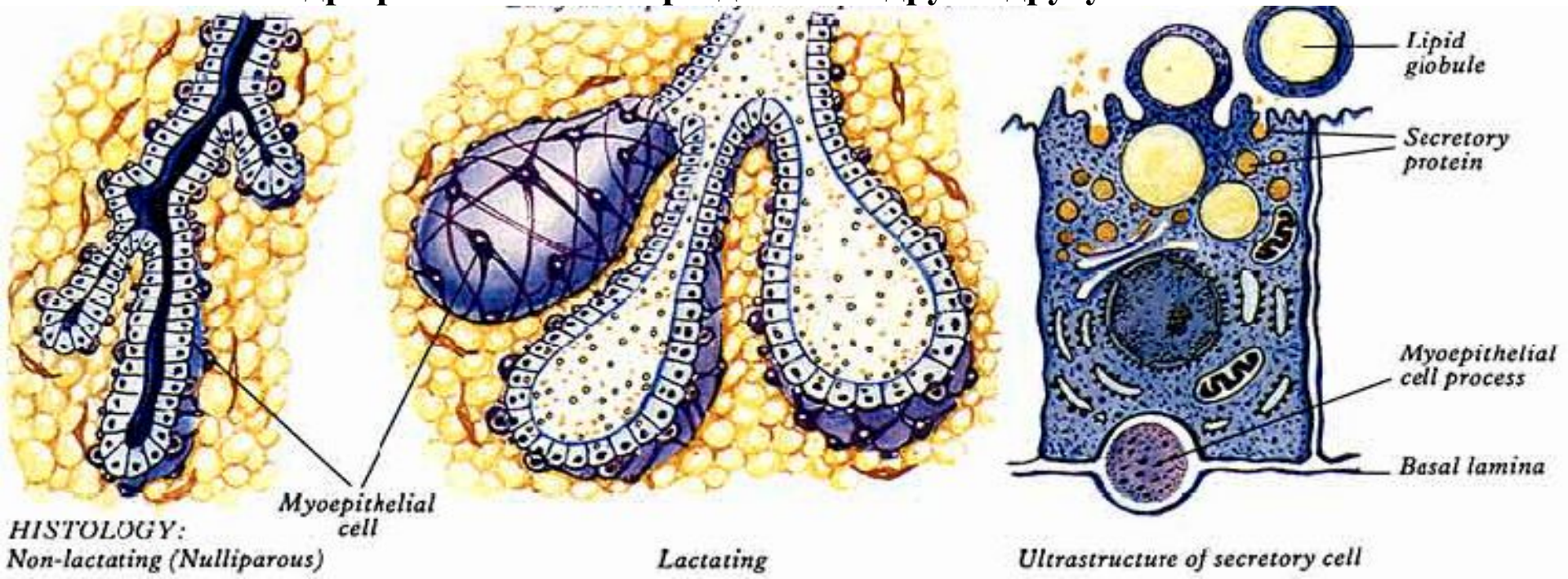

Лактирующая молочная железа

Последнее обстоятельство и позволяет отличить альвеолярный ход от альвеолы. В свою очередь млечные ходы переходят в разветвлённые внутридольковые протоки, а те - в междольковые протоки. В лактирующей железе ёмкость млечных синусов (расширений указанных протоков) становится существенно больше. Между альвеолами и протоками находятся соединительнотканные перегородки и скопления жировых клеток.

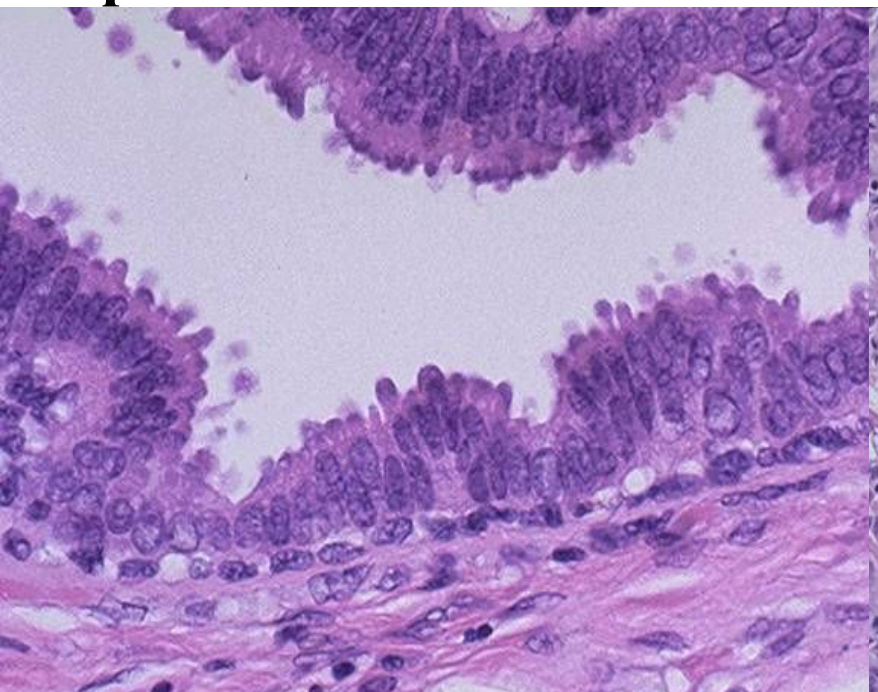

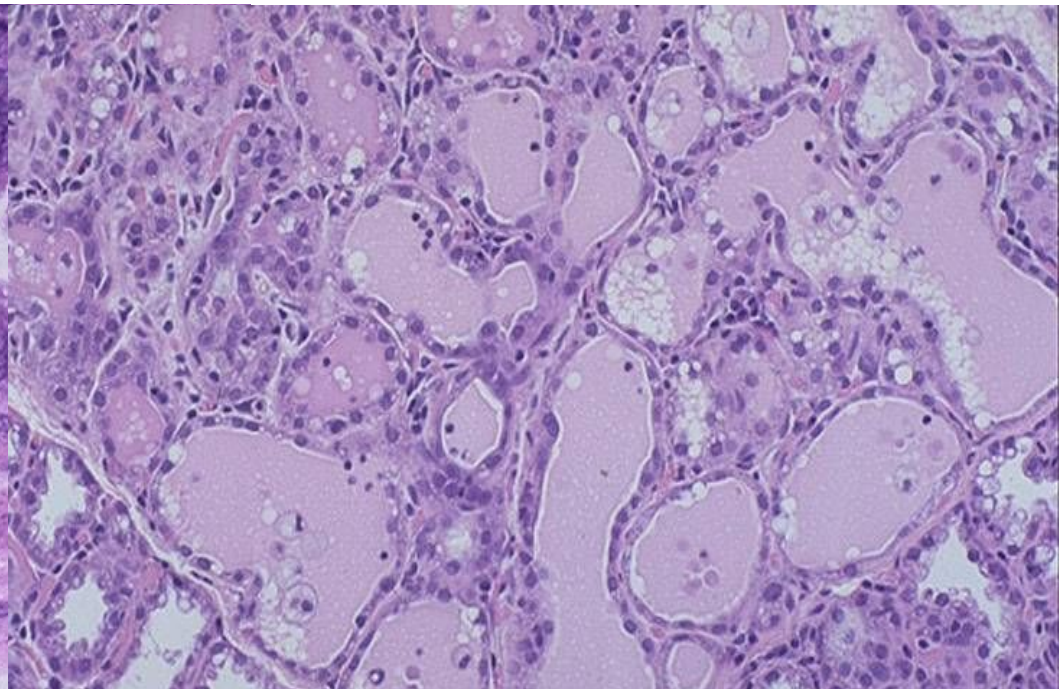

Возрастные изменения молочной железы

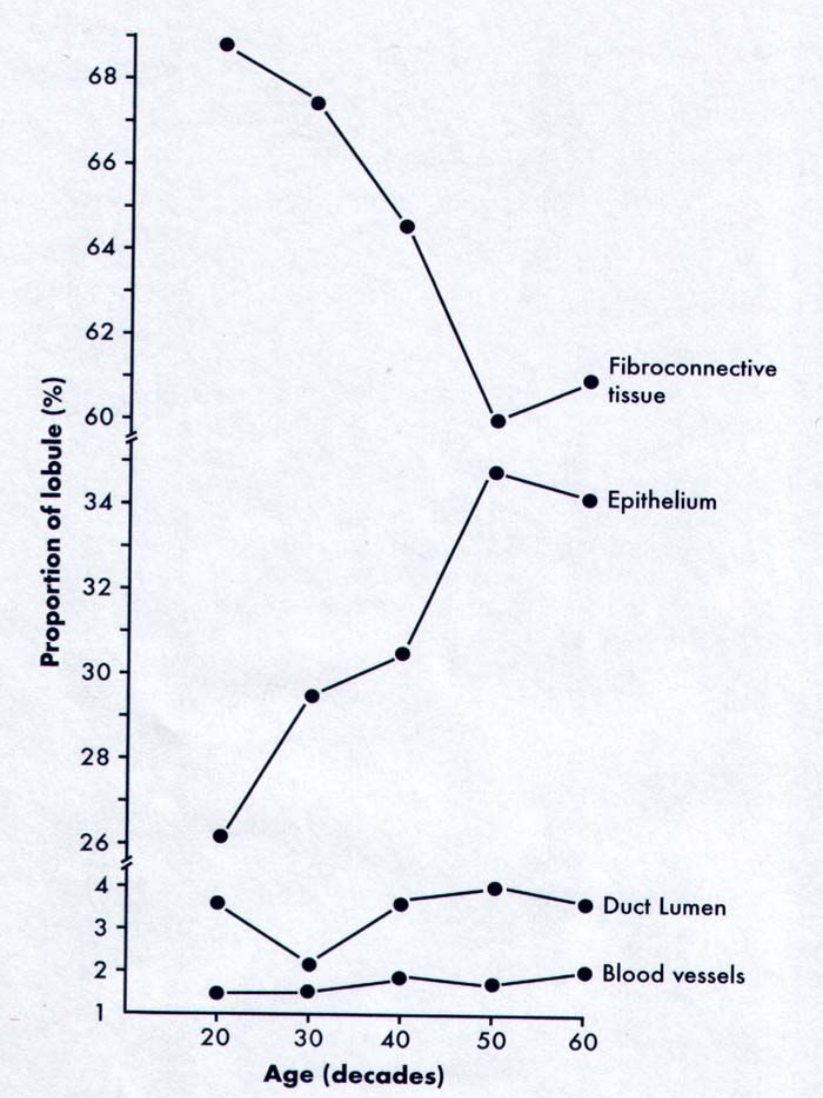

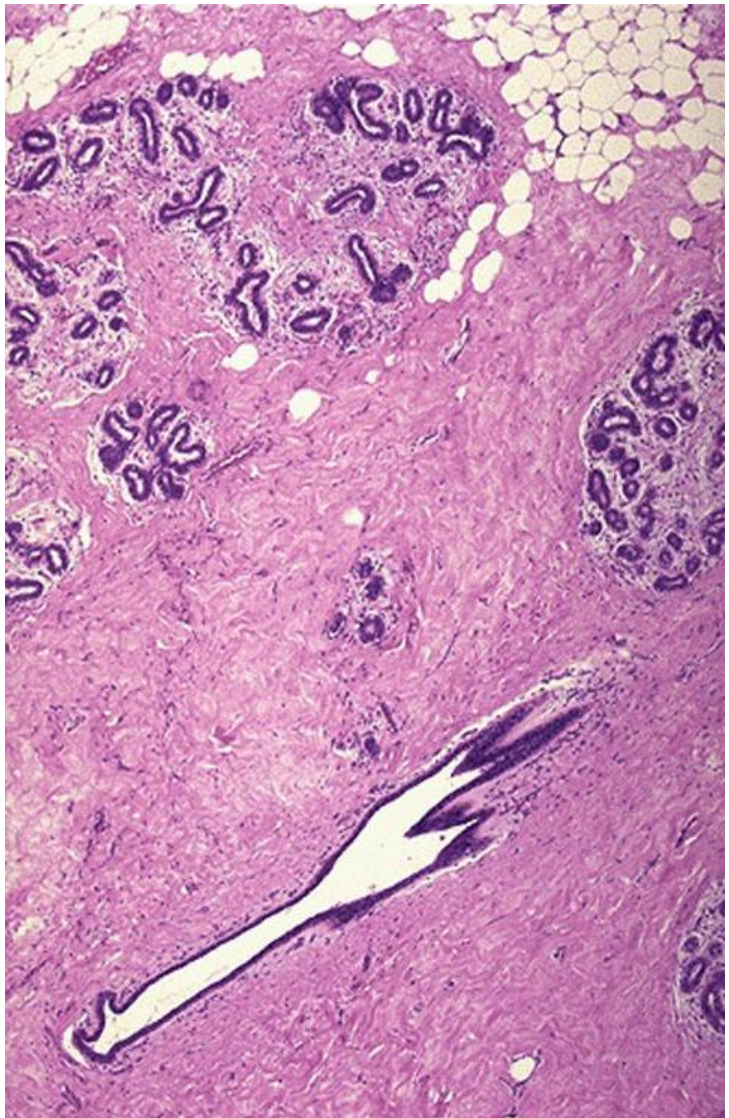

Сосок молочной железы

Толщу соска пронизывают млечные протоки: в основании соска они ещё расширены (являясь продолжением млечных синусов), а затем - суживаются и открываются на поверхности млечными отверстиями.

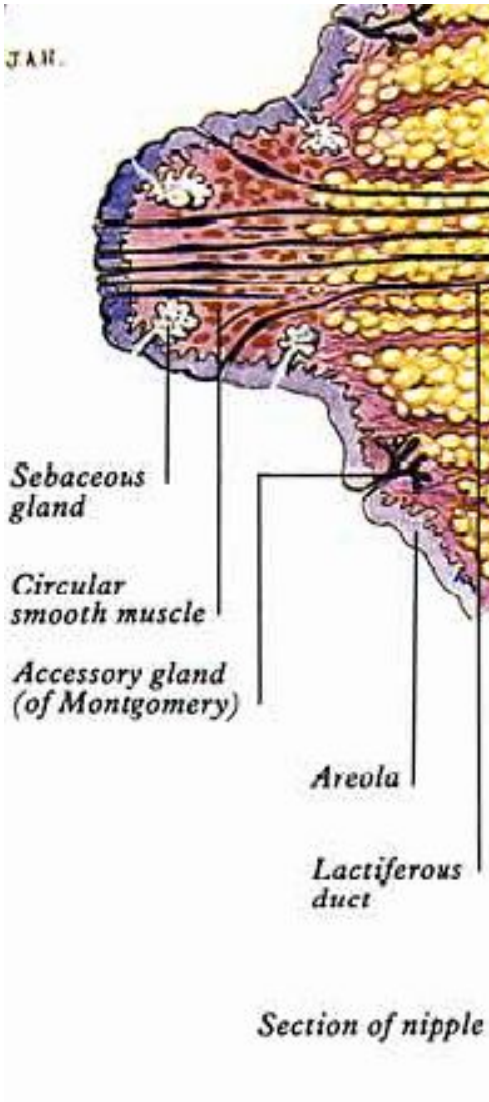

Сосок молочной железы

Сосок молочной железы представляет собой утолщение кожи. Поэтому он имеет обычные слои кожи - эпидермис и дерму, включающую сосочковый и сетчатый слои.

Но по сравнению с другими областями кожи можно отметить следующие особенности: более сильную пигментацию эпидермиса, более глубокие сосочки, образуемые дермой, более высокое содержание в этих сосочках инкапсулированных чувствительных нервных окончаний. Раздражение нервных окончаний во время сосания приводит к выделению молока.

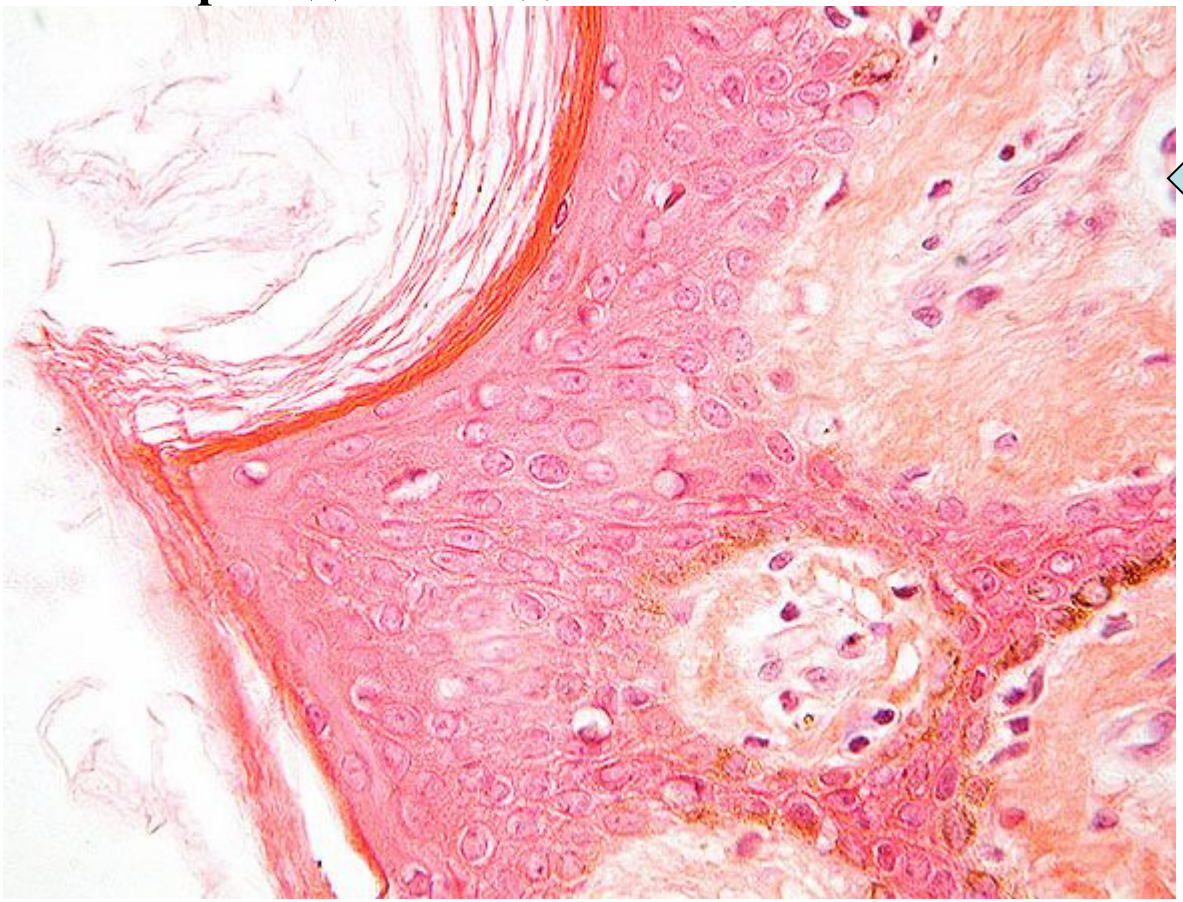

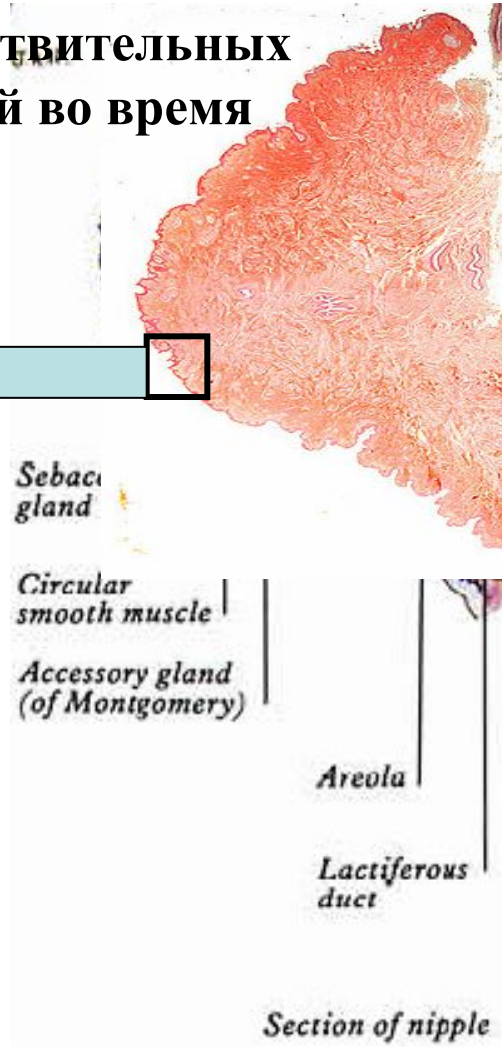

Образование молока в молочных железах

Способ секреции

Жиры секретируются лактоцитами по апокриновому типу: при выделении крупных жировых капель происходит нарушение целостности апикального отдела клетки. Жировые капли продавливают изнутри апикальную мембрану, окружаются ею со всех сторон и лишь в таком виде отрываются от поверхности клетки. После этого в просвете альвеолы капли подвергаются эмульгированию - дробятся на более мелкие капельки. Водорастворимые компоненты (белки, углеводы, ионы и вода), видимо, секретируются в молоко обычными способами - по мерокриновому типу.

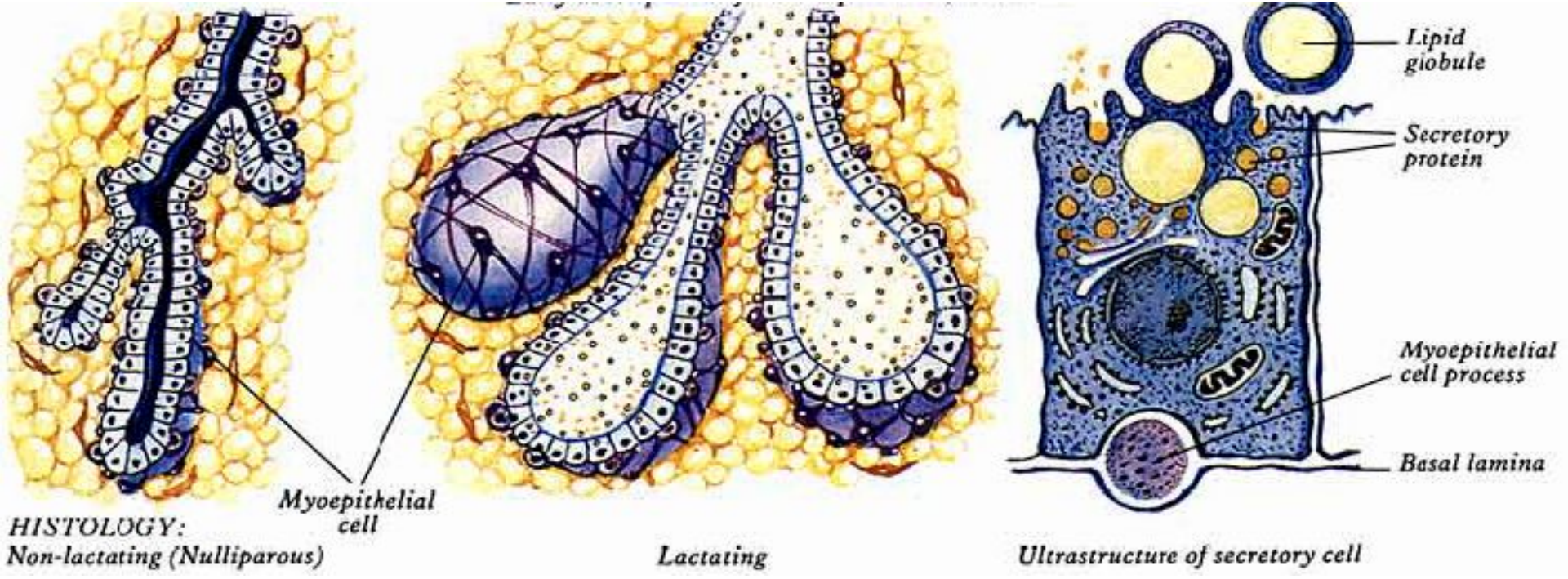

Состав молока

В результате секреторных процессов молоко приобретает следующий состав:

Компоненты	Женское молоко, %	Коровье молоко, %
1. **Липиды** (в основном, триглицериды) - в виде тонкой эмульсии	3-4	3,5-5,0
2. **Белки**: казеин, лактоглобулины, лактоальбумины	1,0-1,5	3,0-4,0
3. **Углевод**: дисахарид лактоза	7,0-7,5	4,5-5,0
4. **Минеральные в-ва**: Ca, Mg, P, Na, K, Cl	0,2	0,75
5. **Вода**	87, 5	87

ГОРМОНАЛЬНАЯ РЕГУЛЯЦИЯ МОЛОЧНОЙ ЖЕЛЕЗЫ

Ключевую роль играет лактотропный, или лютеотропный гормон (ЛТГ), или пролактин. Он стимулирует образование прогестерона - в жёлтом теле яичника (во второй половине менструального цикла) и также в плаценте (при беременности). Прогестерон способствует разрастанию альвеолярных ходов и формированию из них альвеол. Кроме того, ЛТГ непосредственно действует на молочные железы : стимулирует секреторную деятельность лактоцитов. В результате действия ЛТГ молоко накапливается в млечных синусах.

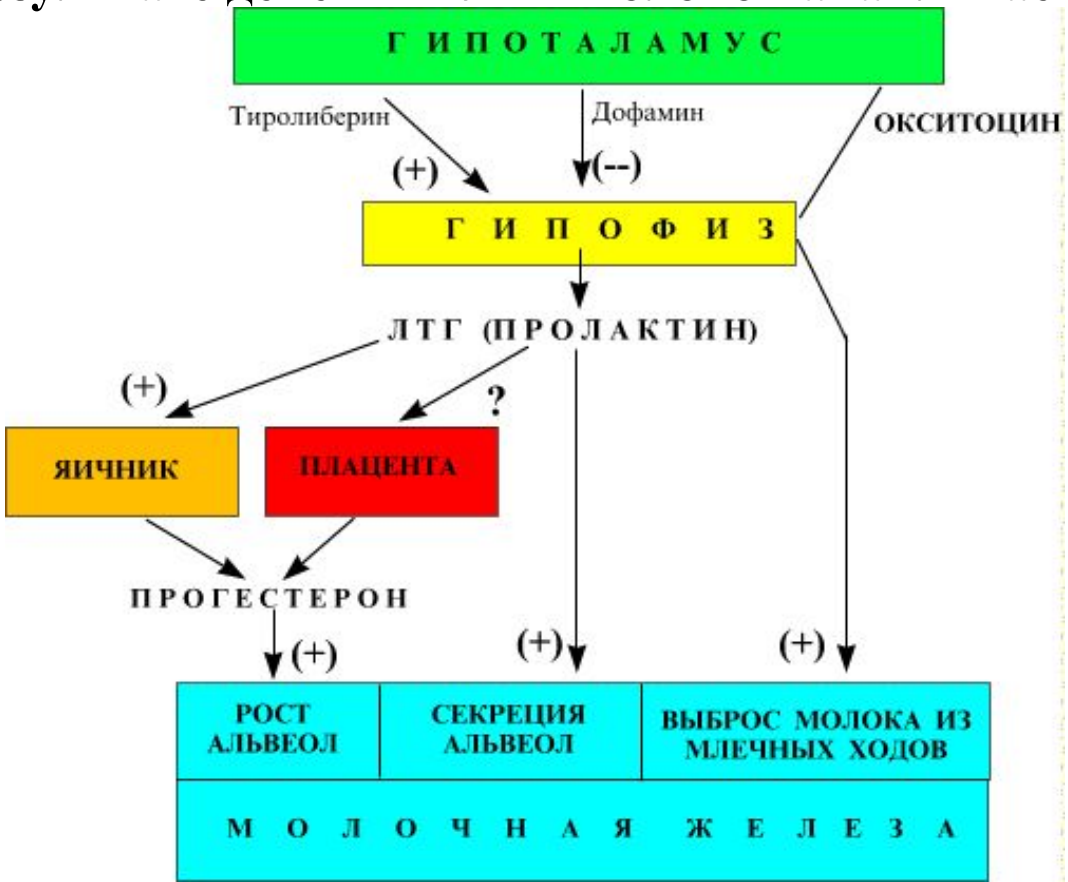

ГОРМОНАЛЬНАЯ РЕГУЛЯЦИЯ МОЛОЧНОЙ ЖЕЛЕЗЫ

Окситоцин синтезируется гипоталамусом при раздражении рецепторов соска и стимулирует выброс молока из протоков. Два других гормона гипоталамуса влияют на молочные железы опосредованно: тиролиберин стимулирует, а дофамин - ингибирует секрецию ЛТГ в гипофизе.

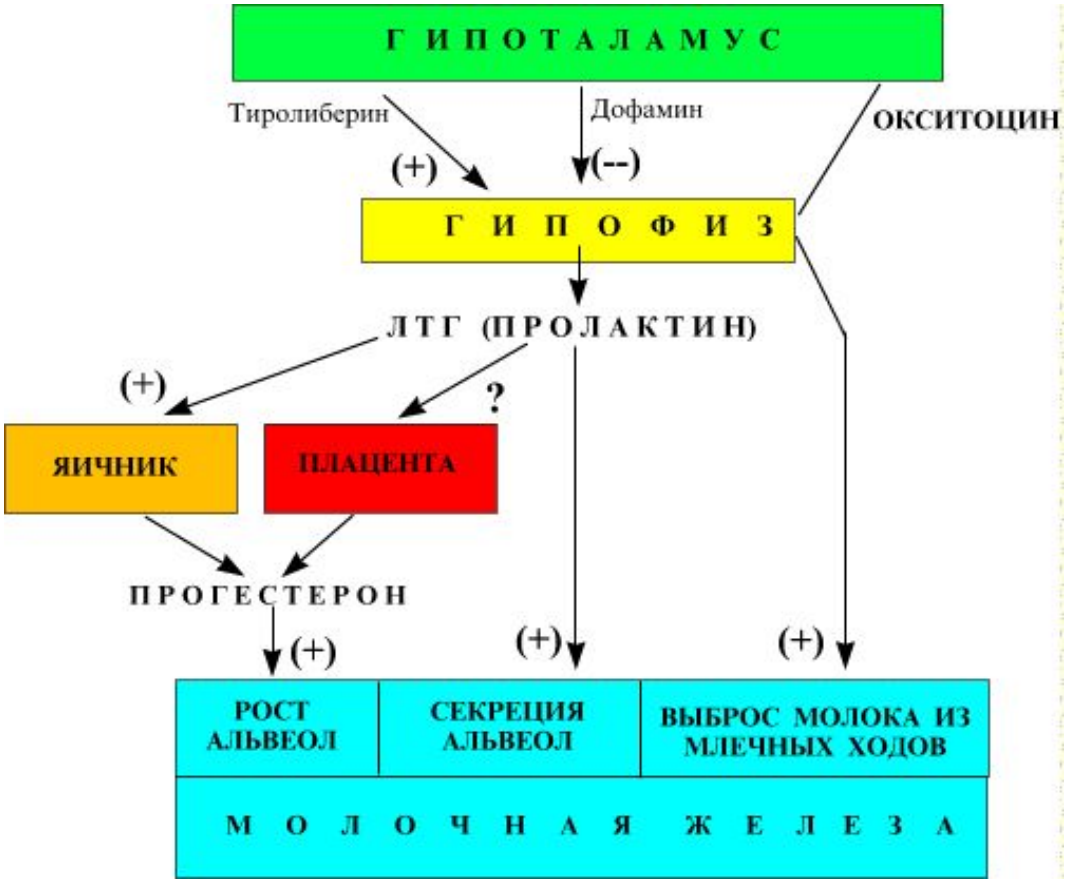

ГОРМОНАЛЬНАЯ РЕГУЛЯЦИЯ МОЛОЧНОЙ ЖЕЛЕЗЫ

ГОРМОНЫ	МЕСТО ВЫРАБОТКИ	СТРУКТУРЫ-МИШЕНИ	ЭФФЕКТ
ТИРОЛИБЕРИН	ГИПОТАЛАМУС	АДЕНОГИПОФИЗ – ОКСИФИЛЬНЫЕ АДЕНОЦИТЫ	ПРОЛАКТОЛИБЕРИН
ДОПАМИН	ГИПОТАЛАМУС	АДЕНОГИПОФИЗ – ОКСИФИЛЬНЫЕ АДЕНОЦИТЫ	ПРОЛАКТОСТАТИН
ОКСИТОЦИН	ПВЯ	МИОЭПИТЕЛИАЛЬНЫЕ КЛЕТКИ	ВЫДЕЛЕНИЕ СЕКРЕТА ИЗ МЛЕЧНЫХ ХОДОВ
ПРОЛАКТИН	ГИПОФИЗ	ЭПИТЕЛИЙ ЖЕЛЕЗЫ	СТИМУЛЯЦИЯ СИНТЕЗА МОЛОКА
ЭСТРОГЕНЫ		ЭПИТЕЛИЙ И СТРОМА ЖЕЛЕЗЫ	РОСТ ЖЕЛЕЗ
ПРОГЕСТЕРОН		ЭПИТЕЛИЙ ЖЕЛЕЗЫ	РОСТ ЖЕЛЕЗ

Молекулярная таксономия рака молочной железы: подтипы опухолей различаются тем, какие цитокератины в них экспрессируются (базальные - плохо или люминальные-лучше), а во-вторых — наличием (плохо) или отсутствием амплификации гена HER2 (лучше).

Люминальный подтип А (30—45 %): эстроген-зависимые малоагрессивные опухоли, избытка экспрессии рецепторов белка HER2 нет, наилучший прогноз;

Люминальный подтип В (14—18 %): эстроген-зависимые агрессивные опухоли, выражена амплификация онкогена HER2, значительно худший прогноз;

HER2-позитивный подтип (8—15 %): эстроген-независимые агрессивные опухоли, выражена амплификация онкогена HER2, повышенная вероятность негативного исхода заболевания;

«Triple negative» подтип (27—39 %): эстроген-независимые, прогестерон-независимые агрессивные опухоли, избытка экспрессии рецепторов белка HER2 нет, наихудшие показатели выживаемости.