ТОГБПОУ «ТАМБОВСКИЙ ОБЛАСТНОЙ МЕДИЦИНСКИЙ КОЛЛЕДЖ»
ДИСЦИПЛИНА ОП.03 **«АНАТОМИЯ И ФИЗИОЛОГИЯ ЧЕЛОВЕКА»**

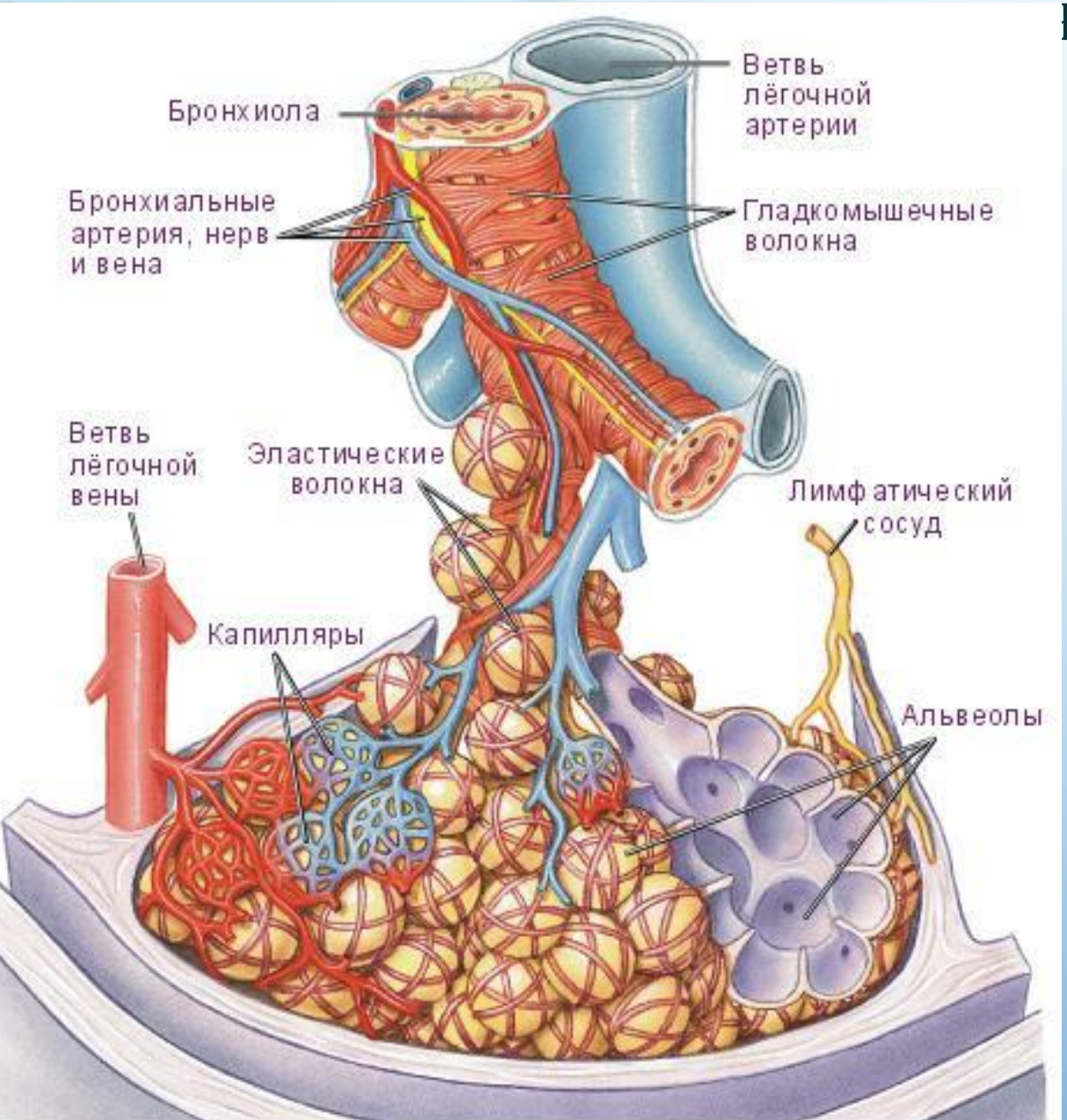

Презентация

Тема «Ацинус, как структурно-функциональная единица легких»

ВЫПОЛНИЛА СТУДЕНТКА

ГРУППЫ №11, 1 КУРС

ПО СПЕЦИАЛЬНОСТИ «ЛЕЧЕБНОЕ ДЕЛО»

КРИВОШЕИНА В.И. _____

ПРОВЕРИЛА ПРЕПОДАВАТЕЛЬ

УСКОВА Г.Г. _____

2020

Содержание

1. Вступление
2. Ацинус - структурно-элементарная единица легких.
3. Анатомия ацинуса
4. Альвеолы
5. Альвеолоциты
6. Источники

АЦИНУС («ВИНОГРАДНАЯ ГРОЗДЬ») – СТРУКТУРНО-ФУНКЦИОНАЛЬНАЯ ЕДИНИЦА ЛЕГКИХ.

Представляет собой систему альвеол, расположенных в стенках респираторных бронхиол, альвеолярных ходов и альвеолярных мешочков, которые осуществляют газообмен между кровью и воздухом альвеол

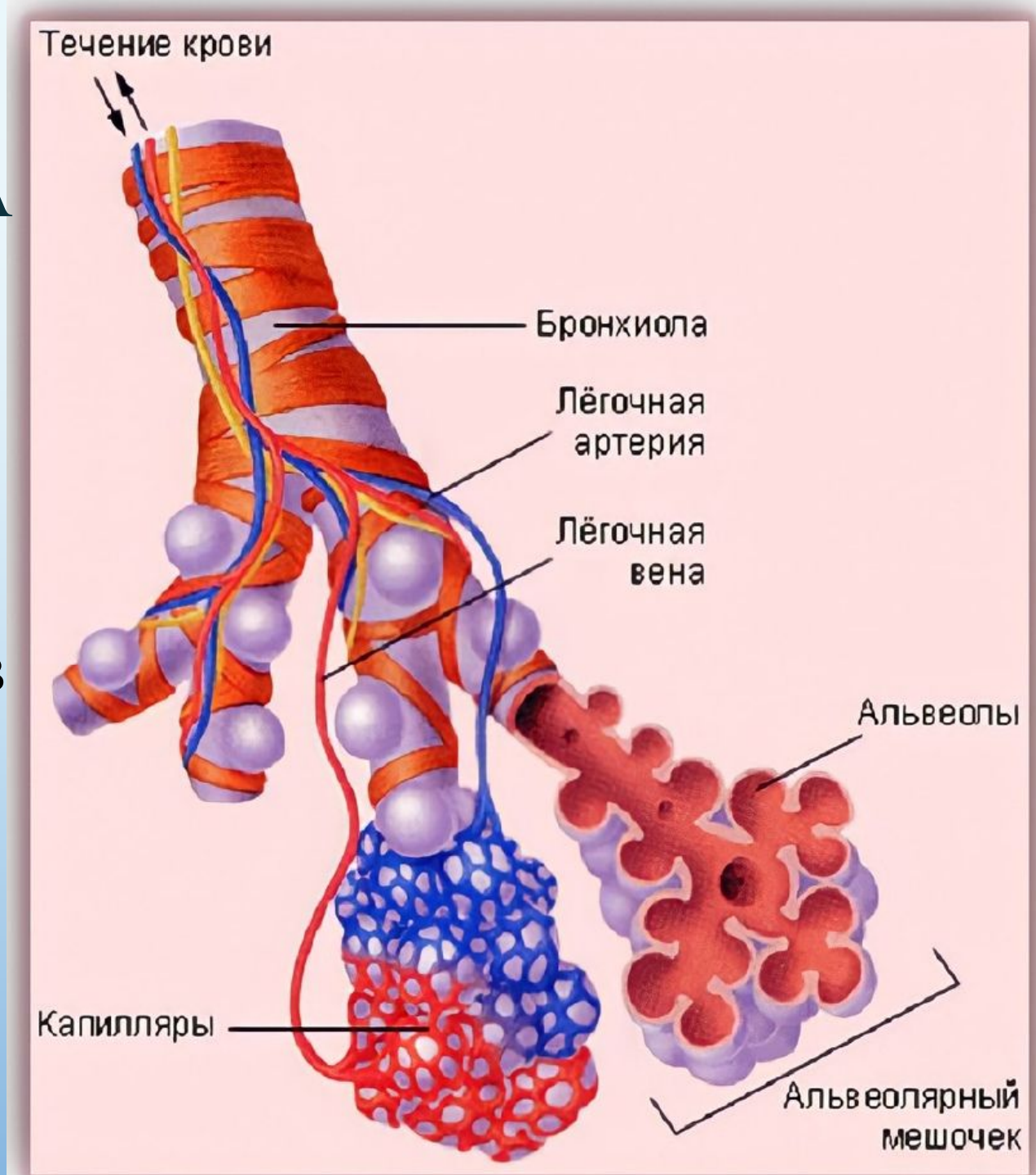

Анатомия ацинуса

Ацинус является структурной единицей легкого и состоит из респираторных бронхиол первого-третьего порядков, альвеолярные протоков (ходов) и альвеол.

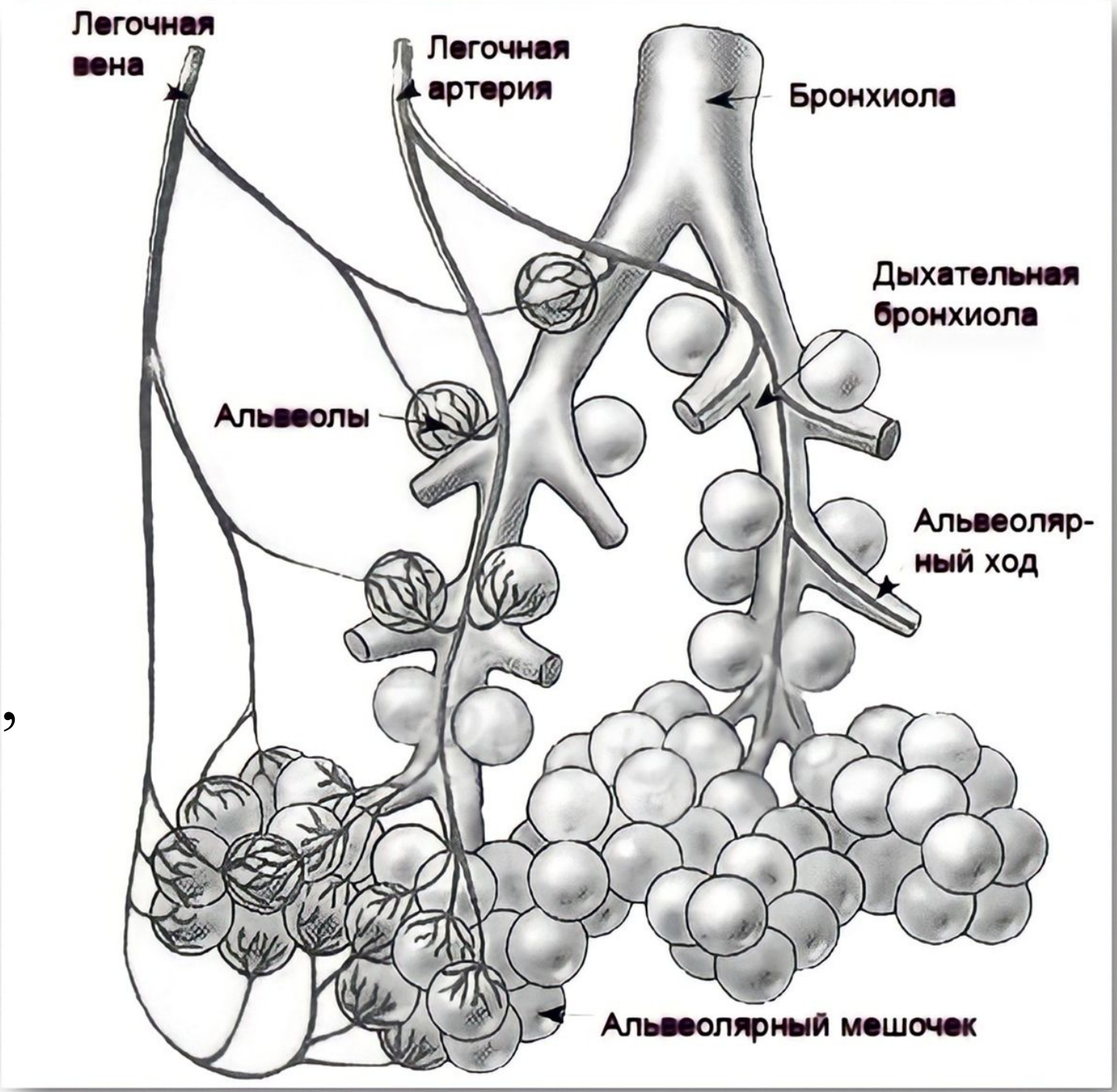

Ацинус - самая большая структурно-функциональная единица легких, все структуры которой участвуют в газообмене.

Каждая респираторная бронхиола 3-го порядка в свою очередь подразделяется на альвеолярные ходы, а каждый альвеолярный ход заканчивается несколькими альвеолярными мешочками.

В устье альвеол альвеолярных ходов имеются небольшие пучки гладких мышечных клеток, которые на срезах видны как утолщения. Ацинусы отделены друг от друга тонкими соединительнотканными прослойками. 12—18 ацинусов образуют легочную дольку.

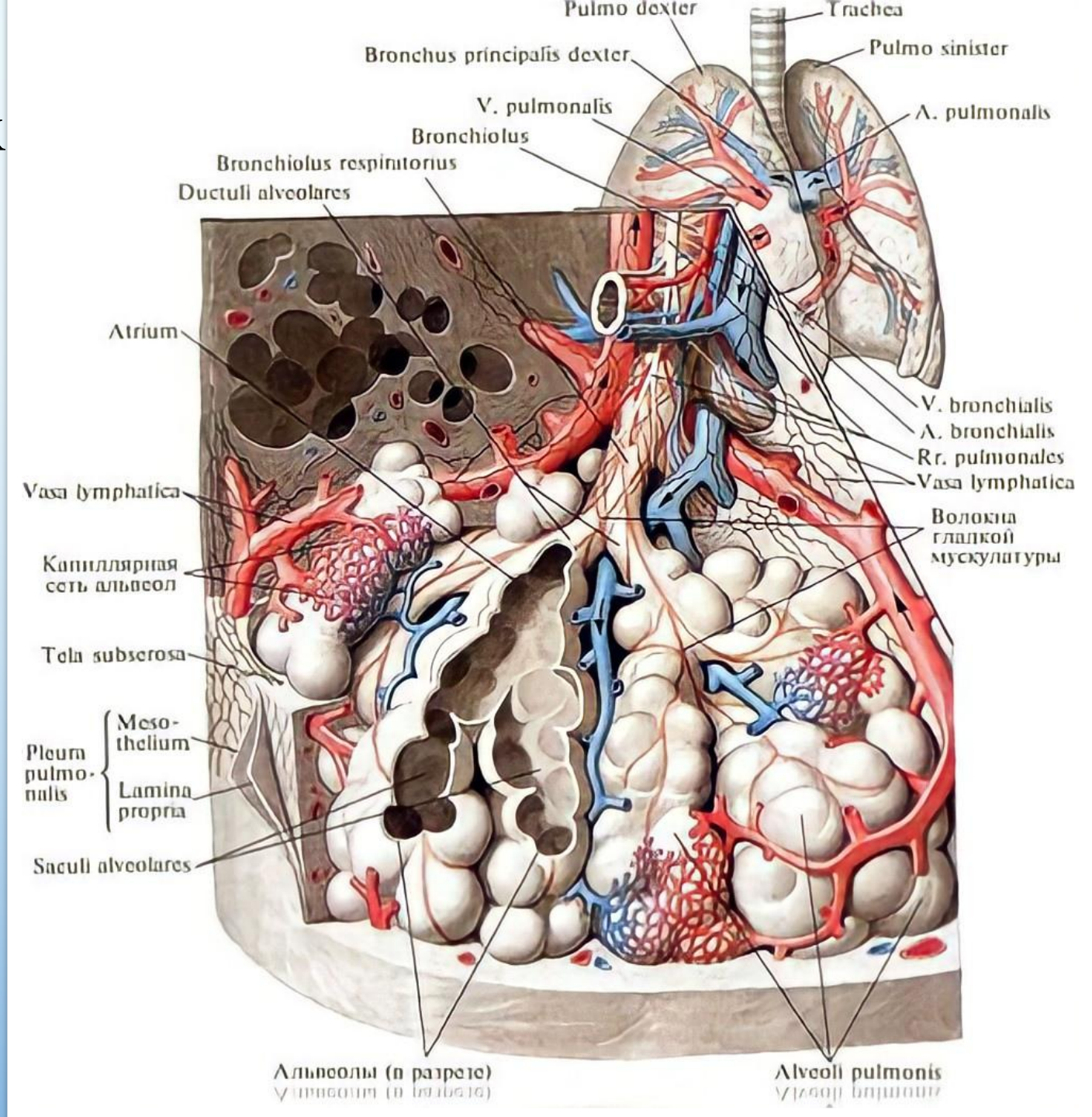

АЛЬВЕОЛА (ЛАТ. ALVEOLUS «ПУЗЫРЕК»)

Альвеолы имеют вид открытого пузырька, внутренняя поверхность которого выстлана однослойным плоским эпителием, лежащим на основной мембране, к которой прилежат оплетающие альвеолы кровеносные капилляры

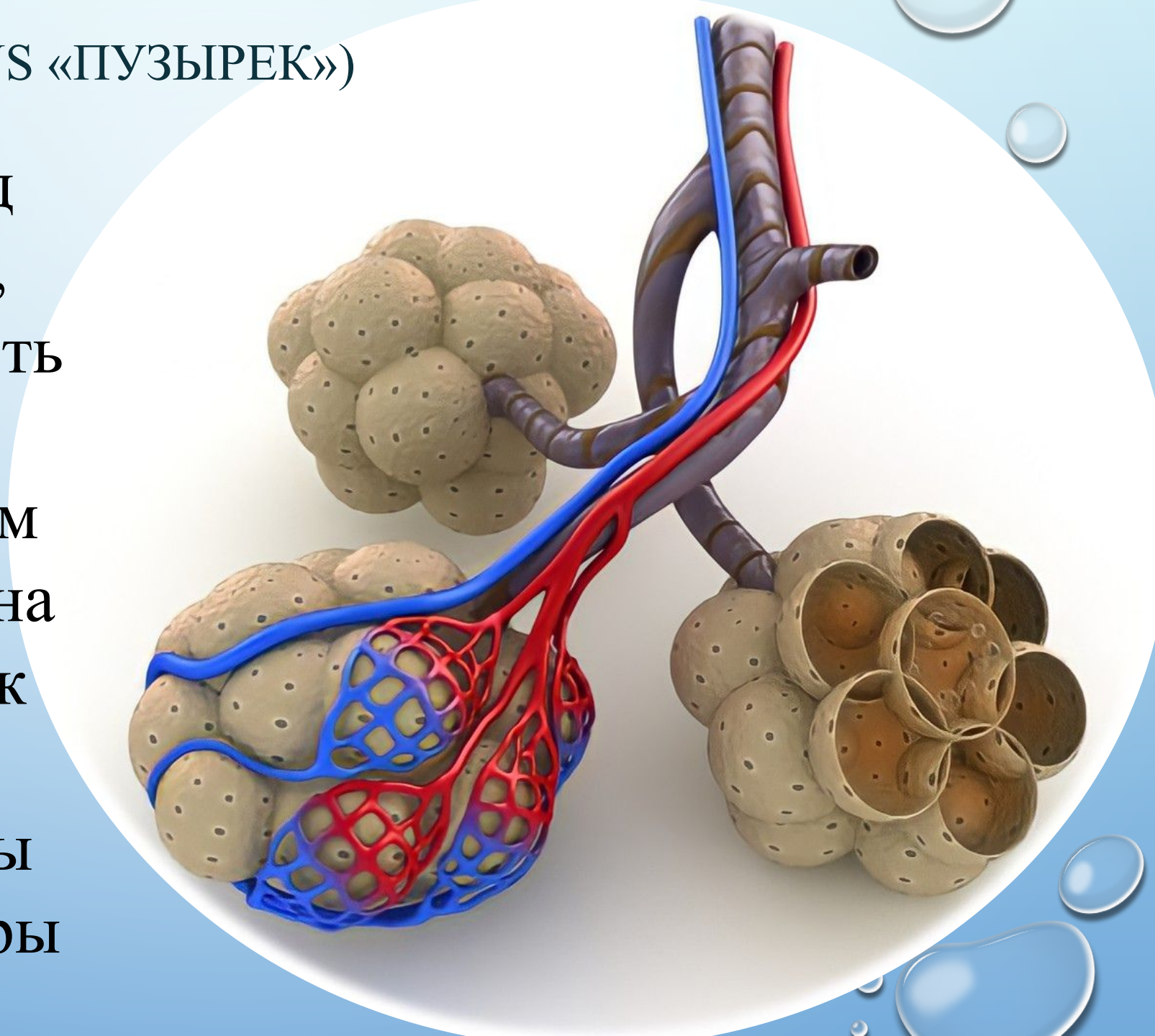

Альвеолы участвуют в акте дыхания, осуществляя газообмен с легочными капиллярами.

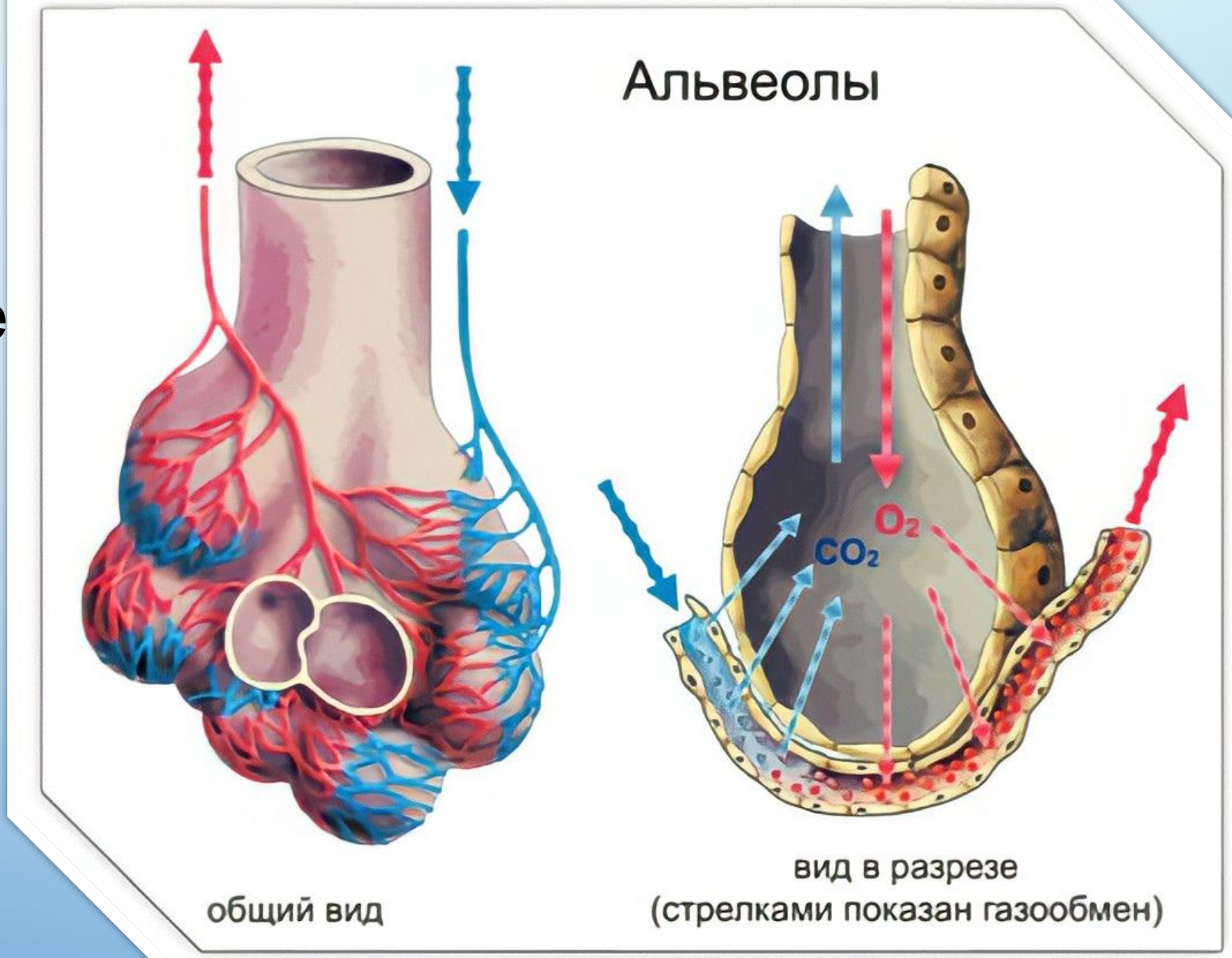

В легких взрослого человека насчитывается 300 - 500 млн. альвеол, общая дыхательная поверхность их составляет около 100м^2.

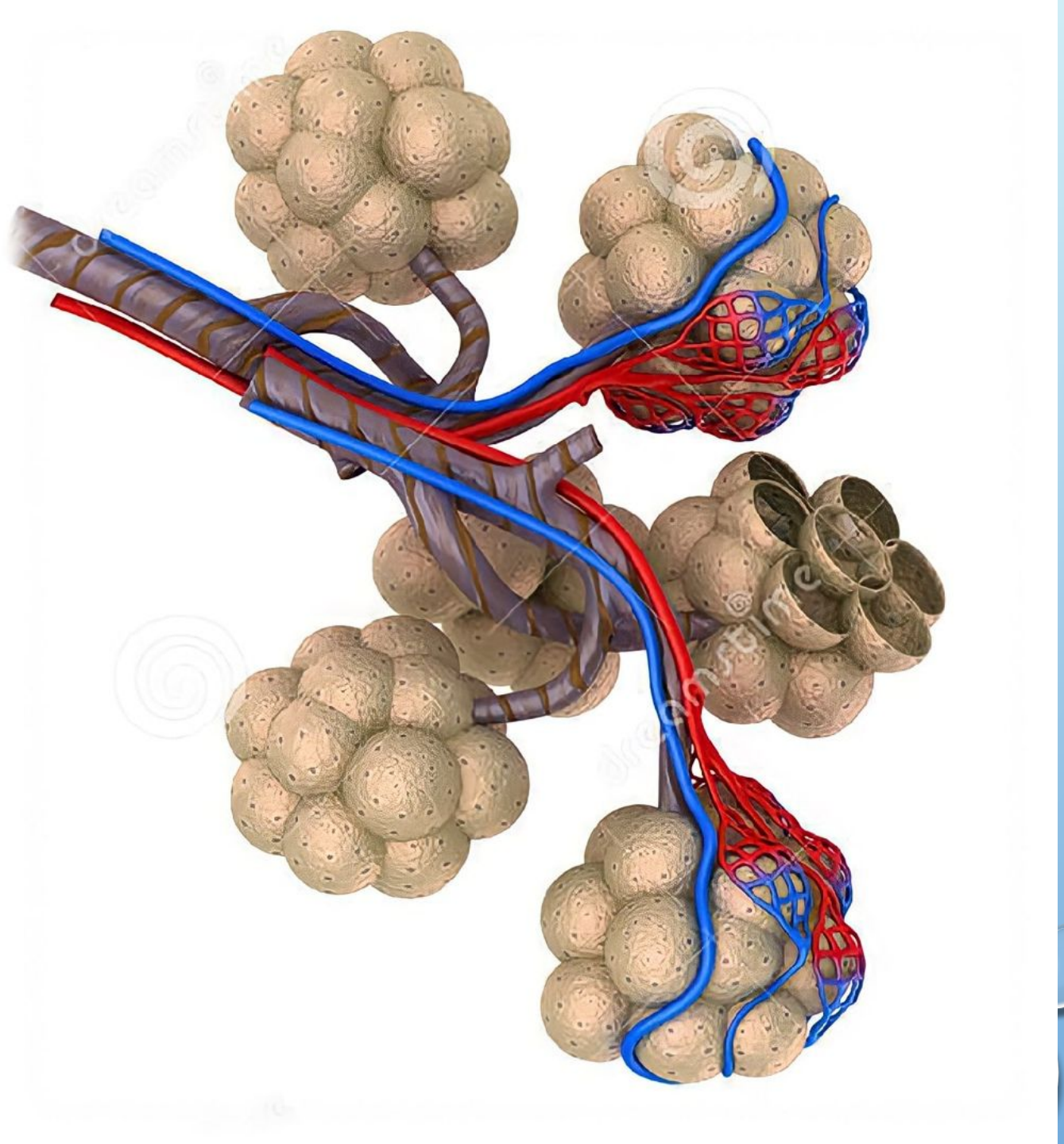

АЛЬВЕОЛОЦИТЫ

Стенка альвеол состоит из одного слоя клеток — альвеолоцитов, расположенных на базальной мембране. По другую сторону базальной мембраны находится густая сеть кровеносных капилляров.

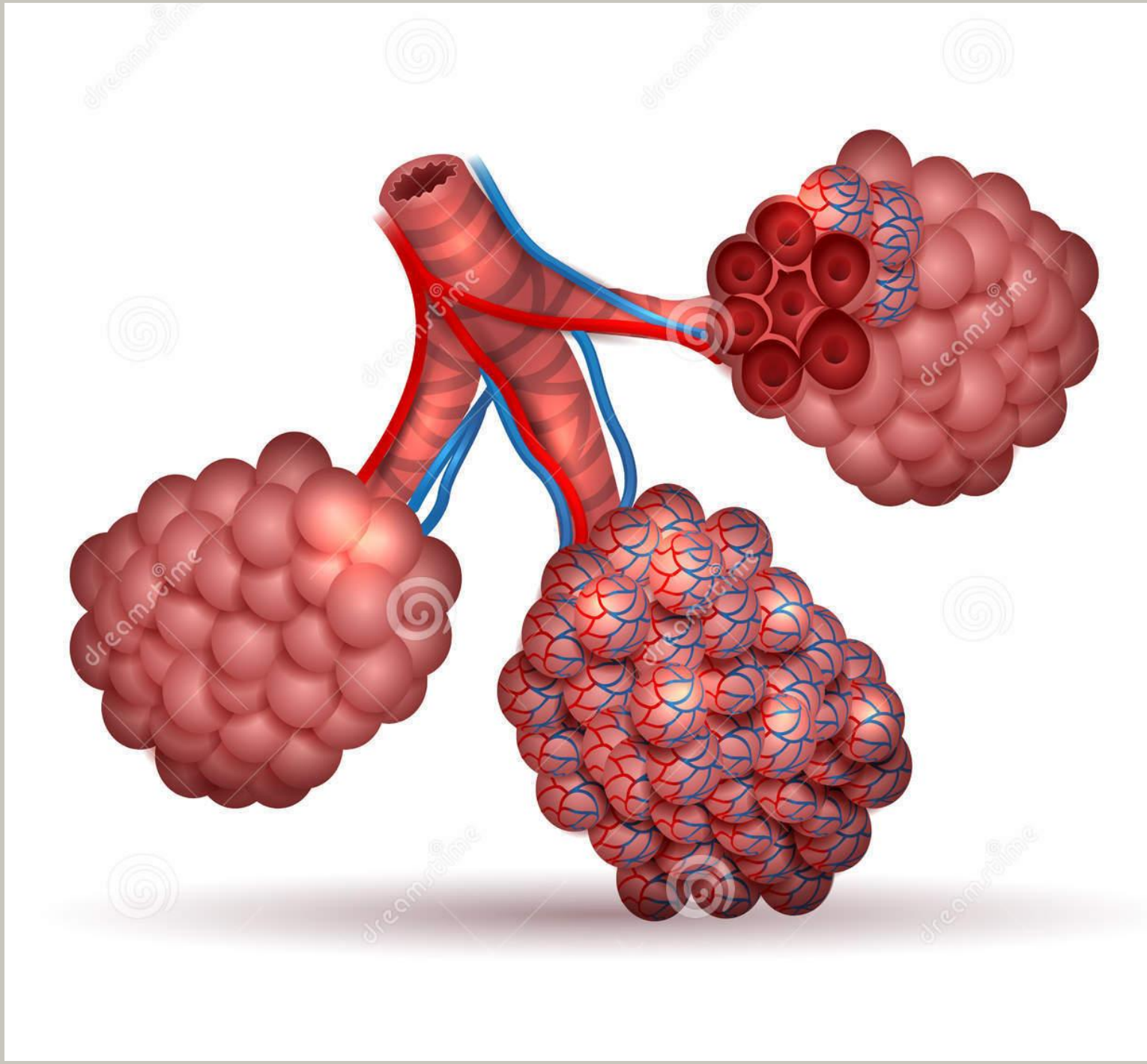

Альвеолоциты 1-го типа участвуют в газообмене. Альвеолоциты 2-го типа вырабатывают сурфактант - поверхностно-активное вещество.

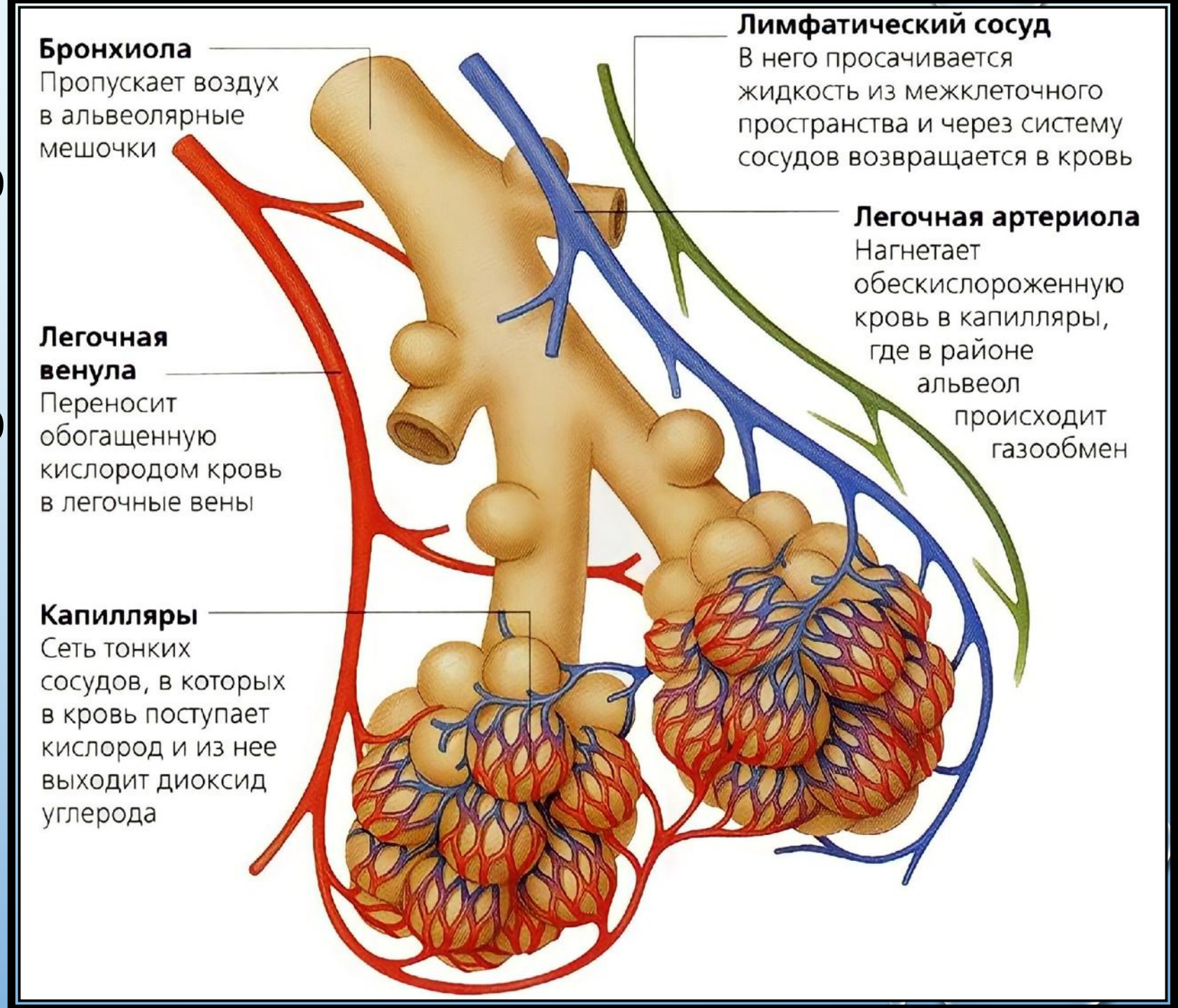

Сурфактант снижает поверхностное натяжение и препятствует слипанию альвеол при выдохе, а также очищает их поверхность от попавших с воздухом инородных частиц и обладает бактерицидной активностью.

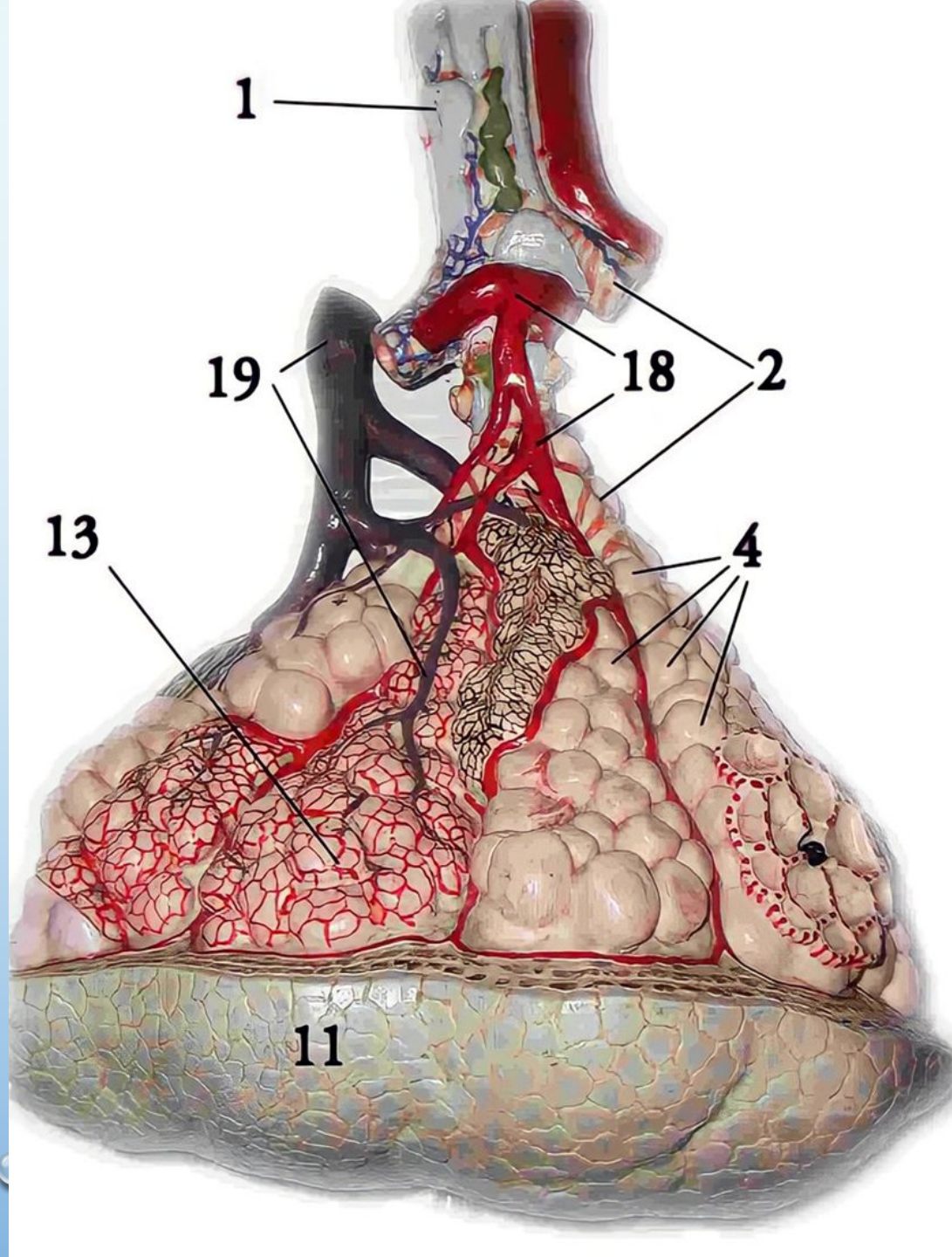

В совокупности альвеолоциты всех типов образуют альвеолярный эпителий и лежат на базальной мембране.

Альвеолярный воздух и кровь непосредственно не сообщаются между собой. Они разделяются так называемой альвеолярно-капиллярной мембраной, или аэрогематическим

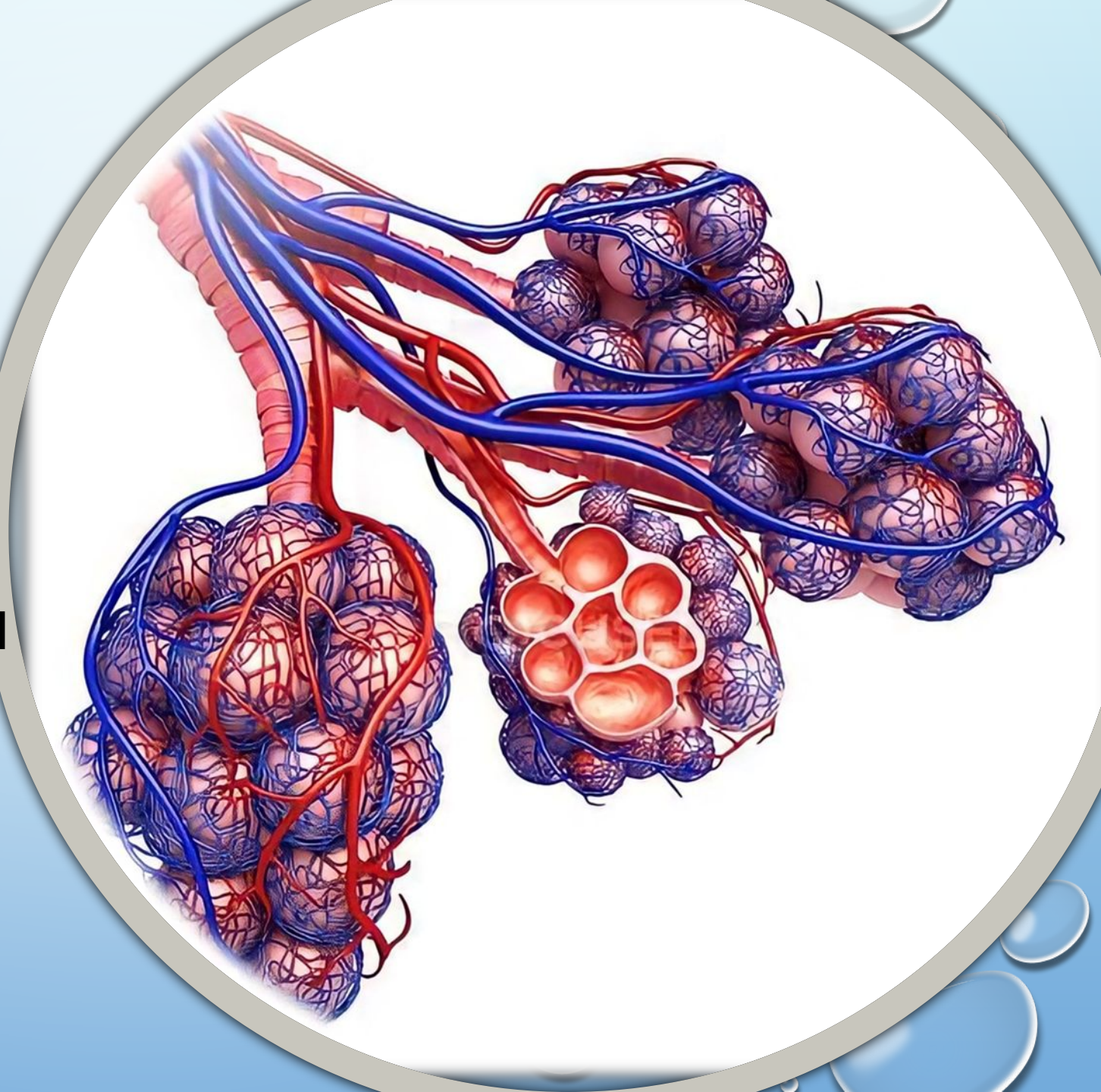

Суммарная площадь аэрогематического барьера составляет примерно 70 — 80 м2. Газы переходят через альвеолярно-капиллярную мембрану путем диффузии. Направление и интенсивность перехода газов зависит от их

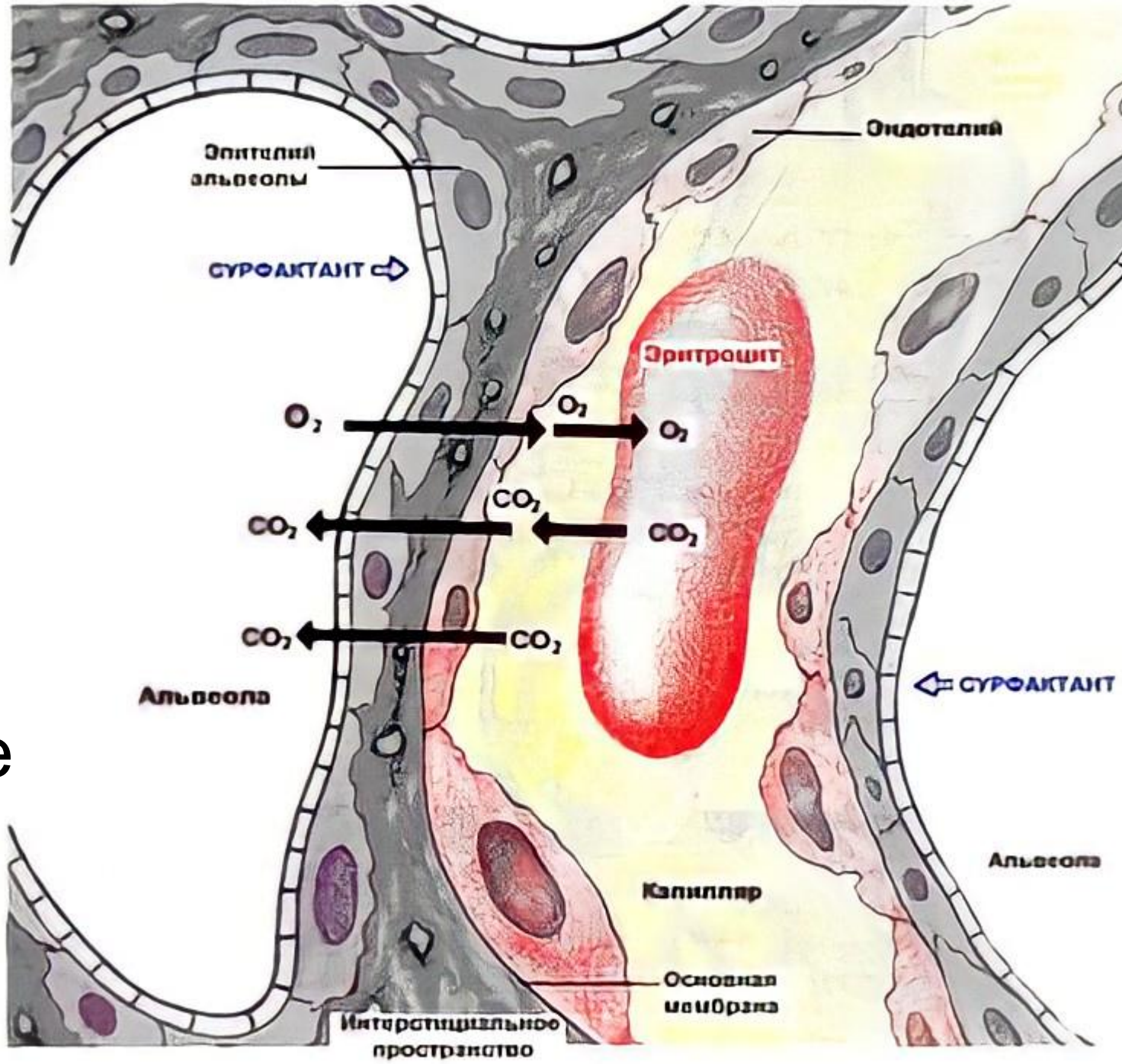

Литература

- Учебник «Анатомия и физиология»

И.В. Гайворонский, Г.И. Ничипорук, А.И. Гайворонский, 2017 г.

- Учебник «Анатомия и физиология»

Е.А. Воробьева, А.В. Губарь, 2016 г.

Источники

- http://www.vbmk.vrn.ru/documents/metod_raz/anatomija.pdf
- https://zinref.ru/000_uchebniki/03200medecina/000_03_anatomia_i_fiziologia_vorobiova_1981/000.htm
- https://drive.google.com/file/d/0B_J6fJyXYwtWYm9UUndlZVBhcGM/view
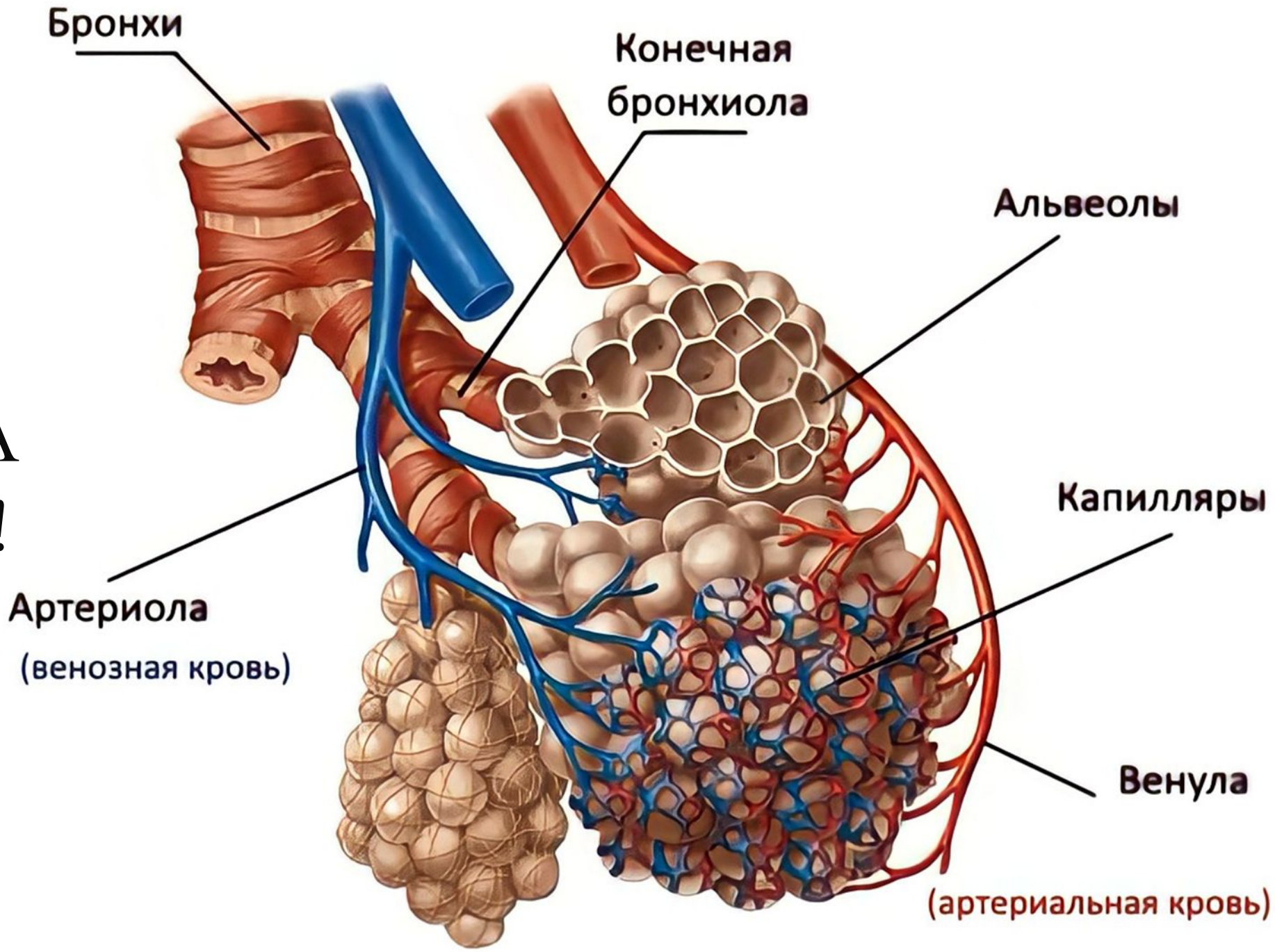
СПАСИБО ЗА ВНИМАНИЕ!