Пищеварительная система

Занятие №1

Анатомия органов пищеварения: ротовая полость. Губы, щеки, твердое и мягкое небо, зев, язык.

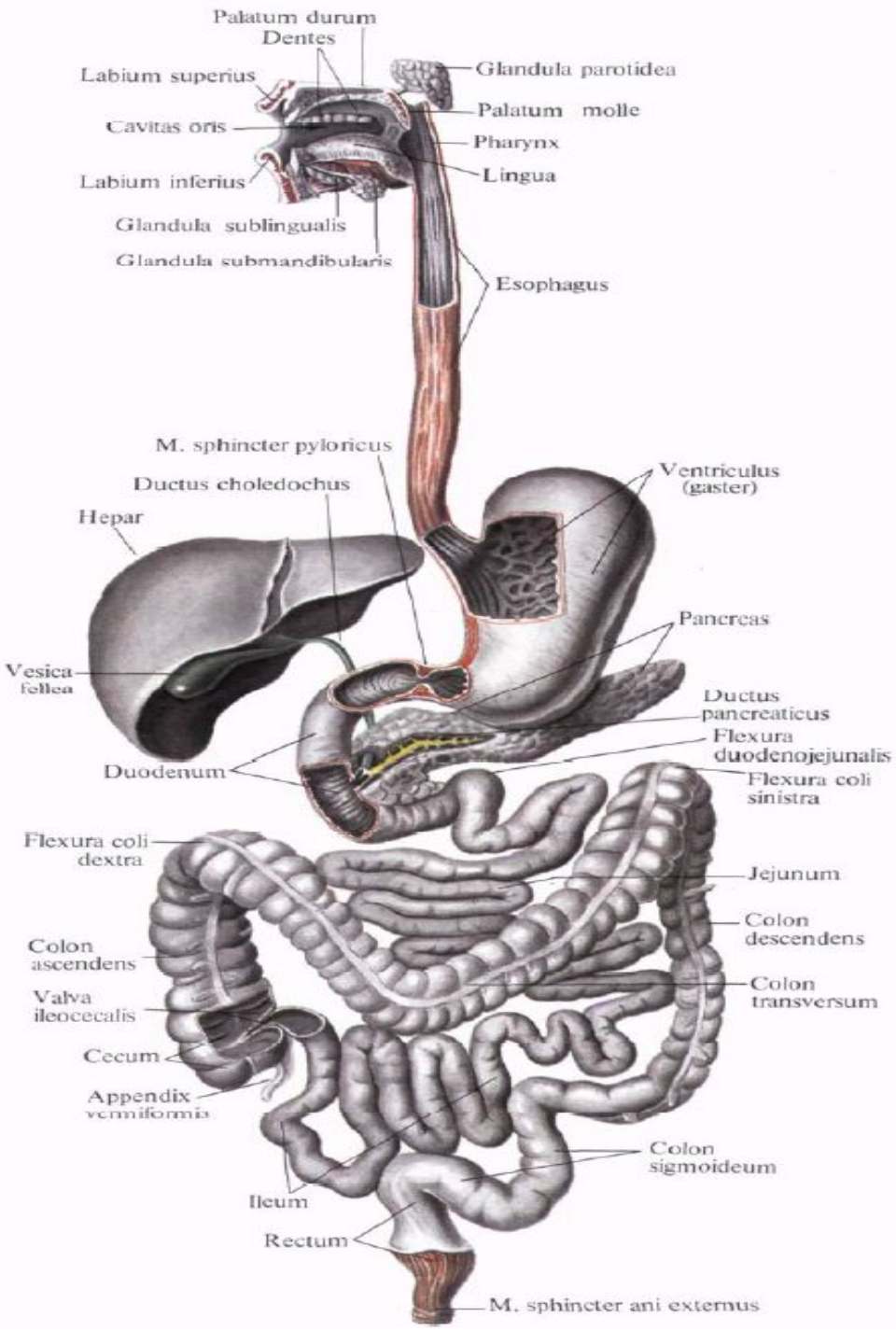
Palatum durum
Dentes
Labium superius
Glandula parotidea
Palatum molle
Cavitas oris
Pharynx
Labium inferius
Lingua
Glandula sublingualis
Glandula submandibularis
Esophagus
M. sphincter pyloricus
Ductus choledochus
Ventriculus
(gaster)
Hepar
Pancreas
Vesica
fellea
Ductus
pancreaticus
Flexura
duodenojejunalis
Duodenum
Flexura coli
sinistra
Flexura coli
dextra
Jejunum
Colon
descendens
Colon
ascendens
Colon
transversum
Valva
ileocecalis
Cecum
Appendix
vermiformis
Colon
sigmoideum
Ileum
Rectum
M. sphincter ani externus

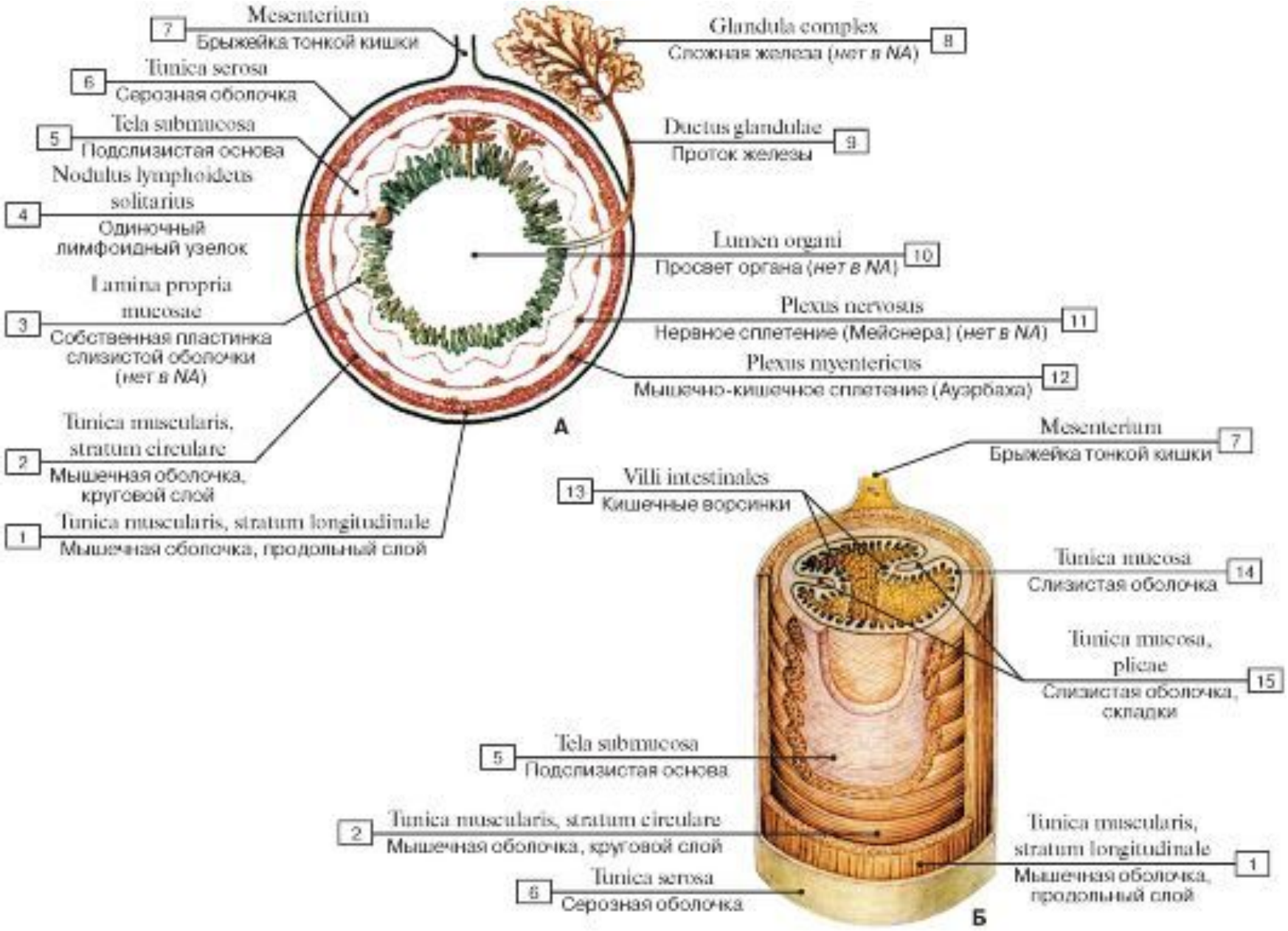
7 Mesenterium
Брыжейка тонкой кишки
6 Tunica serosa
Серозная оболочка
5 Tela submucosa
Подслизистая основа
Nodulus lymphoideus solitarius
4 Одиночный лимфоидный узелок
Lamina propria mucosae
3 Собственная пластинка слизистой оболочки (нет в NA)
Tunica muscularis, stratum circulare
2 Мышечная оболочка, круговой слой
1 Tunica muscularis, stratum longitudinale
Мышечная оболочка, продольный слой
Glandula complex
Сложная железа (нет в NA) 8
Ductus glandulae
Проток железы 9
Lumen organi
Просвет органа (нет в NA) 10
Plexus nervosus
Нервное сплетение (Мейснера) (нет в NA) 11
Plexus myentericus
Мышечно-кишечное сплетение (Аузрбаха) 12
А
Mesenterium
Брыжейка тонкой кишки 7
13 Villi intestinales
Кишечные ворсинки
Tunica mucosa
Слизистая оболочка 14
Tunica mucosa, plicae
Слизистая оболочка, складки 15
5 Tela submucosa
Подслизистая основа
2 Tunica muscularis, stratum circulare
Мышечная оболочка, круговой слой
6 Tunica serosa
Серозная оболочка
Tunica muscularis, stratum longitudinale
Мышечная оболочка, продольный слой 1
Б

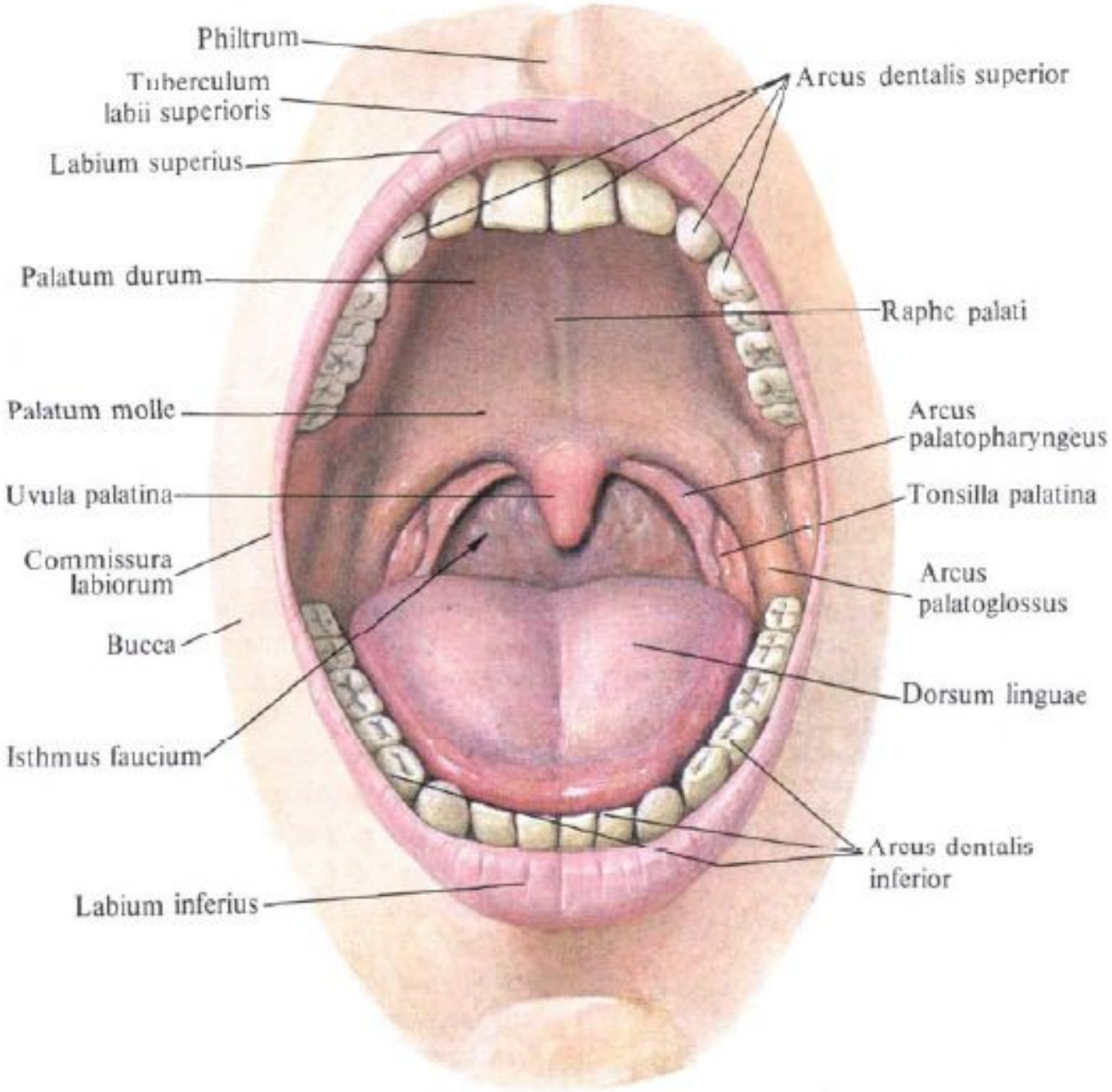
Philtrum
Tuberculum labii superioris
Labium superius
Palatum durum
Palatum molle
Uvula palatina
Commissura labiorum
Bucca
Isthmus faucium
Labium inferius
Arcus dentalis superior
Raphe palati
Arcus palatopharyngeus
Tonsilla palatina
Arcus palatoglossus
Dorsum linguae
Arcus dentalis inferior

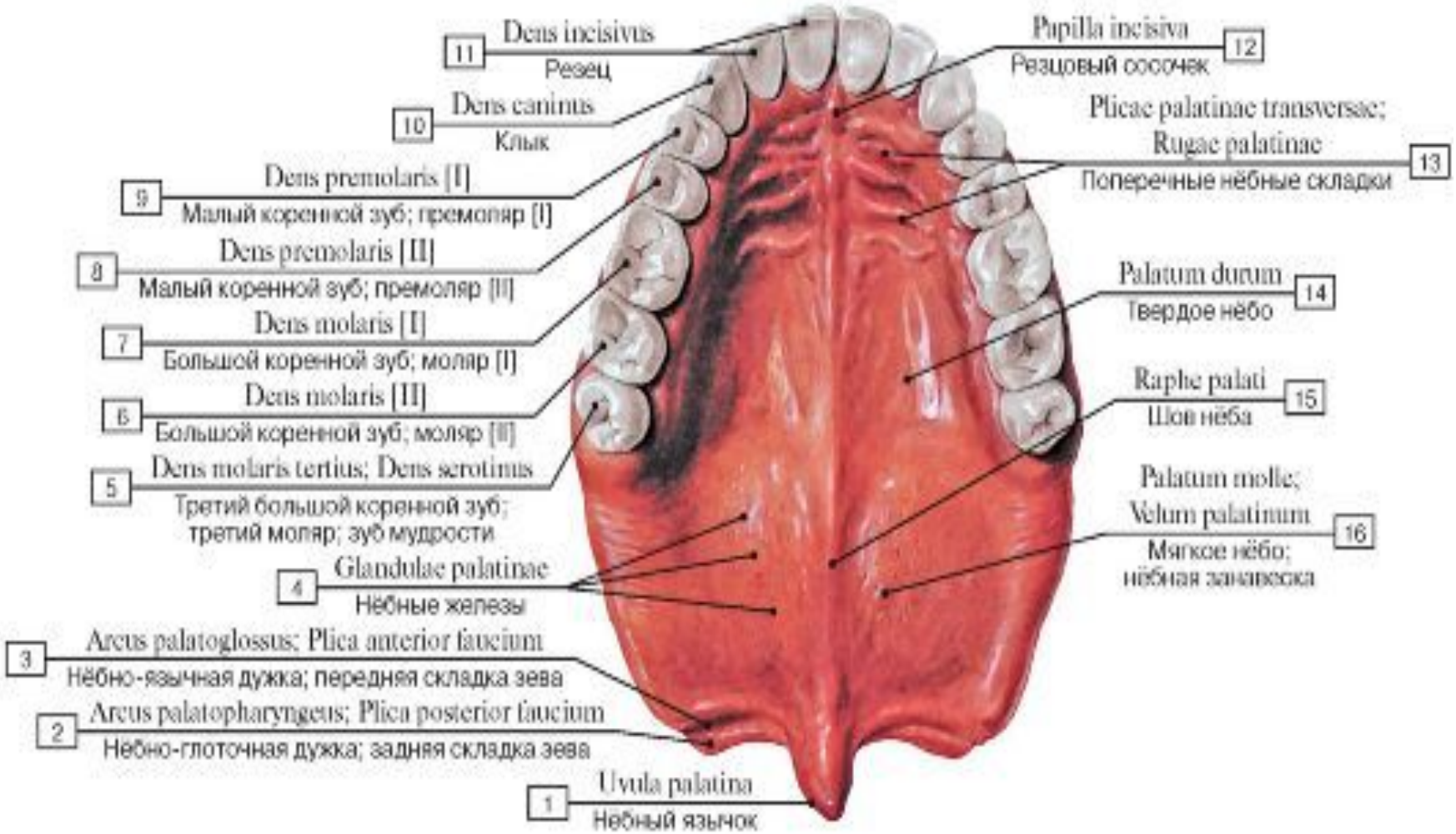
11 Dens incisivus
Резец
10 Dens caninus
Клык
9 Dens premolaris [I]
Малый коренной зуб; премоляр [I]
8 Dens premolaris [II]
Малый коренной зуб; премоляр [II]
7 Dens molaris [I]
Большой коренной зуб; моляр [I]
6 Dens molaris [II]
Большой коренной зуб; моляр [II]
5 Dens molaris tertius; Dens serotinus
Третий большой коренной зуб;
третий моляр; зуб мудрости
4 Glandulae palatinae
Нёбные железы
3 Arcus palatoglossus; Plica anterior faucium
Нёбно-язычная дужка; передняя складка зева
2 Arcus palatopharyngeus; Plica posterior faucium
Нёбно-глоточная дужка; задняя складка зева
1 Uvula palatina
Нёбный язычок
Papilla incisiva
Резцовый сосочек 12
Plicae palatinae transversae;
Rugae palatinae
Поперечные нёбные складки 13
Palatum durum 14
Твердое нёбо
Raphe palati
Шов нёба 15
Palatum molle;
Velum palatinum 16
Мягкое нёбо;
нёбная занавеска

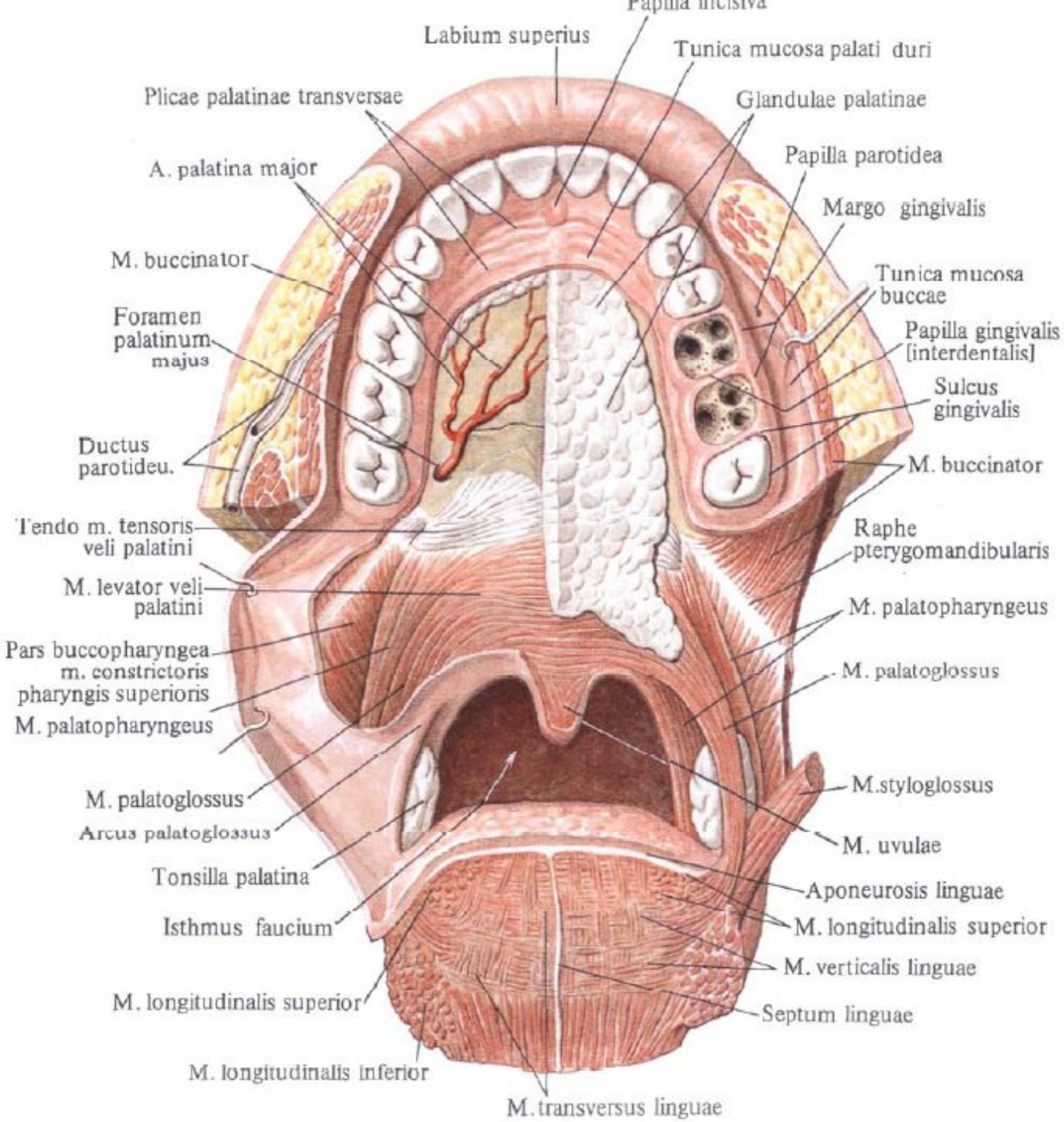
Papilla incisiva
Labium superius
Tunica mucosa palati duri
Plicae palatinae transversae
Glandulae palatinae
Papilla parotidea
A. palatina major
Margo gingivalis
M. buccinator
Tunica mucosa buccae
Foramen palatinum majus
Papilla gingivalis [interdentalis]
Sulcus gingivalis
Ductus parotideu.
M. buccinator
Tendo m. tensoris veli palatini
Raphe pterygomandibularis
M. levator veli palatini
M. palatopharyngeus
Pars buccopharyngea m. constrictoris pharyngis superioris
M. palatoglossus
M. palatopharyngeus
M.styloglossus
M. palatoglossus
Arcus palatoglossus
M. uvulae
Tonsilla palatina
Aponeurosis linguae
Isthmus faucium
M. longitudinalis superior
M. verticalis linguae
M. longitudinalis superior
Septum linguae
M. longitudinalis inferior
M. transversus linguae

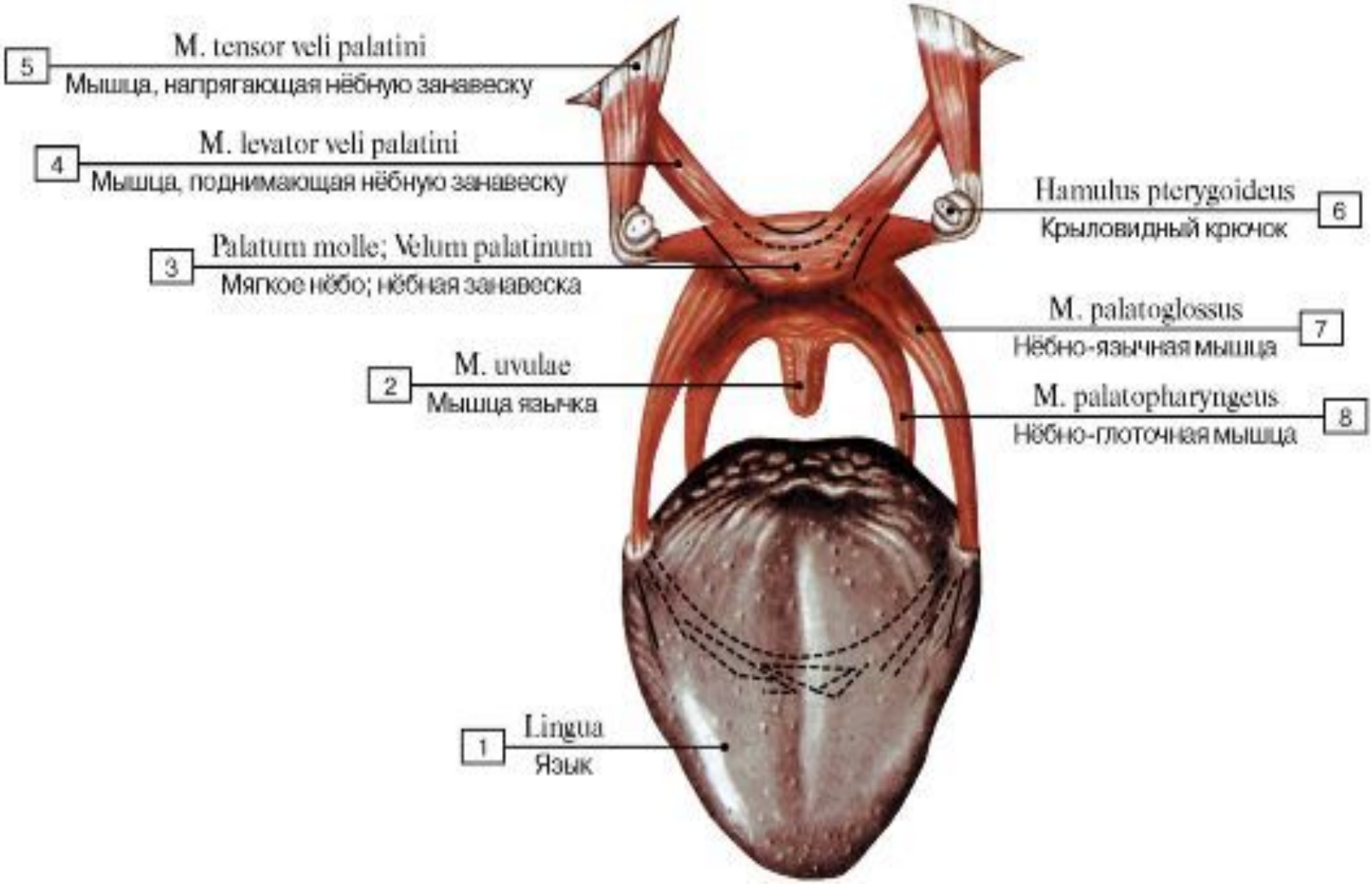
5
M. tensor veli palatini
Мышца, напрягающая нёбную занавеску
4
M. levator veli palatini
Мышца, поднимающая нёбную занавеску
3
Palatum molle; Velum palatinum
Мягкое нёбо; нёбная занавеска
2
M. uvulae
Мышца язычка
1
Lingua
Язык
Hamulus pterygoideus
Крыловидный крючок
6
M. palatoglossus
Нёбно-язычная мышца
7
M. palatopharyngeus
Нёбно-глоточная мышца
8

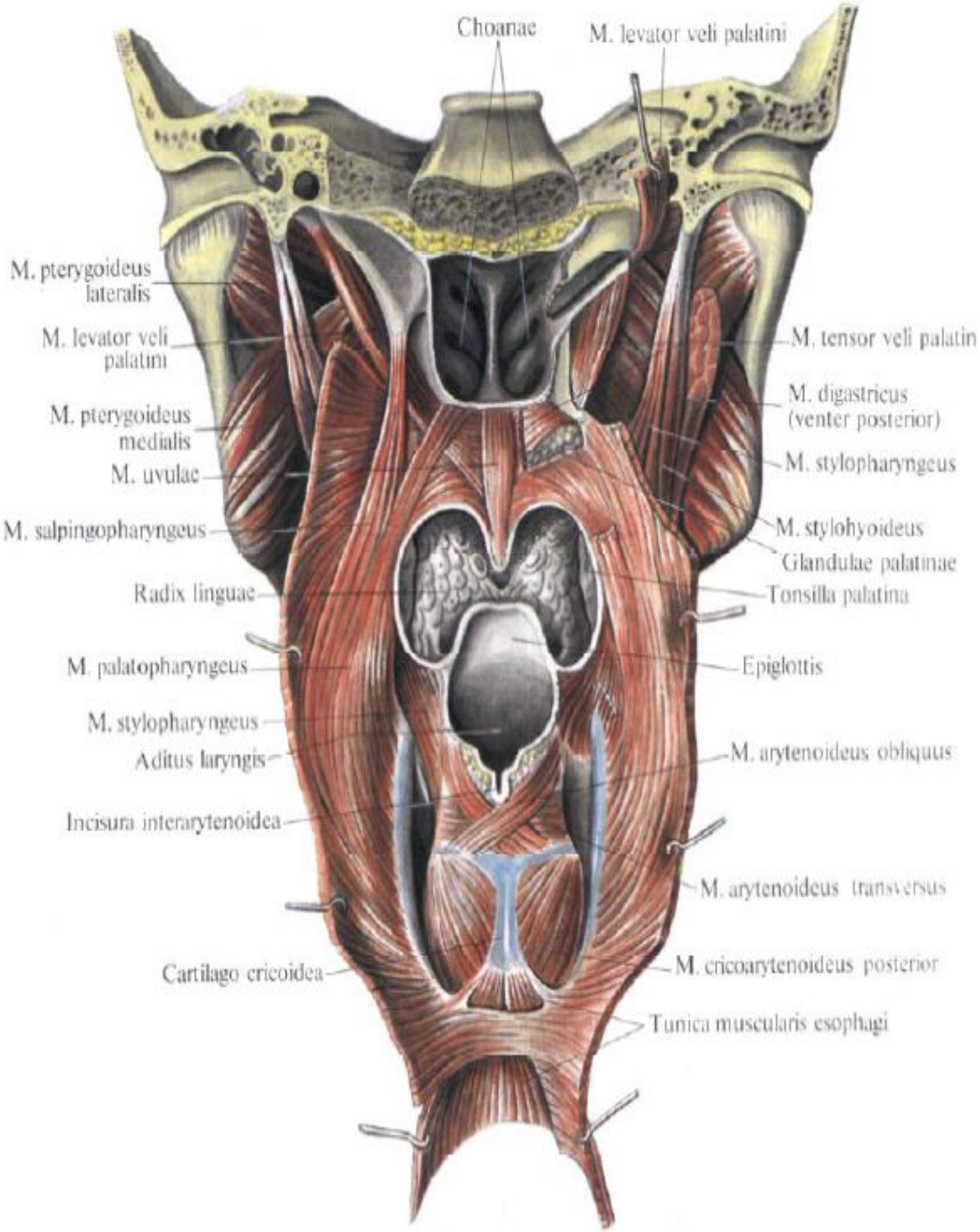
Choanae
M. levator veli palatini
M. pterygoideus lateralis
M. levator veli palatini
M. pterygoideus medialis
M. uvulae
M. salpingopharyngeus
Radix linguae
M. palatopharyngeus
M. stylopharyngeus
Aditus laryngis
Incisura interarytenoidea
Cartilago cricoidea
M. tensor veli palatin
M. digastricus (venter posterior)
M. stylopharyngeus
M. stylohyoideus
Glandulae palatinae
Tonsilla palatina
Epiglottis
M. arytenoideus obliquus
M. arytenoideus transversus
M. cricoarytenoideus posterior
Tunica muscularis esophagi

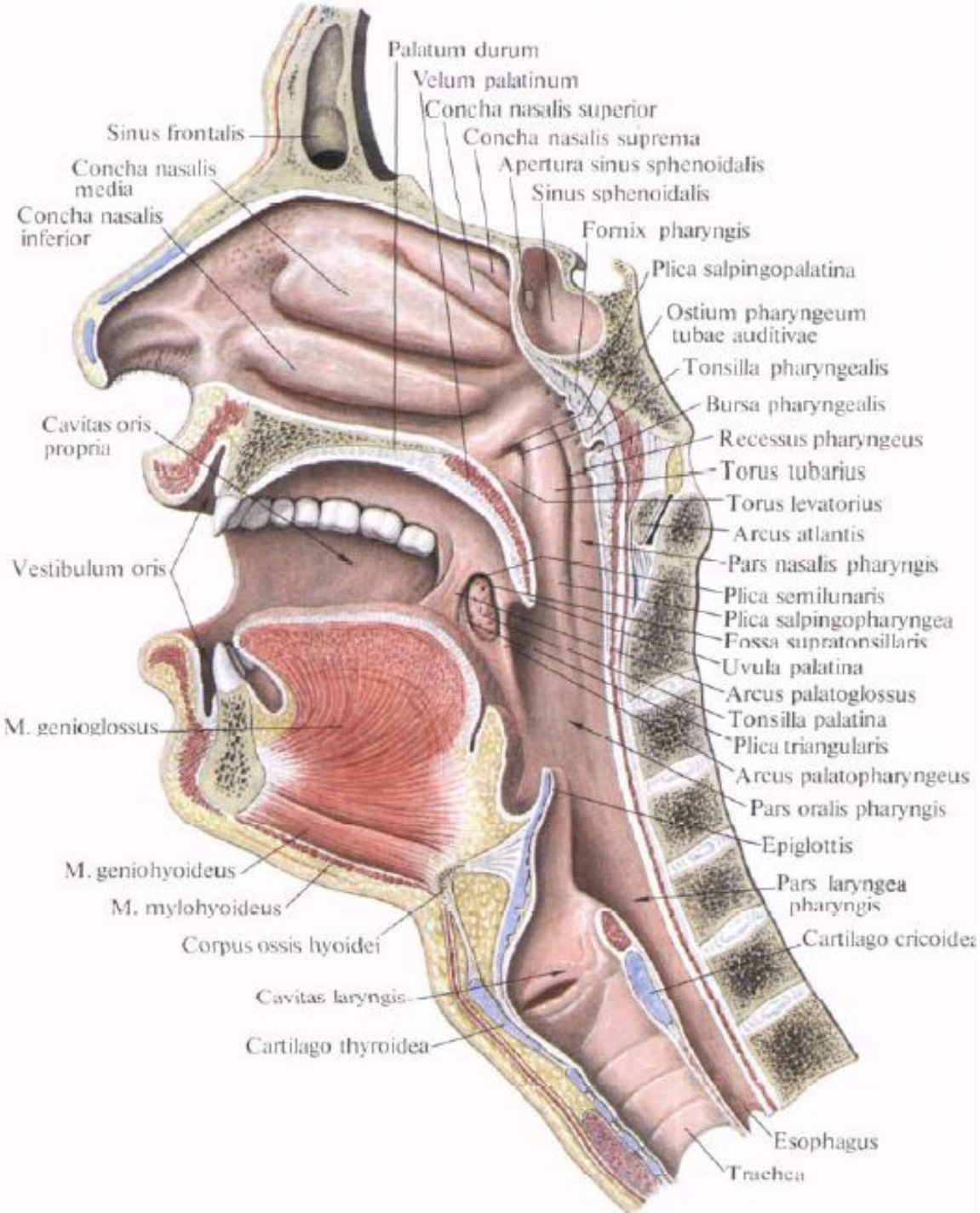
Palatum durum
Velum palatinum
Concha nasalis superior
Concha nasalis suprema
Apertura sinus sphenoidalis
Sinus sphenoidalis
Sinus frontalis
Concha nasalis media
Concha nasalis inferior
Fornix pharyngis
Plica salpingopalatina
Ostium pharyngeum tubae auditivae
Tonsilla pharyngealis
Bursa pharyngealis
Recessus pharyngeus
Torus tubarius
Torus levatorius
Arcus atlantis
Pars nasalis pharyngis
Plica semilunaris
Plica salpingopharyngea
Fossa supratonsillaris
Uvula palatina
Arcus palatoglossus
Tonsilla palatina
Plica triangularis
Arcus palatopharyngeus
Pars oralis pharyngis
Epiglottis
Pars laryngea pharyngis
Cartilago cricoidea
Cavitas oris propria
Vestibulum oris
M. genioglossus
M. geniohyoideus
M. mylohyoideus
Corpus ossis hyoidei
Cavitas laryngis
Cartilago thyroidea
Esophagus
Trachea

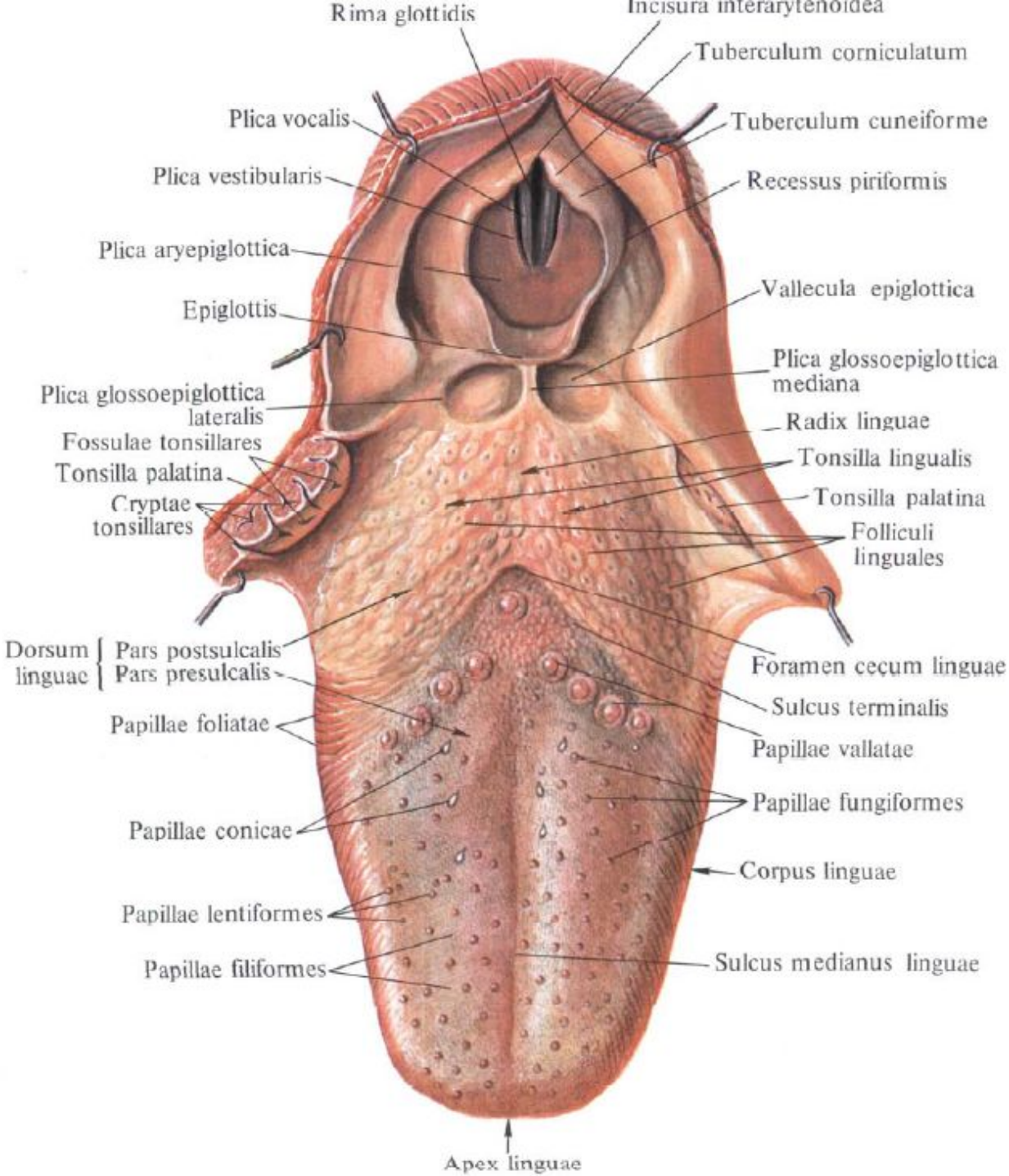
Rima glottidis
Incisura interarytenoidea
Tuberculum corniculatum
Plica vocalis
Tuberculum cuneiforme
Plica vestibularis
Recessus piriformis
Plica aryepiglottica
Vallecula epiglottica
Epiglottis
Plica glossoepiglottica mediana
Plica glossoepiglottica lateralis
Radix linguae
Fossulae tonsillares
Tonsilla palatina
Tonsilla lingualis
Tonsilla palatina
Cryptae tonsillares
Folliculi linguales
Dorsum linguae
Pars postsulcalis
Pars presulcalis
Foramen cecum linguae
Sulcus terminalis
Papillae foliatae
Papillae vallatae
Papillae fungiformes
Papillae conicae
Corpus linguae
Papillae lentiformes
Papillae filiformes
Sulcus medianus linguae
Apex linguae

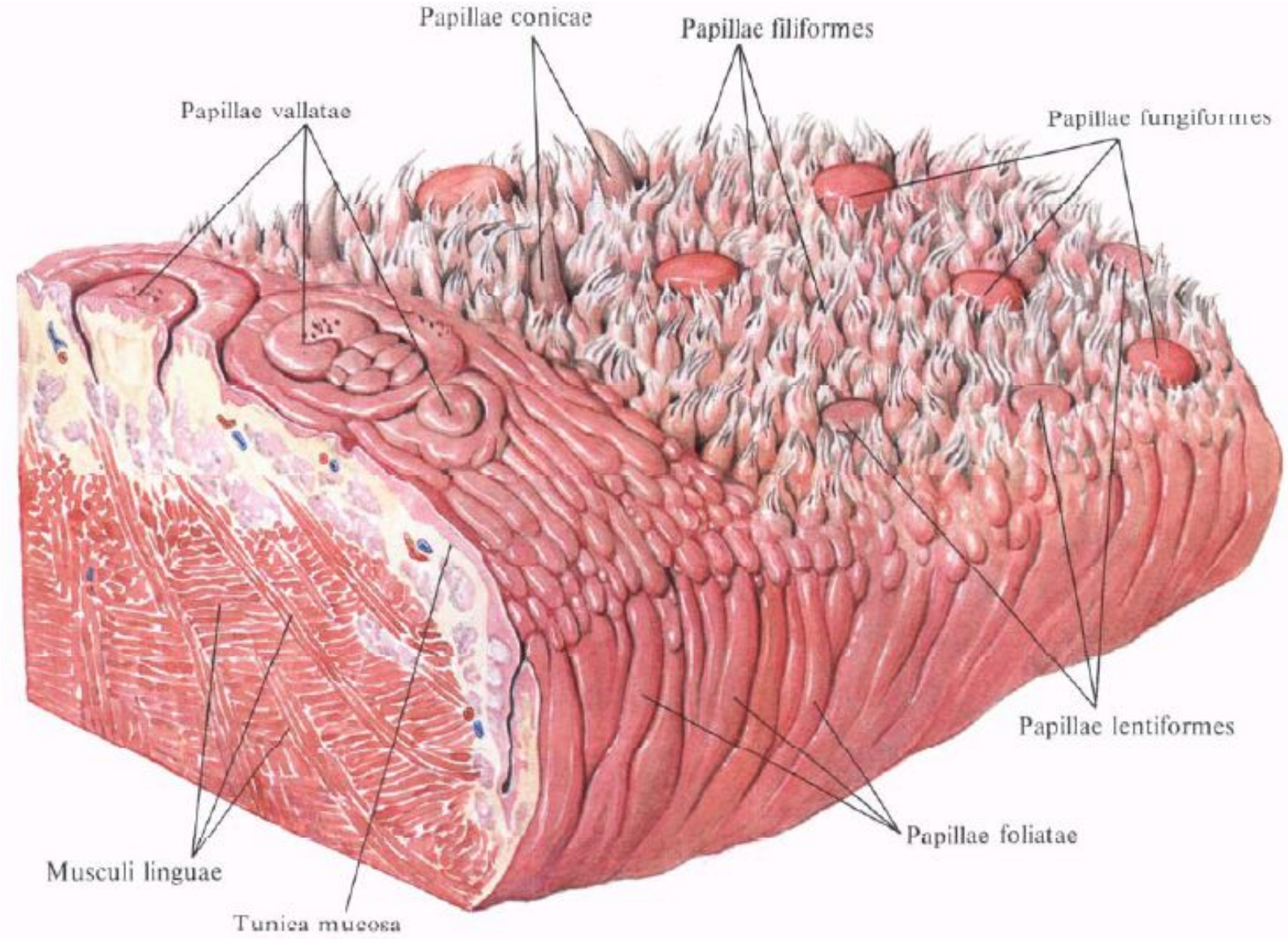
Papillae conicae
Papillae filiformes
Papillae vallatae
Papillae fungiformes
Papillae lentiformes
Papillae foliatae
Musculi linguae
Tunica mucosa

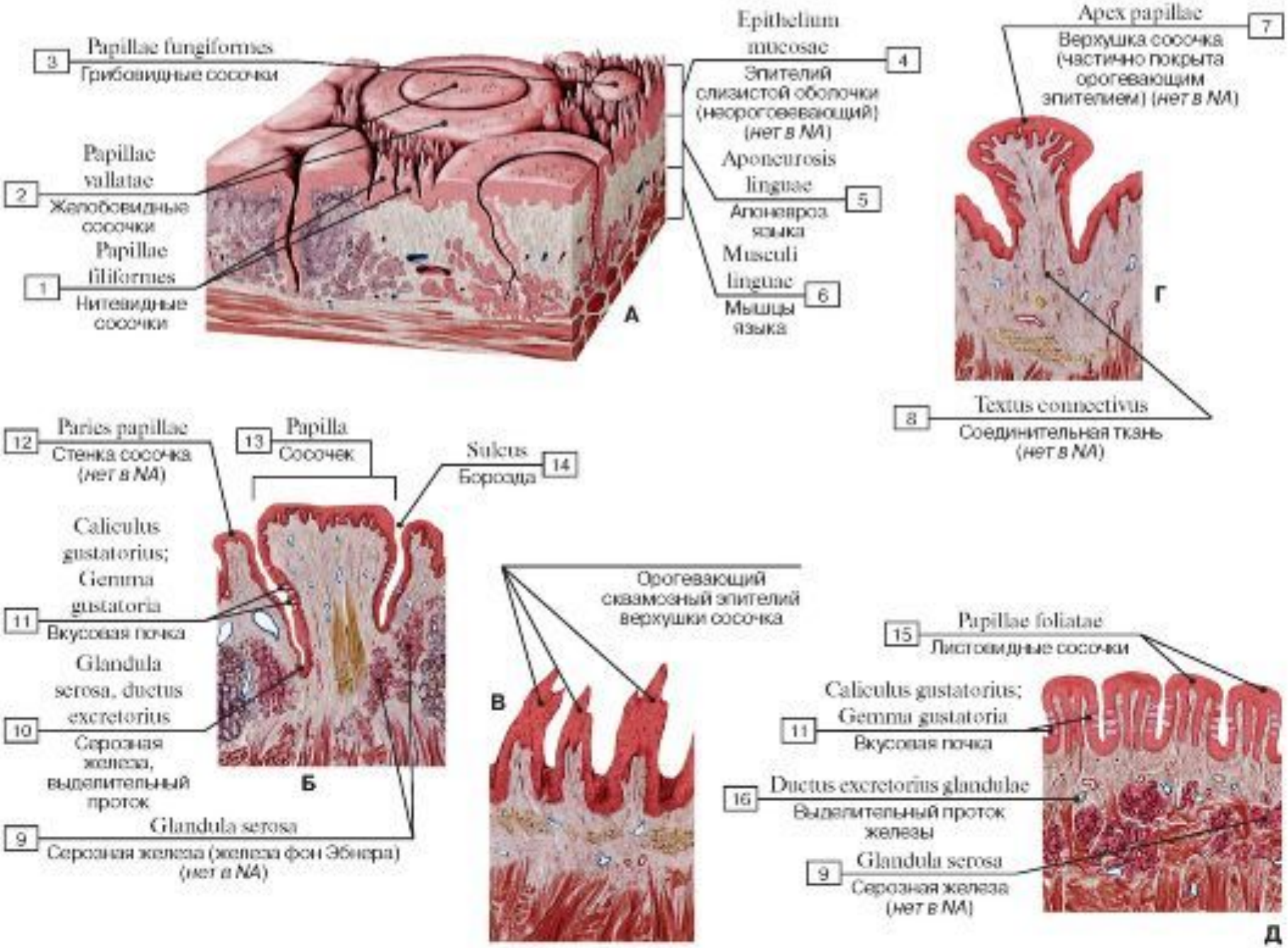
3 Papillae fungiformes
Грибовидные сосочки
2 Papillae vallatae
Желобовидные сосочки
1 Papillae filiformes
Нитевидные сосочки
Epithelium mucosae 4
Эпителий слизистой оболочки (неороговевающий) (нет в NA)
Aponeurosis linguae 5
Апоневроз языка
Musculi linguae 6
Мышцы языка
А
Apex papillae 7
Верхушка сосочка (частично покрыта ороговевающим эпителием) (нет в NA)
Г
8 Textus connectivus
Соединительная ткань (нет в NA)
12 Paries papillae
Стенка сосочка (нет в NA)
13 Papilla
Сосочек
Sulcus 14
Борозда
Caliculus gustatorius; Gemma gustatoria 11
Вкусовая почка
Glandula serosa, ductus excretorius 10
Серозная железа, выделительный проток
Б
9 Glandula serosa
Серозная железа (железа фон Эбнера) (нет в NA)
Ороговевающий сквамозный эпителий верхушки сосочка
В
15 Papillae foliatae
Листовидные сосочки
Caliculus gustatorius; Gemma gustatoria 11
Вкусовая почка
16 Ductus excretorius glandulae
Выделительный проток железы
9 Glandula serosa
Серозная железа (нет в NA)
Д

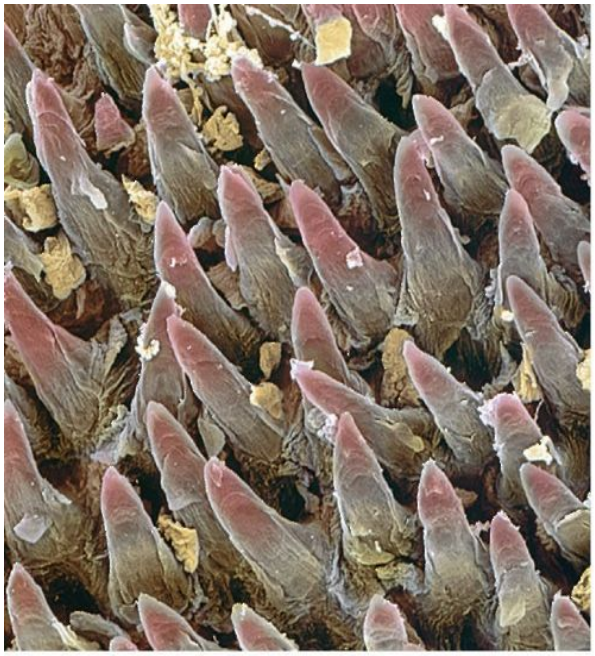

А

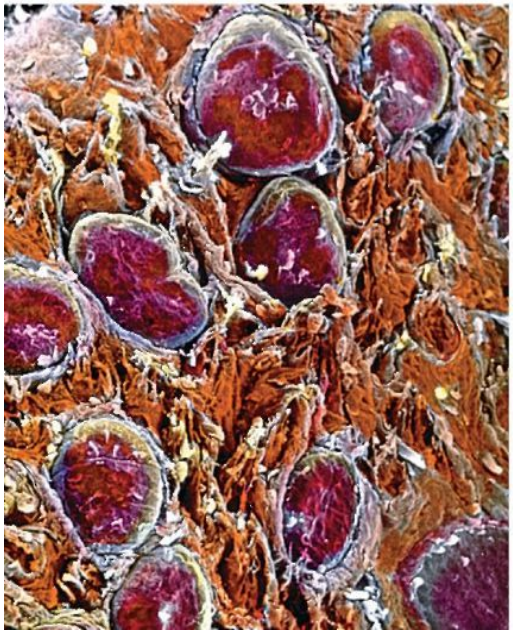

Б

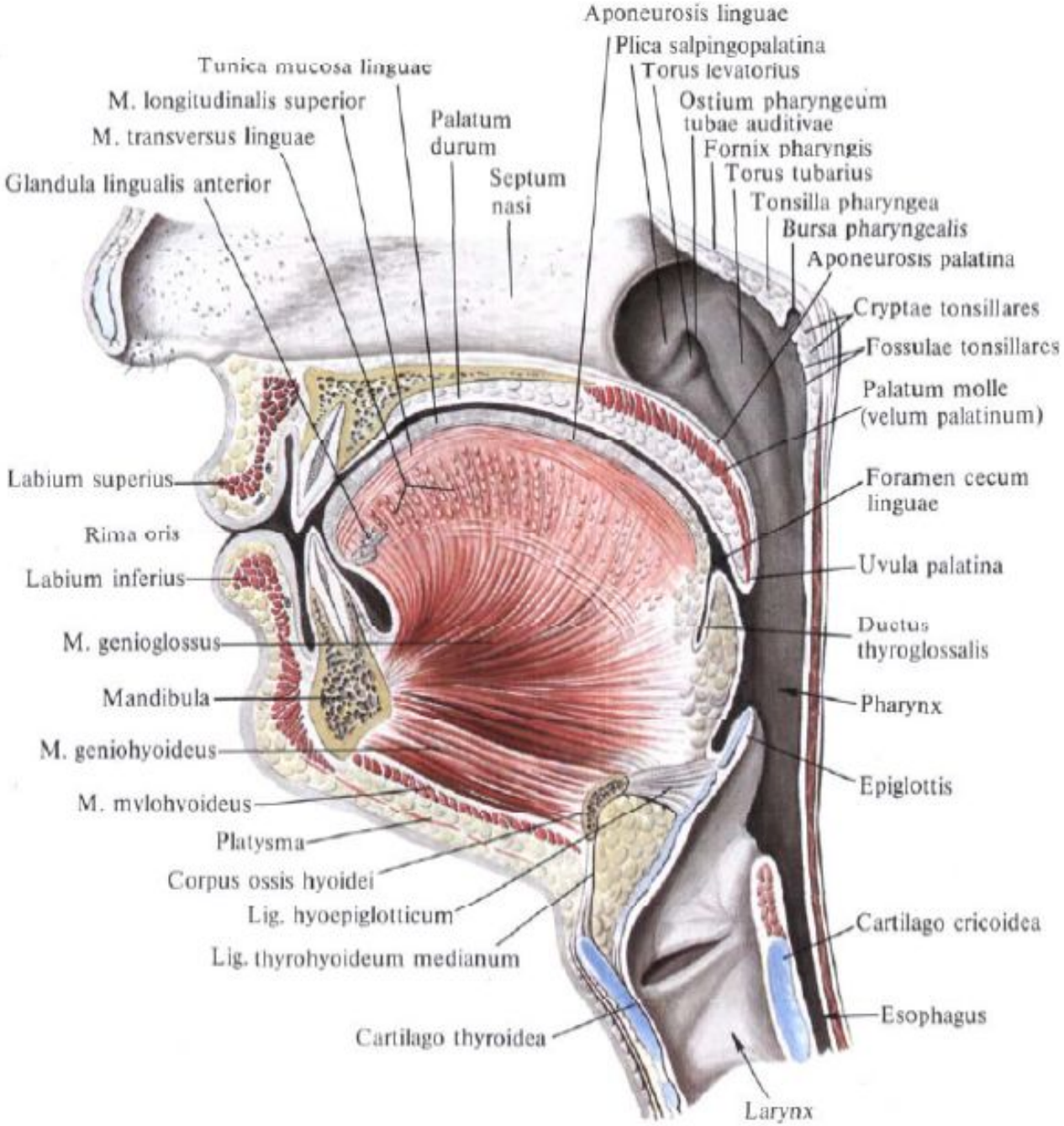
Aponeurosis linguae
Plica salpingopalatina
Torus levatorius
Tunica mucosa linguae
M. longitudinalis superior
M. transversus linguae
Palatum durum
Ostium pharyngeum tubae auditivae
Fornix pharyngis
Torus tubarius
Septum nasi
Glandula lingualis anterior
Tonsilla pharyngea
Bursa pharyngealis
Aponeurosis palatina
Cryptae tonsillares
Fossulae tonsillares
Palatum molle (velum palatinum)
Labium superius
Foramen cecum linguae
Rima oris
Uvula palatina
Labium inferius
Ductus thyroglossalis
M. genioglossus
Mandibula
Pharynx
M. geniohyoideus
Epiglottis
M. mylohyoideus
Platysma
Corpus ossis hyoidei
Lig. hyoepiglotticum
Cartilago cricoidea
Lig. thyrohyoideum medianum
Esophagus
Cartilago thyroidea
Larynx

Занятие №2

Зубы, большие и малые слюнные железы.

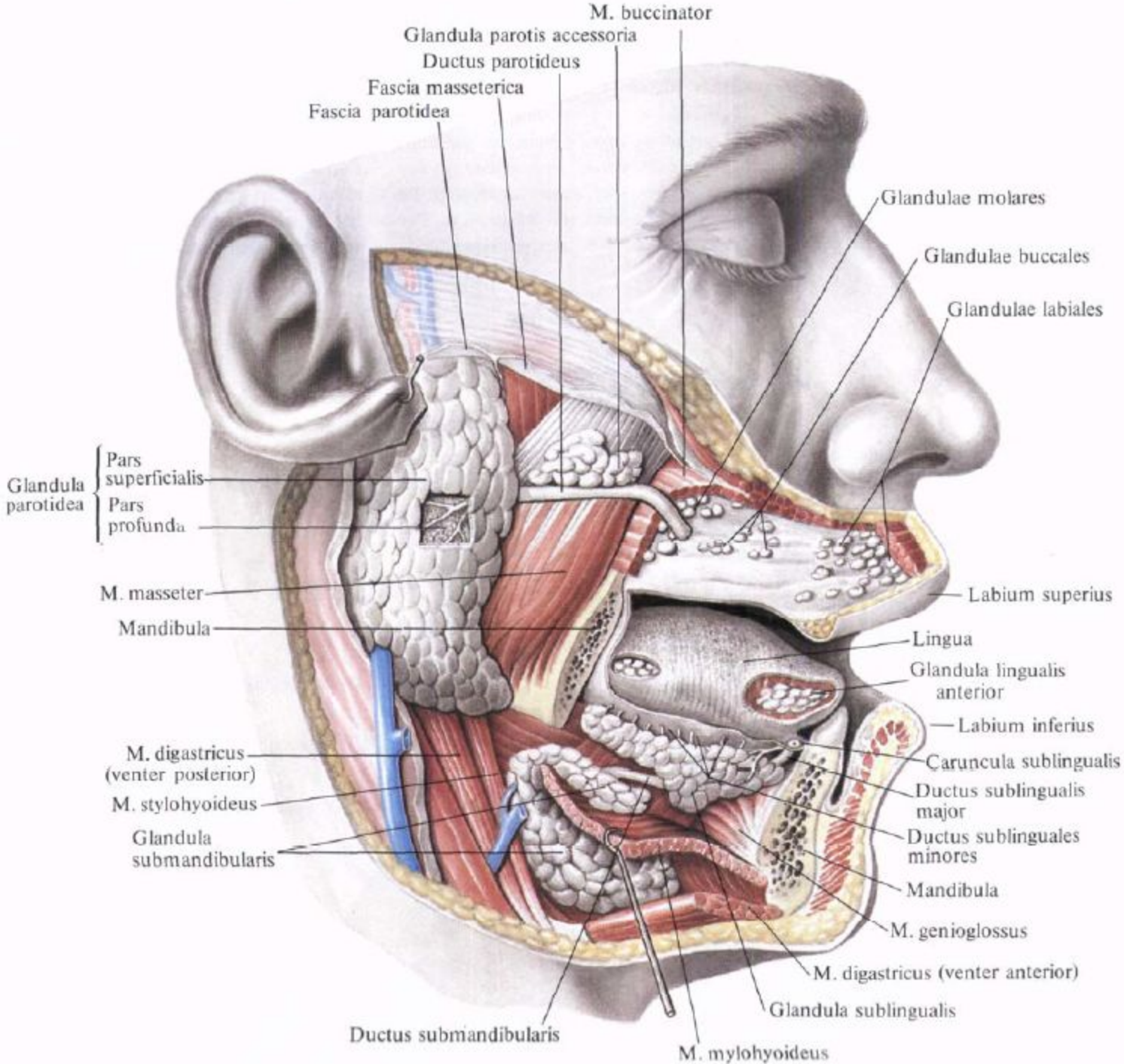
M. buccinator
Glandula parotis accessoria
Ductus parotideus
Fascia masseterica
Fascia parotidea
Glandulae molares
Glandulae buccales
Glandulae labiales
Glandula parotidea
Pars superficialis
Pars profunda
M. masseter
Mandibula
Labium superius
Lingua
Glandula lingualis anterior
Labium inferius
Caruncula sublingualis
Ductus sublingualis major
Ductus sublinguales minores
Mandibula
M. genioglossus
M. digastricus (venter anterior)
Glandula sublingualis
M. digastricus (venter posterior)
M. stylohyoideus
Glandula submandibularis
Ductus submandibularis
M. mylohyoideus

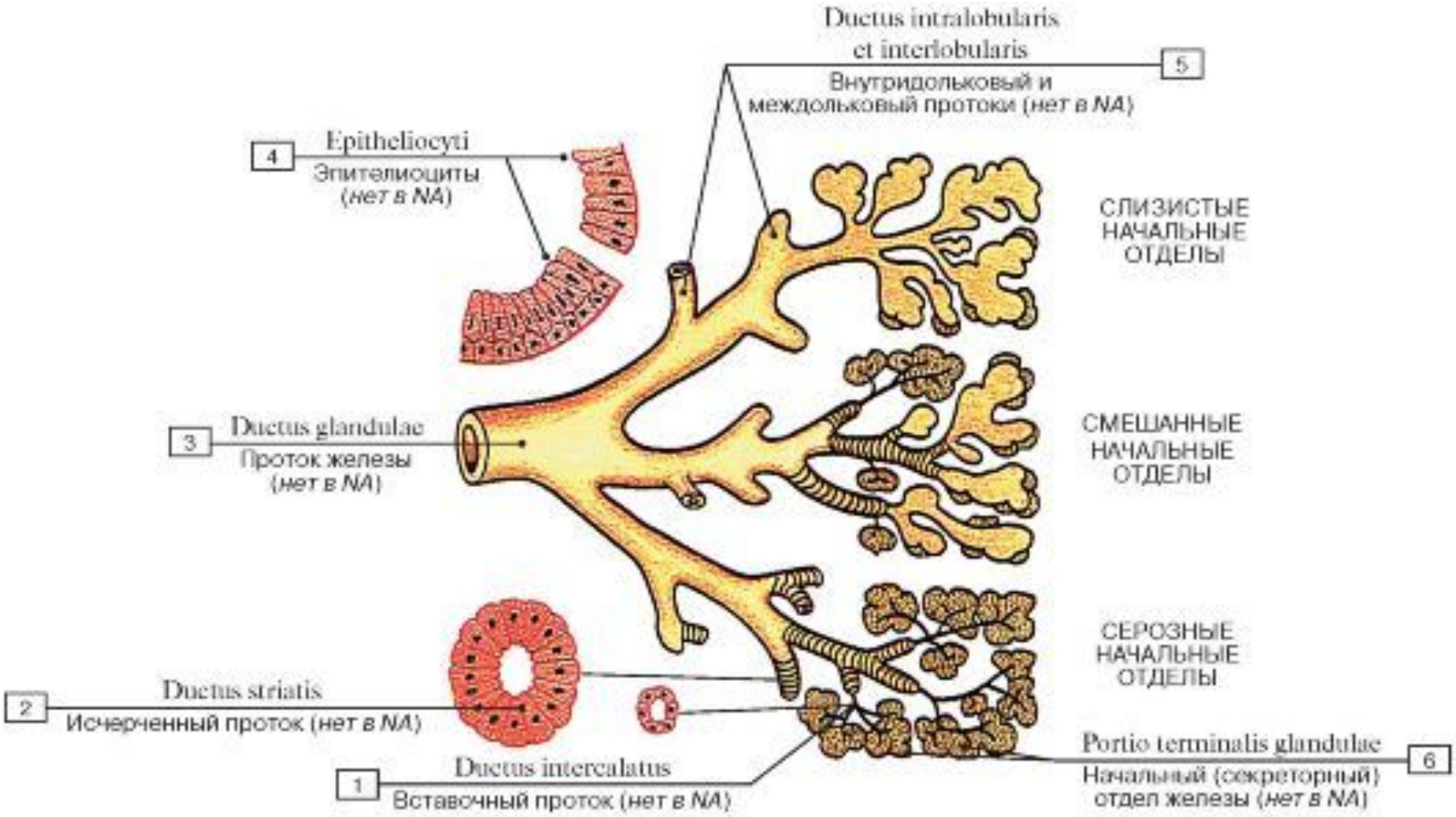
Ductus intralobularis
et interlobularis
5
Внутридольковый и
междольковый протоки (нет в NA)
4
Epitheliocyti
Эпителиоциты
(нет в NA)
СЛИЗИСТЫЕ
НАЧАЛЬНЫЕ
ОТДЕЛЫ
3
Ductus glandulae
Проток железы
(нет в NA)
СМЕШАННЫЕ
НАЧАЛЬНЫЕ
ОТДЕЛЫ
СЕРОЗНЫЕ
НАЧАЛЬНЫЕ
ОТДЕЛЫ
2
Ductus striatis
Исчерченный проток (нет в NA)
Portio terminalis glandulae
6
Начальный (секреторный)
отдел железы (нет в NA)
1
Ductus intercalatus
Вставочный проток (нет в NA)

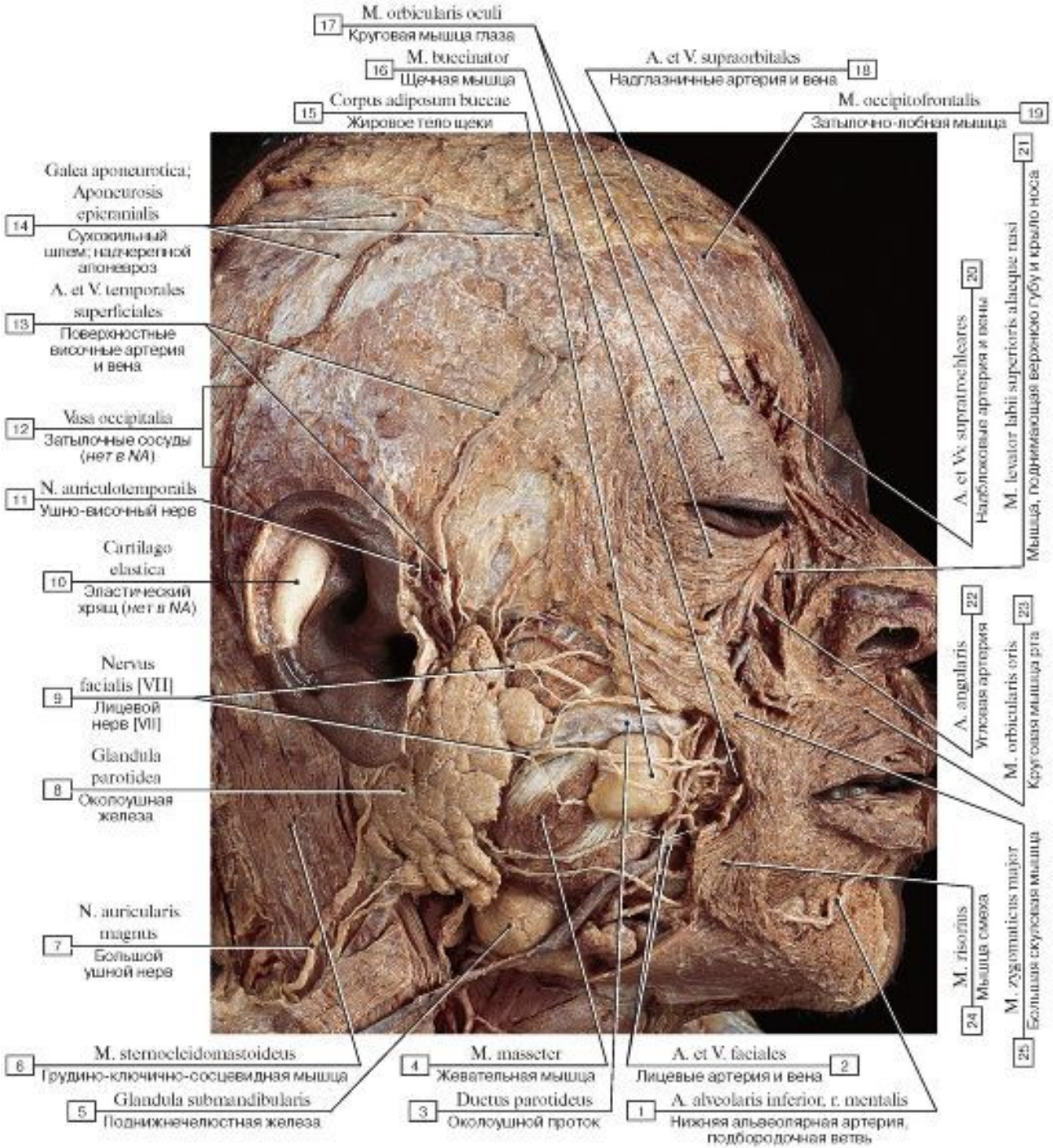
17 M. orbicularis oculi
Круговая мышца глаза
16 M. buccinator
Щечная мышца
15 Corpus adiposum buccae
Жировое тело щеки
A. et V. supraorbitales 18
Надглазничные артерия и вена
M. occipitofrontalis 19
Затылочно-лобная мышца
Galea aponeurotica; Aponeurosis epicranialis
14 Сухожильный шлем; надкостничный апоневроз
A. et V. temporales superficiales
13 Поверхностные височные артерия и вена
12 Vasa occipitalia
Затылочные сосуды (нет в NA)
11 N. auriculotemporalis
Ушно-височный нерв
Cartilago elastica
10 Эластический хрящ (нет в NA)
Nervus facialis [VII]
9 Лицевой нерв [VII]
Glandula parotidea
8 Околоушная железа
N. auricularis magnus
7 Большой ушной нерв
6 M. sternocleidomastoideus
Грудино-ключично-сосцевидная мышца
5 Glandula submandibularis
Поднижнечелюстная железа
4 M. masseter
Жевательная мышца
3 Ductus parotideus
Околоушной проток
A. et V. faciales 2
Лицевые артерия и вена
1 A. alveolaris inferior, r. mentalis
Нижняя альвеолярная артерия, подбородочная ветвь
21 M. levator labii superioris alaeque nasi
Мышца, поднимающая верхнюю губу и крыло носа
20 A. et Vv. supratrochleares
Надблоковые артерия и вены
22 A. angularis
Угловая артерия
23 M. orbicularis oris
Круговая мышца рта
M. risorius 24
Мышца смеха
M. zygomaticus major 25
Большая скуловая мышца

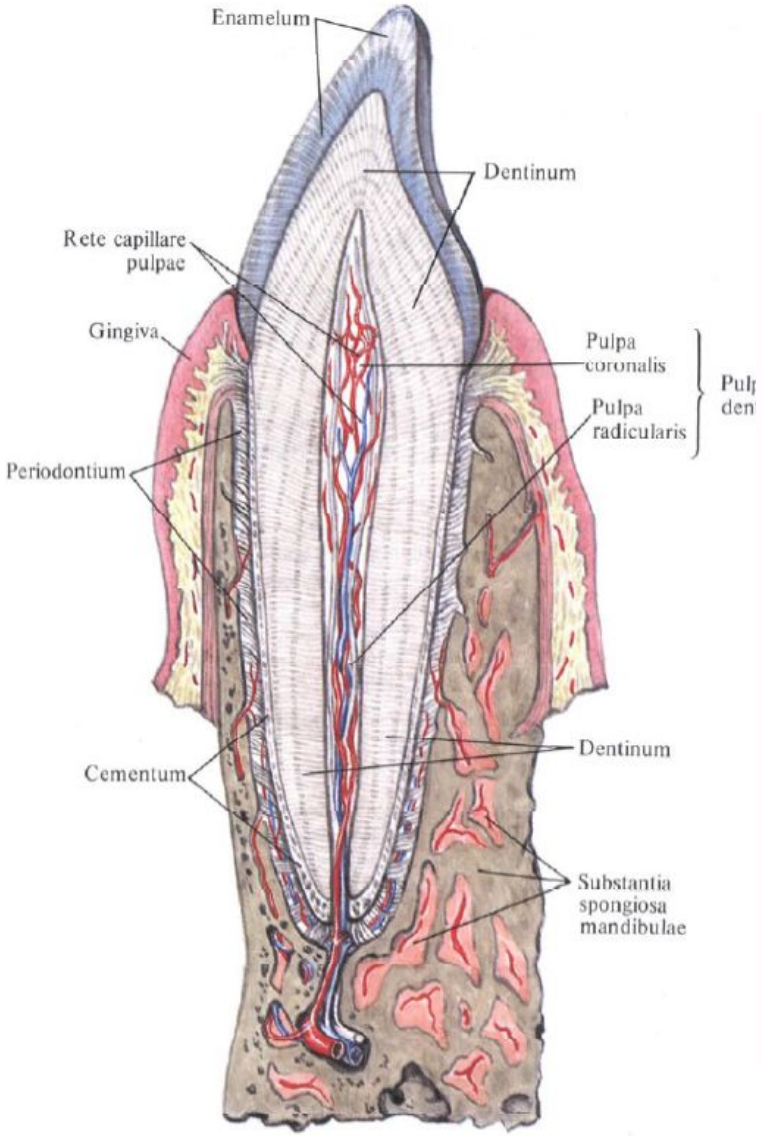
Enamelum
Dentinum
Rete capillare pulpae
Gingiva
Pulpa coronalis
Pulpa radicularis
Periodontium
Dentinum
Cementum
Substantia spongiosa mandibulae

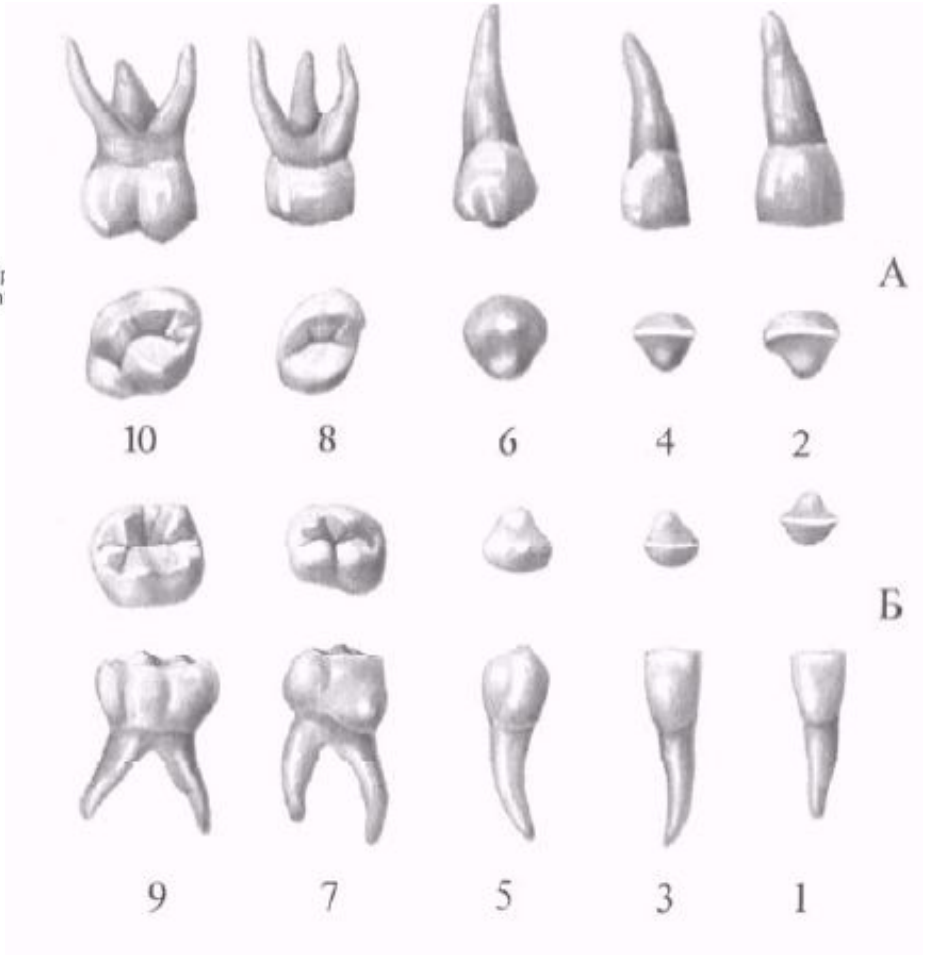
А
10
8
6
4
2
Б
9
7
5
3
1

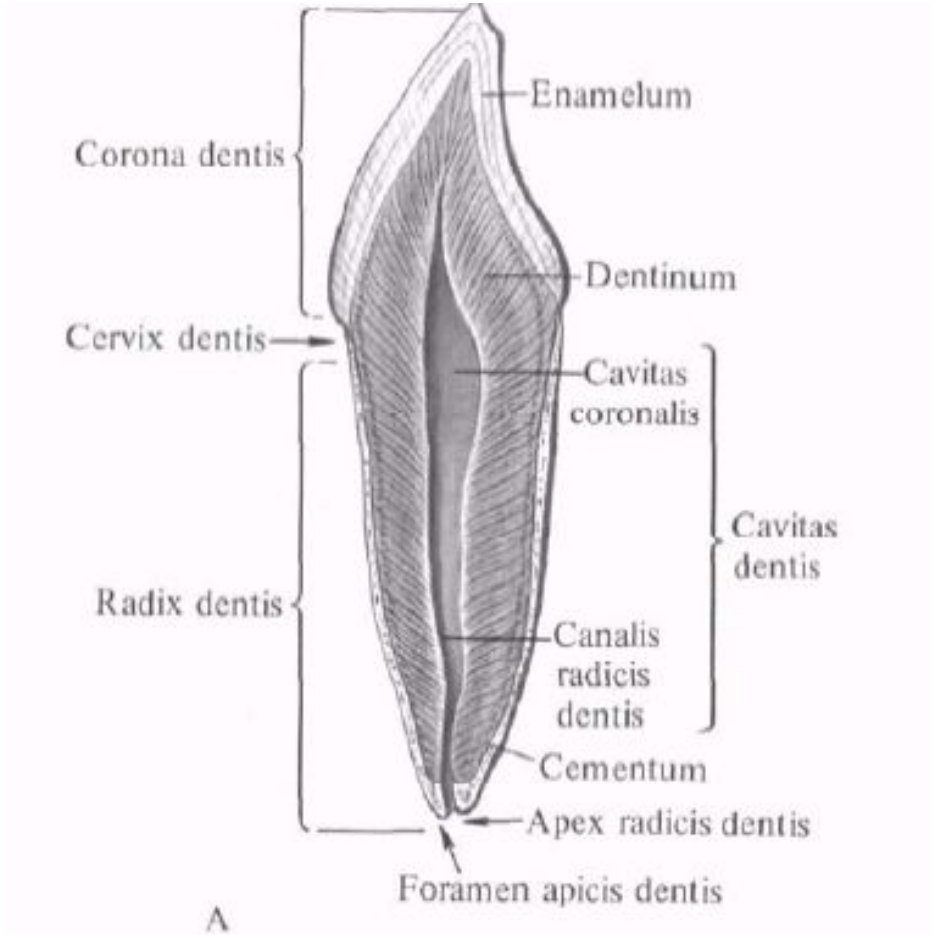
Enamelum
Corona dentis
Dentinum
Cervix dentis
Cavitas coronalis
Cavitas dentis
Radix dentis
Canalis radicis dentis
Cementum
Apex radicis dentis
Foramen apicis dentis
A

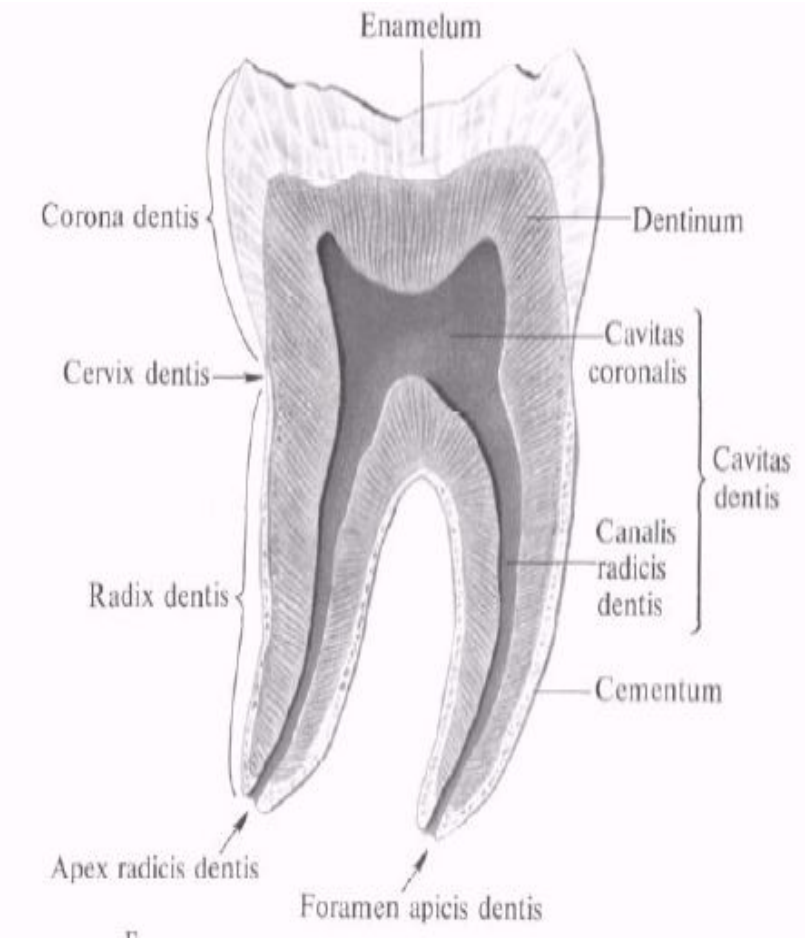
Enamelum
Corona dentis
Dentinum
Cavitas coronalis
Cervix dentis
Cavitas dentis
Canalis radicis dentis
Radix dentis
Cementum
Apex radicis dentis
Foramen apicis dentis

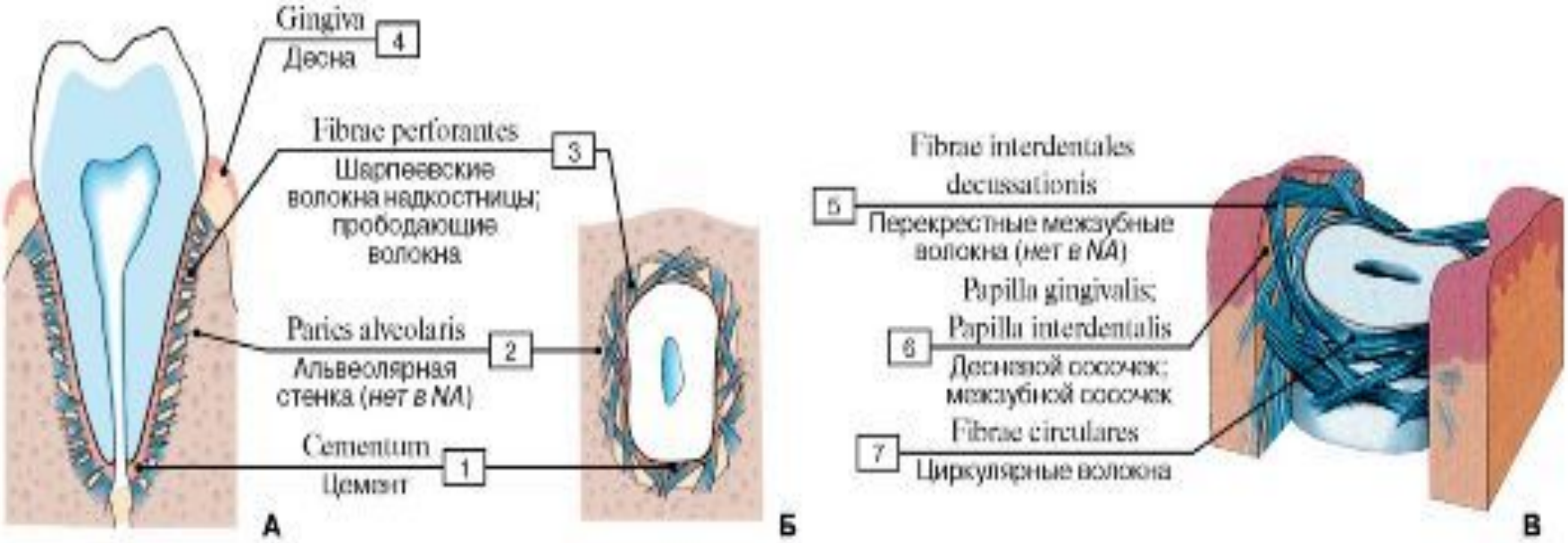
Gingiva
Десна
4
Fibrae perforantes
Шарпеевские волокна надкостницы; прободающие волокна
3
Paries alveolaris
Альвеолярная стенка (нет в NA)
2
Cementum
Цемент
1
А
Б
Fibrae interdentales decussationis
5
Перекрестные межзубные волокна (нет в NA)
Papilla gingivalis;
Papilla interdentalis
6
Десневой сосочек; межзубной сосочек
Fibrae circulares
7
Циркулярные волокна
В

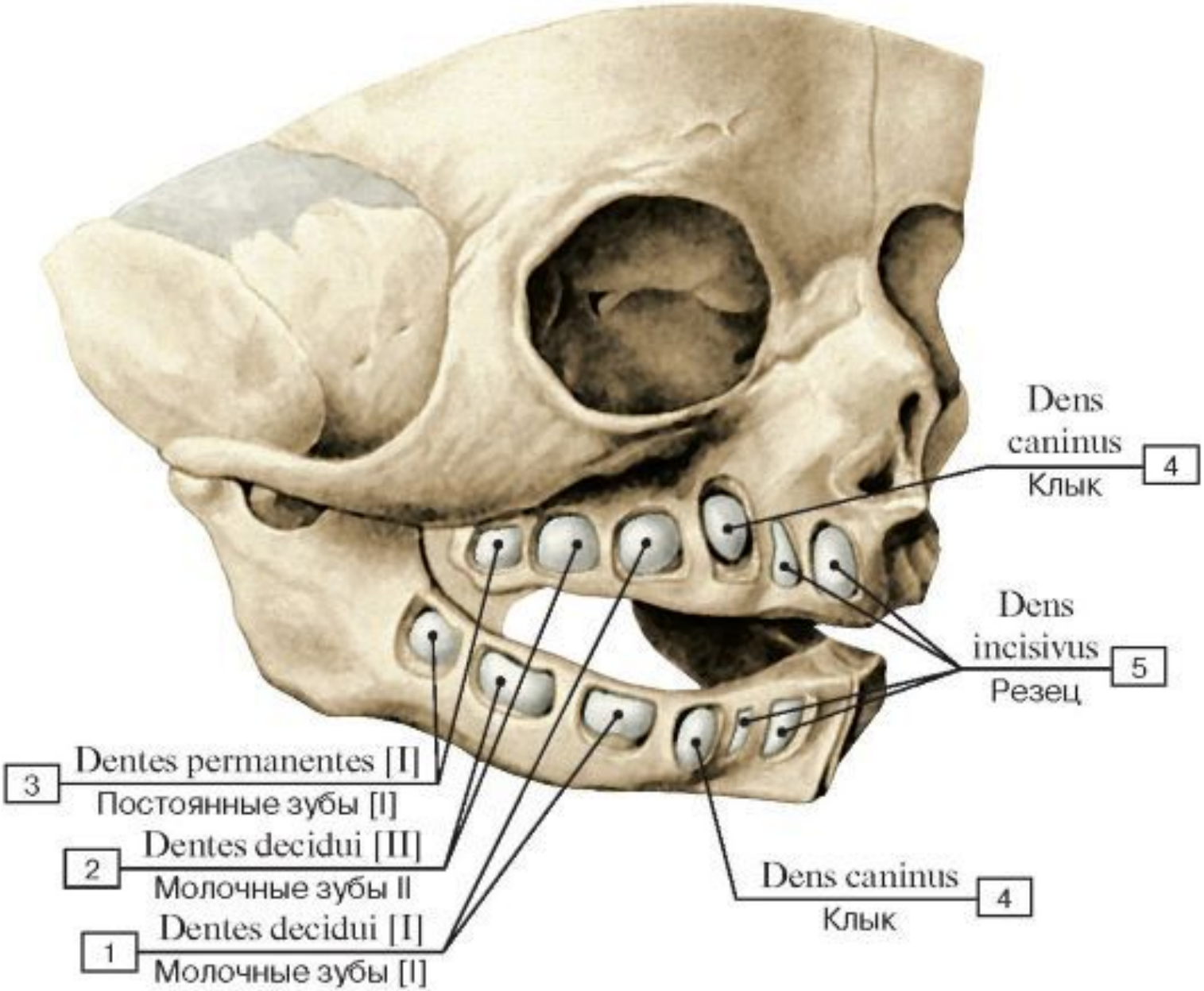
Dens
caninus
Клык
4
Dens
incisivus
Резец
5
3
Dentes permanentes [I]
Постоянные зубы [I]
2
Dentes decidui [II]
Молочные зубы II
1
Dentes decidui [I]
Молочные зубы [I]
Dens caninus
Клык
4

Занятие №3

Глотка, пищевод. Лимфоидное глоточное кольцо. Анатомия желудка.

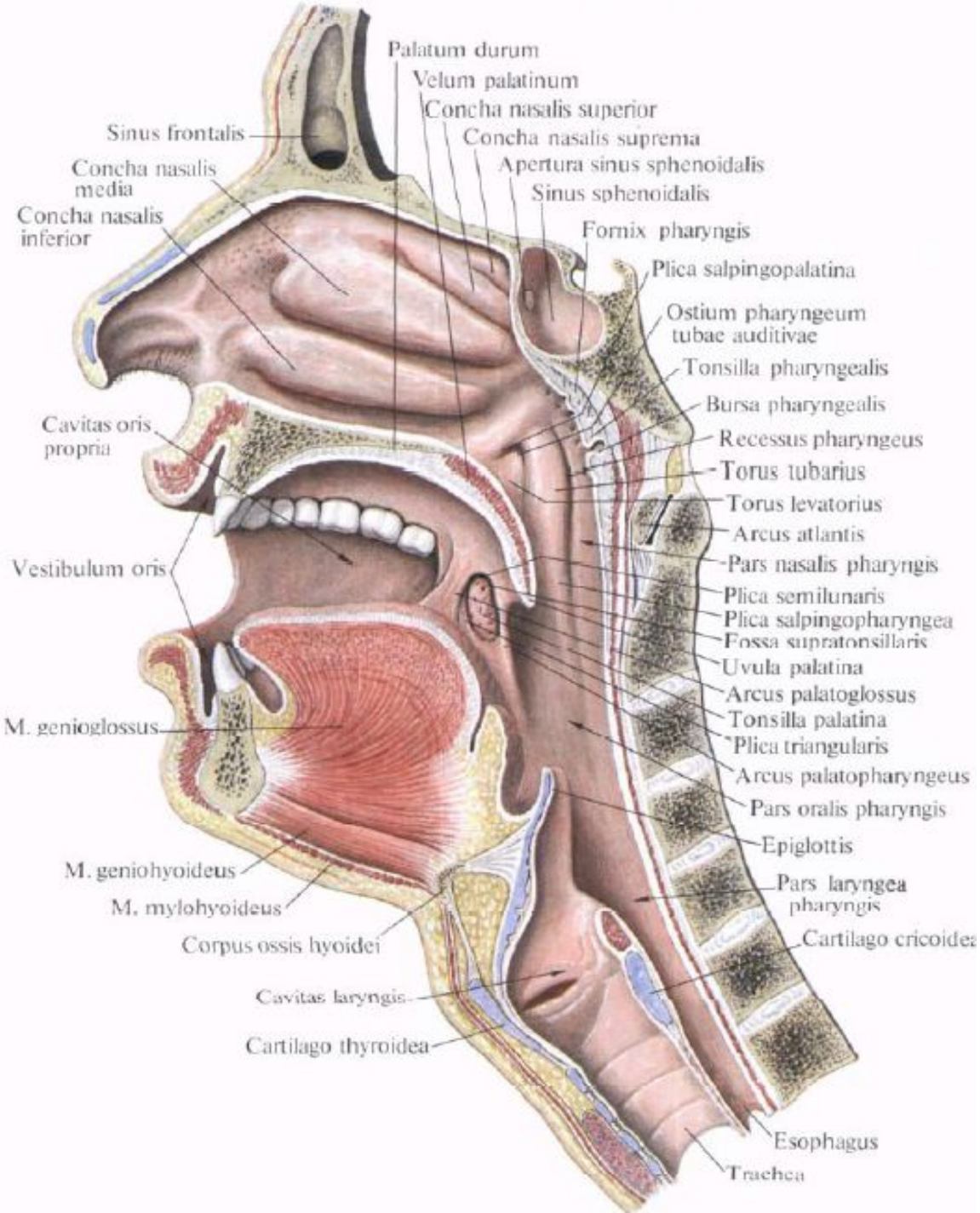
Palatum durum
Velum palatinum
Concha nasalis superior
Concha nasalis suprema
Apertura sinus sphenoidalis
Sinus sphenoidalis
Sinus frontalis
Concha nasalis media
Concha nasalis inferior
Fornix pharyngis
Plica salpingopalatina
Ostium pharyngeum tubae auditivae
Tonsilla pharyngealis
Bursa pharyngealis
Recessus pharyngeus
Torus tubarius
Torus levatorius
Arcus atlantis
Pars nasalis pharyngis
Plica semilunaris
Plica salpingopharyngea
Fossa supratonsillaris
Uvula palatina
Arcus palatoglossus
Tonsilla palatina
Plica triangularis
Arcus palatopharyngeus
Pars oralis pharyngis
Epiglottis
Pars laryngea pharyngis
Cartilago cricoidea
Cavitas oris propria
Vestibulum oris
M. genioglossus
M. geniohyoideus
M. mylohyoideus
Corpus ossis hyoidei
Cavitas laryngis
Cartilago thyroidea
Esophagus
Trachea

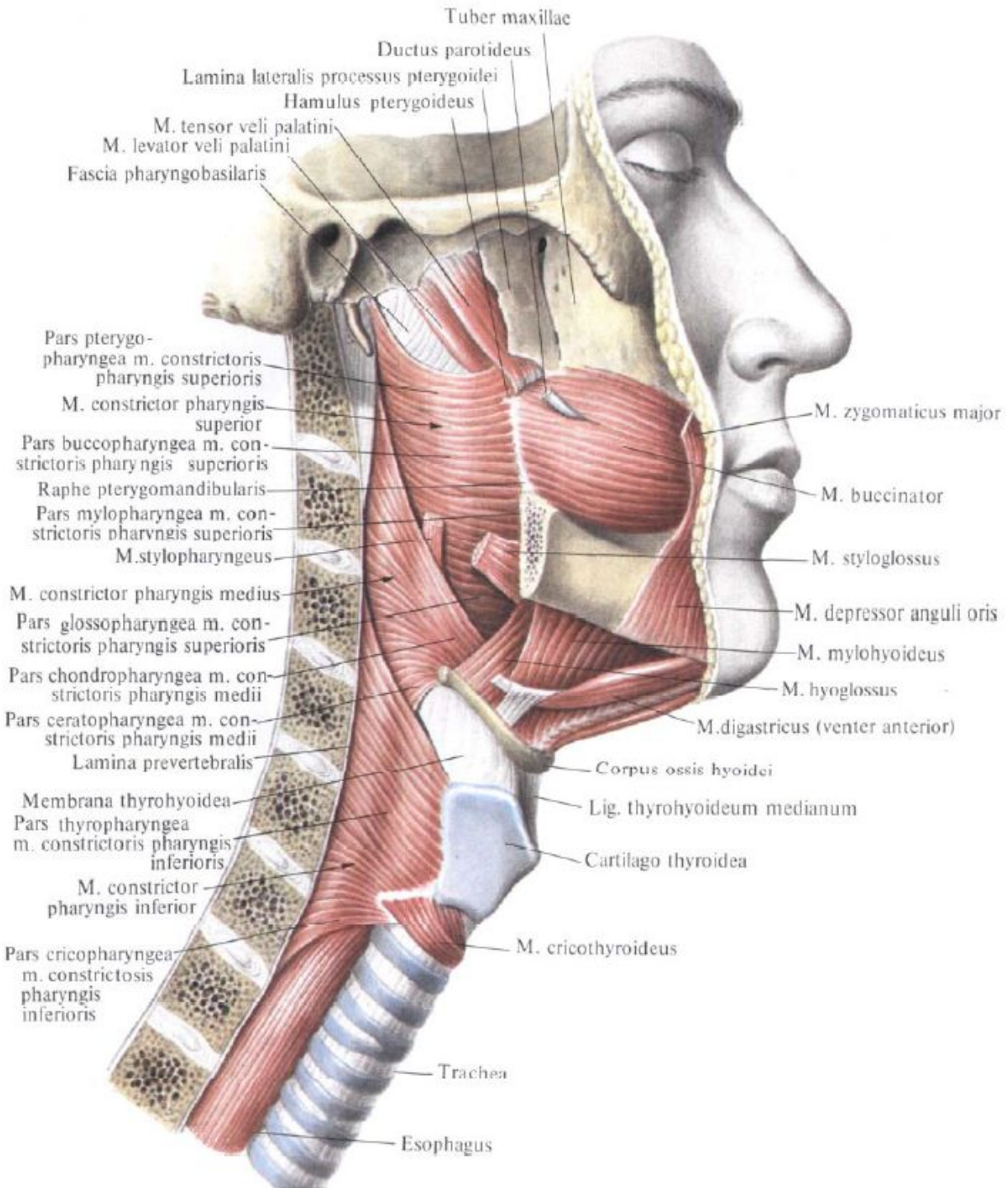
Tuber maxillae
Ductus parotideus
Lamina lateralis processus pterygoidei
Hamulus pterygoideus
M. tensor veli palatini
M. levator veli palatini
Fascia pharyngobasilaris
Pars pterygo-pharyngea m. constrictoris pharyngis superioris
M. constrictor pharyngis superior
Pars buccopharyngea m. constrictoris pharyngis superioris
Raphe pterygomandibularis
Pars mylopharyngea m. constrictoris pharyngis superioris
M.stylopharyngeus
M. constrictor pharyngis medius
Pars glossopharyngea m. constrictoris pharyngis superioris
Pars chondropharyngea m. constrictoris pharyngis medii
Pars ceratopharyngea m. constrictoris pharyngis medii
Lamina prevertebralis
Membrana thyrohyoidea
Pars thyropharyngea m. constrictoris pharyngis inferioris
M. constrictor pharyngis inferior
Pars cricopharyngea m. constrictosis pharyngis inferioris
M. zygomaticus major
M. buccinator
M. styloglossus
M. depressor anguli oris
M. mylohyoideus
M. hyoglossus
M.digastricus (venter anterior)
Corpus ossis hyoidei
Lig. thyrohyoideum medianum
Cartilago thyroidea
M. cricothyroideus
Trachea
Esophagus

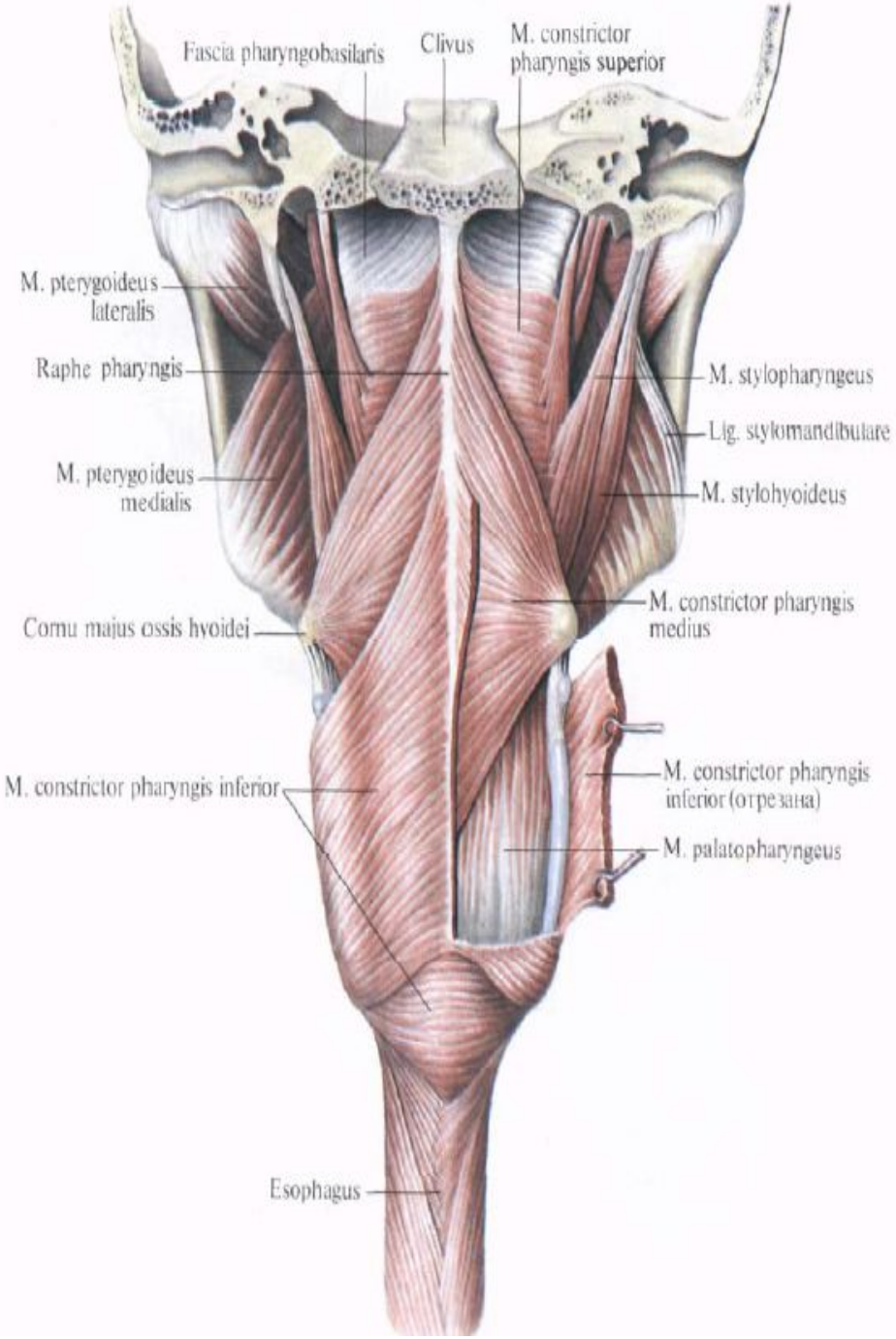
Fascia pharyngobasilaris
Clivus
M. constrictor pharyngis superior
M. pterygoideus lateralis
Raphe pharyngis
M. stylopharyngeus
Lig. stylomandibulare
M. pterygoideus medialis
M. stylohyoideus
M. constrictor pharyngis medius
Cornu majus ossis hyoidei
M. constrictor pharyngis inferior
M. constrictor pharyngis inferior (отрезана)
M. palatopharyngeus
Esophagus

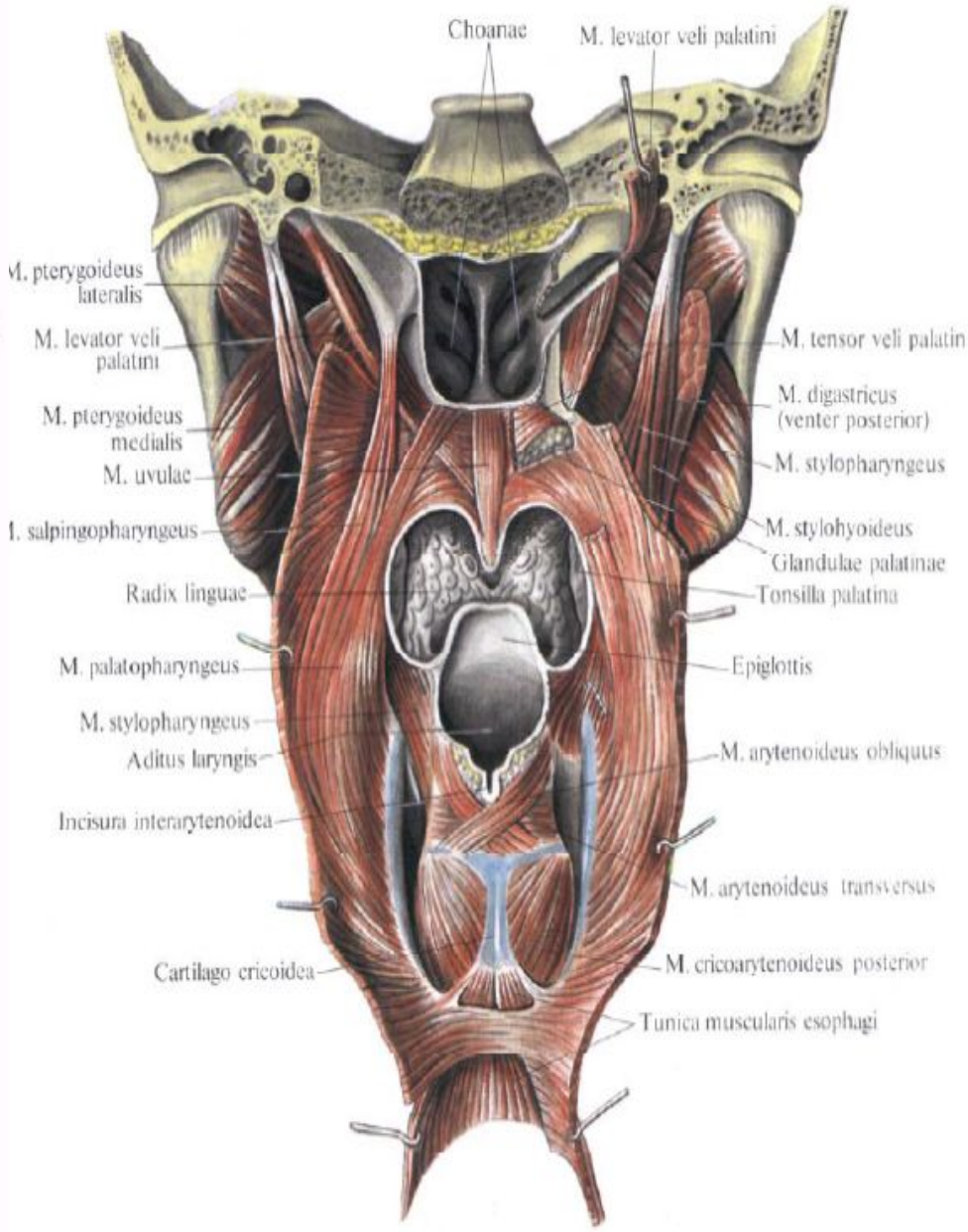
Choanae
M. levator veli palatini
M. pterygoideus lateralis
M. levator veli palatini
M. tensor veli palatin
M. digastricus (venter posterior)
M. pterygoideus medialis
M. uvulae
M. stylopharyngeus
M. salpingopharyngeus
M. stylohyoideus
Glandulae palatinae
Radix linguae
Tonsilla palatina
M. palatopharyngeus
Epiglottis
M. stylopharyngeus
Aditus laryngis
M. arytenoideus obliquus
Incisura interarytenoidea
M. arytenoideus transversus
Cartilago cricoidea
M. cricoarytenoideus posterior
Tunica muscularis esophagi

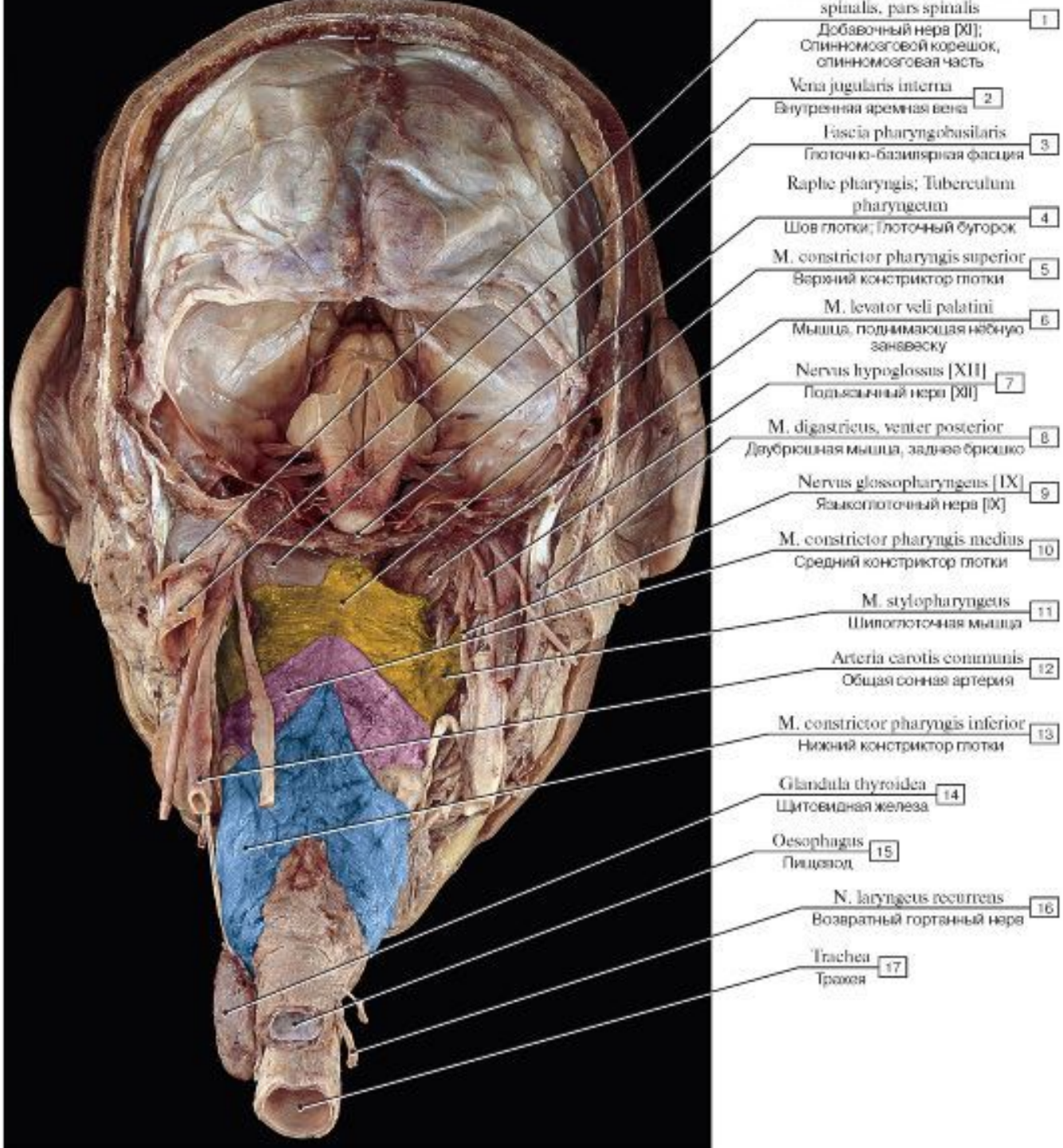
spinalis, pars spinalis
1
Добавочный нерв [XI]; Спинномозговой корешок, спинномозговая часть
Vena jugularis interna
2
Внутренняя яремная вена
Fascia pharyngobasilaris
3
Глоточно-базилярная фасция
Raphe pharyngis; Tuberculum pharyngeum
4
Шов глотки; Глоточный бугорок
M. constrictor pharyngis superior
5
Верхний констриктор глотки
M. levator veli palatini
6
Мышца, поднимающая небную занавеску
Nervus hypoglossus [XII]
7
Подъязычный нерв [XII]
M. digastricus, venter posterior
8
Двубрюшная мышца, заднее брюшко
Nervus glossopharyngeus [IX]
9
Языкоглоточный нерв [IX]
M. constrictor pharyngis medius
10
Средний констриктор глотки
M. stylopharyngeus
11
Шилоглоточная мышца
Arteria carotis communis
12
Общая сонная артерия
M. constrictor pharyngis inferior
13
Нижний констриктор глотки
Glandula thyroidea
14
Щитовидная железа
Oesophagus
15
Пищевод
N. laryngeus recurrens
16
Возвратный гортанный нерв
Trachea
17
Трахея

Pharynx (pars laryngea)

Pars cervicalis

Верхнее сужение пищевода

Trachea

Arcus aortae

Среднее сужение пищевода

Pars thoracica

Bronchus principalis sinister

Mm. bronchoesophagei

M. pleuroesophageus

Esophagus

Нижнее сужение пищевода

Diaphragma

Pars abdominalis

Pars cardiaca

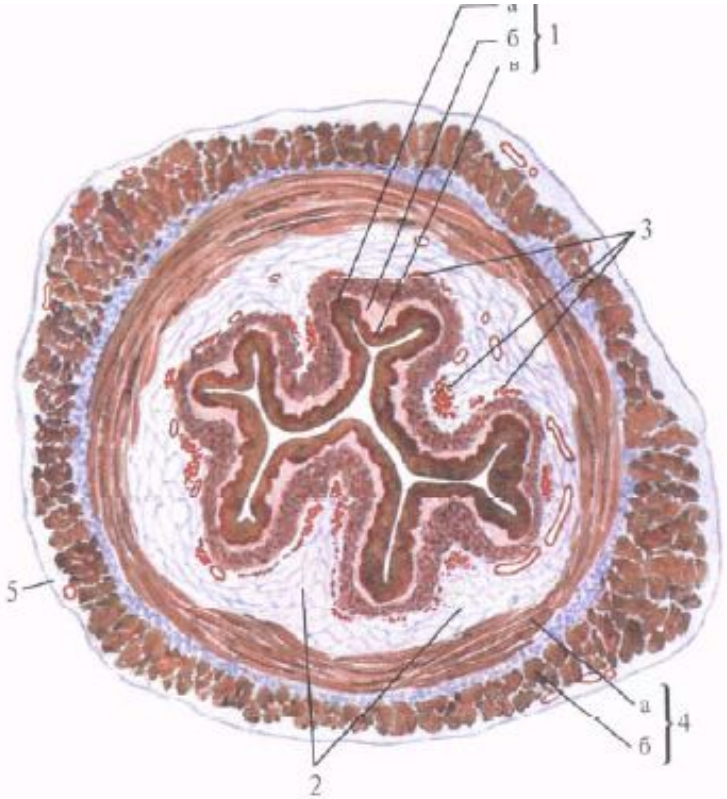

1 – tunica mucosa (а – epithelium, б – lamina muscularis mucosae, в – lamina propria mucosae); 2 – tela submucosa; 3 – glandulae esophageae; 4 – tunica muscularis (а – stratum circulare tunicae muscularis, б – stratum longitudinale tunica muscularis); 5 – tunica adventitia.

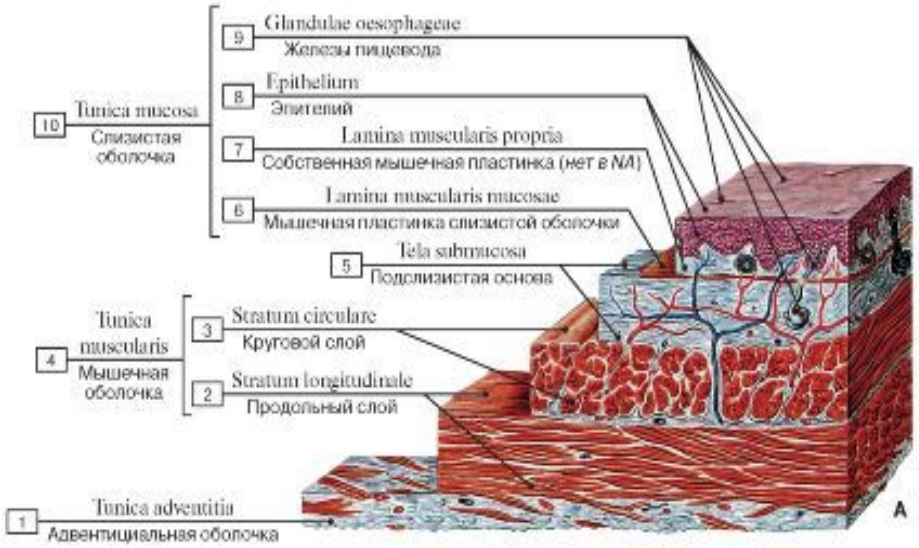
9 Glandulae oesophageae
Железы пищевода
8 Epithelium
Эпителий
10 Tunica mucosa
Слизистая оболочка
7 Lamina muscularis propria
Собственная мышечная пластинка (нет в NA)
6 Lamina muscularis mucosae
Мышечная пластинка слизистой оболочки
5 Tela submucosa
Подслизистая основа
Tunica muscularis
4 Мышечная оболочка
3 Stratum circulare
Круговой слой
2 Stratum longitudinale
Продольный слой
1 Tunica adventitia
Адвентициальная оболочка
А

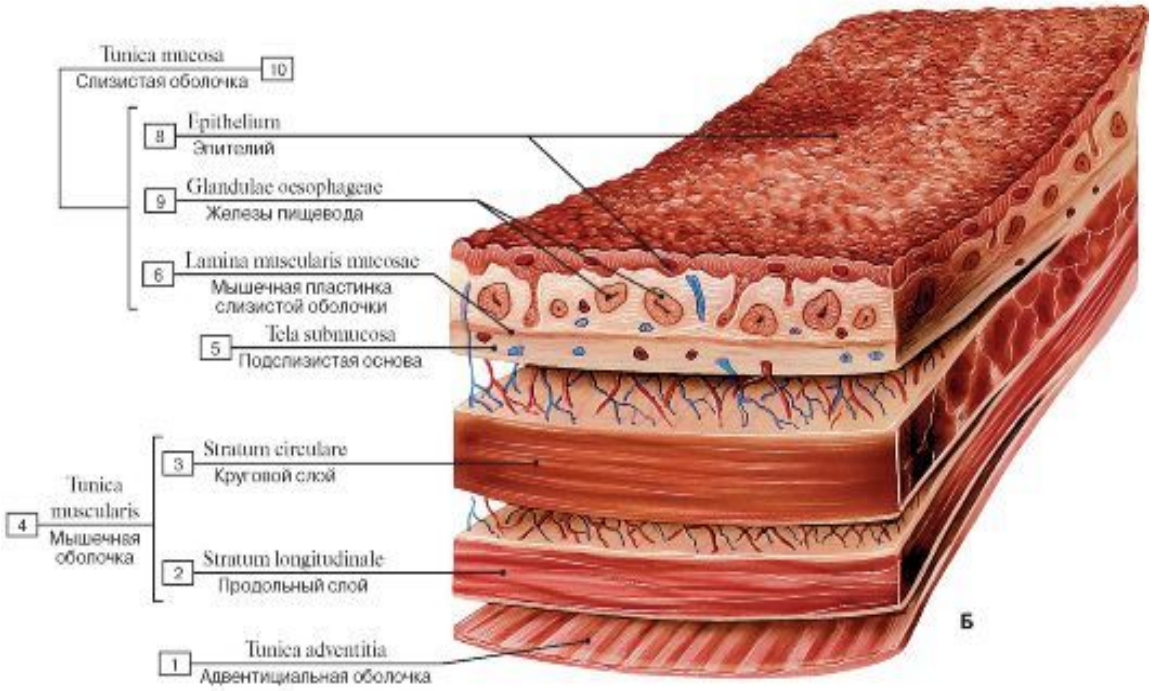
Tunica mucosa
Слизистая оболочка 10
8 Epithelium
Эпителий
9 Glandulae oesophageae
Железы пищевода
6 Lamina muscularis mucosae
Мышечная пластинка слизистой оболочки
5 Tela submucosa
Подслизистая основа
Tunica muscularis
4 Мышечная оболочка
3 Stratum circulare
Круговой слой
2 Stratum longitudinale
Продольный слой
1 Tunica adventitia
Адвентициальная оболочка
Б

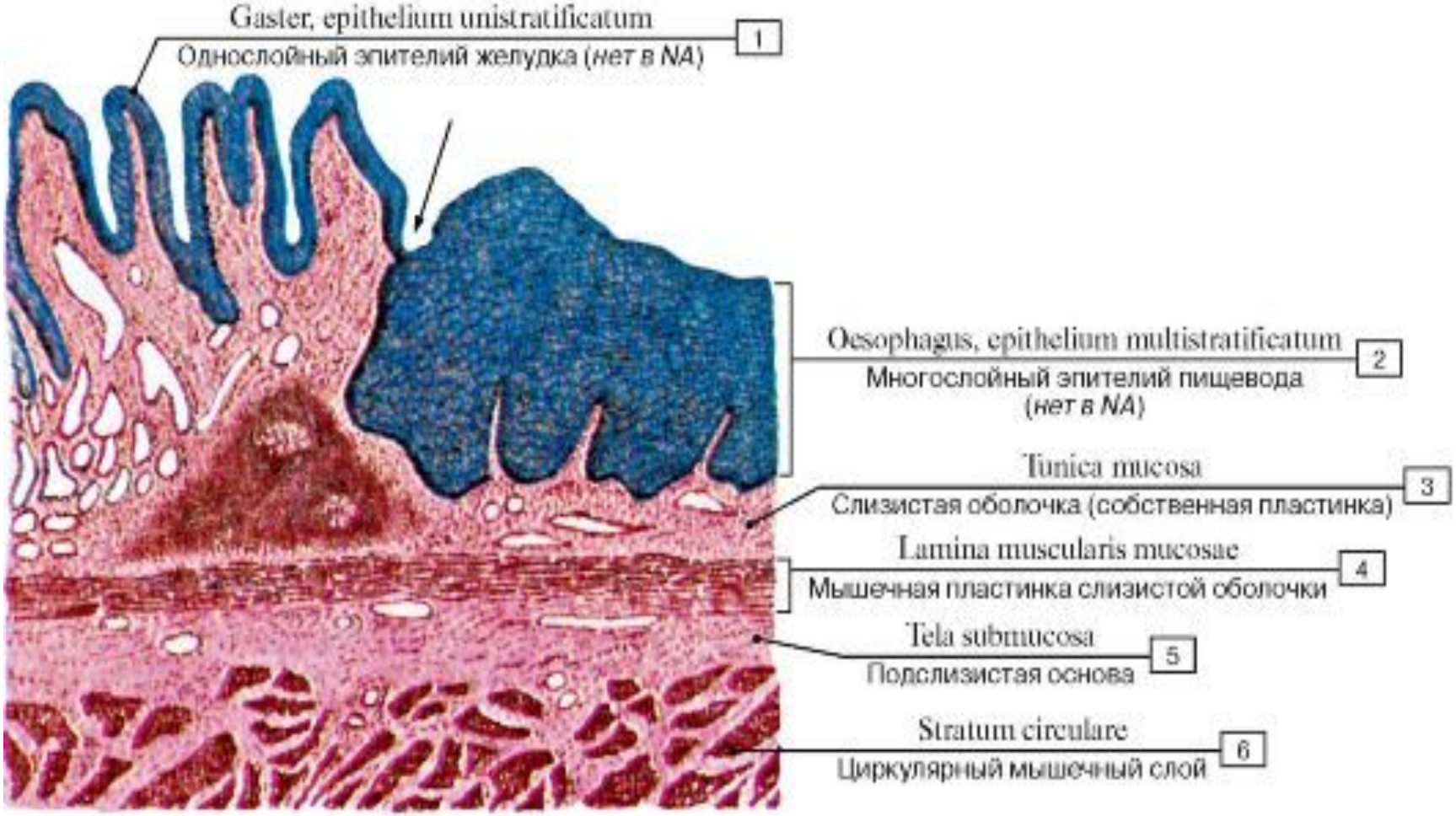
Gaster, epithelium unistratificatum
Однослойный эпителий желудка (*нет в NA*)
1
Oesophagus, epithelium multistratificatum
Многослойный эпителий пищевода
(*нет в NA*)
2
Tunica mucosa
Слизистая оболочка (собственная пластинка)
3
Lamina muscularis mucosae
Мышечная пластинка слизистой оболочки
4
Tela submucosa
Подслизистая основа
5
Stratum circulare
Циркулярный мышечный слой
6

Средостение

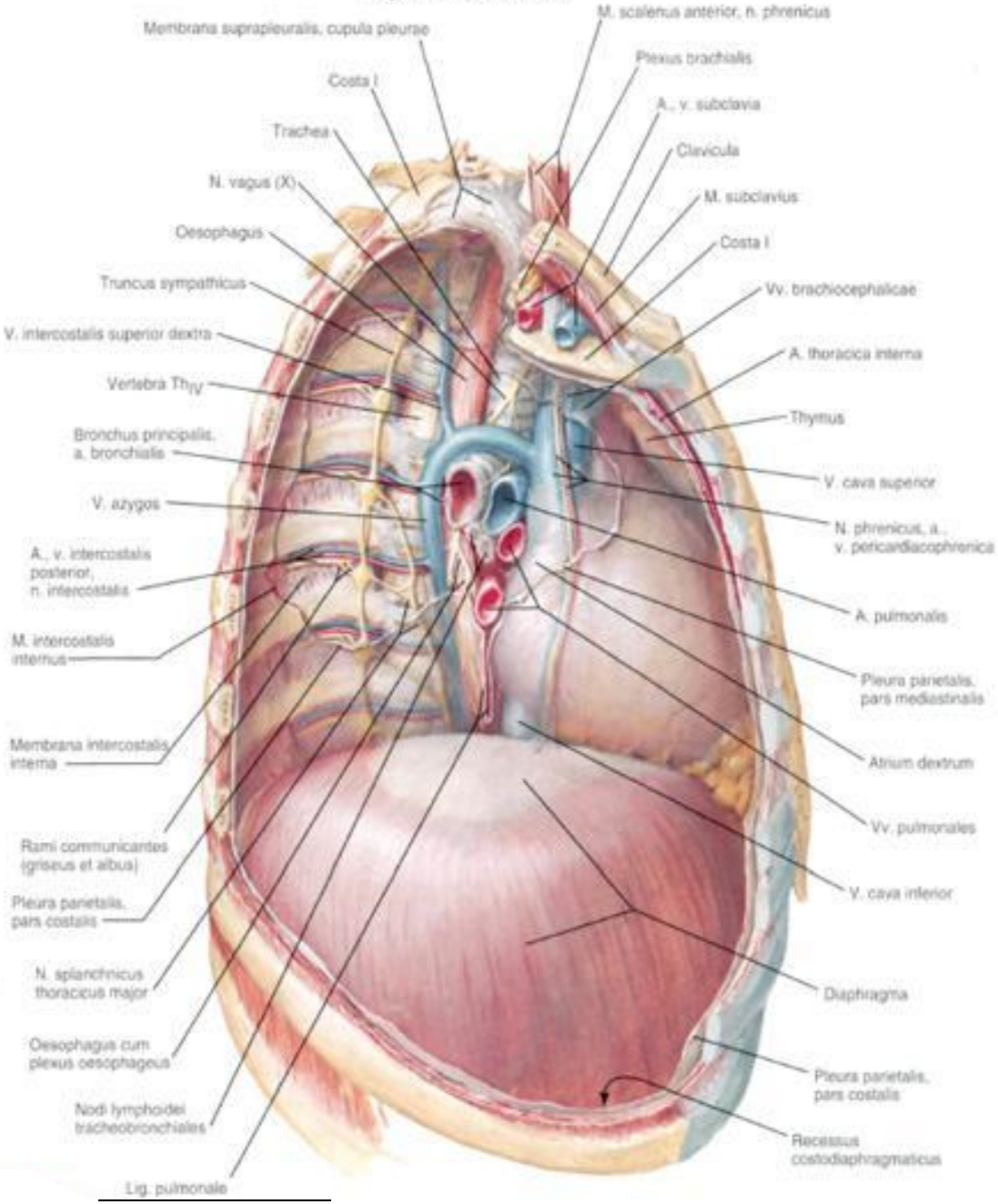

Средостение

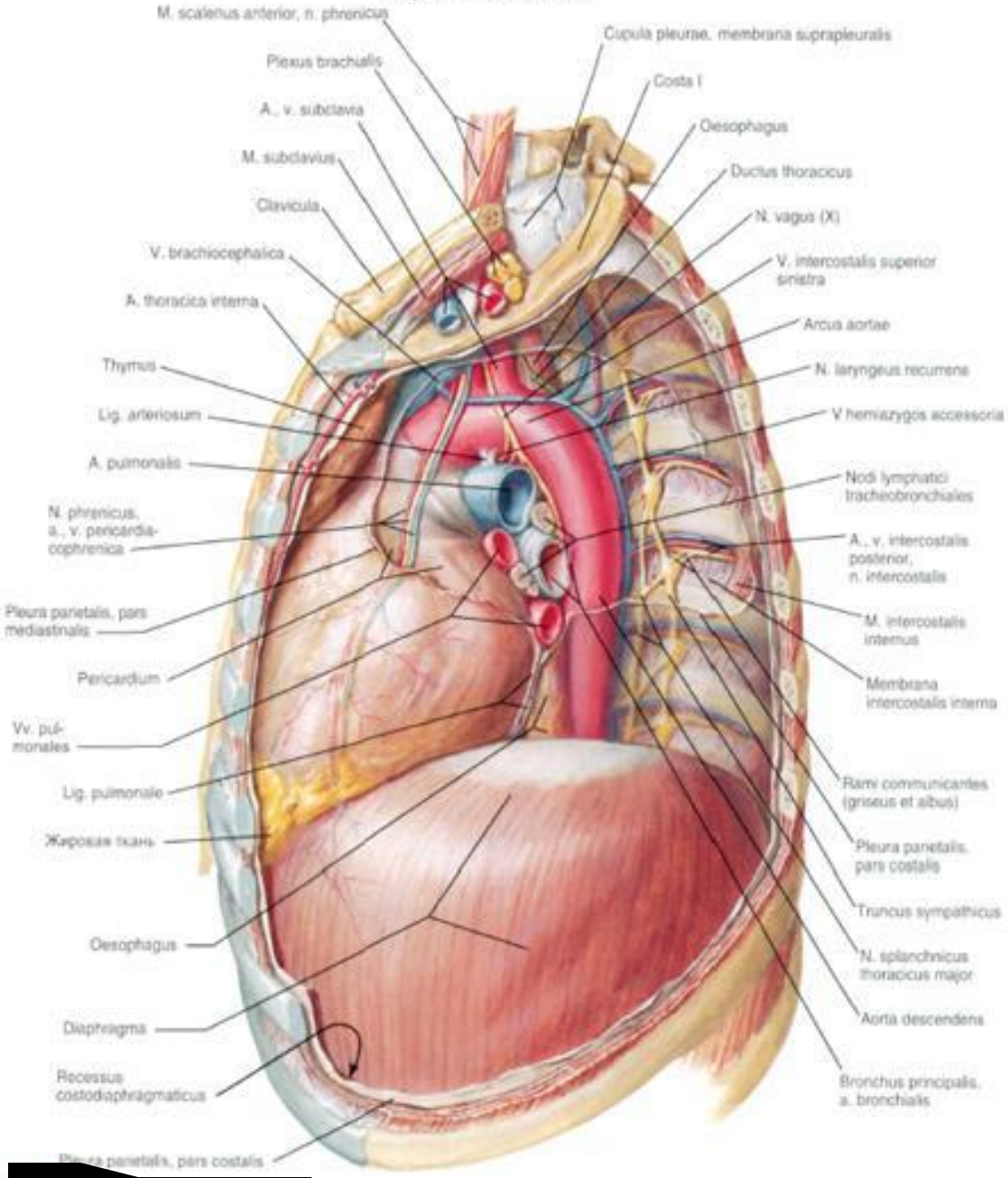

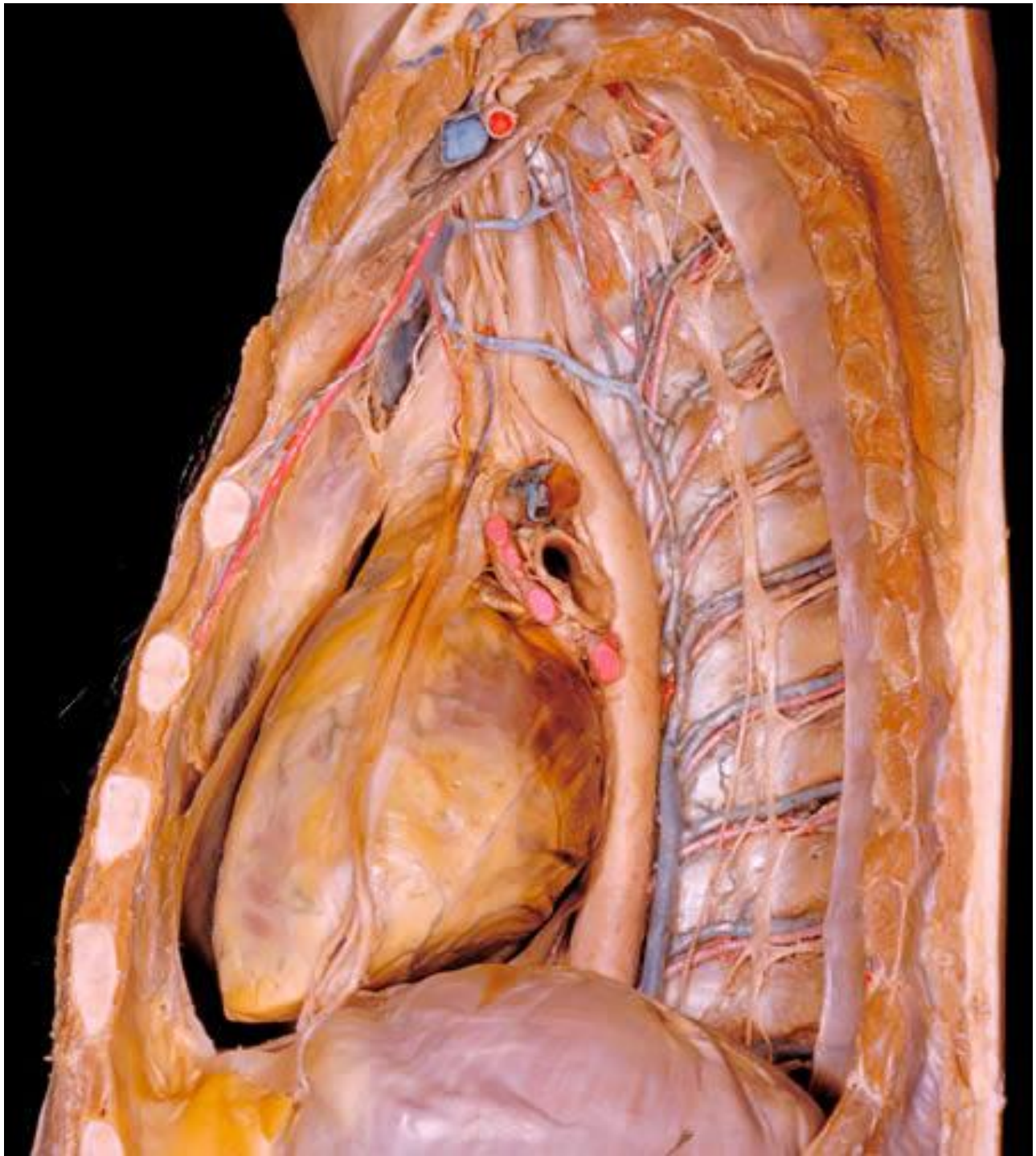

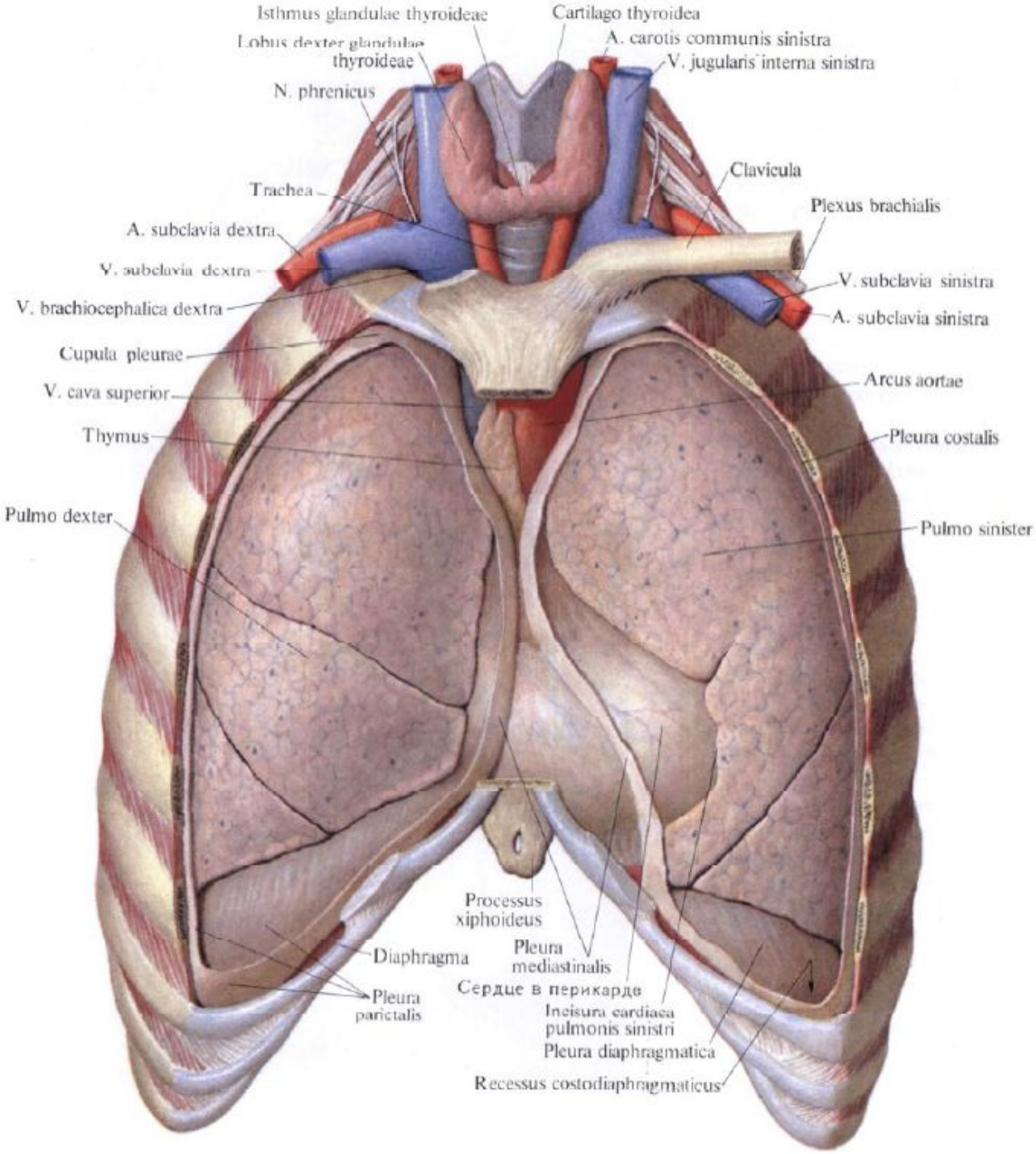
Isthmus glandulae thyroideae
Cartilago thyroidea
Lobus dexter glandulae thyroideae
A. carotis communis sinistra
V. jugularis interna sinistra
N. phrenicus
Clavicula
Trachea
Plexus brachialis
A. subclavia dextra
V. subclavia dextra
V. subclavia sinistra
V. brachiocephalica dextra
A. subclavia sinistra
Cupula pleurae
Arcus aortae
V. cava superior
Thymus
Pleura costalis
Pulmo dexter
Pulmo sinister
Processus xiphoideus
Diaphragma
Pleura mediastinalis
Сердце в перикарде
Pleura parietalis
Incisura cardiaca pulmonis sinistri
Pleura diaphragmatica
Recessus costodiaphragmaticus

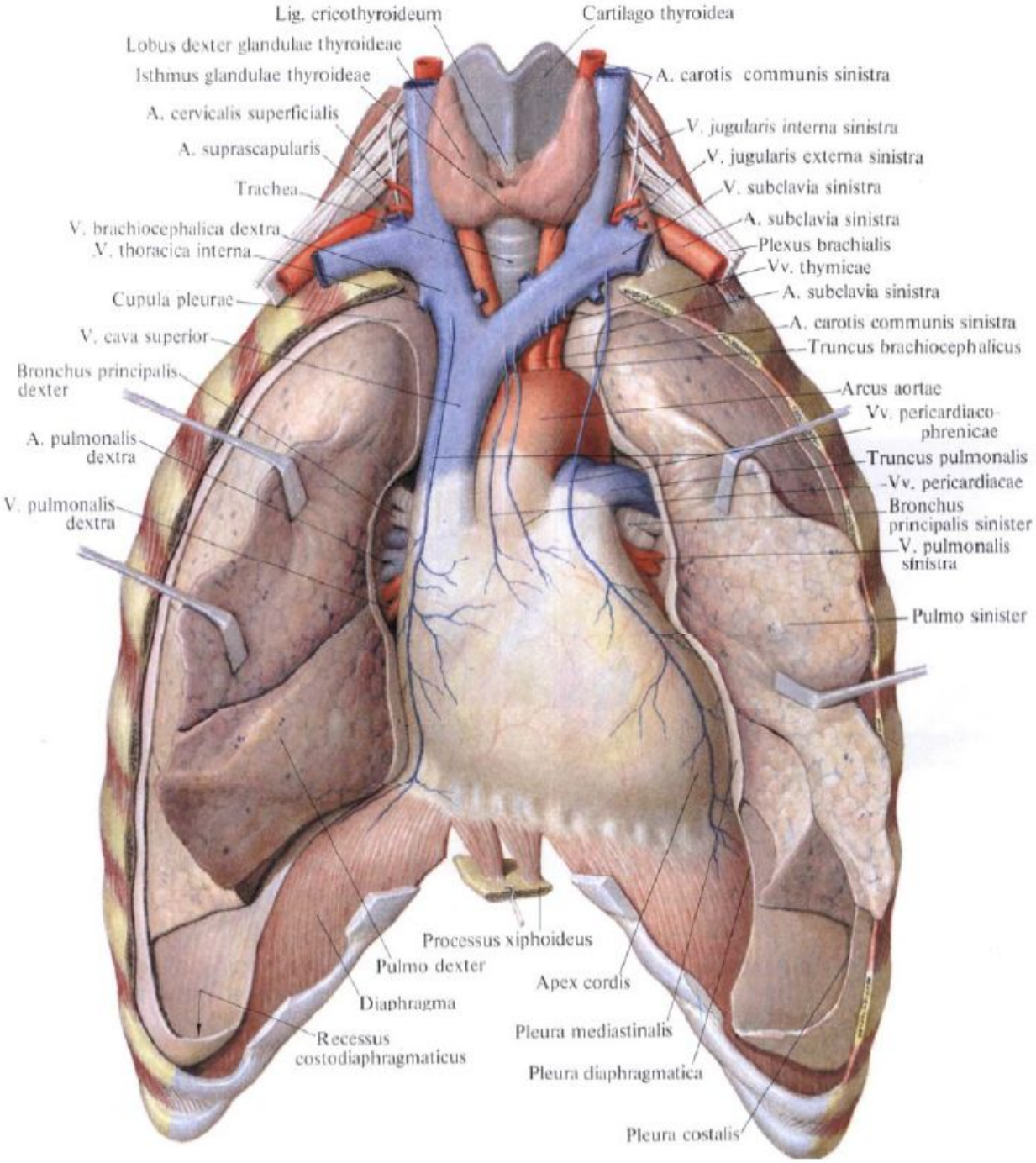
Lig. cricothyroideum
Cartilago thyroidea
Lobus dexter glandulae thyroideae
Isthmus glandulae thyroideae
A. carotis communis sinistra
A. cervicalis superficialis
V. jugularis interna sinistra
A. suprascapularis
V. jugularis externa sinistra
Trachea
V. subclavia sinistra
V. brachiocephalica dextra
A. subclavia sinistra
V. thoracica interna
Plexus brachialis
Vv. thymicae
Cupula pleurae
A. subclavia sinistra
V. cava superior
A. carotis communis sinistra
Truncus brachiocephalicus
Bronchus principalis dexter
Arcus aortae
Vv. pericardiaco-phrenicae
A. pulmonalis dextra
Truncus pulmonalis
Vv. pericardiacae
V. pulmonalis dextra
Bronchus principalis sinister
V. pulmonalis sinistra
Pulmo sinister
Processus xiphoideus
Pulmo dexter
Apex cordis
Diaphragma
Recessus costodiaphragmaticus
Pleura mediastinalis
Pleura diaphragmatica
Pleura costalis

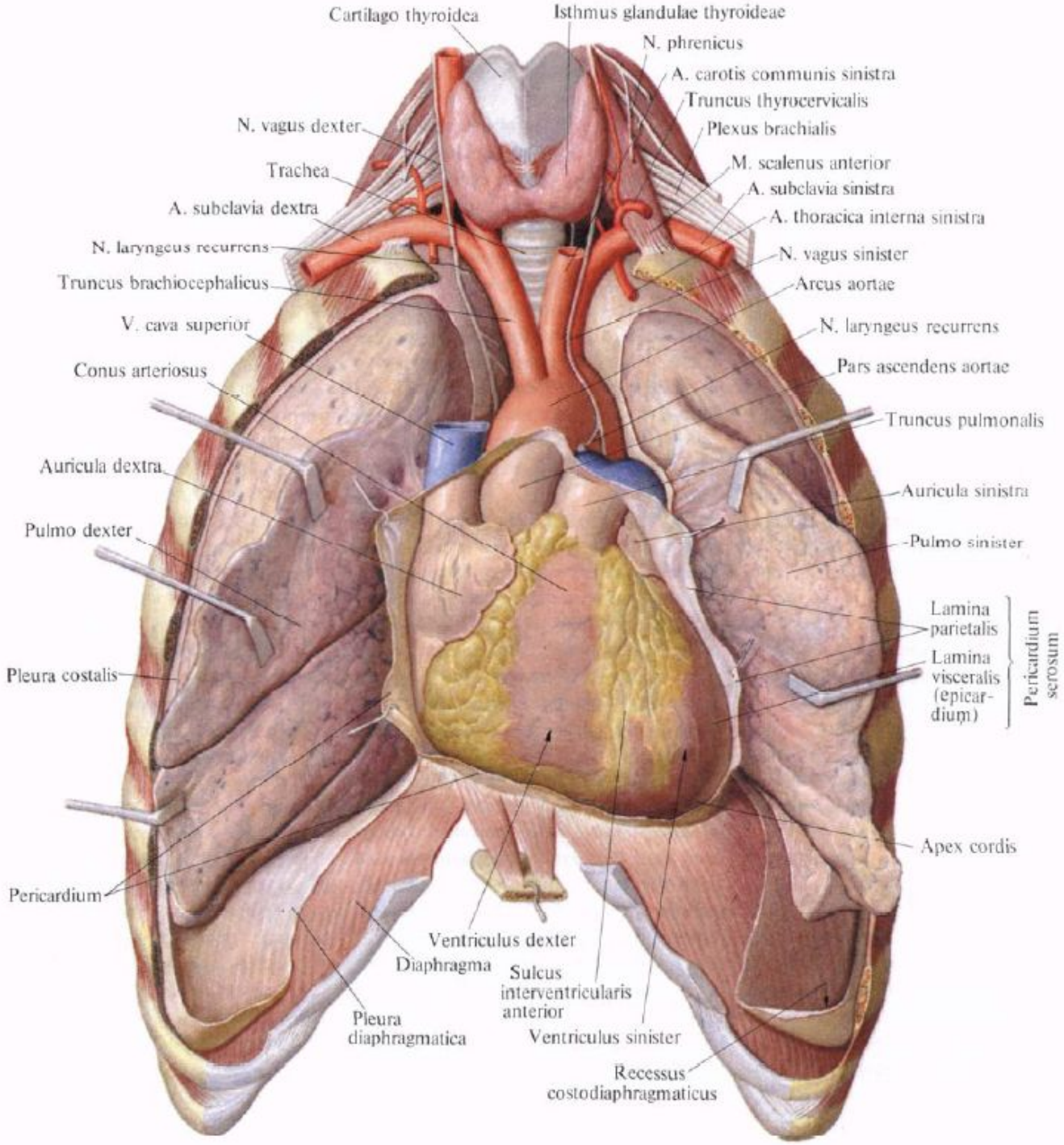
Cartilago thyroidea
Isthmus glandulae thyroideae
N. phrenicus
A. carotis communis sinistra
Truncus thyrocervicalis
Plexus brachialis
N. vagus dexter
Trachea
M. scalenus anterior
A. subclavia sinistra
A. subclavia dextra
A. thoracica interna sinistra
N. laryngeus recurrens
N. vagus sinister
Truncus brachiocephalicus
Arcus aortae
V. cava superior
N. laryngeus recurrens
Conus arteriosus
Pars ascendens aortae
Truncus pulmonalis
Auricula dextra
Auricula sinistra
Pulmo dexter
Pulmo sinister
Lamina parietalis
Lamina visceralis (epicardium)
Pericardium serosum
Pleura costalis
Apex cordis
Pericardium
Ventriculus dexter
Diaphragma
Sulcus interventricularis anterior
Pleura diaphragmatica
Ventriculus sinister
Recessus costodiaphragmaticus

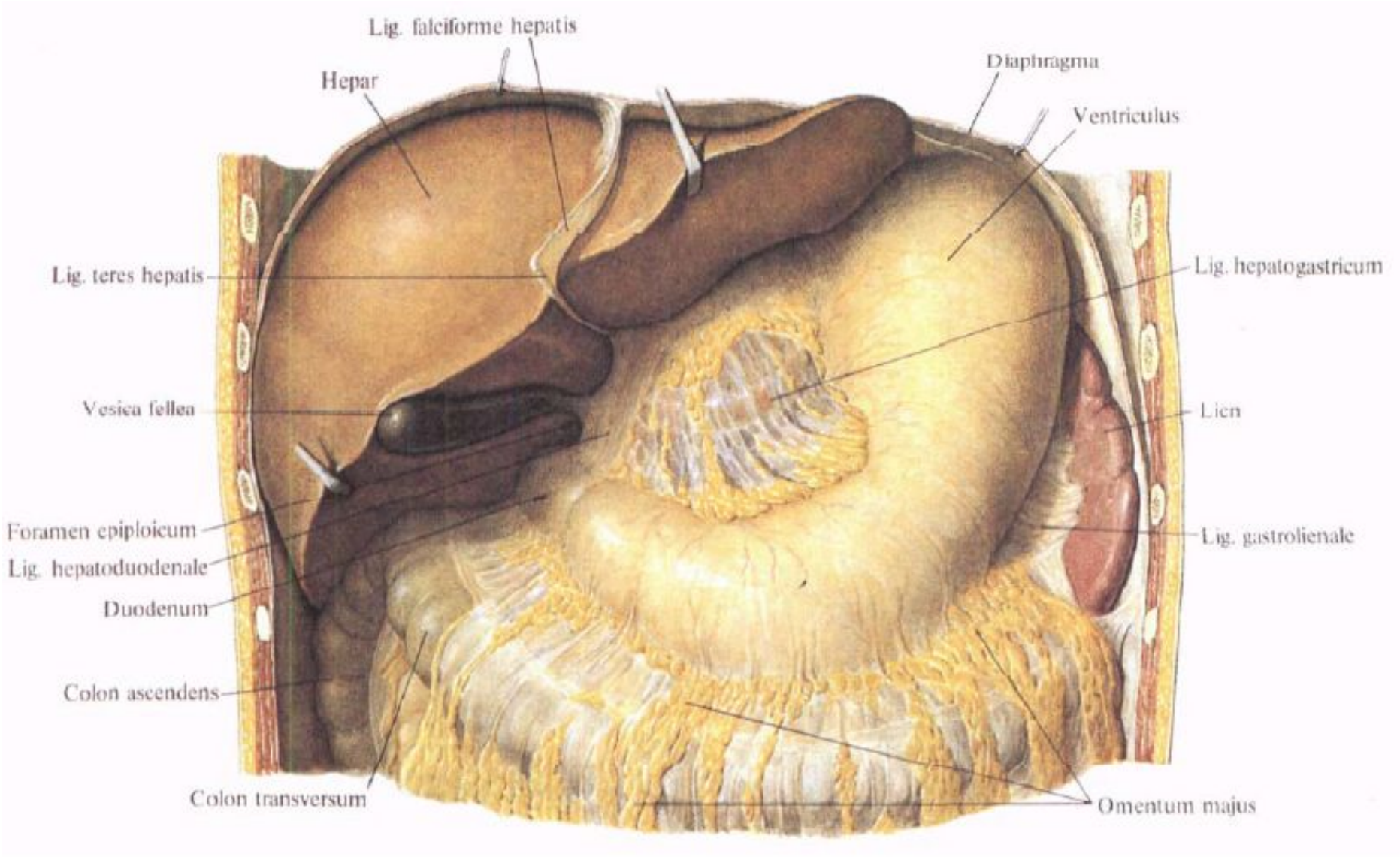
Lig. falciforme hepatis
Hepar
Diaphragma
Ventriculus
Lig. teres hepatis
Lig. hepatogastricum
Vesica fellea
Lien
Foramen epiploicum
Lig. hepatoduodenale
Duodenum
Lig. gastrolienale
Colon ascendens
Colon transversum
Omentum majus

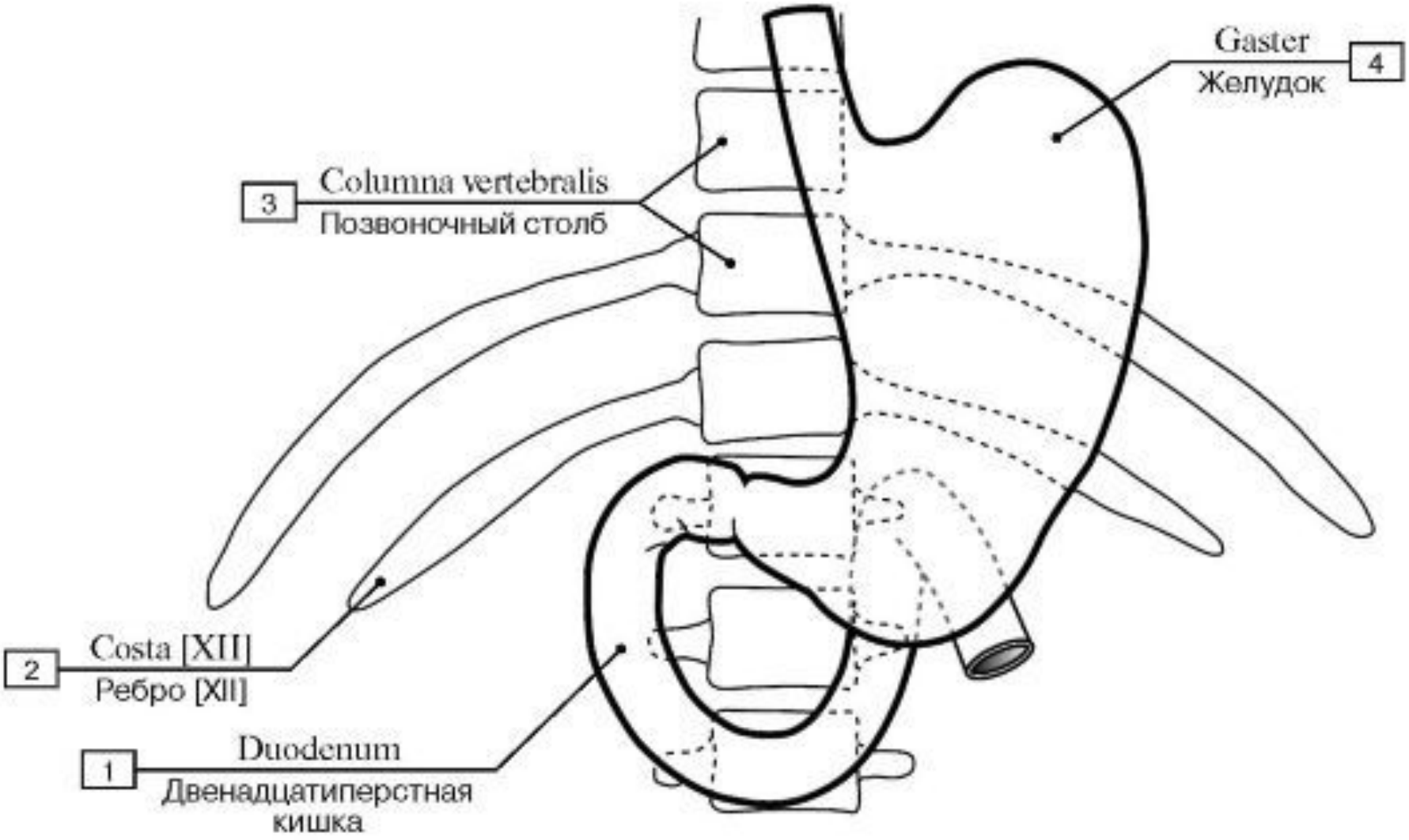
Gaster
Желудок
4
3
Columna vertebralis
Позвоночный столб
2
Costa [XII]
Ребро [XII]
1
Duodenum
Двенадцатиперстная кишка

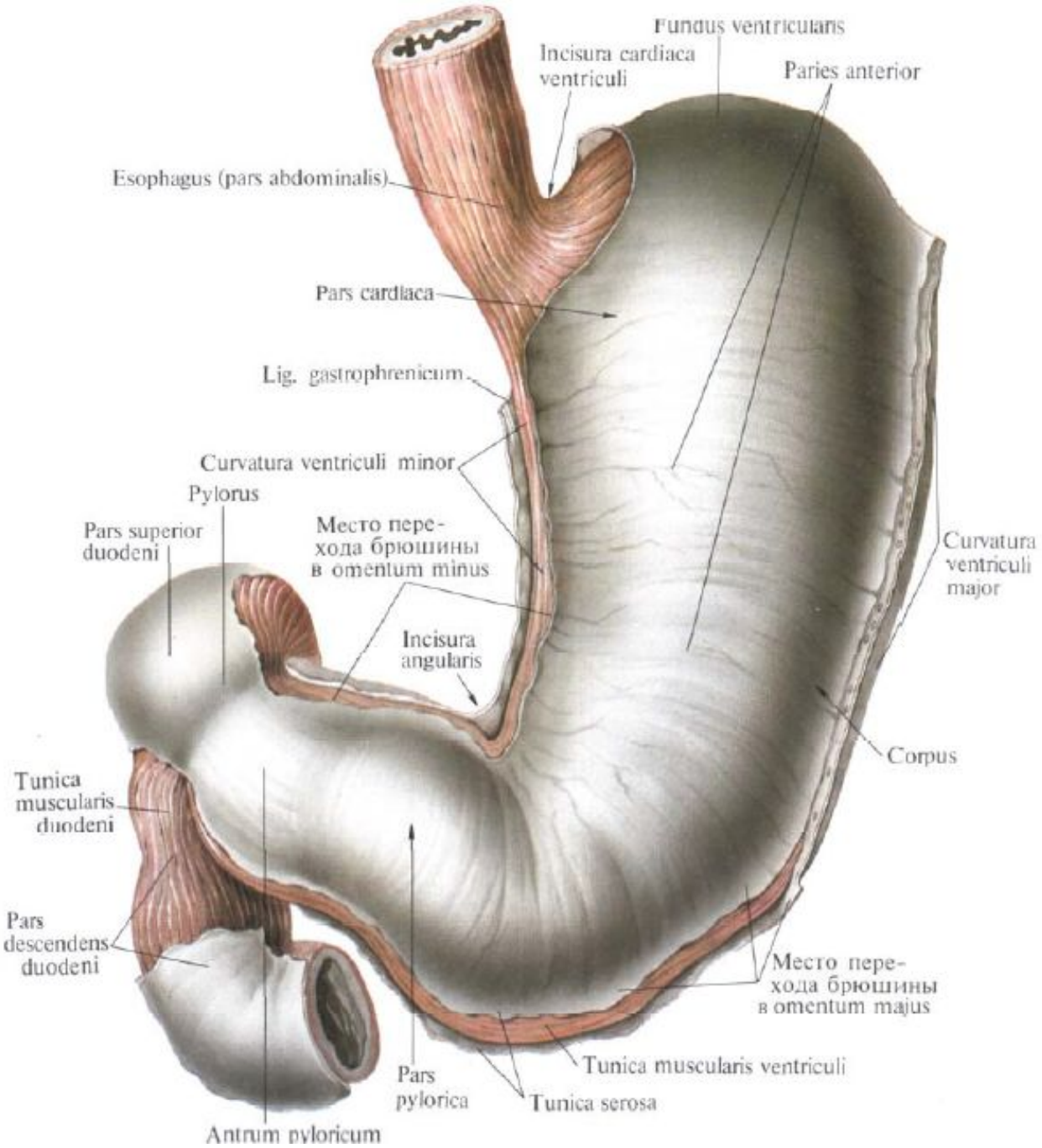
Fundus ventricularis
Incisura cardiaca ventriculi
Paries anterior
Esophagus (pars abdominalis)
Pars cardiaca
Lig. gastrophrenicum
Curvatura ventriculi minor
Pylorus
Pars superior duodeni
Место пере-хода брюшины в omentum minus
Incisura angularis
Curvatura ventriculi major
Corpus
Tunica muscularis duodeni
Pars descendens duodeni
Место пере-хода брюшины в omentum majus
Tunica muscularis ventriculi
Pars pylorica
Tunica serosa
Antrum pyloricum

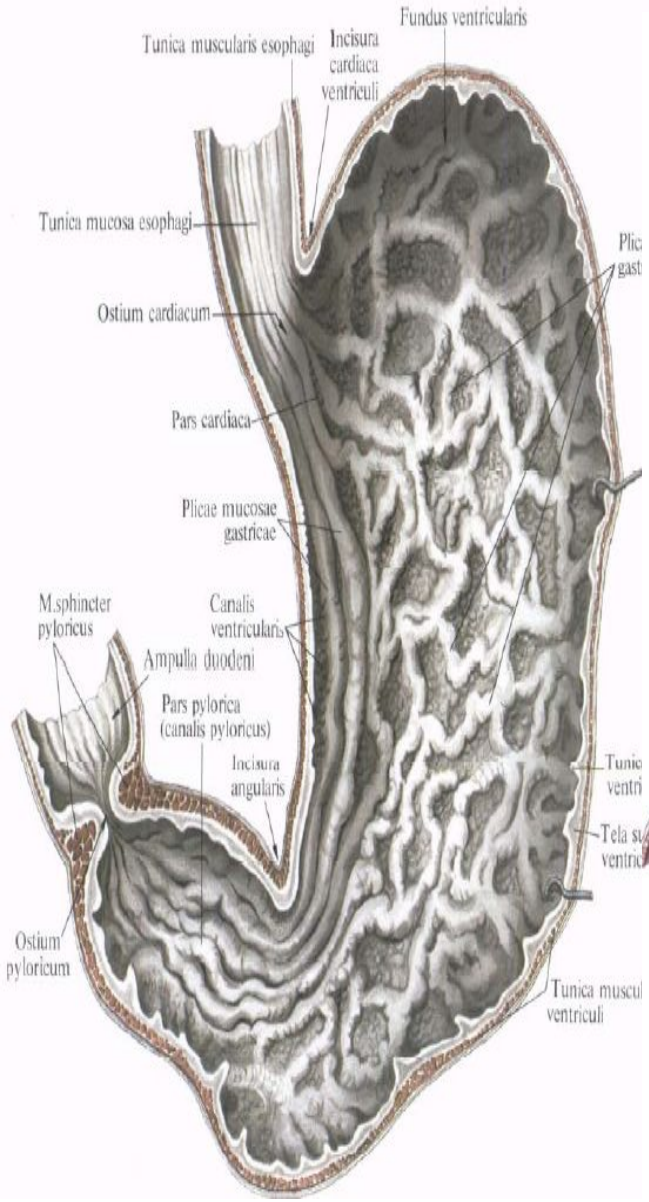
Tunica muscularis esophagi
Incisura cardiaca ventriculi
Fundus ventricularis
Tunica mucosa esophagi
Ostium cardiacum
Pars cardiaca
Plicae mucosae gastricae
M.sphincter pyloricus
Canalis ventricularis
Ampulla duodeni
Pars pylorica (canalis pyloricus)
Incisura angularis
Ostium pyloricum

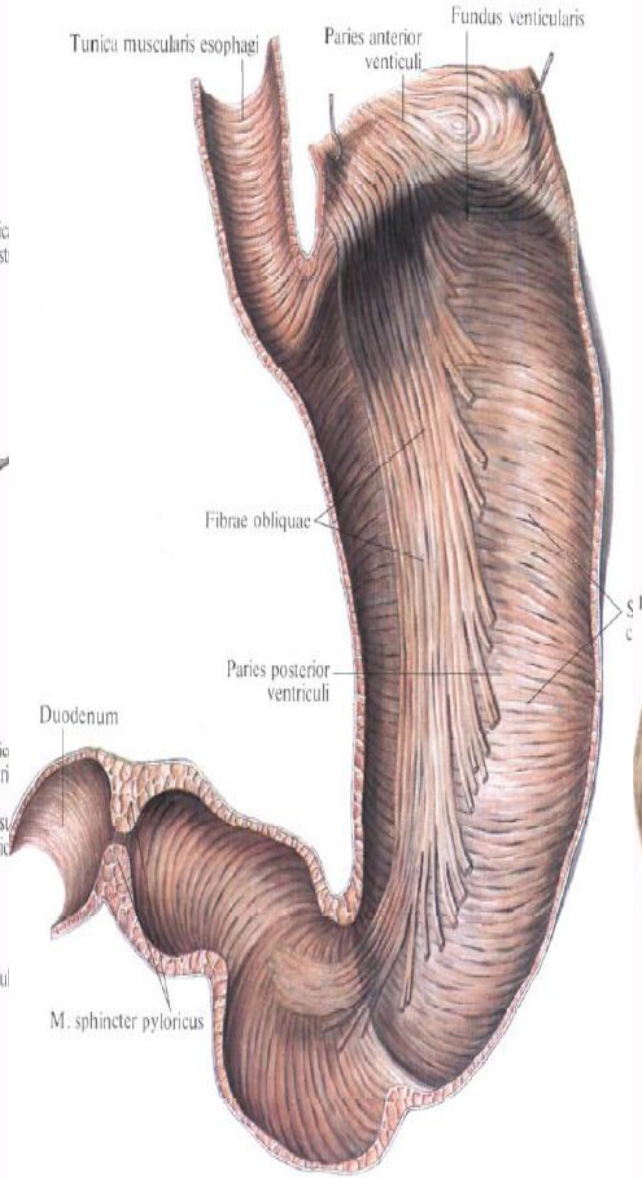
Tunica muscularis esophagi
Paries anterior venticuli
Fundus venticularis
Fibrae obliquae
Paries posterior ventriculi
Duodenum
M. sphincter pyloricus

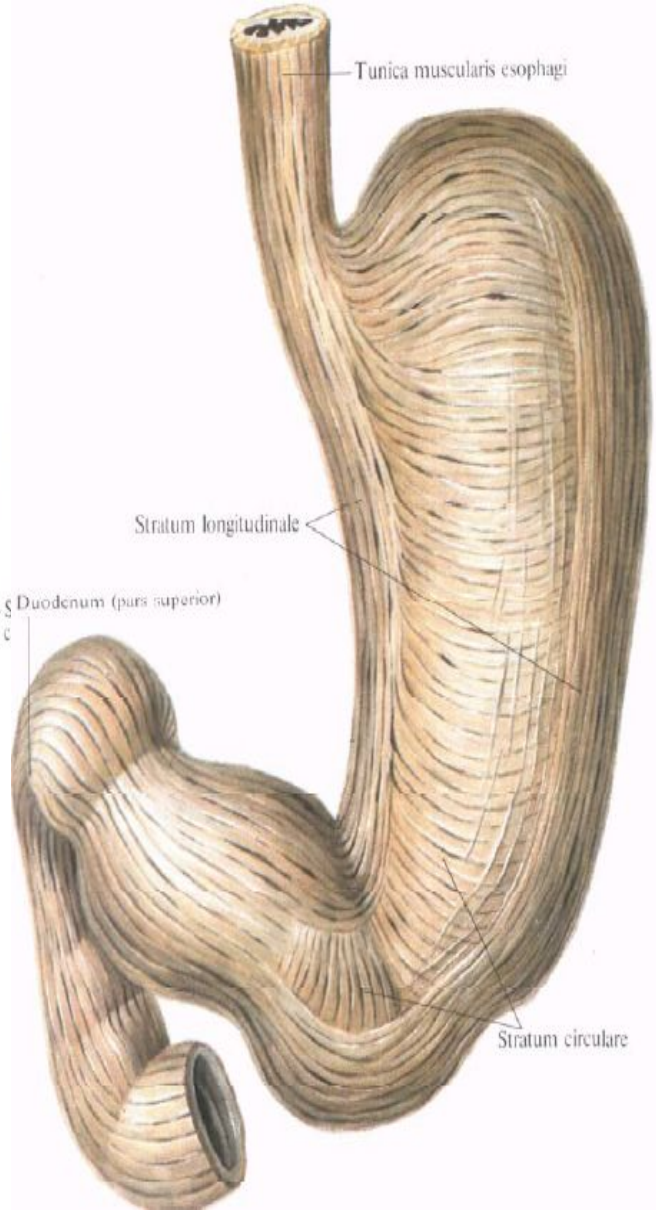
Tunica muscularis esophagi
Stratum longitudinale
Duodenum (pars superior)
Stratum circulare

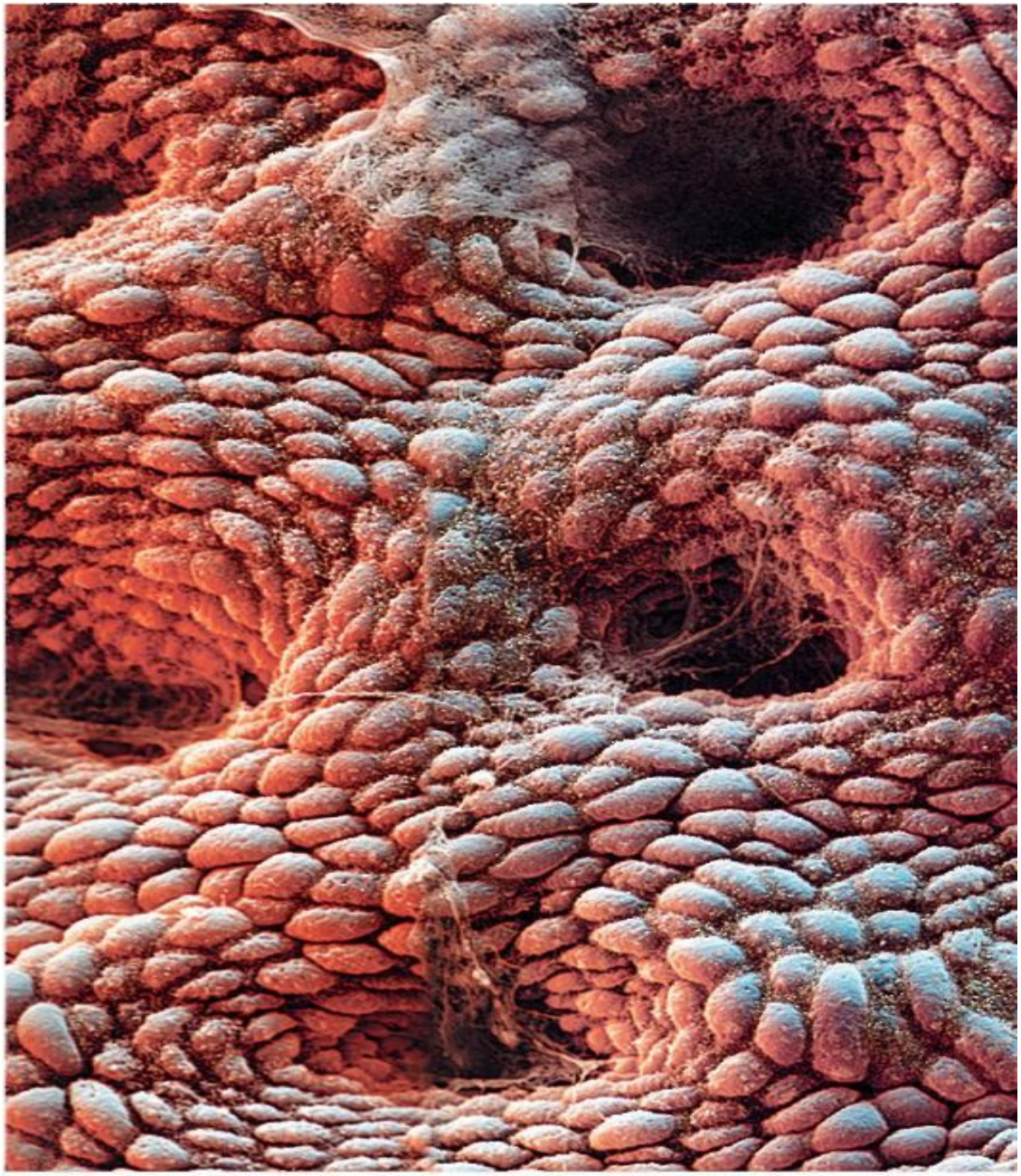

Занятие №4

Анатомия тонкой и толстой кишки.

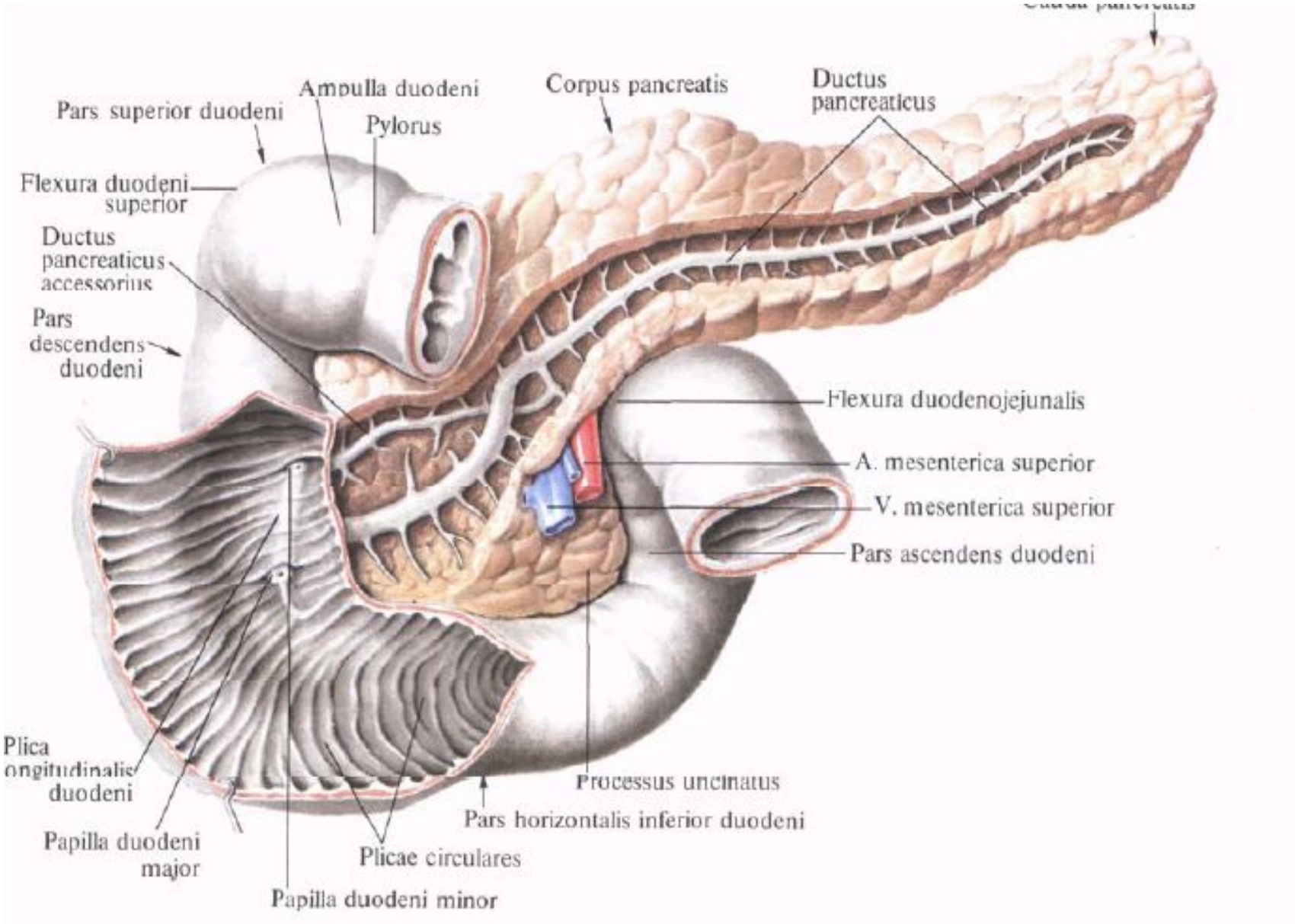
Cauda pancreatis
Ampulla duodeni
Corpus pancreatis
Ductus pancreaticus
Pars superior duodeni
Pylorus
Flexura duodeni superior
Ductus pancreaticus accessorius
Pars descendens duodeni
Flexura duodenojejunalis
A. mesenterica superior
V. mesenterica superior
Pars ascendens duodeni
Plica longitudinalis duodeni
Processus uncinatus
Pars horizontalis inferior duodeni
Papilla duodeni major
Plicae circulares
Papilla duodeni minor

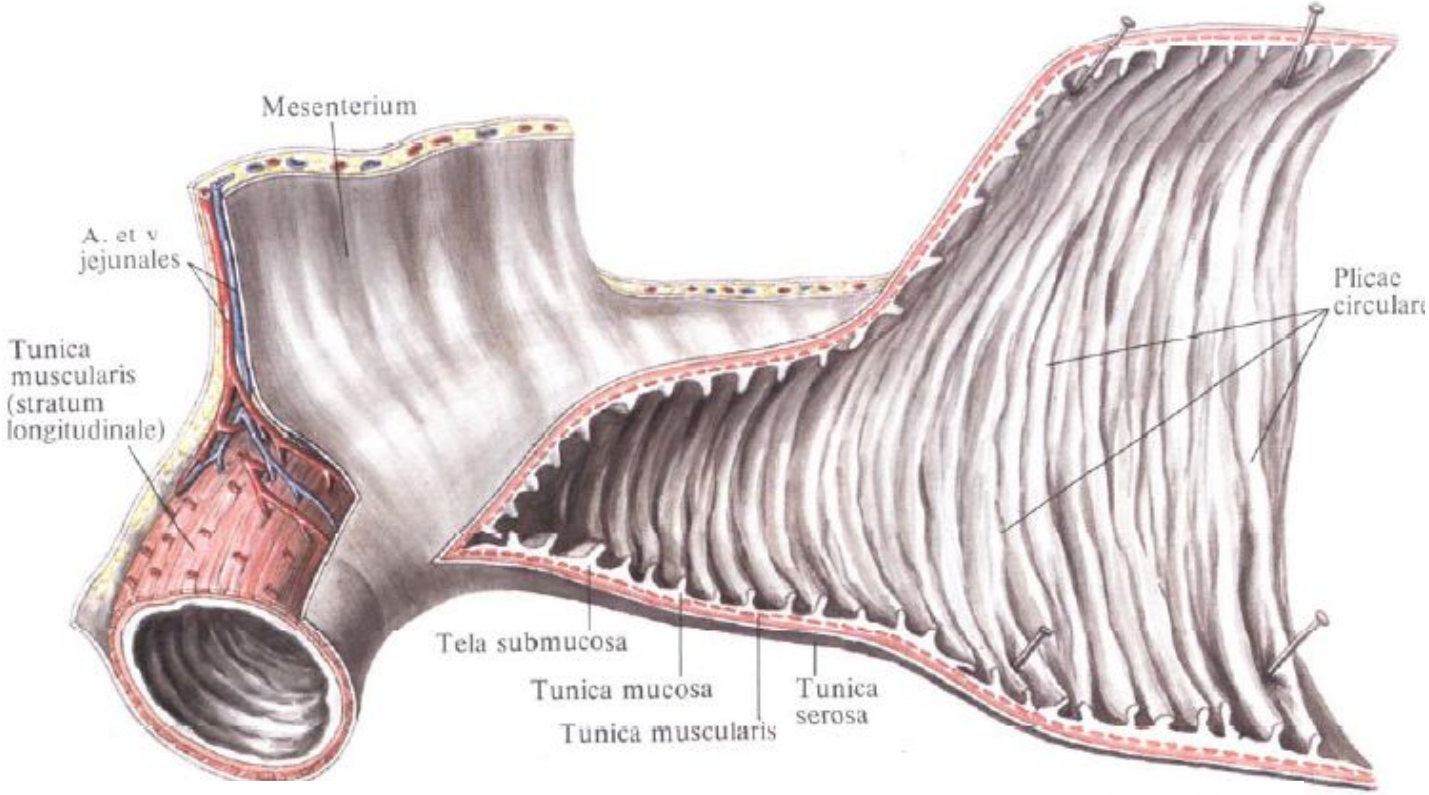
Mesenterium
A. et v
jejunales
Tunica
muscularis
(stratum
longitudinale)
Plicae
circulare
Tela submucosa
Tunica mucosa
Tunica
serosa
Tunica muscularis

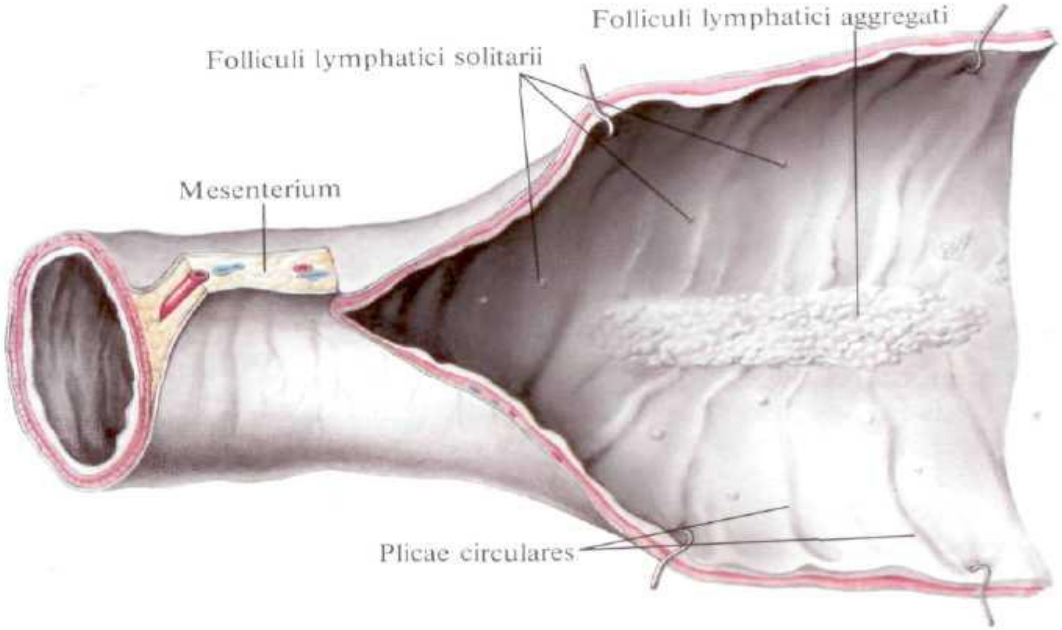
Folliculi lymphatici aggregati
Folliculi lymphatici solitarii
Mesenterium
Plicae circulares

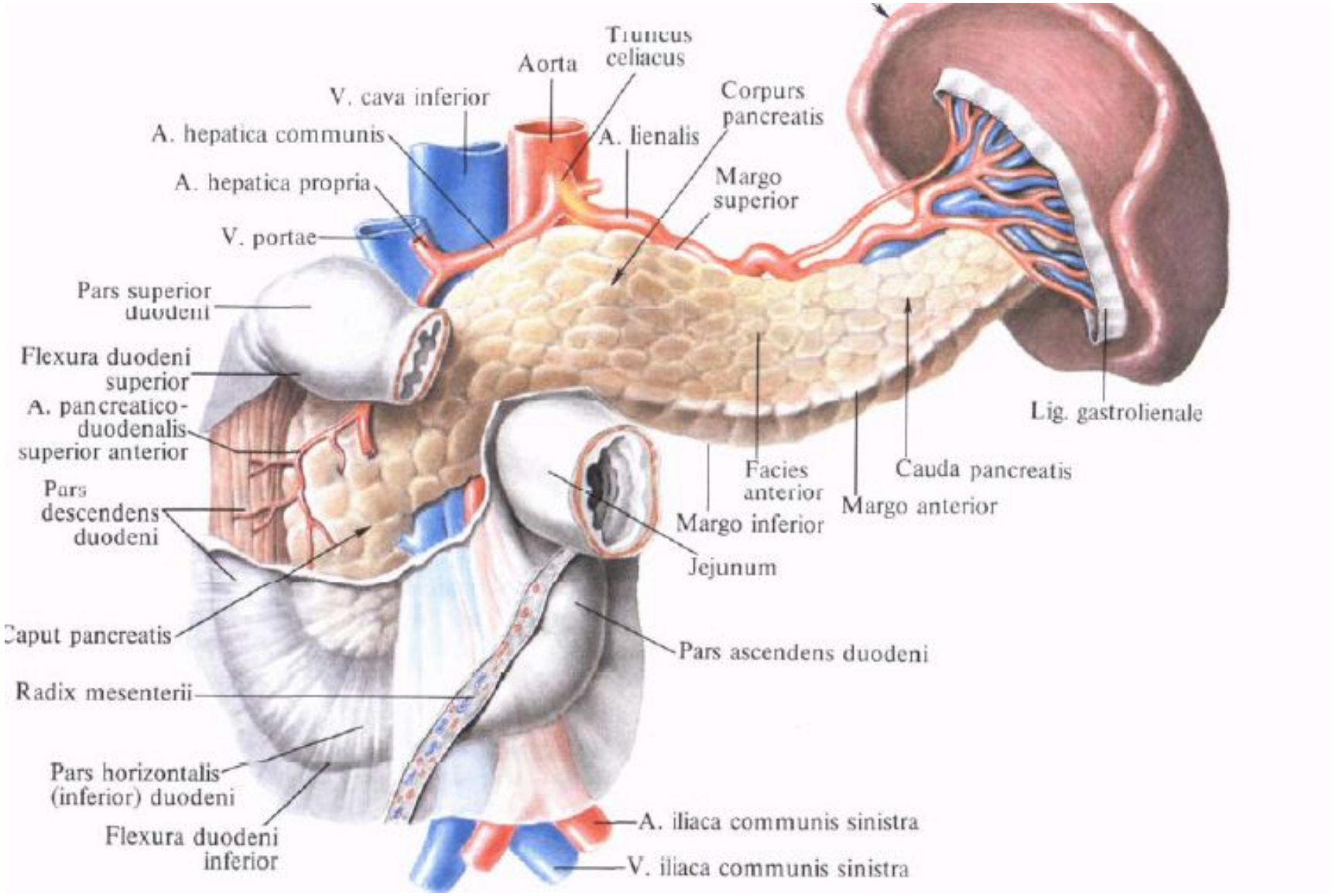
Truncus celiacus
Aorta
V. cava inferior
Corpurs pancreatis
A. hepatica communis
A. lienalis
A. hepatica propria
Margo superior
V. portae
Pars superior duodeni
Flexura duodeni superior
A. pancreatico-duodenalis superior anterior
Lig. gastrolienale
Facies anterior
Cauda pancreatis
Margo anterior
Pars descendens duodeni
Margo inferior
Jejunum
Caput pancreatis
Pars ascendens duodeni
Radix mesenterii
Pars horizontalis (inferior) duodeni
Flexura duodeni inferior
A. iliaca communis sinistra
V. iliaca communis sinistra

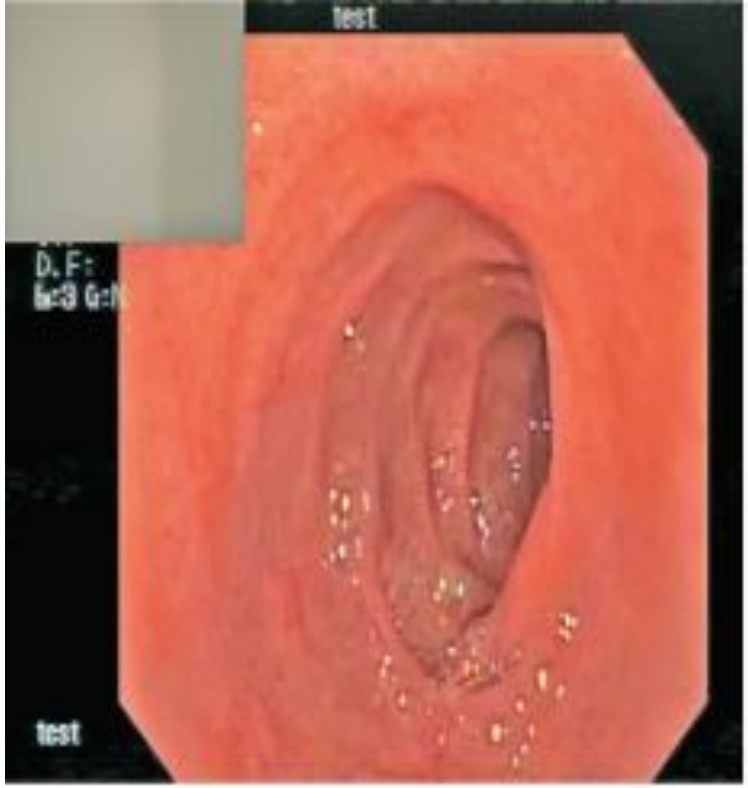
test
D. F:
test

А

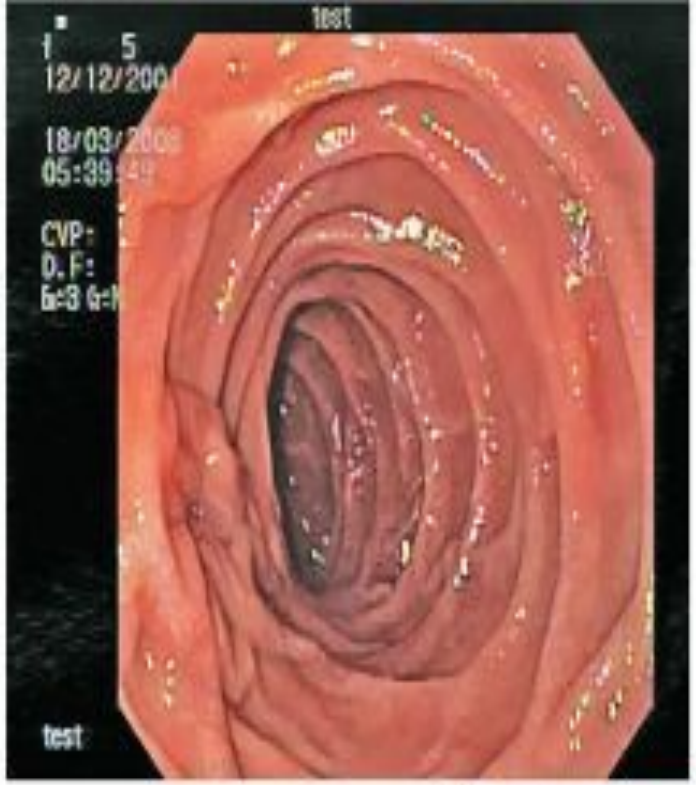
test
CVP:
D. F:
test

Б

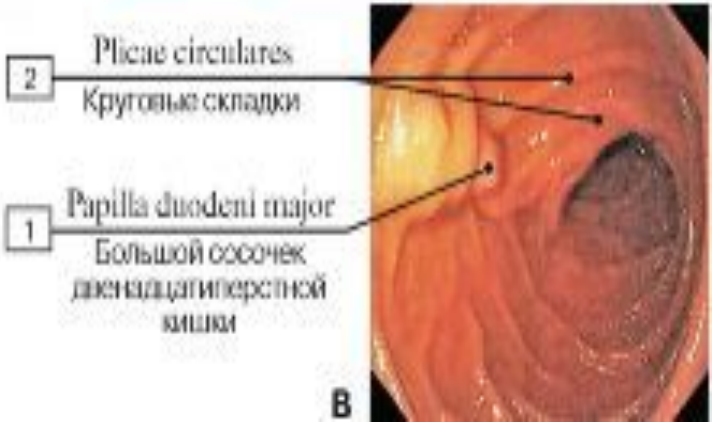
2
Plicae circulares
Круговые складки
1
Papilla duodeni major
Большой сосочек двенадцатиперстной кишки

В

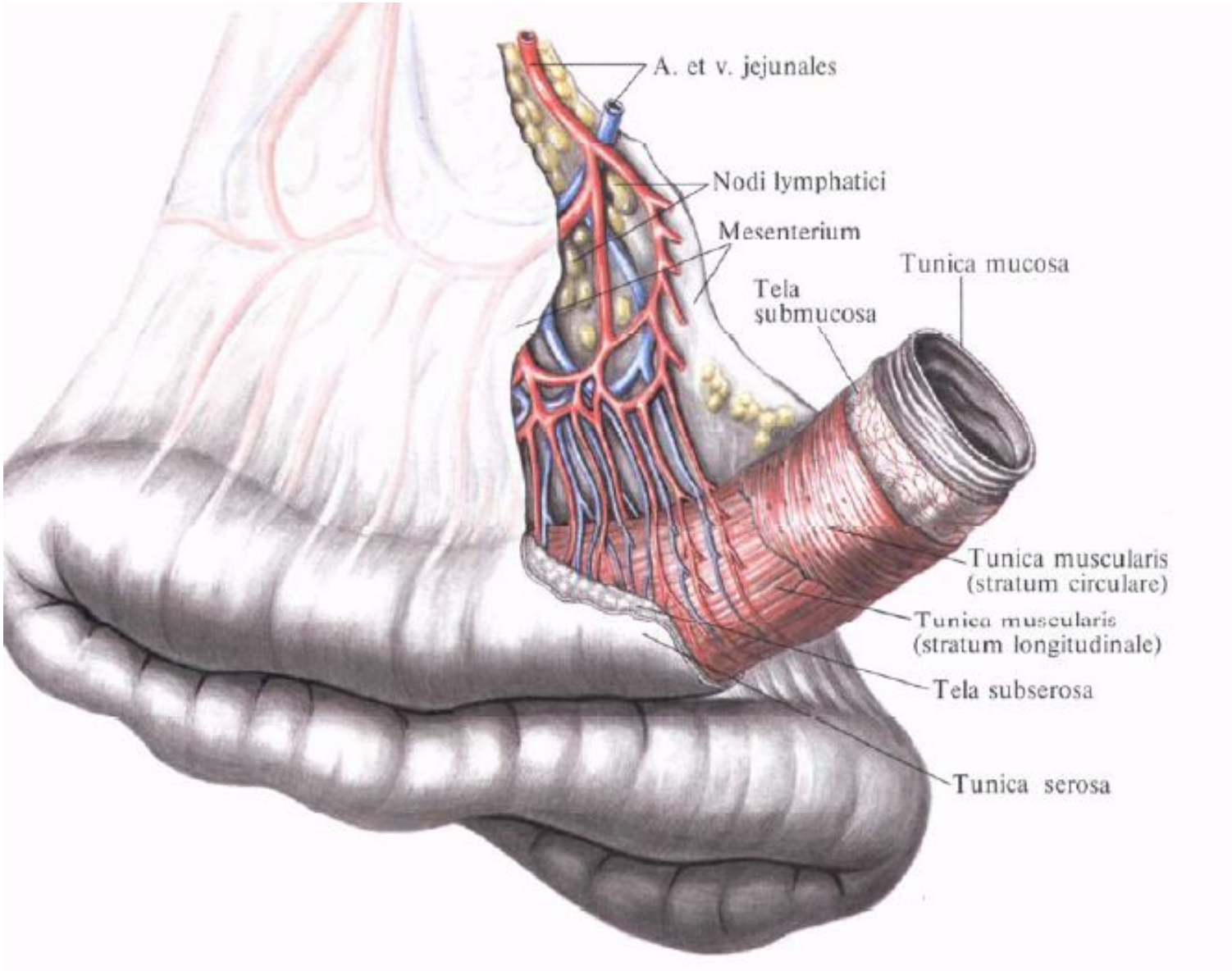
A. et v. jejunales
Nodi lymphatici
Mesenterium
Tela
submucosa
Tunica mucosa
Tunica muscularis
(stratum circulare)
Tunica muscularis
(stratum longitudinale)
Tela subserosa
Tunica serosa

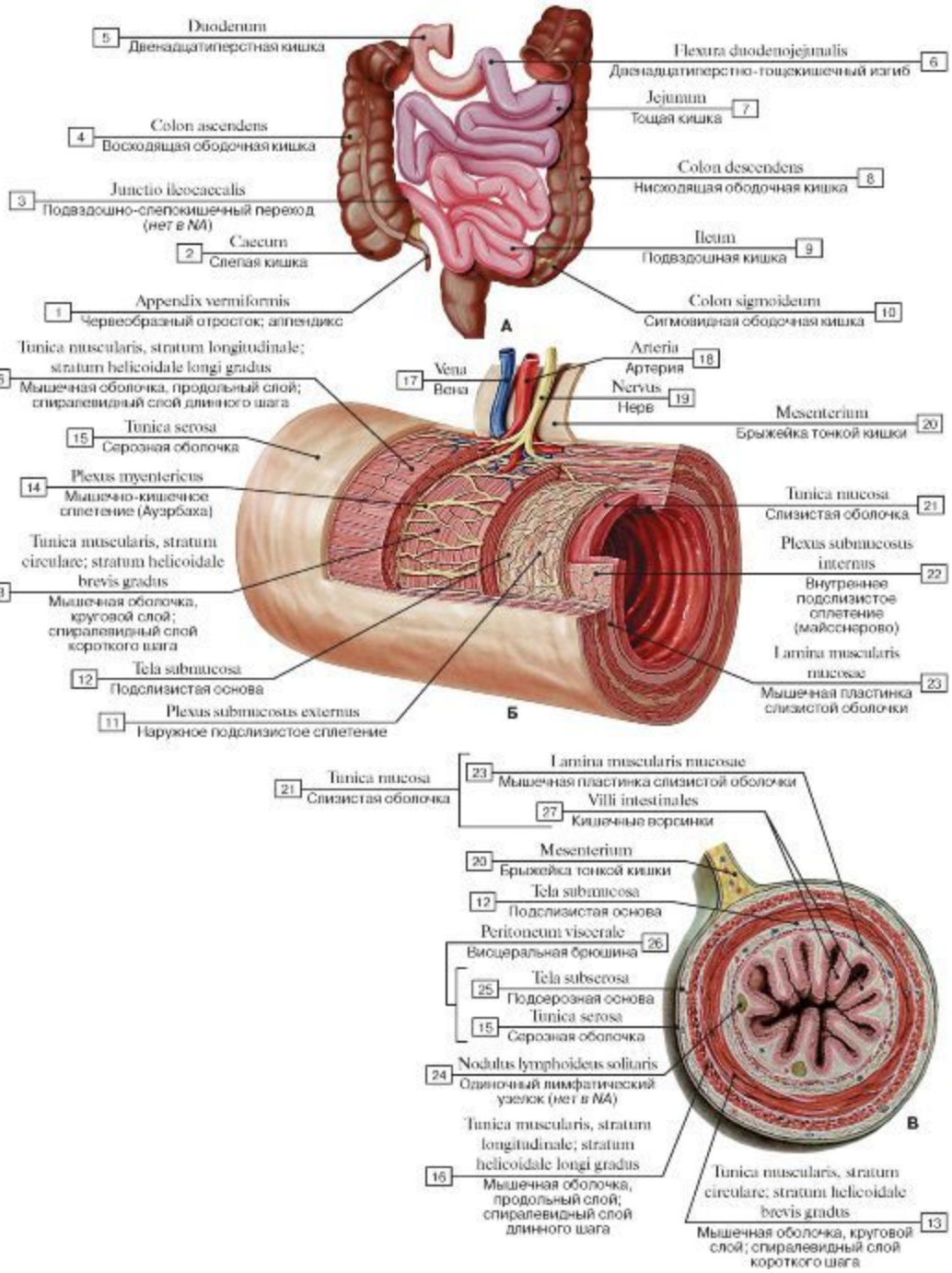
5 Duodenum
Двенадцатиперстная кишка
Flexura duodenojejunalis 6
Двенадцатиперстно-тощекишечный изгиб
Jejunum 7
Тощая кишка
4 Colon ascendens
Восходящая ободочная кишка
Colon descendens 8
Нисходящая ободочная кишка
3 Junctio ileocaecalis
Подвздошно-слепокишечный переход
(нет в NA)
Ileum 9
Подвздошная кишка
2 Caecum
Слепая кишка
1 Appendix vermiformis
Червеобразный отросток; аппендикс
Colon sigmoideum 10
Сигмовидная ободочная кишка
А
Tunica muscularis, stratum longitudinale;
stratum helicoidale longi gradus 16
Мышечная оболочка, продольный слой;
спиралевидный слой длинного шага
17 Vena
Вена
Arteria 18
Артерия
Nervus 19
Нерв
Mesenterium 20
Брыжейка тонкой кишки
15 Tunica serosa
Серозная оболочка
14 Plexus myentericus
Мышечно-кишечное
сплетение (Ауэрбаха)
Tunica mucosa 21
Слизистая оболочка
Tunica muscularis, stratum
circulare; stratum helicoidale
brevis gradus 13
Мышечная оболочка,
круговой слой;
спиралевидный слой
короткого шага
Plexus submucosus
internus 22
Внутреннее
подслизистое
сплетение
(майснерово)
Lamina muscularis
mucosae 23
Мышечная пластинка
слизистой оболочки
12 Tela submucosa
Подслизистая основа
11 Plexus submucosus externus
Наружное подслизистое сплетение
Б
21 Tunica mucosa
Слизистая оболочка
23 Lamina muscularis mucosae
Мышечная пластинка слизистой оболочки
27 Villi intestinales
Кишечные ворсинки
20 Mesenterium
Брыжейка тонкой кишки
12 Tela submucosa
Подслизистая основа
Peritoneum viscerale 26
Висцеральная брюшина
25 Tela subserosa
Подсерозная основа
15 Tunica serosa
Серозная оболочка
24 Nodulus lymphoideus solitaris
Одиночный лимфатический
узелок (нет в NA)
Tunica muscularis, stratum
longitudinale; stratum
helicoidale longi gradus
16 Мышечная оболочка,
продольный слой;
спиралевидный слой
длинного шага
В
Tunica muscularis, stratum
circulare; stratum helicoidale
brevis gradus 13
Мышечная оболочка, круговой
слой; спиралевидный слой
короткого шага

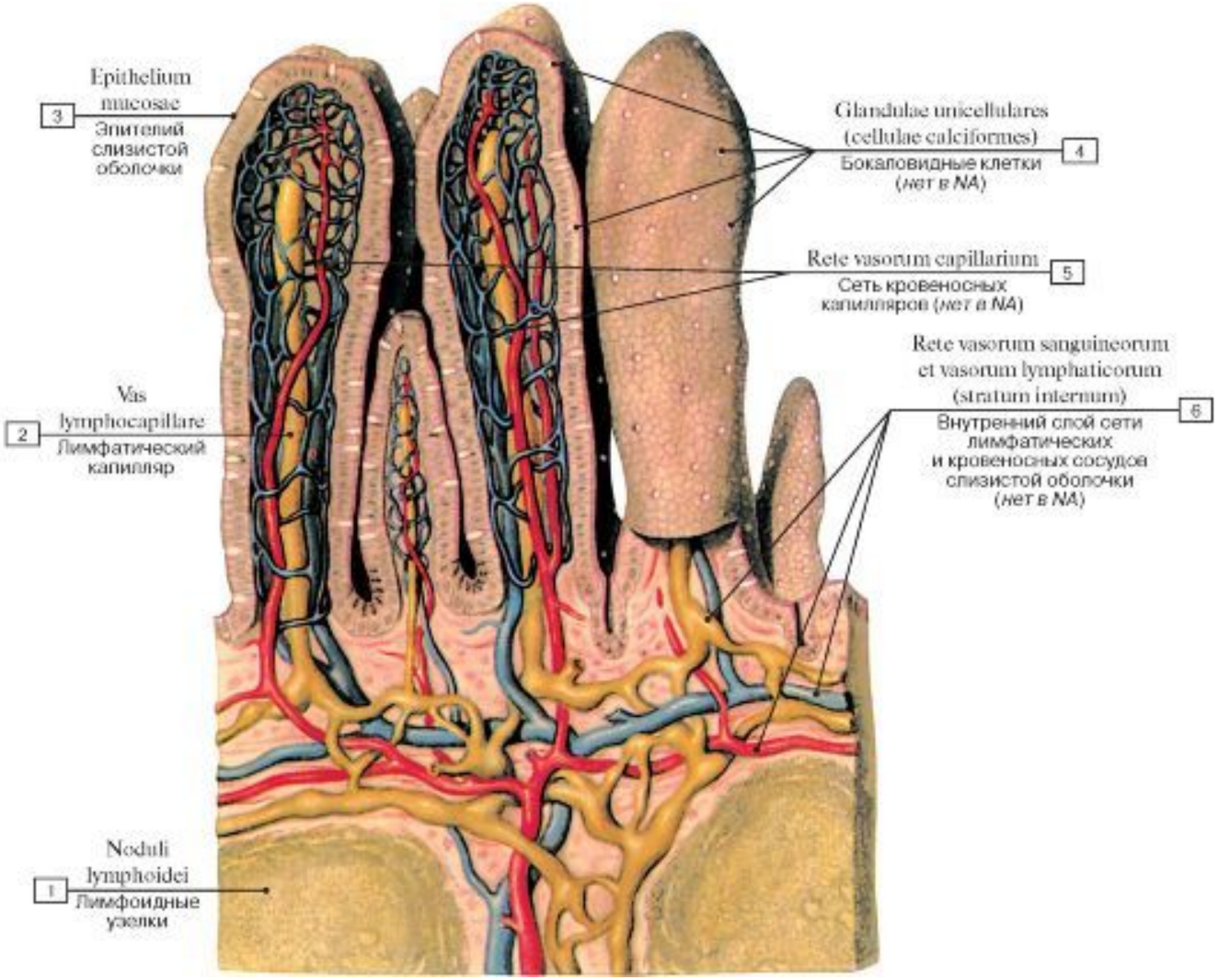
Epithelium mucosae
3
Эпителий слизистой оболочки
Glandulae unicellulares (cellulae calciformes)
Бокаловидные клетки (нет в NA)
4
Rete vasorum capillarium
5
Сеть кровеносных капилляров (нет в NA)
Rete vasorum sanguineorum et vasorum lymphaticorum (stratum internum)
6
Внутренний слой сети лимфатических и кровеносных сосудов слизистой оболочки (нет в NA)
Vas lymphocapillare
2
Лимфатический капилляр
Noduli lymphoidei
1
Лимфоидные узелки

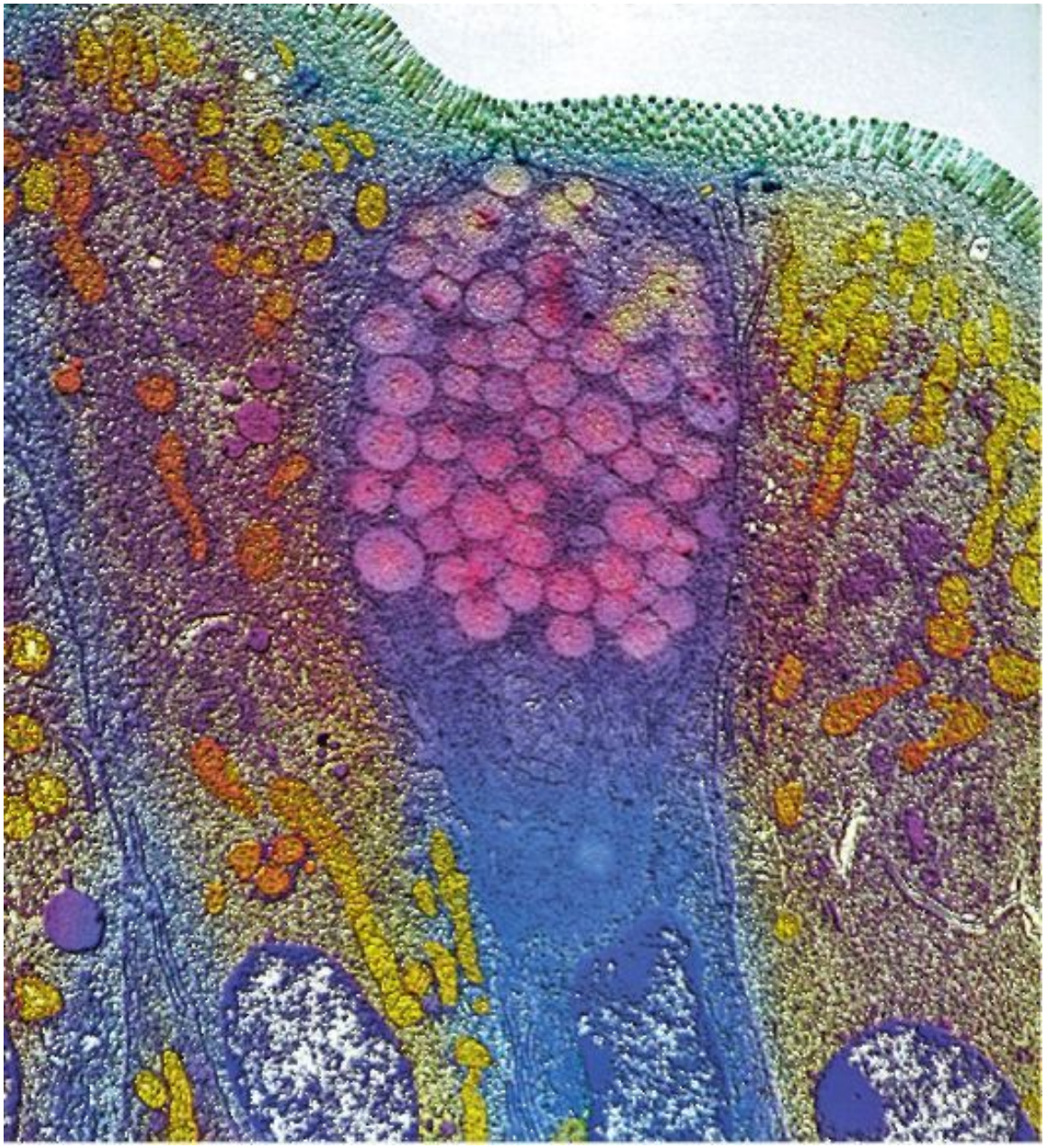

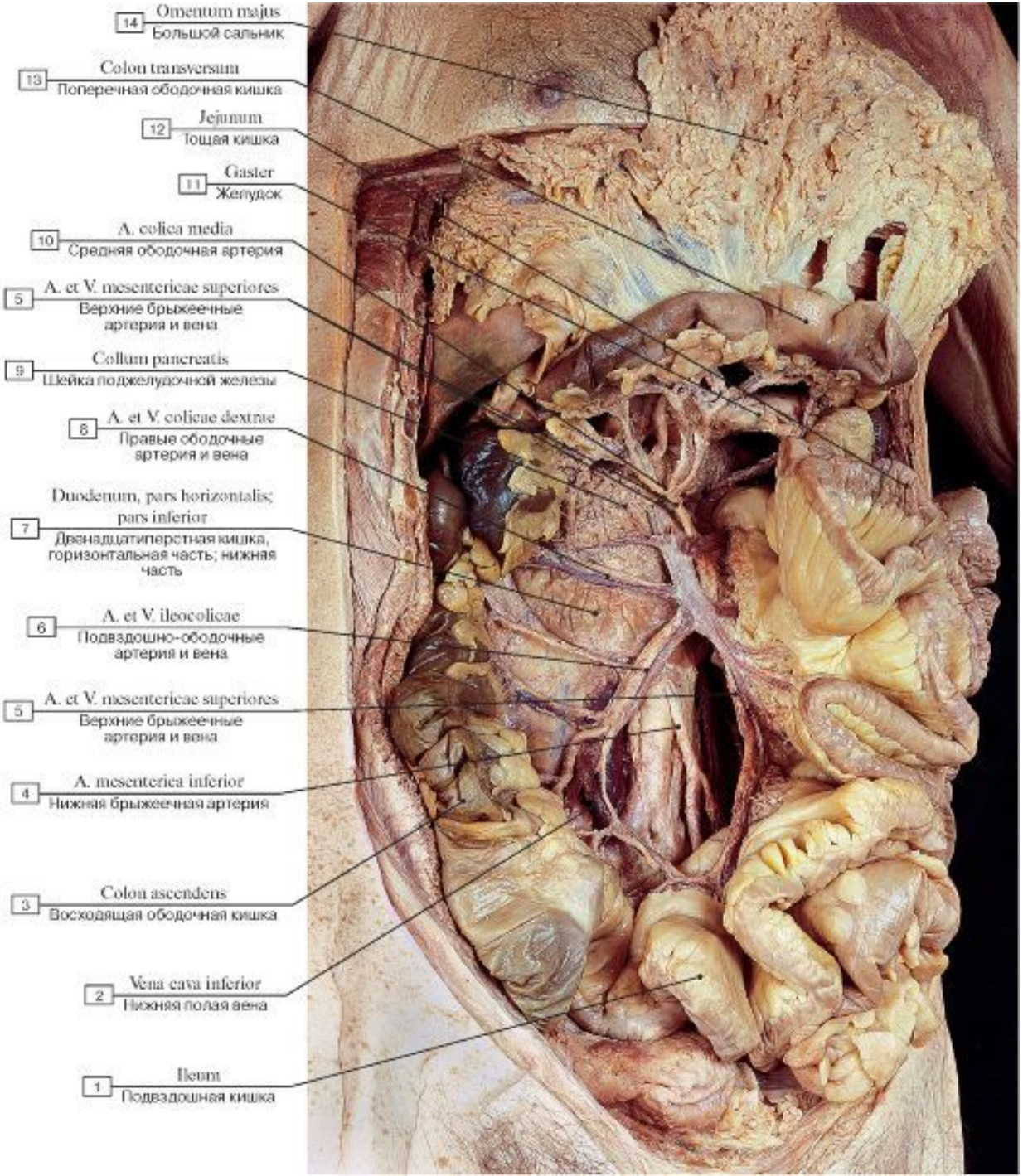
14 Omentum majus
Большой сальник
13 Colon transversum
Поперечная ободочная кишка
12 Jejunum
Тощая кишка
11 Gaster
Желудок
10 A. colica media
Средняя ободочная артерия
5 A. et V. mesentericae superiores
Верхние брыжеечные артерия и вена
9 Collum pancreatis
Шейка поджелудочной железы
8 A. et V. colicae dextrae
Правые ободочные артерия и вена
Duodenum, pars horizontalis; pars inferior
7 Двенадцатиперстная кишка, горизонтальная часть; нижняя часть
6 A. et V. ileocolicae
Подвздошно-ободочные артерия и вена
5 A. et V. mesentericae superiores
Верхние брыжеечные артерия и вена
4 A. mesenterica inferior
Нижняя брыжеечная артерия
3 Colon ascendens
Восходящая ободочная кишка
2 Vena cava inferior
Нижняя полая вена
1 Ileum
Подвздошная кишка

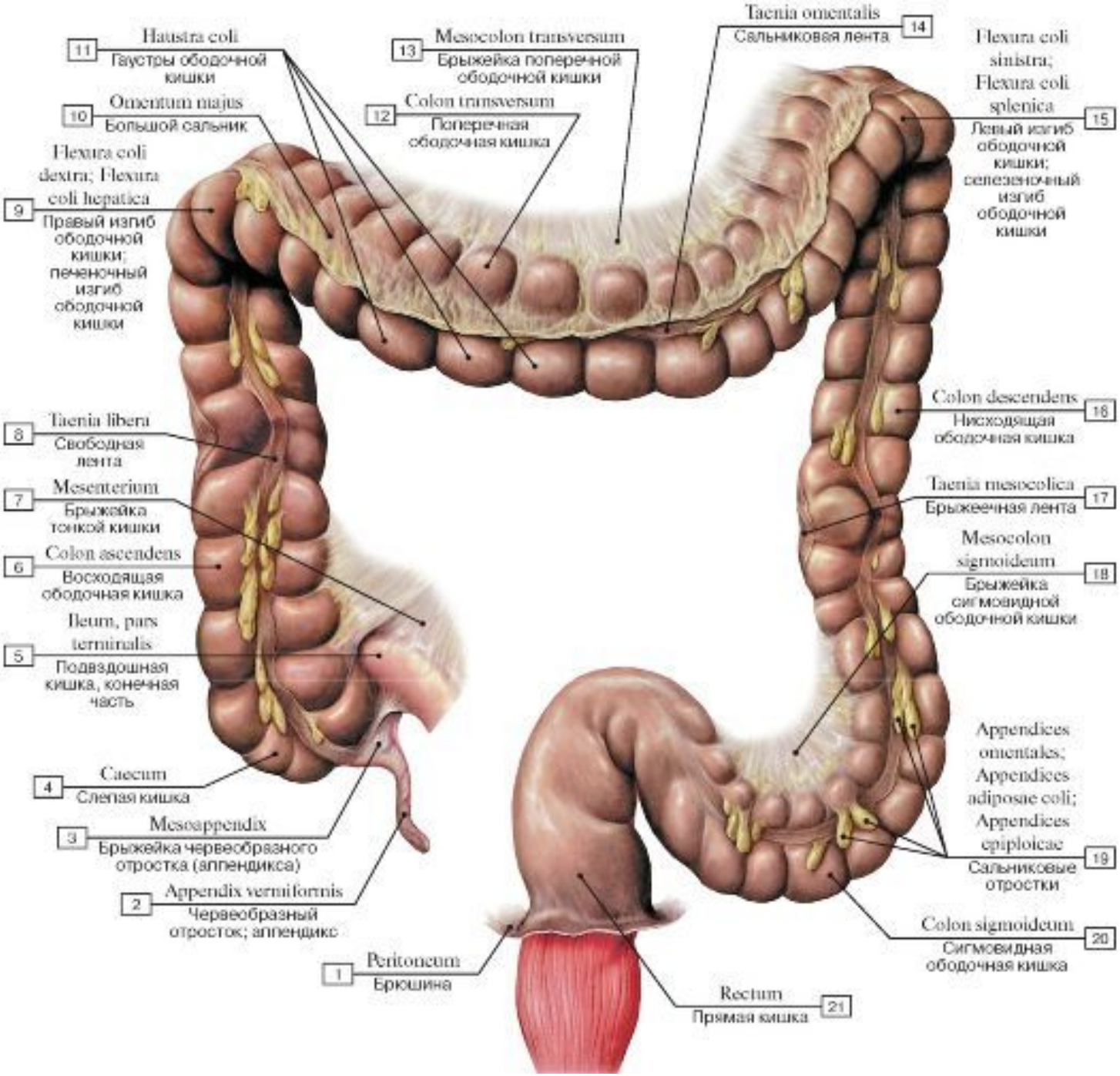
11 Haustra coli
Гаустры ободочной кишки
10 Omentum majus
Большой сальник
9 Flexura coli dextra; Flexura coli hepatica
Правый изгиб ободочной кишки; печеночный изгиб ободочной кишки
8 Taenia libera
Свободная лента
7 Mesenterium
Брыжейка тонкой кишки
6 Colon ascendens
Восходящая ободочная кишка
5 Ileum, pars terminalis
Подвздошная кишка, конечная часть
4 Caecum
Слепая кишка
3 Mesoappendix
Брыжейка червеобразного отростка (аппендикса)
2 Appendix vermiformis
Червеобразный отросток; аппендикс
1 Peritoneum
Брюшина
13 Mesocolon transversum
Брыжейка поперечной ободочной кишки
12 Colon transversum
Поперечная ободочная кишка
14 Taenia omentalis
Сальниковая лента
15 Flexura coli sinistra; Flexura coli splenica
Левый изгиб ободочной кишки; селезеночный изгиб ободочной кишки
16 Colon descendens
Нисходящая ободочная кишка
17 Taenia mesocolica
Брыжеечная лента
18 Mesocolon sigmoideum
Брыжейка сигмовидной ободочной кишки
19 Appendices omentales; Appendices adiposae coli; Appendices epiploicae
Сальниковые отростки
20 Colon sigmoideum
Сигмовидная ободочная кишка
21 Rectum
Прямая кишка


А
Б
В
Г

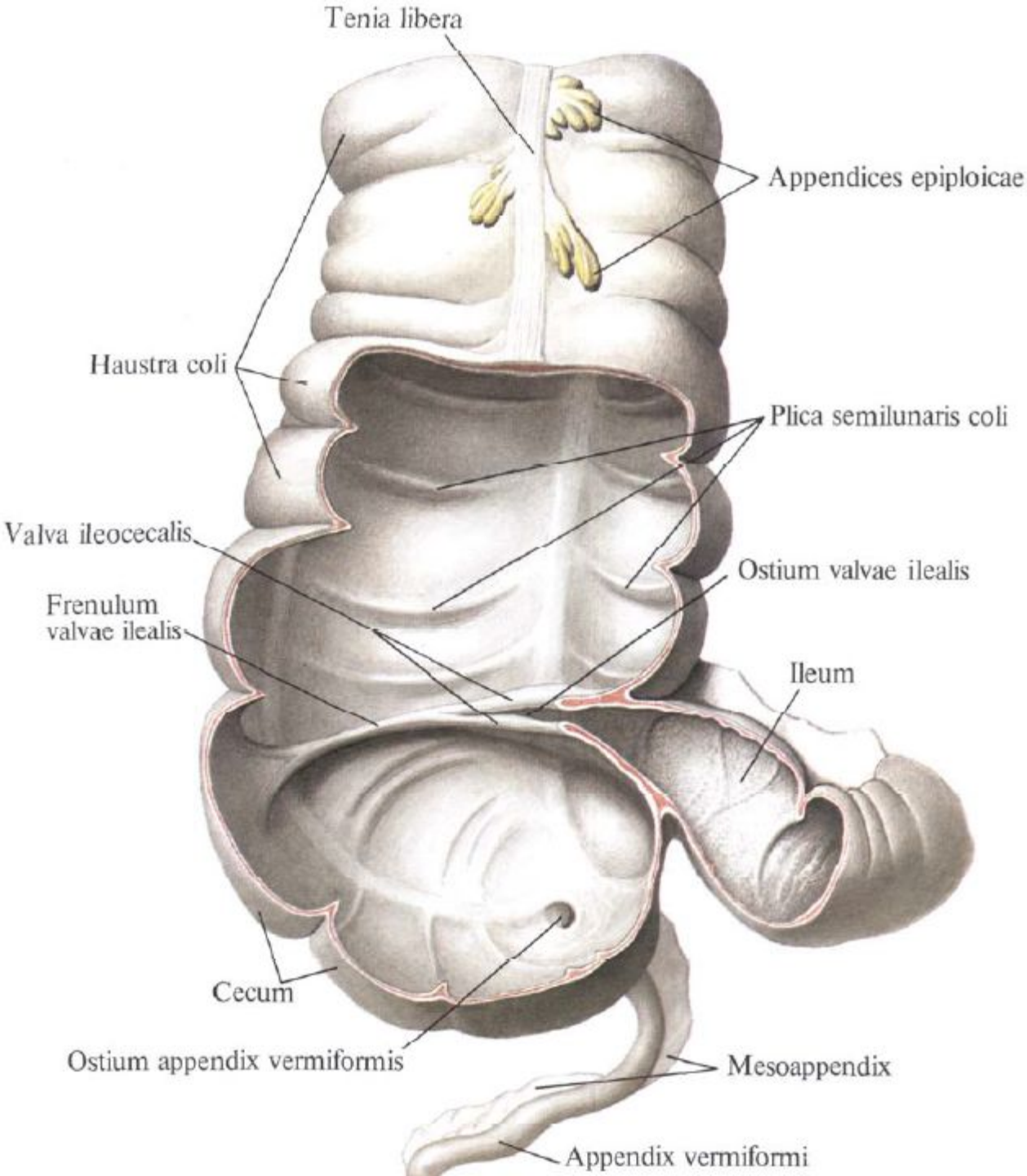
Tenia libera
Appendices epiploicae
Haustra coli
Plica semilunaris coli
Valva ileocecalis
Ostium valvae ilealis
Frenulum
valvae ilealis
Ileum
Cecum
Ostium appendix vermiformis
Mesoappendix
Appendix vermiformi

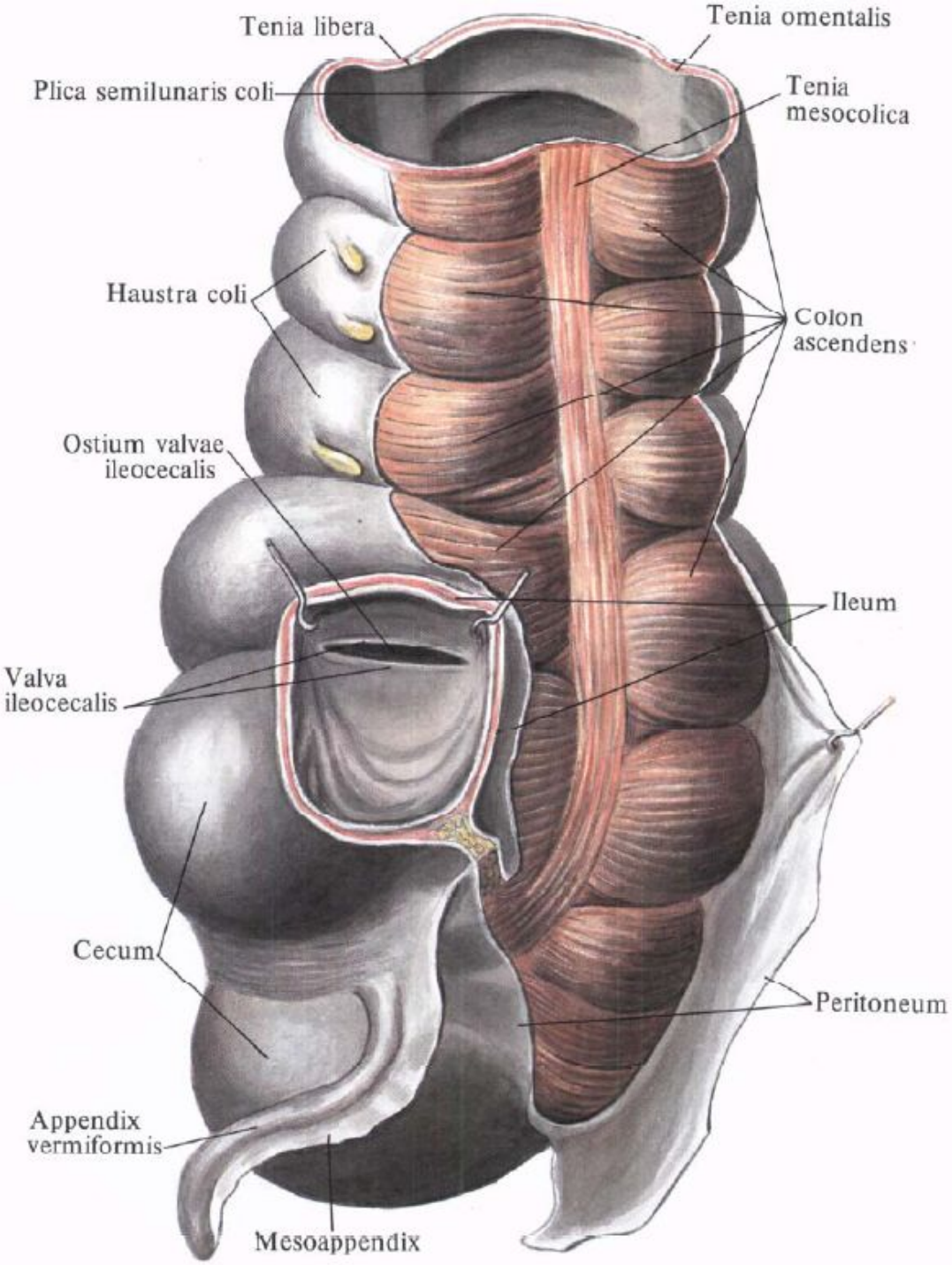
Tenia libera
Tenia omentalis
Plica semilunaris coli
Tenia mesocolica
Haustra coli
Colon ascendens
Ostium valvae ileocecalis
Ileum
Valva ileocecalis
Cecum
Peritoneum
Appendix vermiformis
Mesoappendix

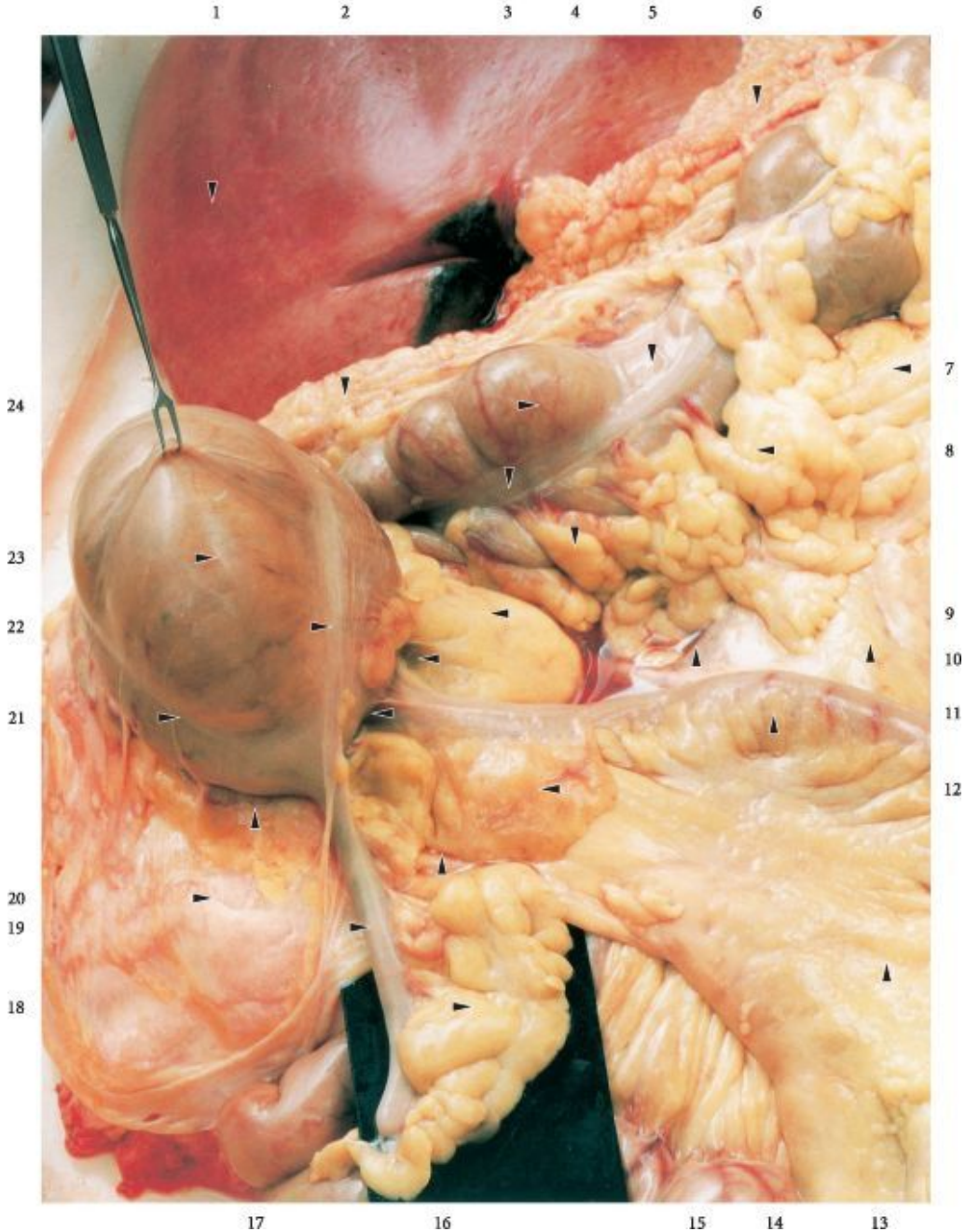
1
2
3
4
5
6
7
8
9
10
11
12
13
14
15
16
17
18
19
20
21
22
23
24

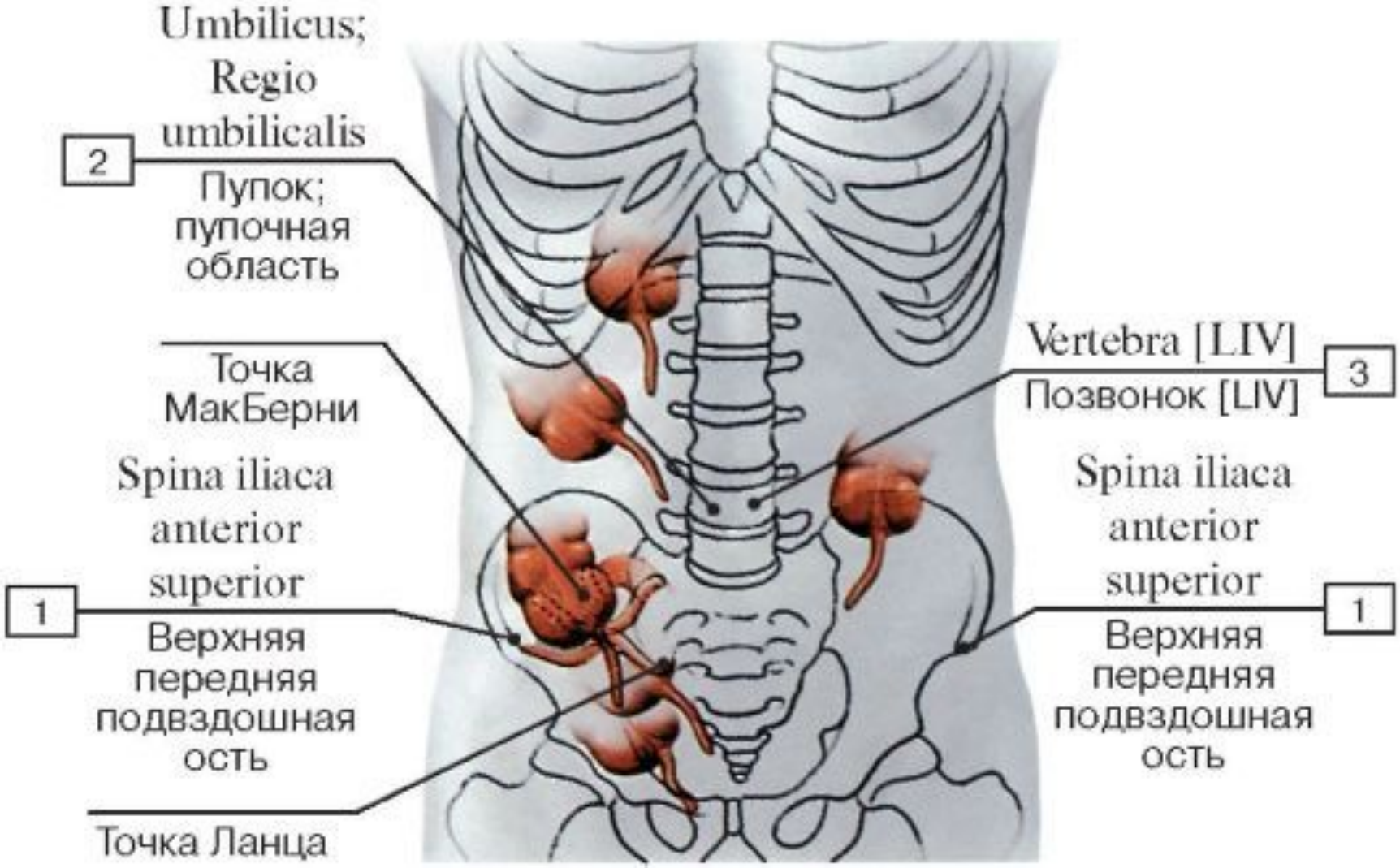
Umbilicus;
Regio
umbilicalis
2
Пупок;
пупочная
область
Точка
МакБерни
Spina iliaca
anterior
superior
1
Верхняя
передняя
подвздошная
ость
Точка Ланца
Vertebra [LIV]
Позвонок [LIV]
3
Spina iliaca
anterior
superior
1
Верхняя
передняя
подвздошная
ость

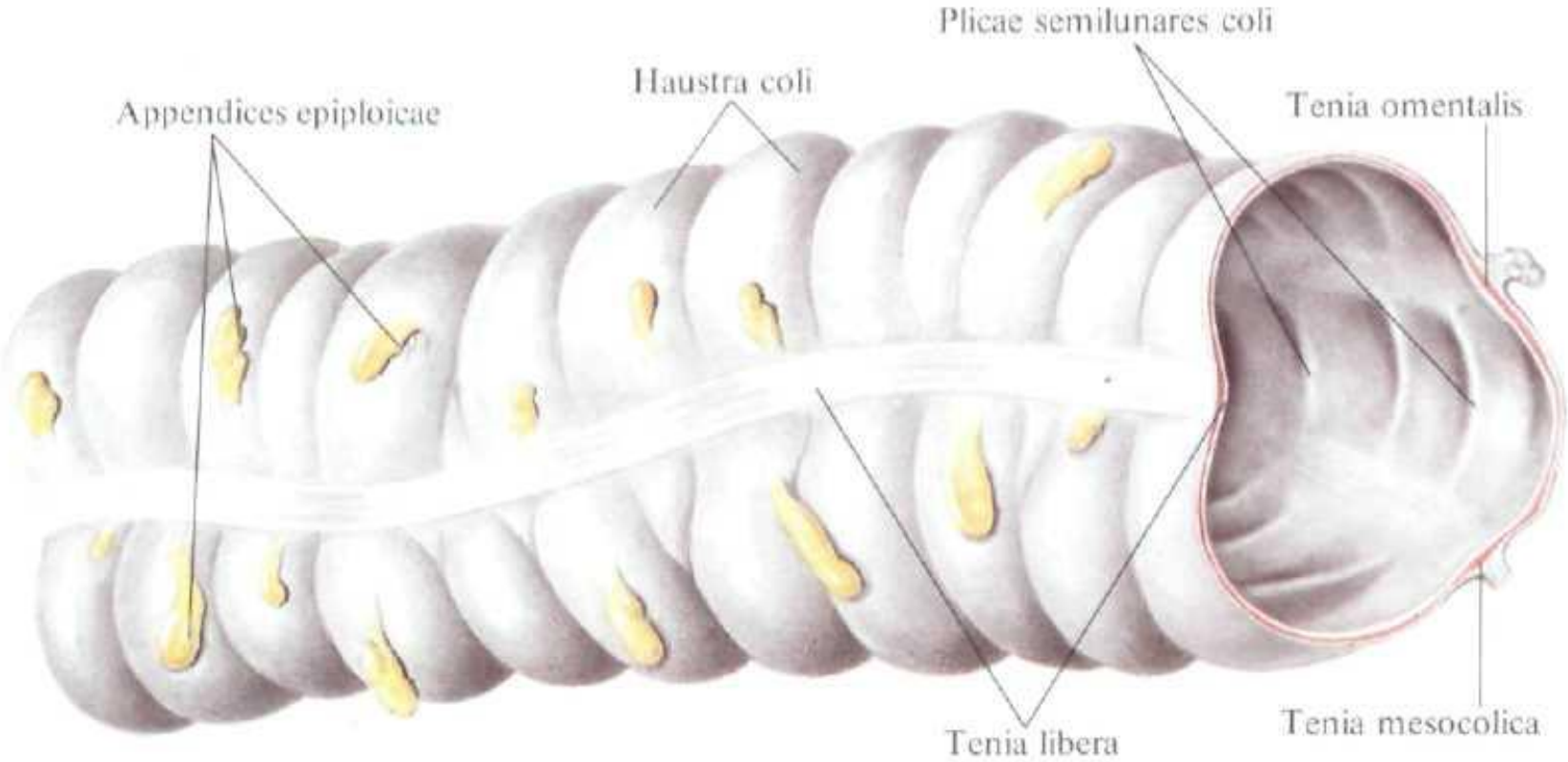
Plicae semilunares coli
Haustra coli
Appendices epiploicae
Tenia omentalis
Tenia libera
Tenia mesocolica

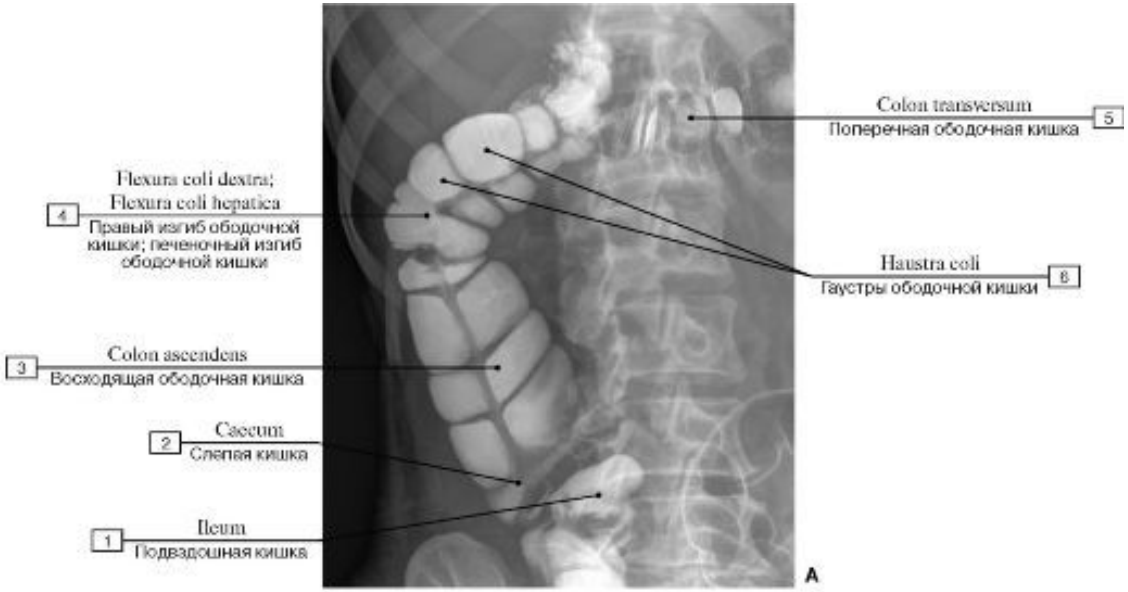
Colon transversum
Поперечная ободочная кишка
5
Flexura coli dextra;
Flexura coli hepatica
4
Правый изгиб ободочной кишки; печеночный изгиб ободочной кишки
Haustra coli
Гаустры ободочной кишки
6
Colon ascendens
3
Восходящая ободочная кишка
Caecum
2
Слепая кишка
Ileum
1
Подвздошная кишка
А

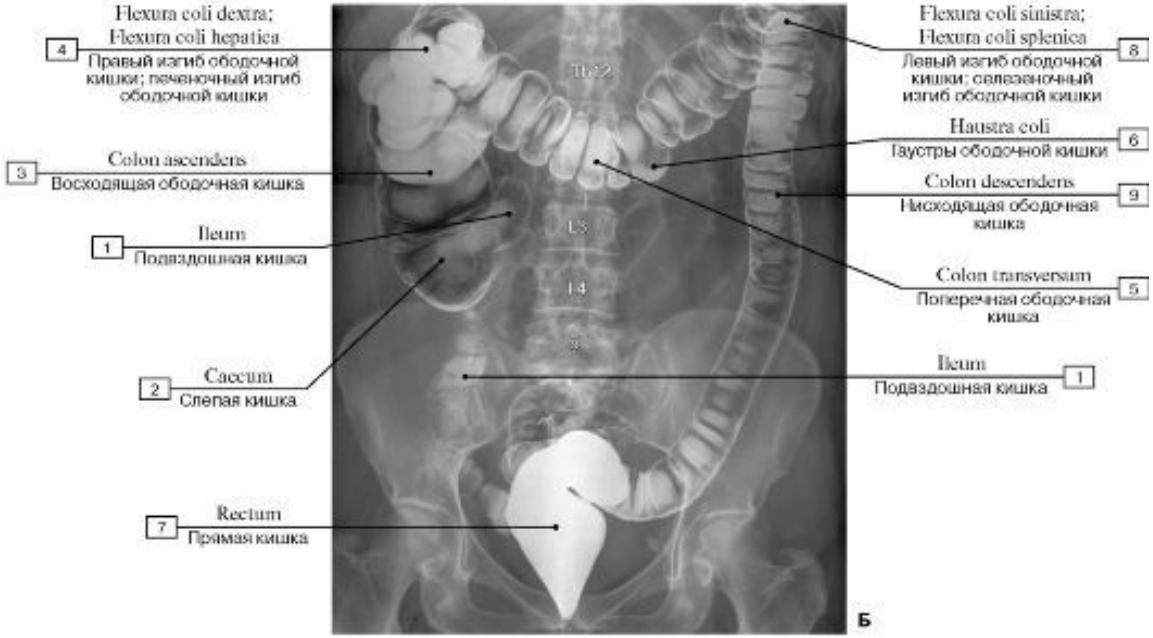
Flexura coli dextra;
Flexura coli hepatica
4
Правый изгиб ободочной кишки; печеночный изгиб ободочной кишки
Flexura coli sinistra;
Flexura coli splenica
8
Левый изгиб ободочной кишки; селезеночный изгиб ободочной кишки
Haustra coli
Гаустры ободочной кишки
6
Colon ascendens
3
Восходящая ободочная кишка
Colon descendens
Нисходящая ободочная кишка
9
Ileum
1
Подвздошная кишка
Colon transversum
Поперечная ободочная кишка
5
Caecum
2
Слепая кишка
Ileum
Подвздошная кишка
1
Rectum
7
Прямая кишка
Б

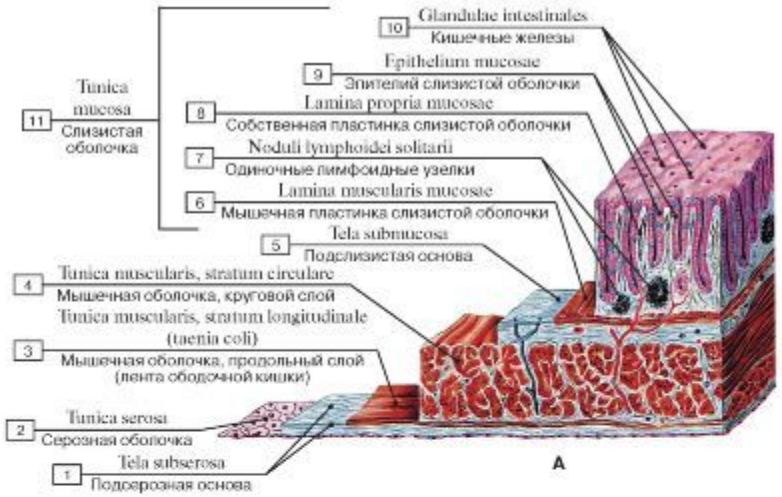
10 Glandulae intestinales
Кишечные железы
9 Epithelium mucosae
Эпителий слизистой оболочки
Tunica mucosa
11 Слизистая оболочка
8 Lamina propria mucosae
Собственная пластинка слизистой оболочки
7 Noduli lymphoidei solitarii
Одиночные лимфоидные узелки
6 Lamina muscularis mucosae
Мышечная пластинка слизистой оболочки
5 Tela submucosa
Подслизистая основа
4 Tunica muscularis, stratum circulare
Мышечная оболочка, круговой слой
Tunica muscularis, stratum longitudinale (taenia coli)
3 Мышечная оболочка, продольный слой (лента ободочной кишки)
2 Tunica serosa
Серозная оболочка
1 Tela subserosa
Подсерозная основа
А

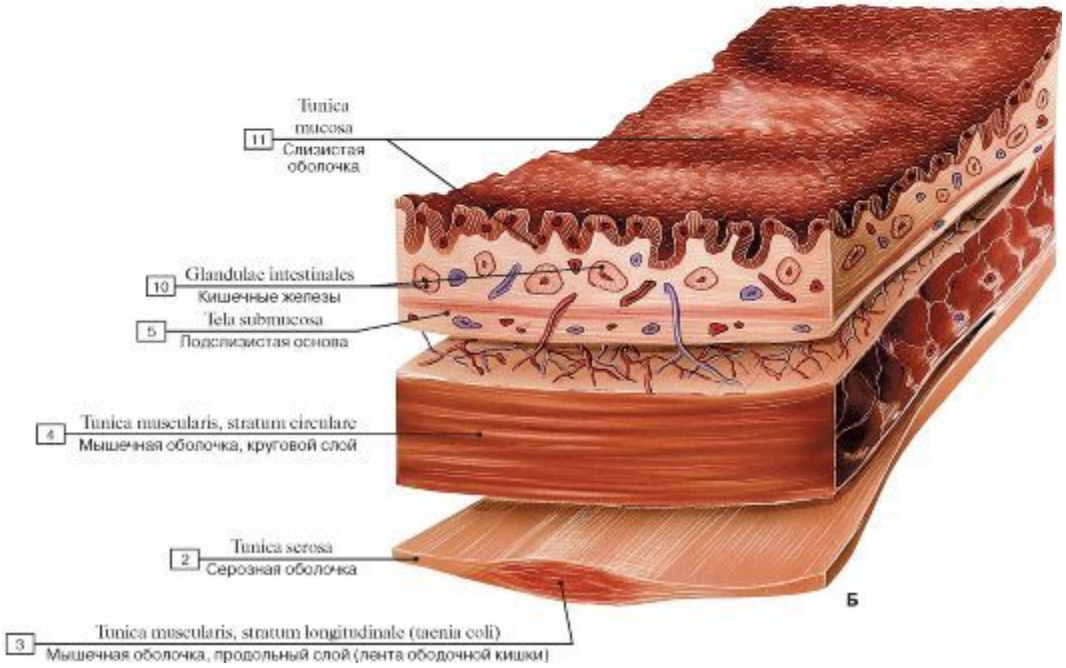
Tunica mucosa
11 Слизистая оболочка
10 Glandulae intestinales
Кишечные железы
5 Tela submucosa
Подслизистая основа
4 Tunica muscularis, stratum circulare
Мышечная оболочка, круговой слой
2 Tunica serosa
Серозная оболочка
Б
3 Tunica muscularis, stratum longitudinale (taenia coli)
Мышечная оболочка, продольный слой (лента ободочной кишки)

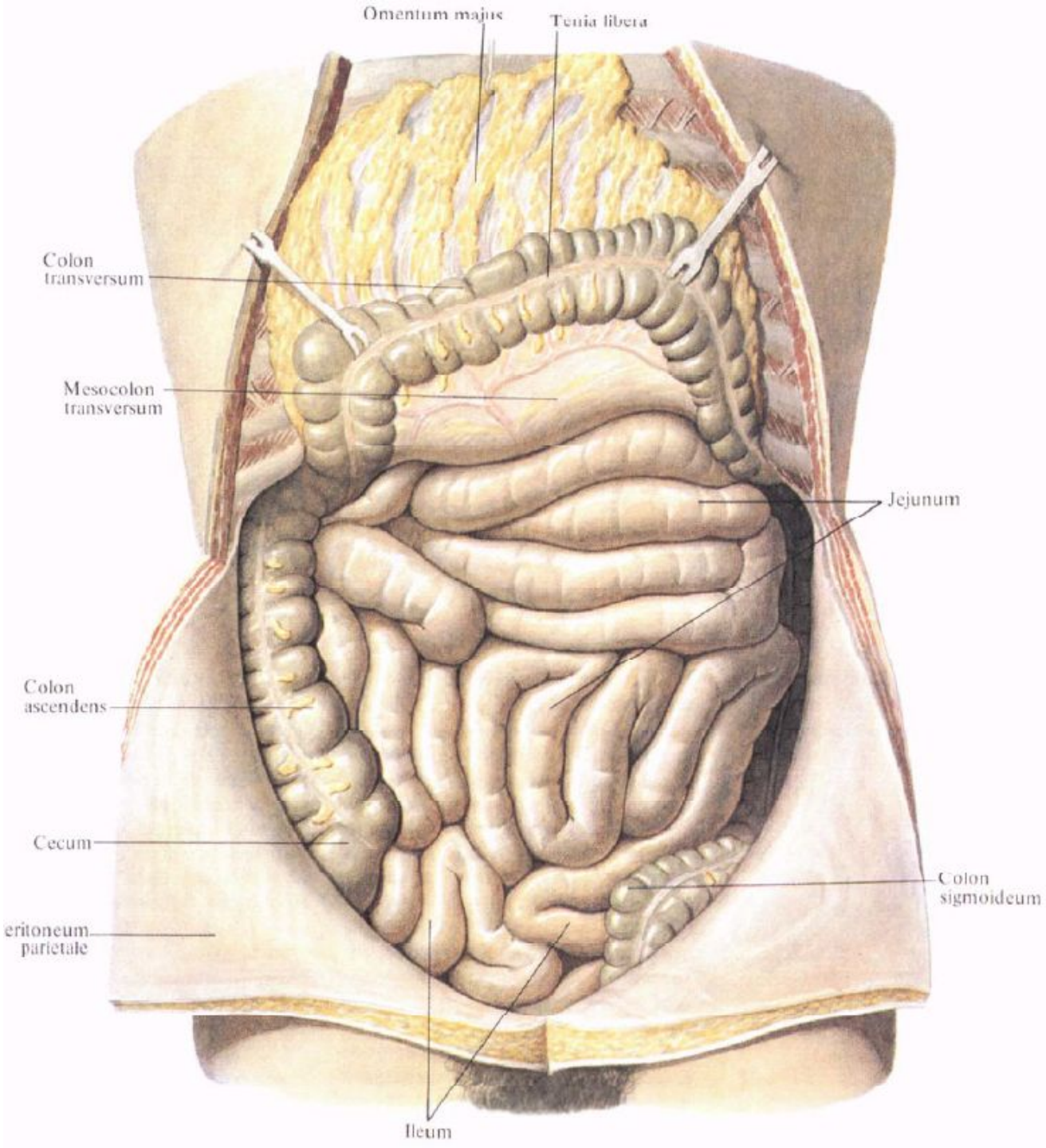
Omentum majus
Tenia libera
Colon transversum
Mesocolon transversum
Jejunum
Colon ascendens
Cecum
Colon sigmoideum
eritoneum parietale
Ileum

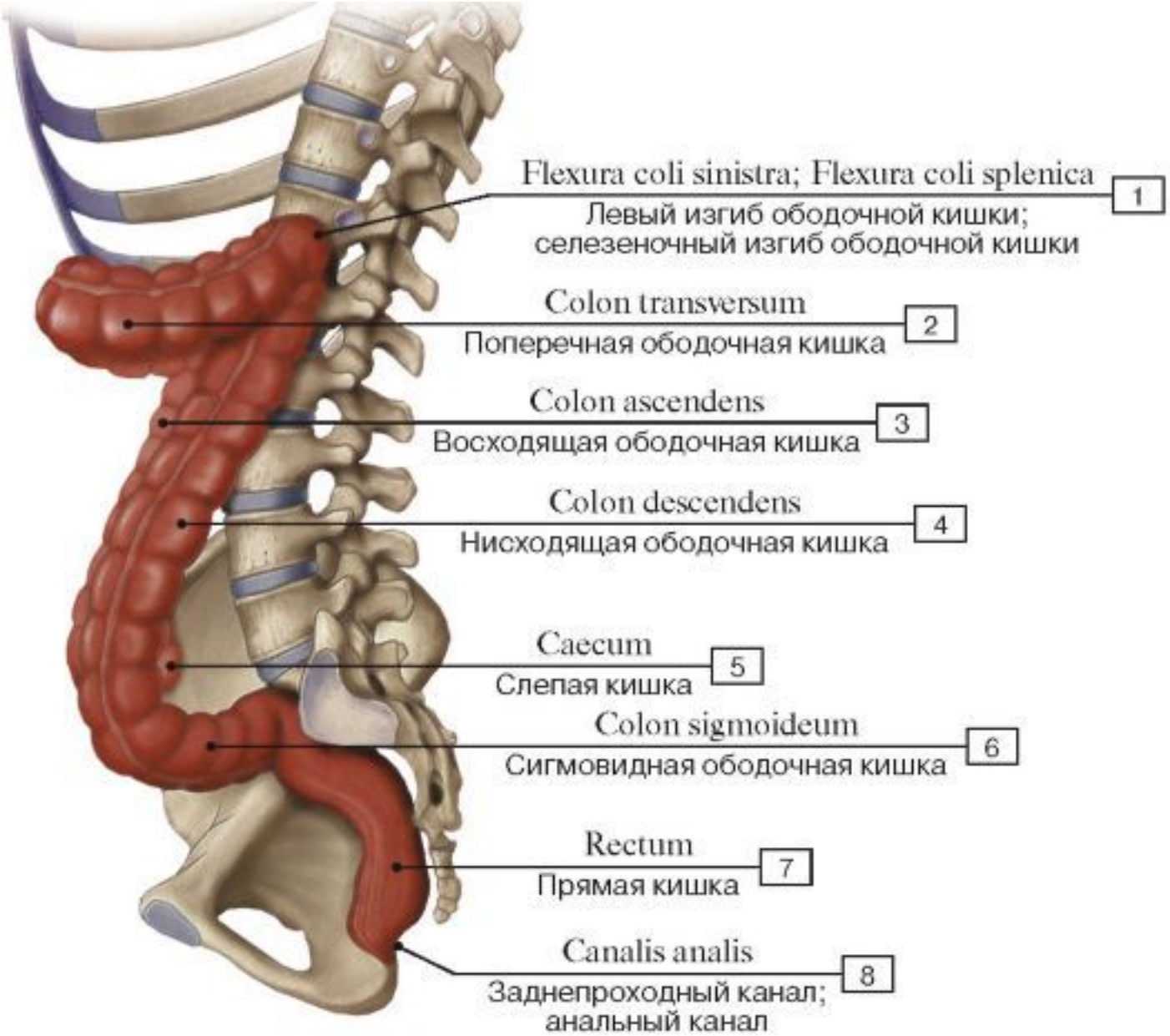
Flexura coli sinistra; Flexura coli splenica
Левый изгиб ободочной кишки;
селезеночный изгиб ободочной кишки
1
Colon transversum
Поперечная ободочная кишка
2
Colon ascendens
Восходящая ободочная кишка
3
Colon descendens
Нисходящая ободочная кишка
4
Caecum
Слепая кишка
5
Colon sigmoideum
Сигмовидная ободочная кишка
6
Rectum
Прямая кишка
7
Canalis analis
Заднепроходный канал;
анальный канал
8

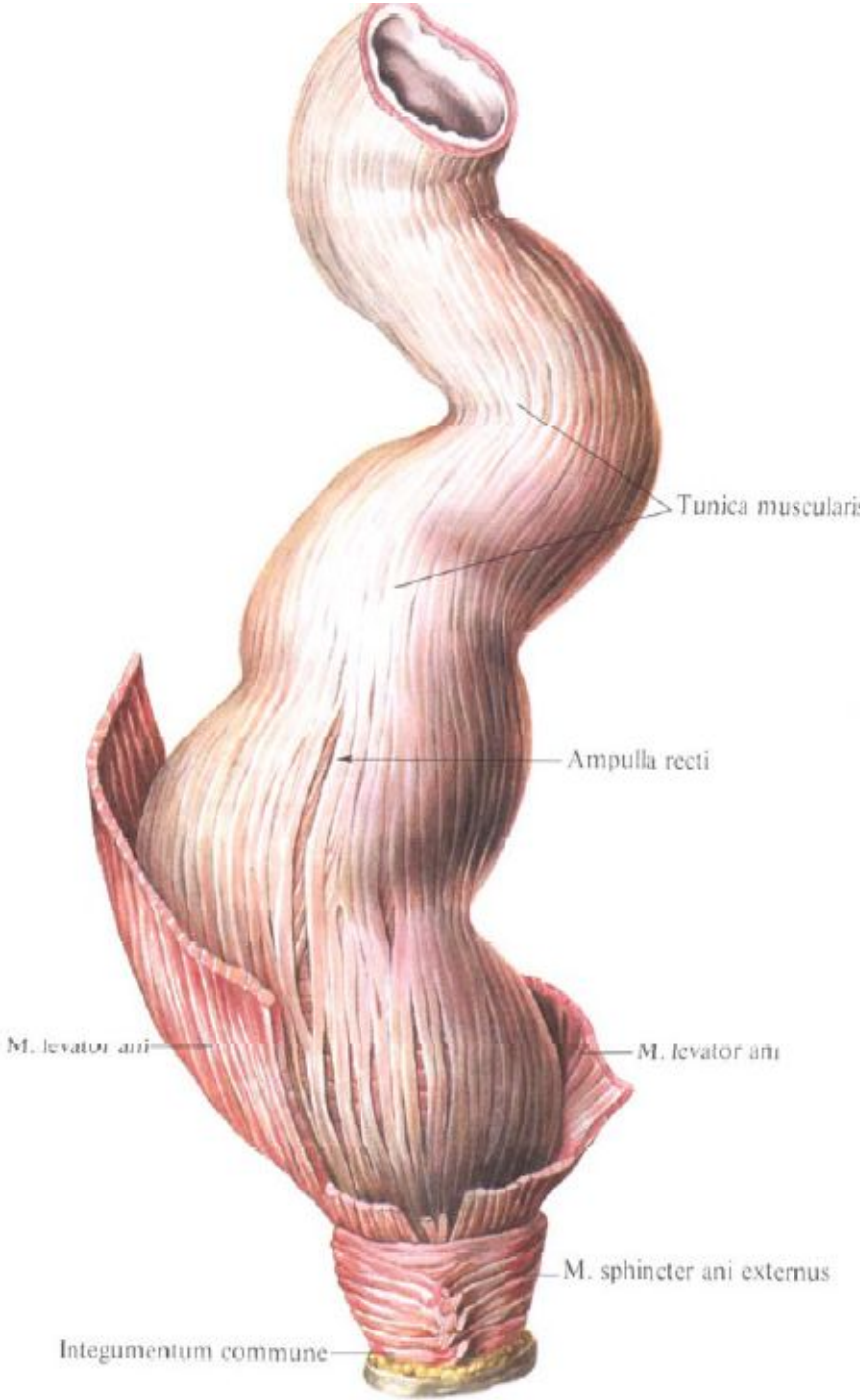
Tunica muscularis
Ampulla recti
M. levator ani
M. levator ani
M. sphincter ani externus
Integumentum commune

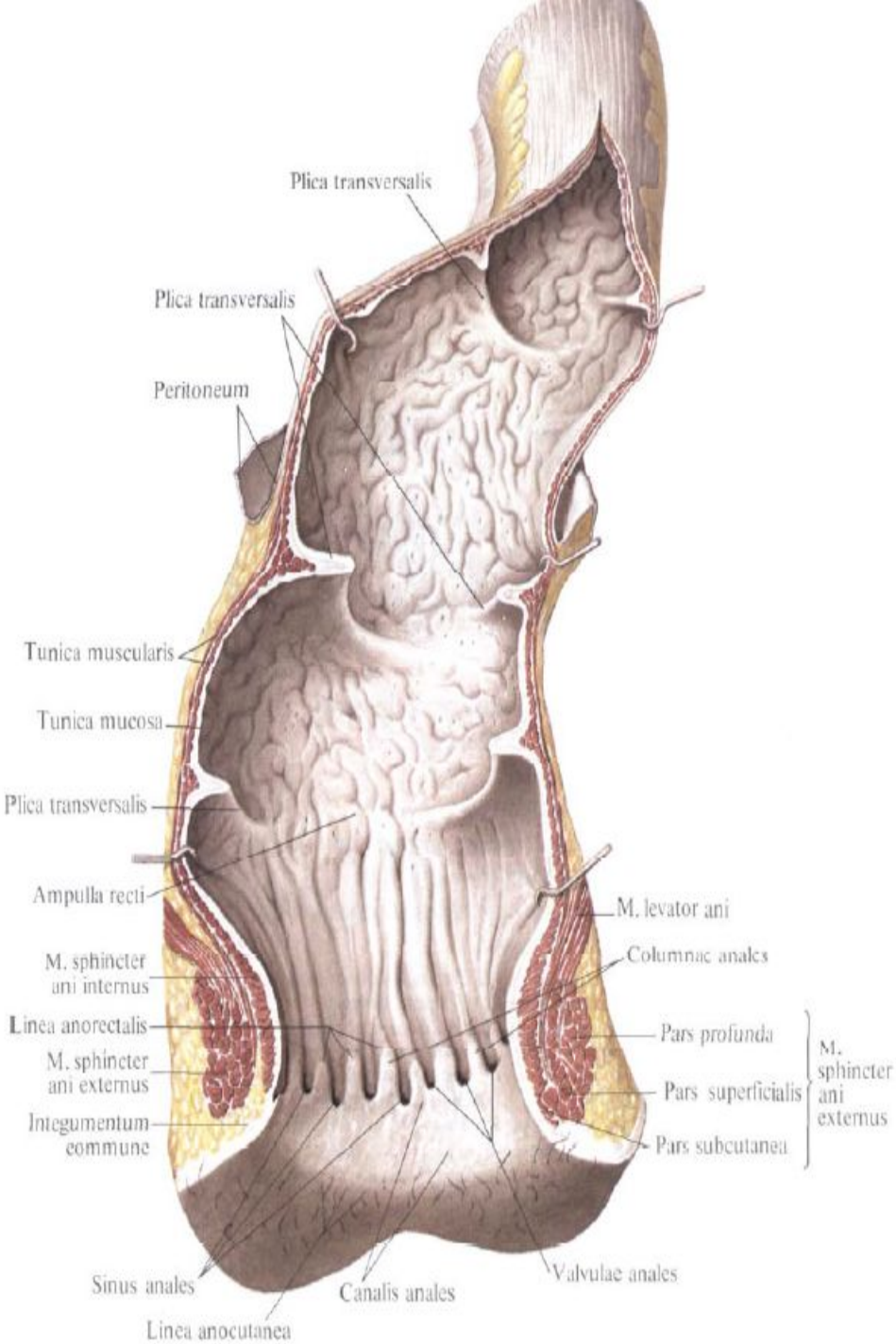
Plica transversalis
Plica transversalis
Peritoneum
Tunica muscularis
Tunica mucosa
Plica transversalis
Ampulla recti
M. levator ani
Columnae anales
M. sphincter ani internus
Linea anorectalis
M. sphincter ani externus
Integumentum commune
Pars profunda
Pars superficialis
Pars subcutanea
M. sphincter ani externus
Sinus anales
Canalis anales
Valvulae anales
Linea anocutanea

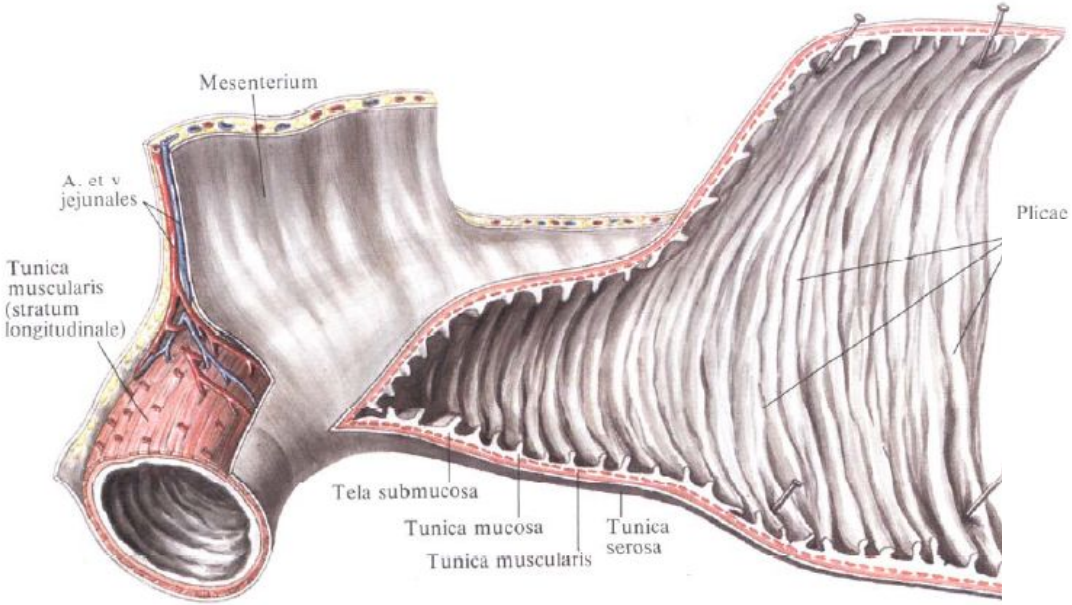
Mesenterium
A. et v. jejunales
Tunica muscularis (stratum longitudinale)
Plicae
Tela submucosa
Tunica mucosa
Tunica muscularis
Tunica serosa

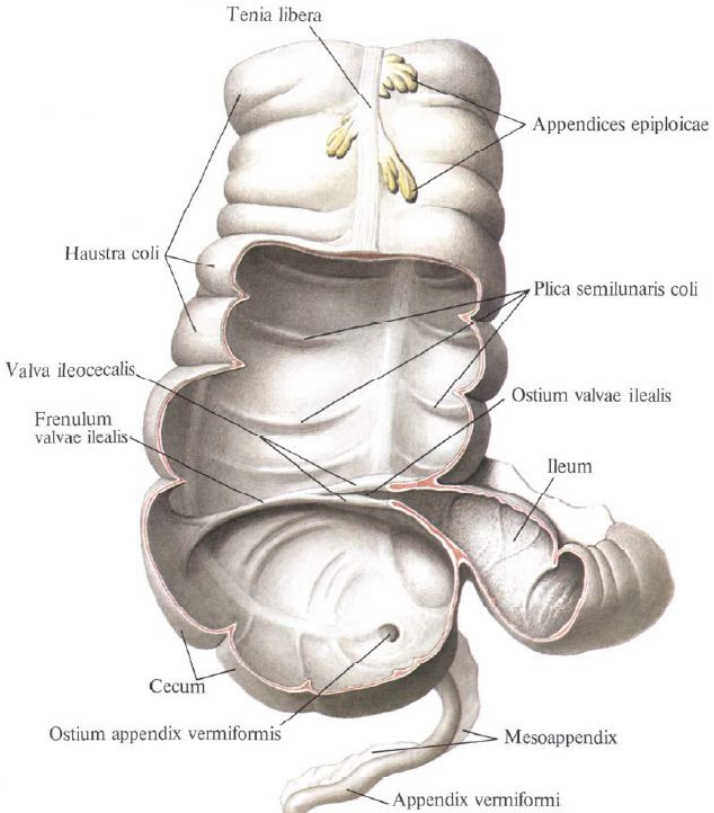
Tenia libera
Appendices epiploicae
Haustra coli
Plica semilunaris coli
Valva ileocecalis
Ostium valvae ilealis
Frenulum valvae ilealis
Ileum
Cecum
Ostium appendix vermiformis
Mesoappendix
Appendix vermiformi

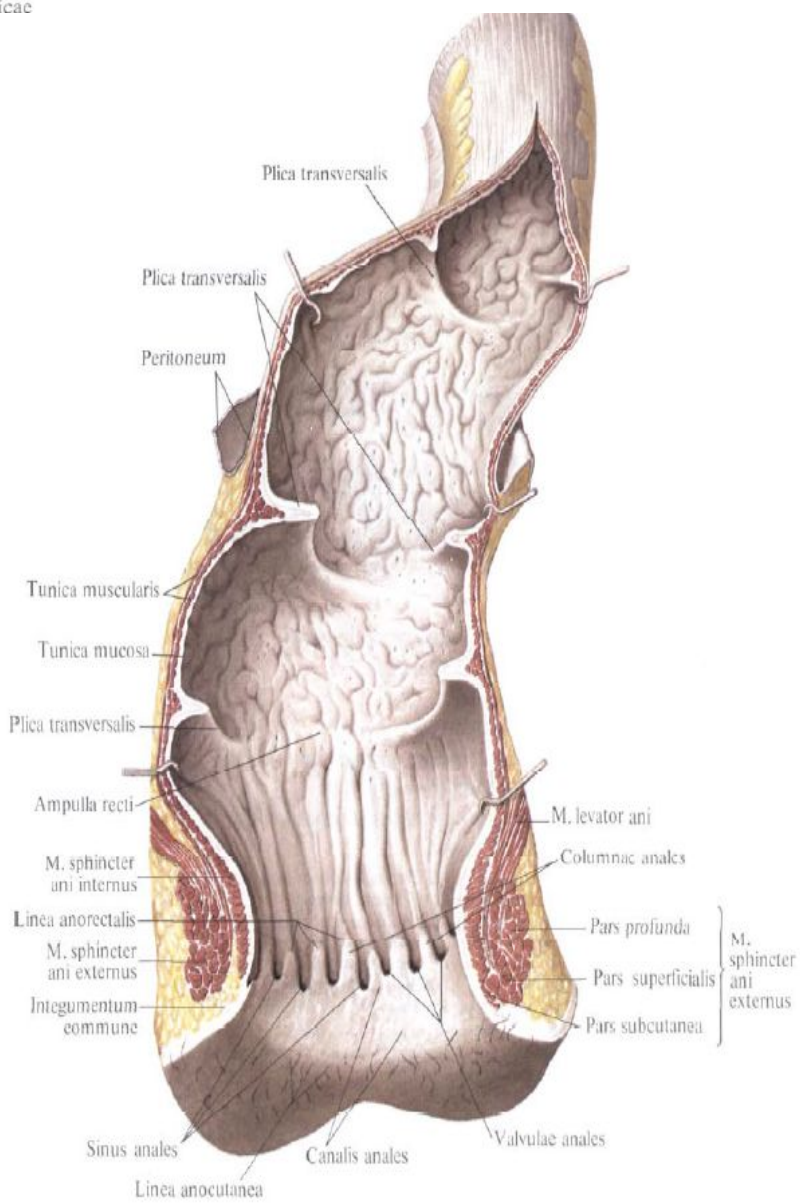
Plica transversalis
Plica transversalis
Peritoneum
Tunica muscularis
Tunica mucosa
Plica transversalis
Ampulla recti
M. levator ani
M. sphincter ani internus
Columnae anales
Linea anorectalis
Pars profunda
M. sphincter ani externus
Pars superficialis
M. sphincter ani externus
Integumentum commune
Pars subcutanea
Sinus anales
Canalis anales
Valvulae anales
Linea anocutanea

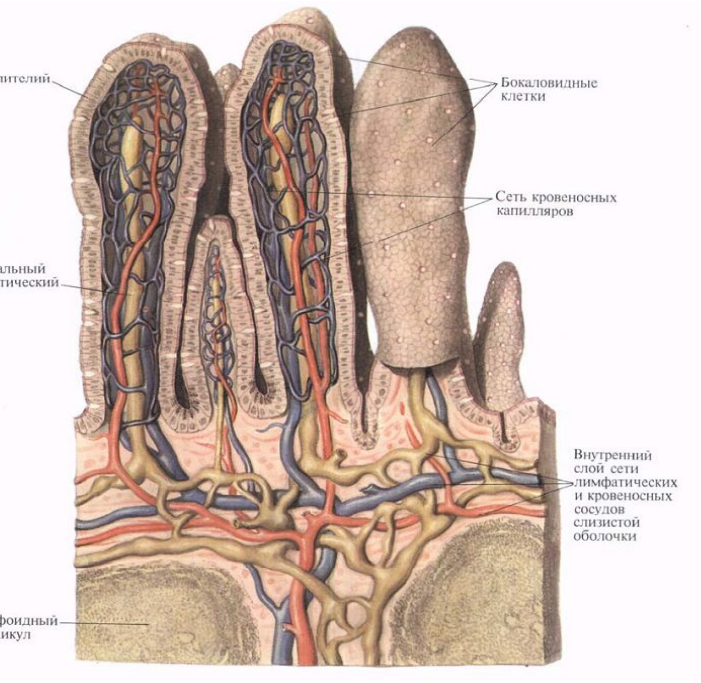
пителий
Бокаловидные клетки
Сеть кровеносных капилляров
льный
тический
Внутренний слой сети лимфатических и кровеносных сосудов слизистой оболочки
роидный
икул

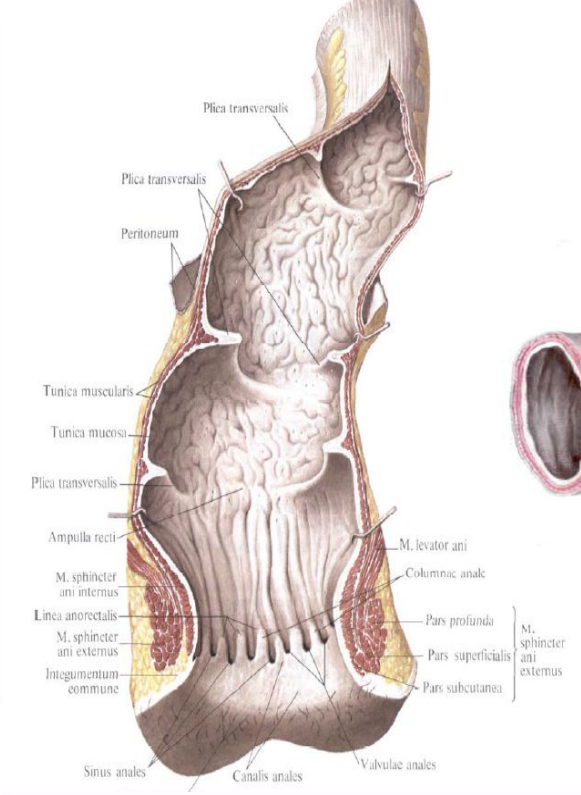
Plica transversalis
Plica transversalis
Peritoneum
Tunica muscularis
Tunica mucosa
Plica transversalis
Ampulla recti
M. sphincter ani internus
Linea anorectalis
M. sphincter ani externus
Integumentum commune
M. levator ani
Columnae anales
Pars profunda
Pars superficialis
Pars subcutanea
M. sphincter ani externus
Sinus anales
Canalis anales
Valvulae anales

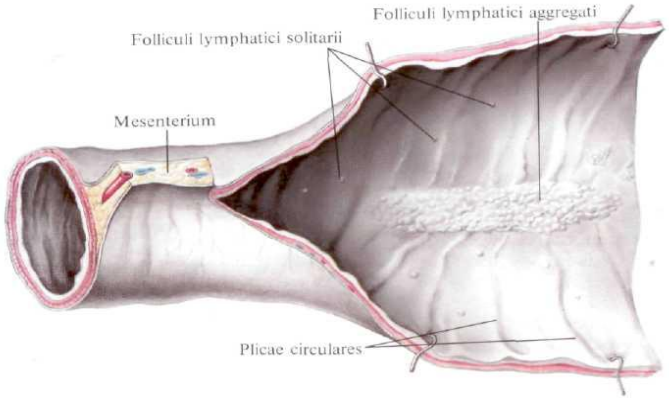
Folliculi lymphatici aggregati
Folliculi lymphatici solitarii
Mesenterium
Plicae circulares

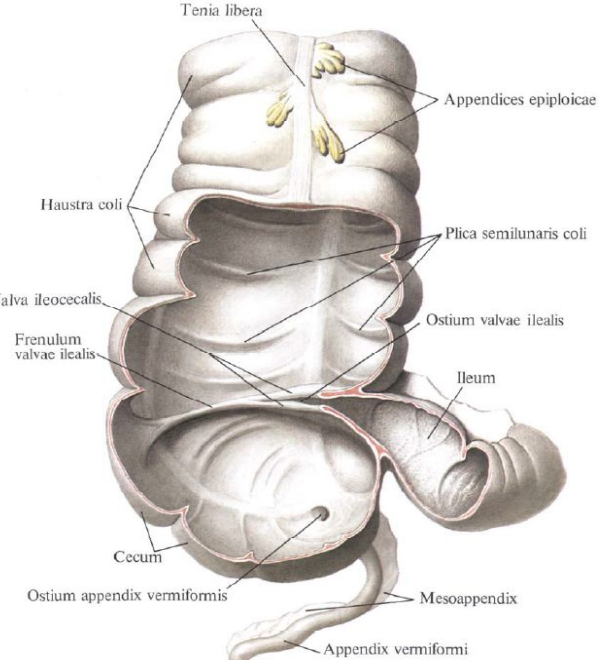
Tenia libera
Appendices epiploicae
Haustra coli
Plica semilunaris coli
alva ileocecalis
Ostium valvae ilealis
Frenulum valvae ilealis
Ileum
Cecum
Ostium appendix vermiformis
Mesoappendix
Appendix vermiformi

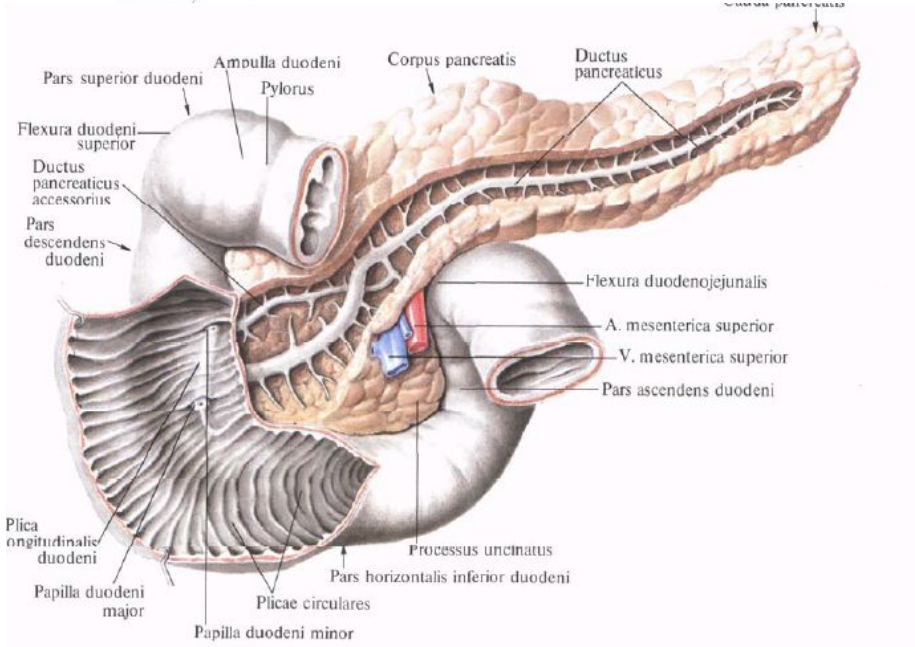
Pars superior duodeni
Ampulla duodeni
Pylorus
Corpus pancreatis
Ductus pancreaticus
Flexura duodeni superior
Ductus pancreaticus accessorius
Pars descendens duodeni
Flexura duodenojejunalis
A. mesenterica superior
V. mesenterica superior
Pars ascendens duodeni
Plica longitudinalis duodeni
Processus uncinatus
Pars horizontalis inferior duodeni
Papilla duodeni major
Plicae circulares
Papilla duodeni minor

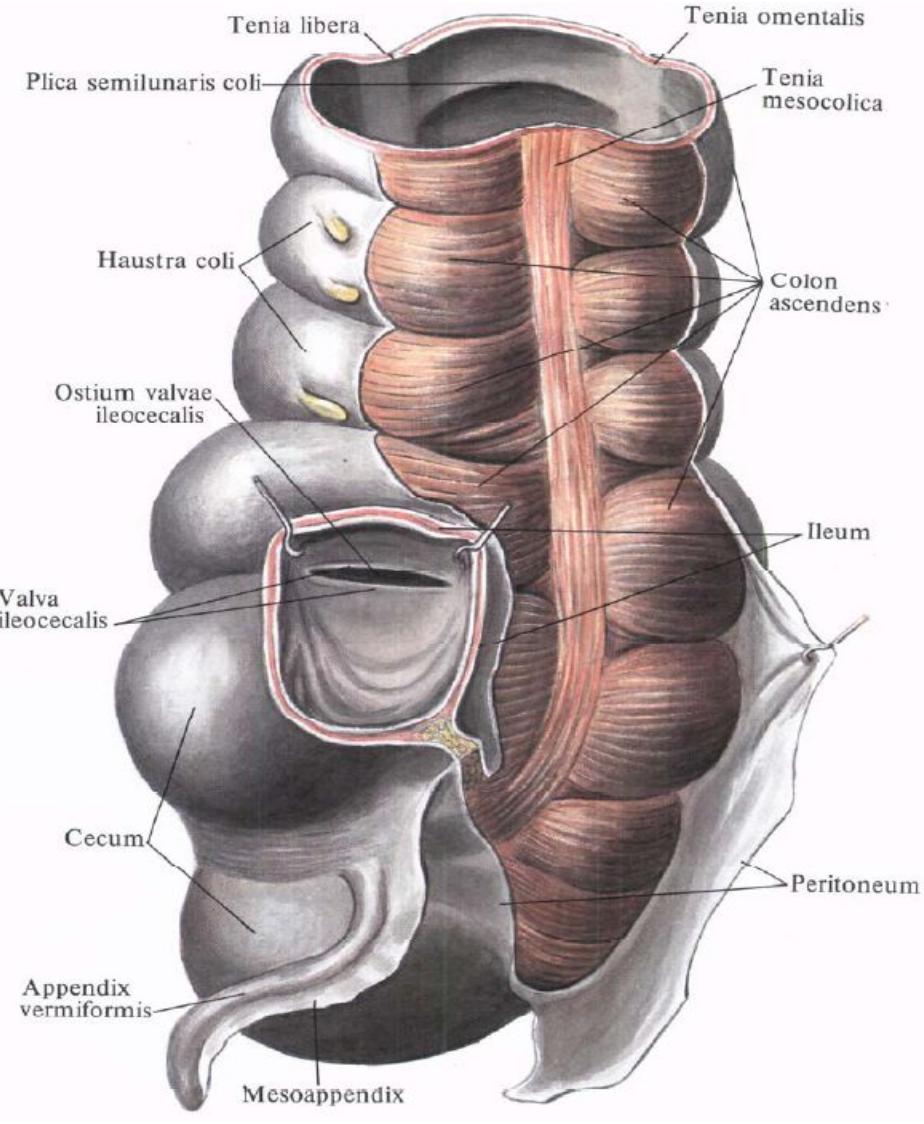
Tenia libera
Tenia omentalis
Plica semilunaris coli
Tenia mesocolica
Haustra coli
Colon ascendens
Ostium valvae ileocecalis
Ileum
Valva ileocecalis
Cecum
Peritoneum
Appendix vermiformis
Mesoappendix

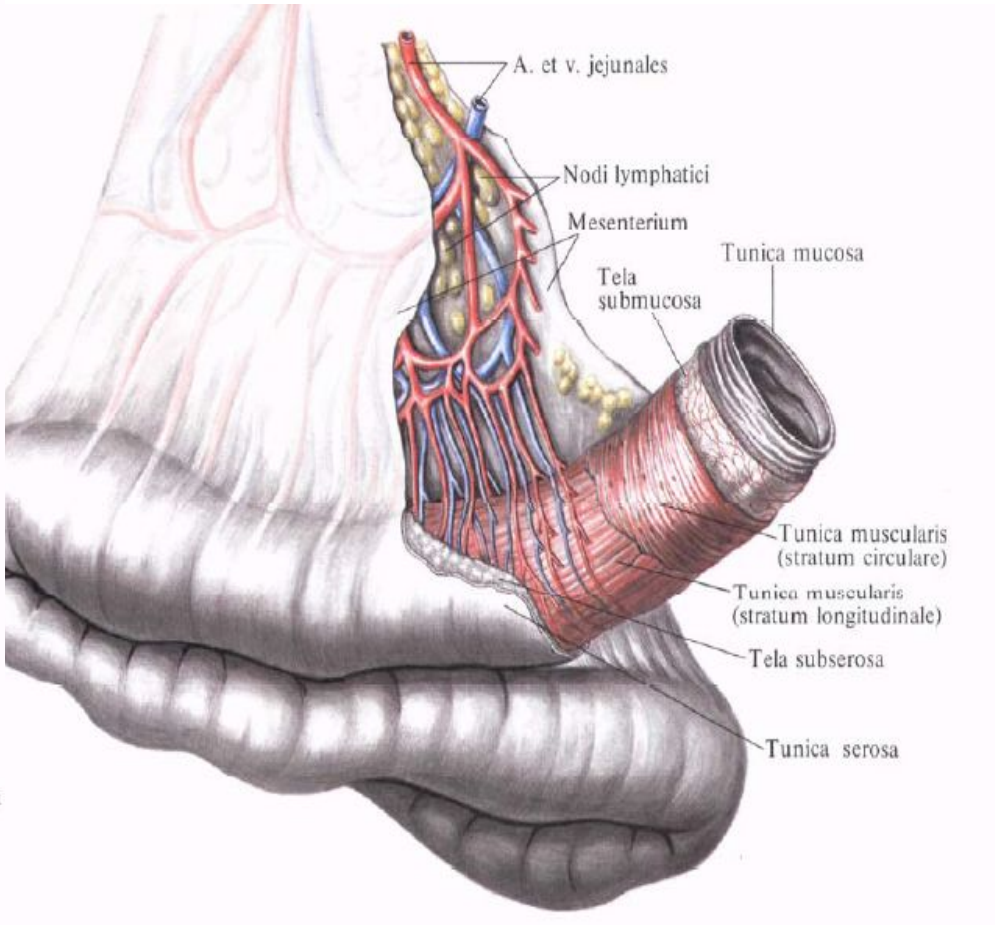
A. et v. jejunales
Nodi lymphatici
Mesenterium
Tela submucosa
Tunica mucosa
Tunica muscularis (stratum circulare)
Tunica muscularis (stratum longitudinale)
Tela subserosa
Tunica serosa

Занятие №5

Функциональная анатомия печени и поджелудочной железы.

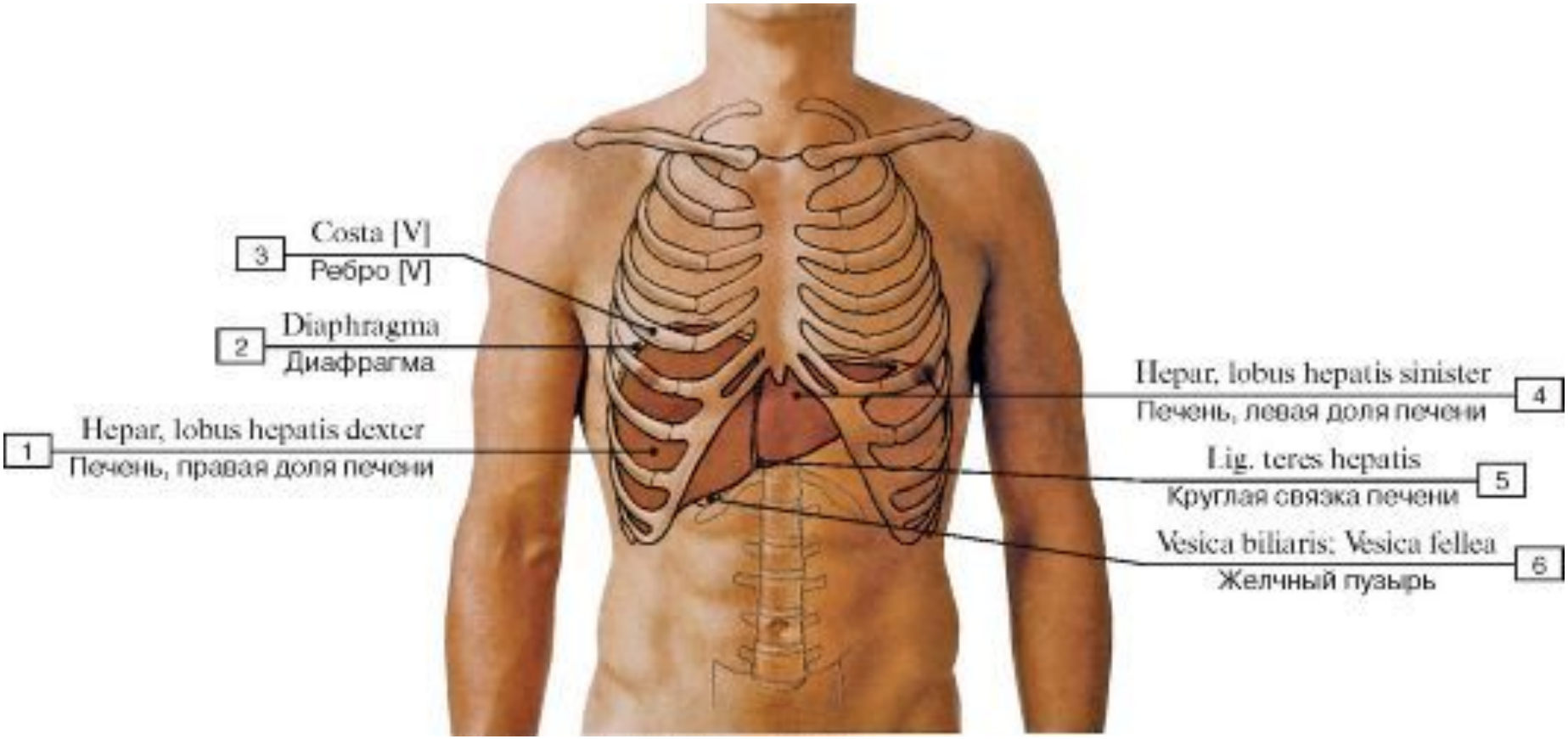
3
Costa [V]
Ребро [V]
2
Diaphragma
Диафрагма
1
Hepar, lobus hepatis dexter
Печень, правая доля печени
Hepar, lobus hepatis sinister
Печень, левая доля печени
4
Lig. teres hepatis
Круглая связка печени
5
Vesica biliaris; Vesica fellea
Желчный пузырь
6

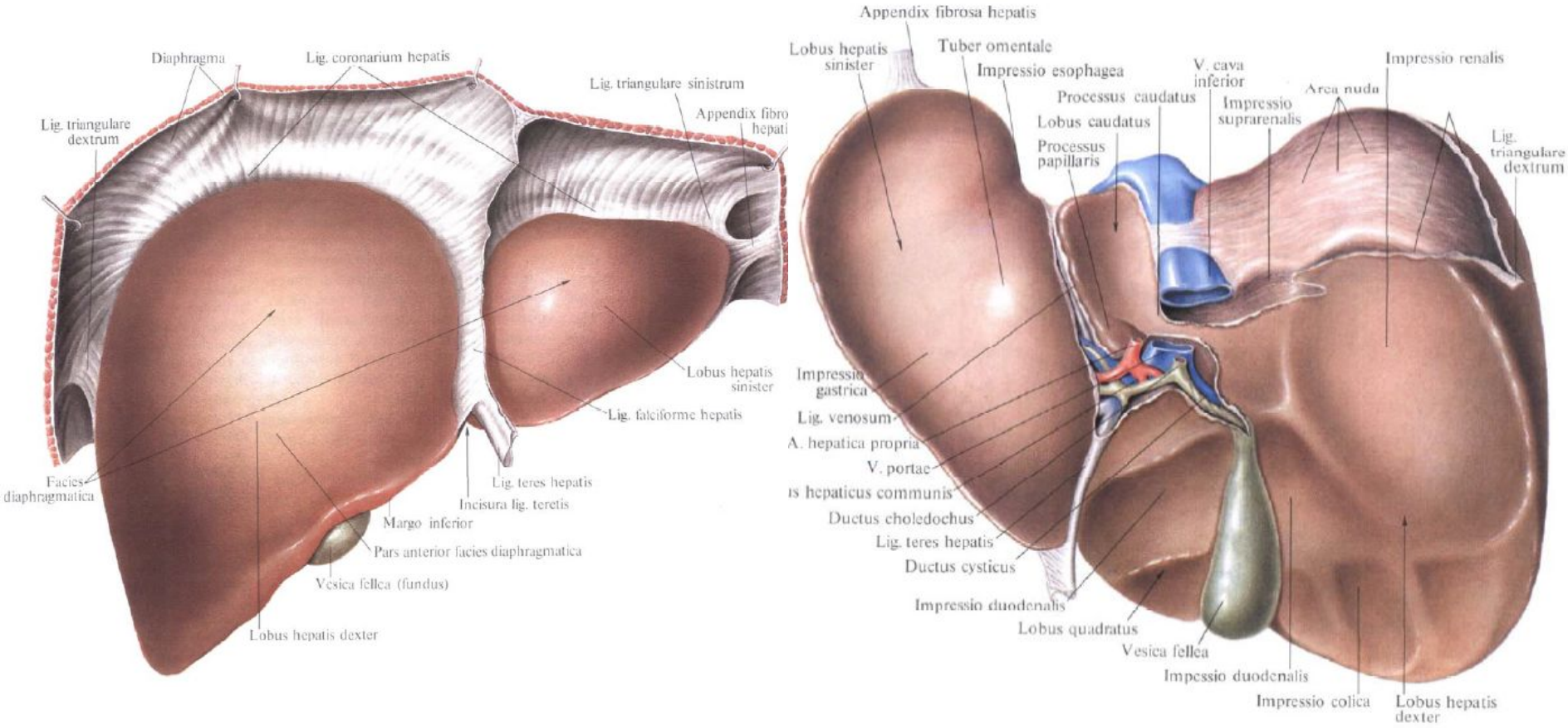
Diaphragma
Lig. coronarium hepatis
Lig. triangulare sinistrum
Lig. triangulare dextrum
Appendix fibro hepati
Lobus hepatis sinister
Lig. falciforme hepatis
Facies diaphragmatica
Lig. teres hepatis
Incisura lig. teretis
Margo inferior
Pars anterior facies diaphragmatica
Vesica fellea (fundus)
Lobus hepatis dexter
Appendix fibrosa hepatis
Lobus hepatis sinister
Tuber omentale
Impressio esophagea
V. cava inferior
Impressio renalis
Processus caudatus
Area nuda
Impressio suprarenalis
Lobus caudatus
Processus papillaris
Lig. triangulare dextrum
Impressio gastrica
Lig. venosum
A. hepatica propria
V. portae
is hepaticus communis
Ductus choledochus
Lig. teres hepatis
Ductus cysticus
Impressio duodenalis
Lobus quadratus
Vesica fellea
Impessio duodenalis
Impressio colica
Lobus hepatis dexter

VII
VIII
II
IVa
VI
V
IVb
III

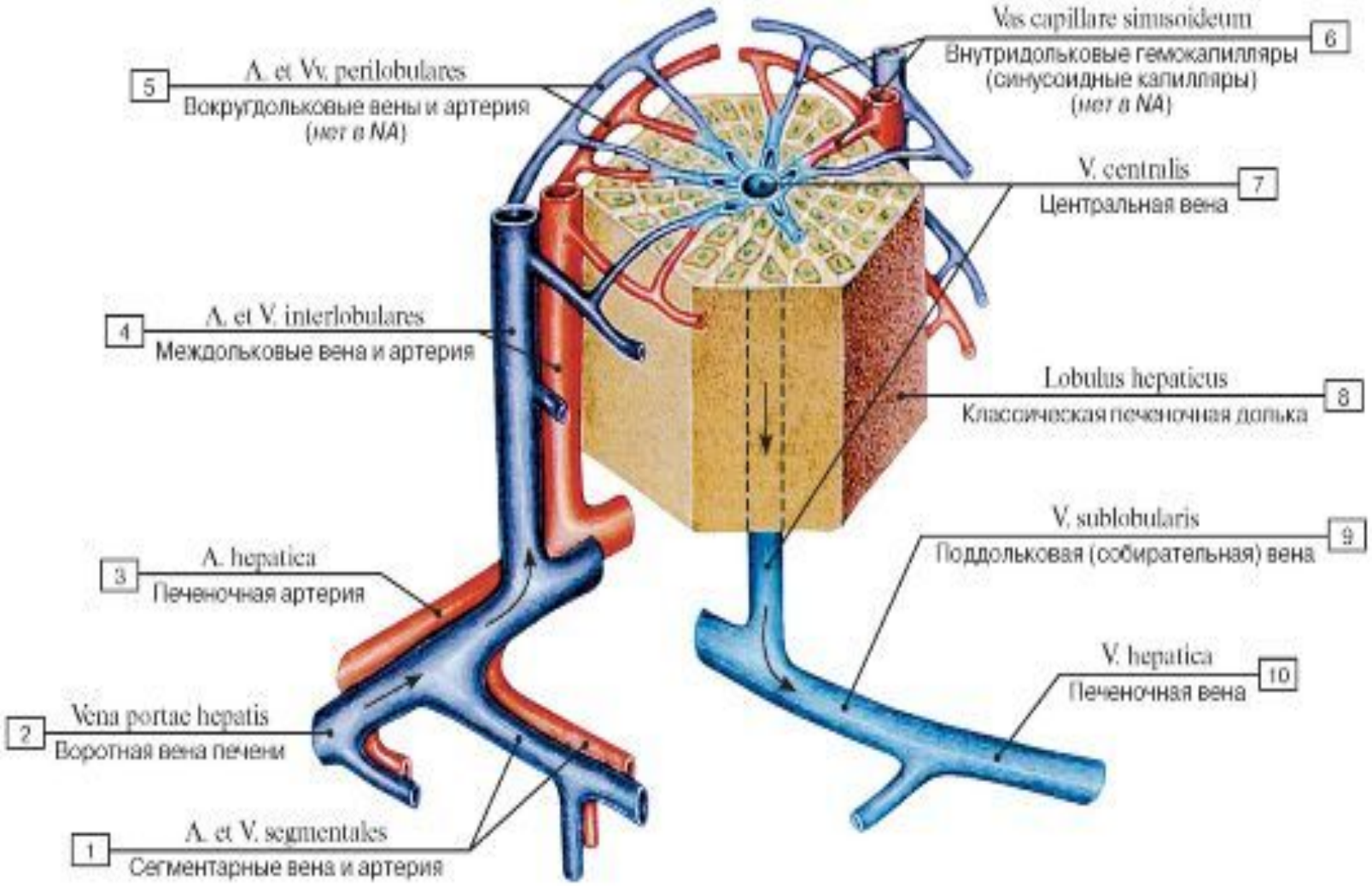
Vas capillare sinusoideum
Внутридольковые гемокапилляры
(синусоидные капилляры)
(нет в NA)
6
5
A. et Vv. perilobulares
Покругдольковые вены и артерия
(нет в NA)
V. centralis
Центральная вена
7
4
A. et V. interlobulares
Междольковые вена и артерия
Lobulus hepaticus
Классическая печеночная долька
8
V. sublobularis
Поддольковая (собирательная) вена
9
3
A. hepatica
Печеночная артерия
V. hepatica
Печеночная вена
10
2
Vena portae hepatis
Воротная вена печени
1
A. et V. segmentales
Сегментарные вена и артерия

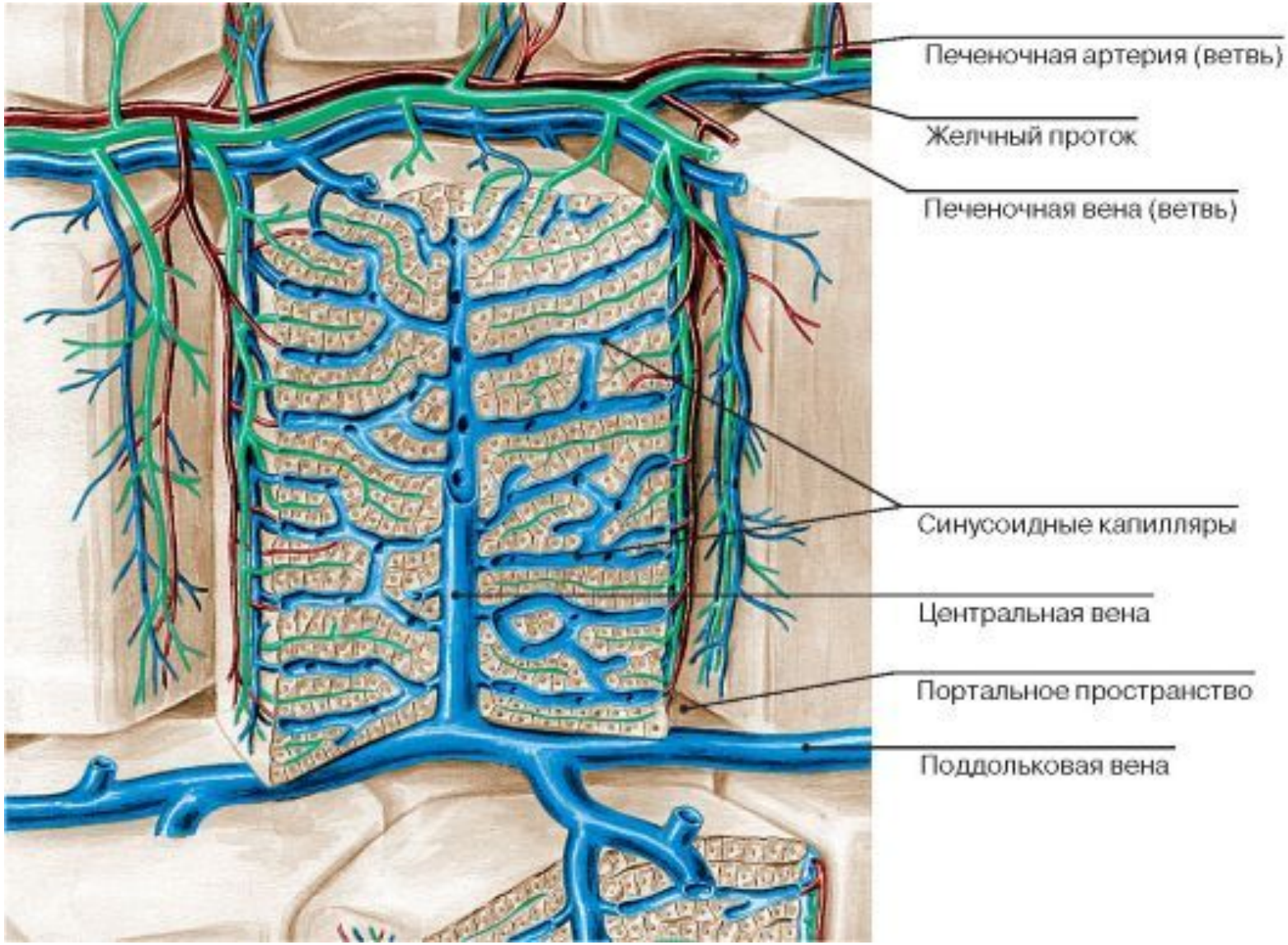
Печеночная артерия (ветвь)
Желчный проток
Печеночная вена (ветвь)
Синусоидные капилляры
Центральная вена
Портальное пространство
Поддольковая вена

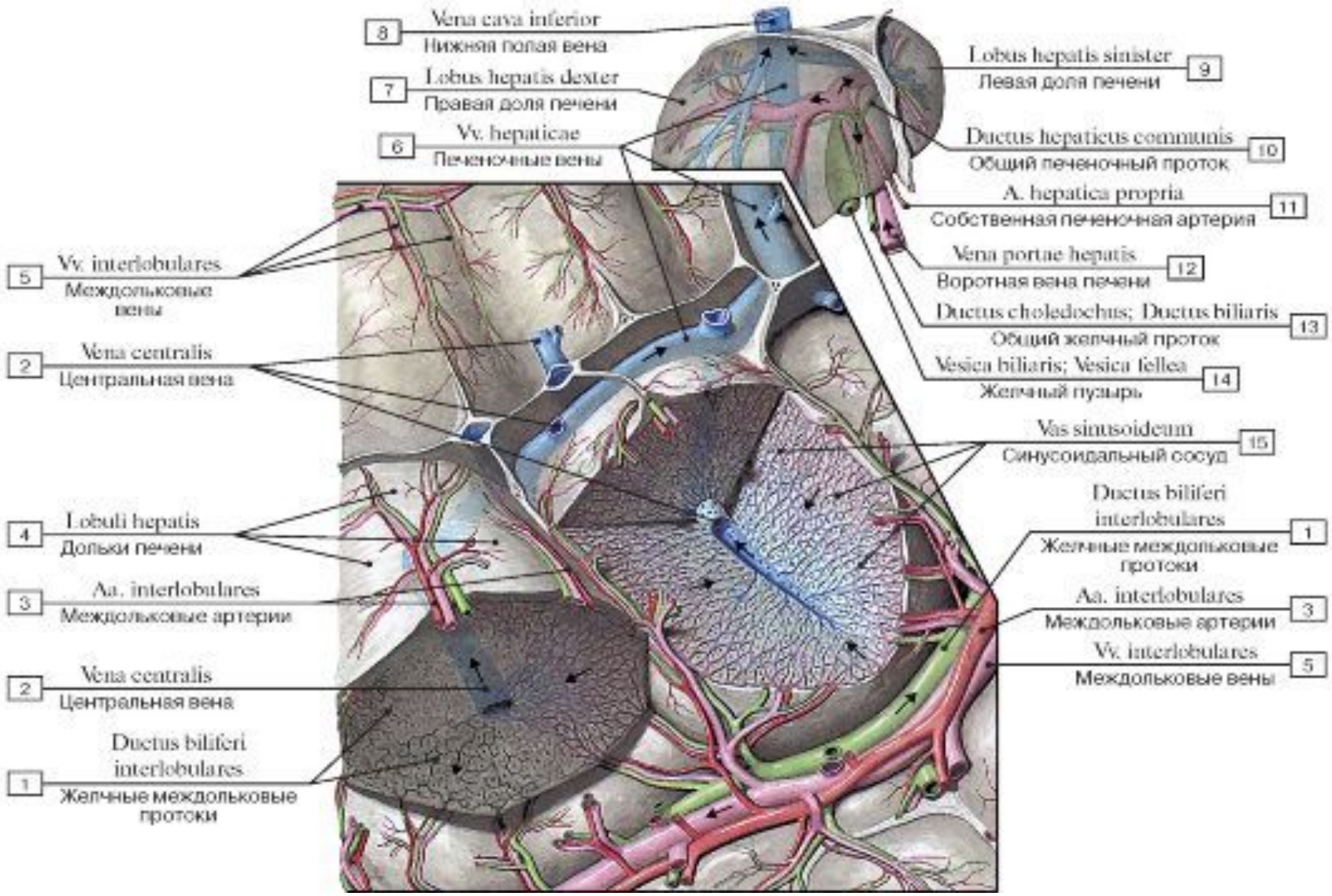
8 Vena cava inferior
Нижняя полая вена
7 Lobus hepatis dexter
Правая доля печени
6 Vv. hepaticae
Печеночные вены
Lobus hepatis sinister 9
Левая доля печени
Ductus hepaticus communis 10
Общий печеночный проток
A. hepatica propria 11
Собственная печеночная артерия
Vena portae hepatis 12
Воротная вена печени
Ductus choledochus; Ductus biliaris 13
Общий желчный проток
Vesica biliaris; Vesica fellea 14
Желчный пузырь
5 Vv. interlobulares
Междольковые вены
2 Vena centralis
Центральная вена
Vas sinusoideum 15
Синусоидальный сосуд
4 Lobuli hepatis
Дольки печени
3 Aa. interlobulares
Междольковые артерии
2 Vena centralis
Центральная вена
1 Ductus biliferi interlobulares
Желчные междольковые протоки
Ductus biliferi interlobulares 1
Желчные междольковые протоки
Aa. interlobulares 3
Междольковые артерии
Vv. interlobulares 5
Междольковые вены

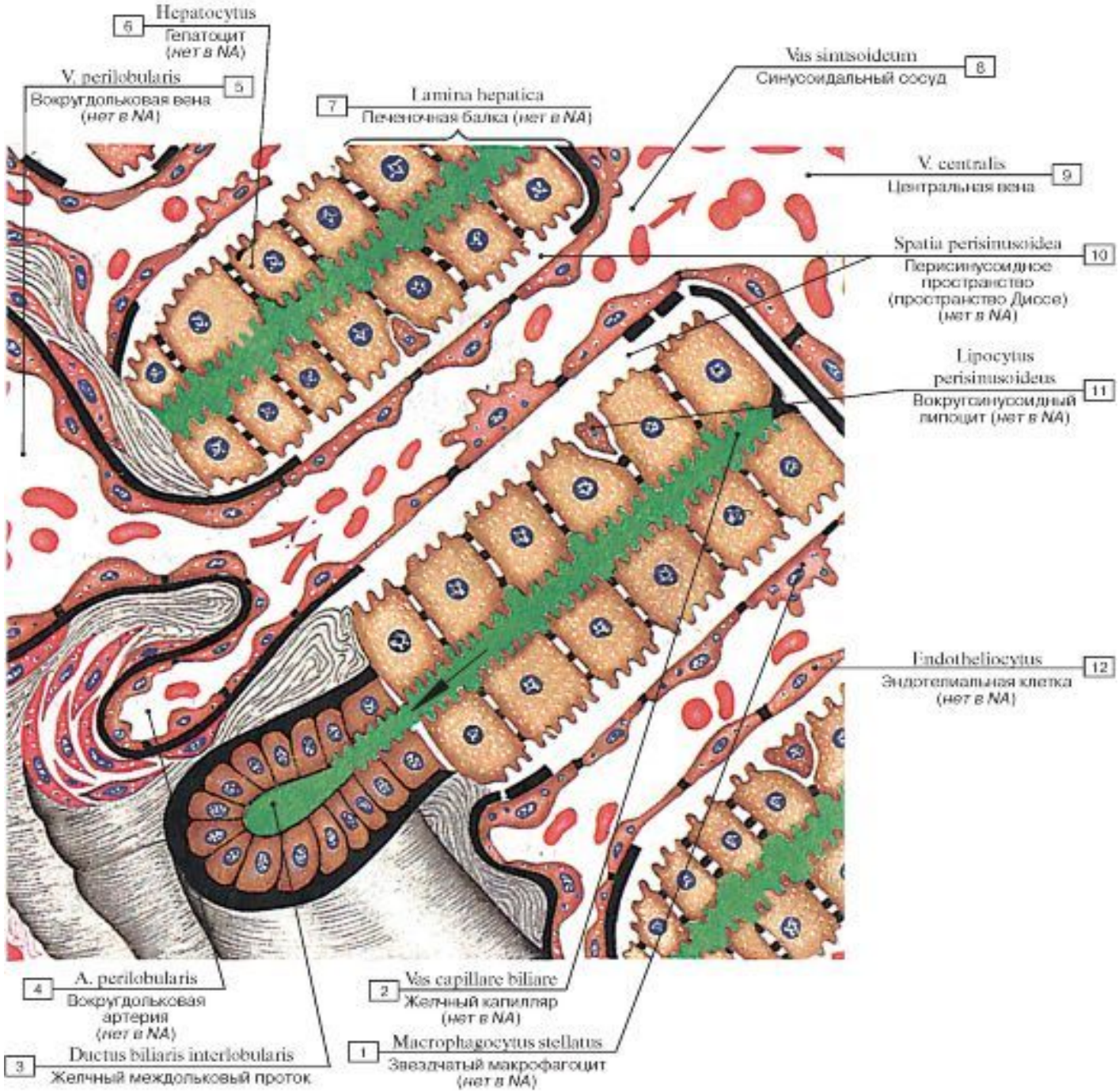
6 Hepatocytus
Гепатоцит
(нет в NA)
V. perilobularis 5
Вокругдольковая вена
(нет в NA)
7 Lamina hepatica
Печеночная балка (нет в NA)
Vas sinusoideum 8
Синусоидальный сосуд
V. centralis 9
Центральная вена
Spatia perisinusoidea 10
Перисинусоидное
пространство
(пространство Диссе)
(нет в NA)
Lipocytus
perisinusoideus 11
Вокругсинусоидный
липоцит (нет в NA)
Endotheliocytus 12
Эндотелиальная клетка
(нет в NA)
4 A. perilobularis
Вокругдольковая
артерия
(нет в NA)
3 Ductus biliaris interlobularis
Желчный междольковый проток
2 Vas capillare biliare
Желчный капилляр
(нет в NA)
1 Macrophagocytus stellatus
Звездчатый макрофагоцит
(нет в NA)

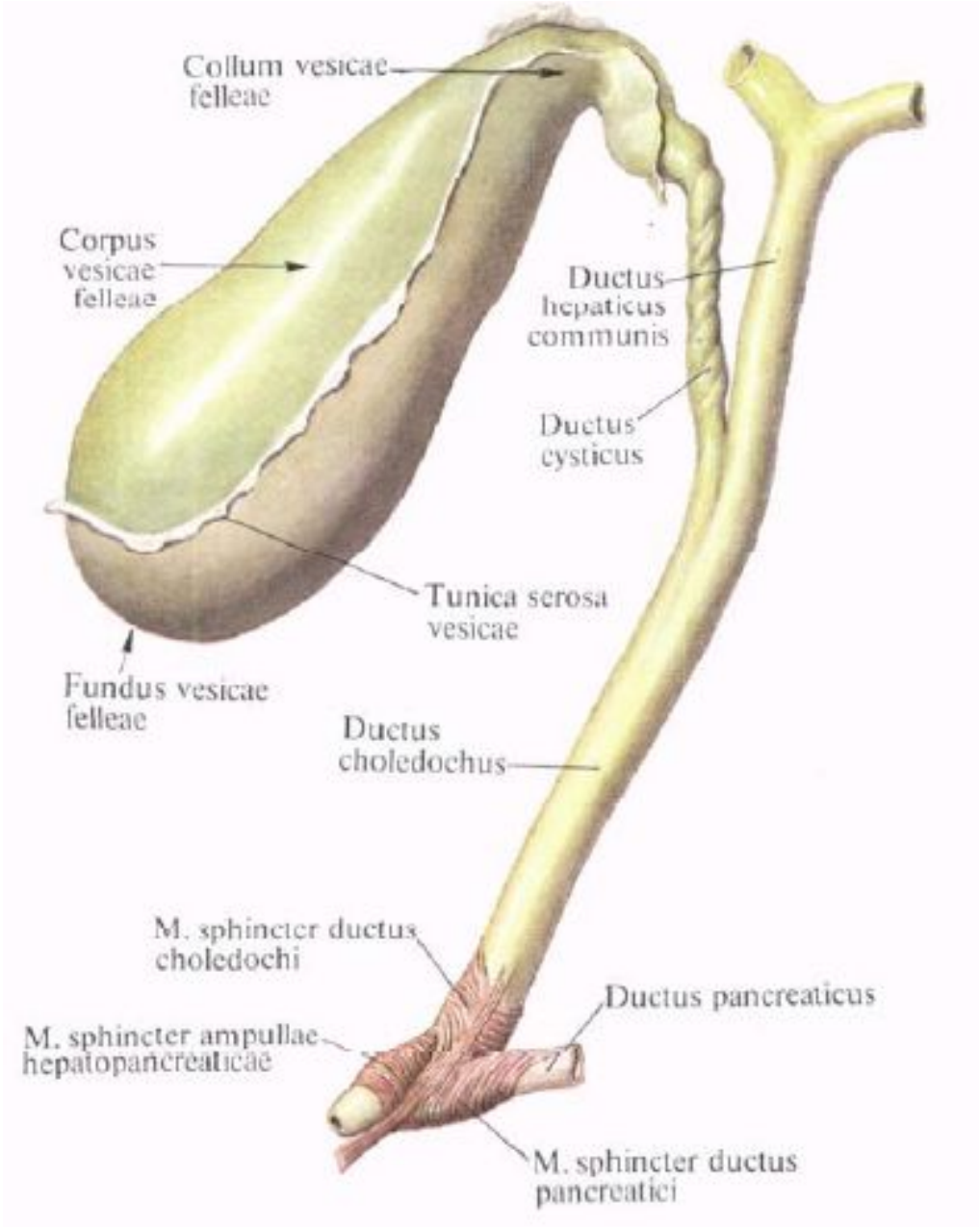
Collum vesicae felleae
Corpus vesicae felleae
Ductus hepaticus communis
Ductus cysticus
Tunica serosa vesicae
Fundus vesicae felleae
Ductus choledochus
M. sphincter ductus choledochi
Ductus pancreaticus
M. sphincter ampullae hepatopancreaticae
M. sphincter ductus pancreatici

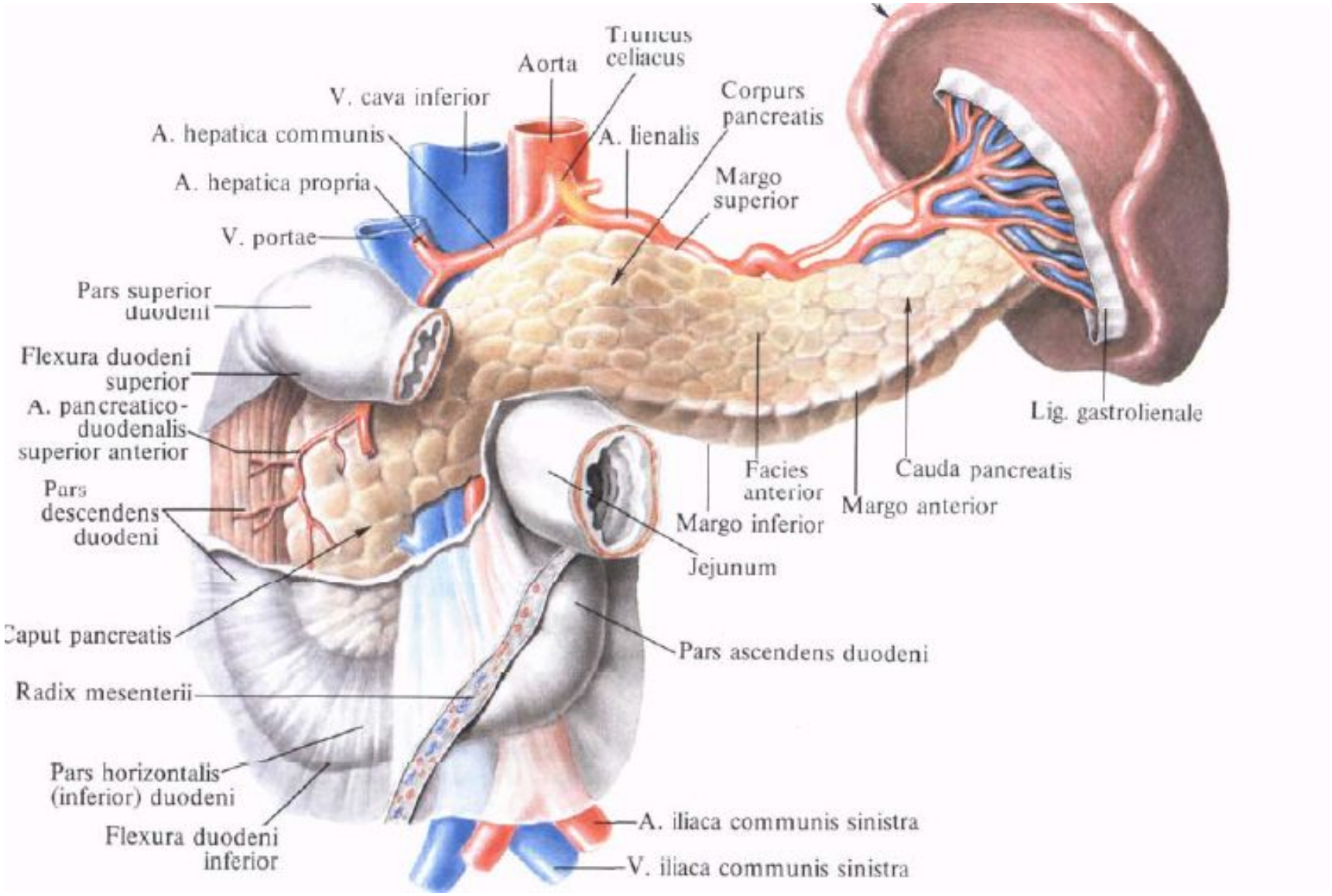
Truncus celiacus
Aorta
V. cava inferior
Corpurs pancreatis
A. hepatica communis
A. lienalis
A. hepatica propria
Margo superior
V. portae
Pars superior duodeni
Flexura duodeni superior
A. pancreatico-duodenalis superior anterior
Lig. gastrolienale
Facies anterior
Cauda pancreatis
Margo anterior
Pars descendens duodeni
Margo inferior
Jejunum
Caput pancreatis
Pars ascendens duodeni
Radix mesenterii
Pars horizontalis (inferior) duodeni
Flexura duodeni inferior
A. iliaca communis sinistra
V. iliaca communis sinistra

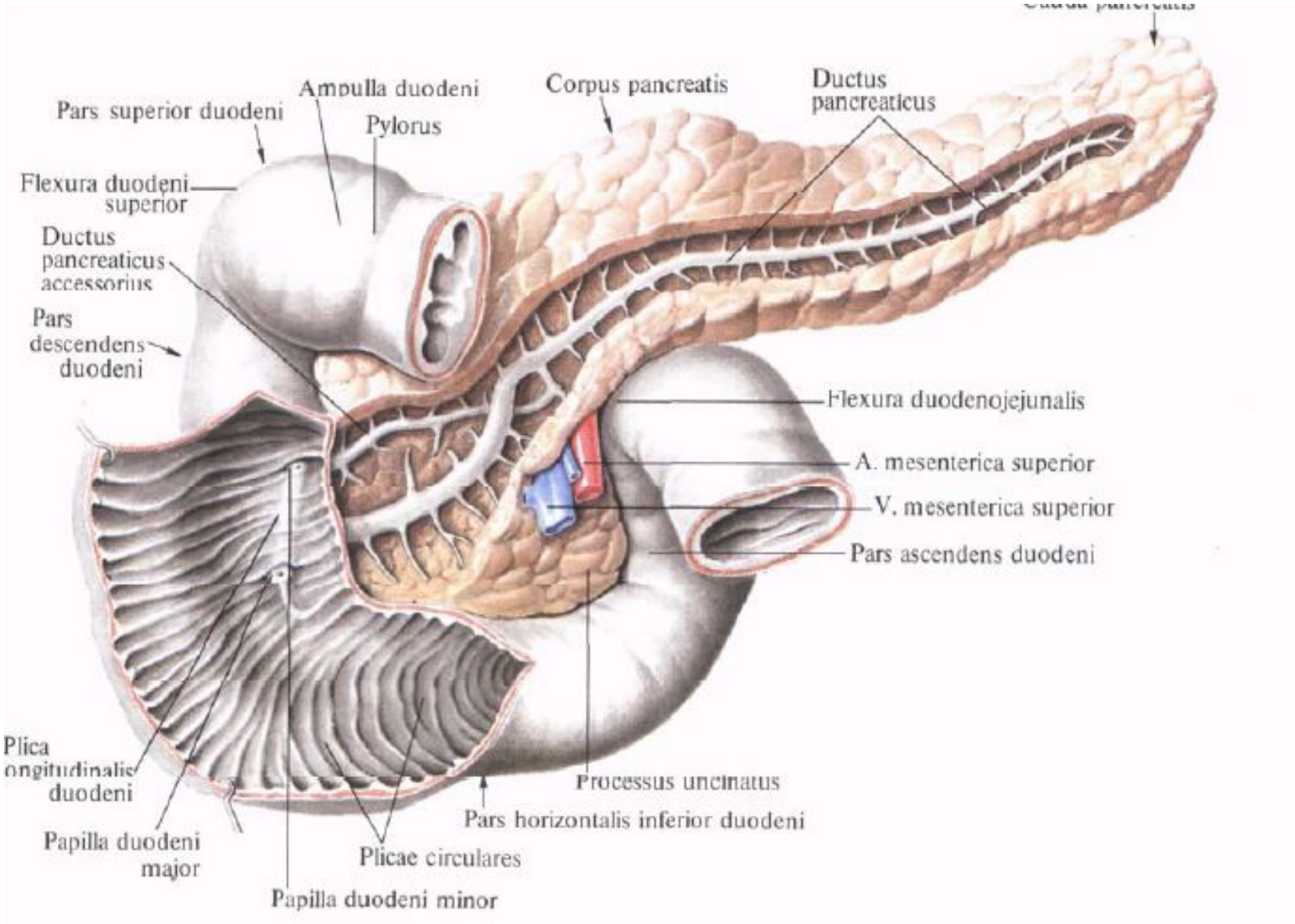
Cauda pancreatis
Ampulla duodeni
Corpus pancreatis
Ductus pancreaticus
Pars superior duodeni
Pylorus
Flexura duodeni superior
Ductus pancreaticus accessorius
Pars descendens duodeni
Flexura duodenojejunalis
A. mesenterica superior
V. mesenterica superior
Pars ascendens duodeni
Plica longitudinalis duodeni
Processus uncinatus
Pars horizontalis inferior duodeni
Papilla duodeni major
Plicae circulares
Papilla duodeni minor

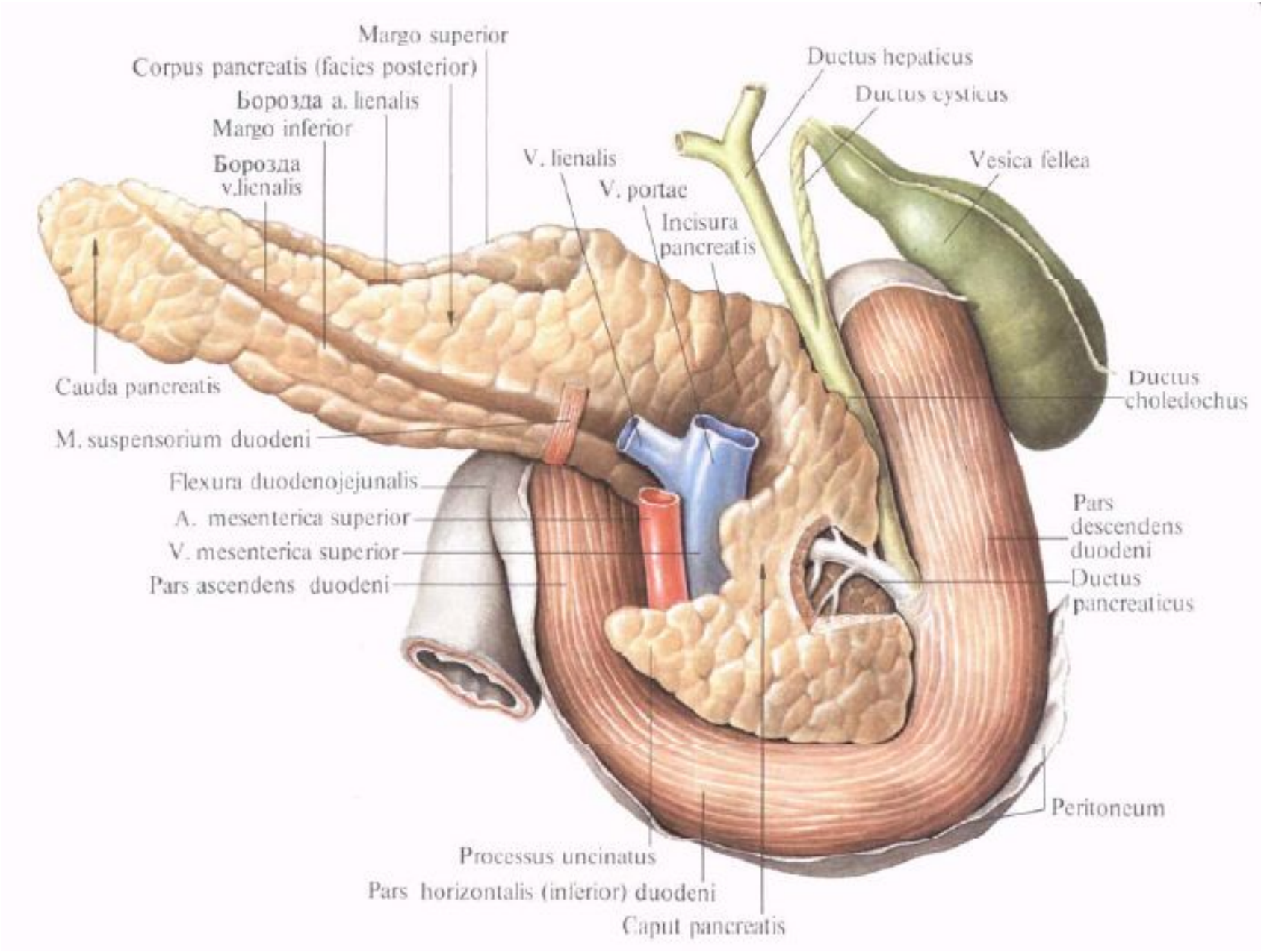
Margo superior
Corpus pancreatis (facies posterior)
Борозда a. lienalis
Margo inferior
Борозда v.lienalis
Cauda pancreatis
M. suspensorium duodeni
Flexura duodenojejunalis
A. mesenterica superior
V. mesenterica superior
Pars ascendens duodeni
V. lienalis
V. portae
Incisura pancreatis
Ductus hepaticus
Ductus cysticus
Vesica fellea
Ductus choledochus
Pars descendens duodeni
Ductus pancreaticus
Peritoneum
Processus uncinatus
Pars horizontalis (inferior) duodeni
Caput pancreatis

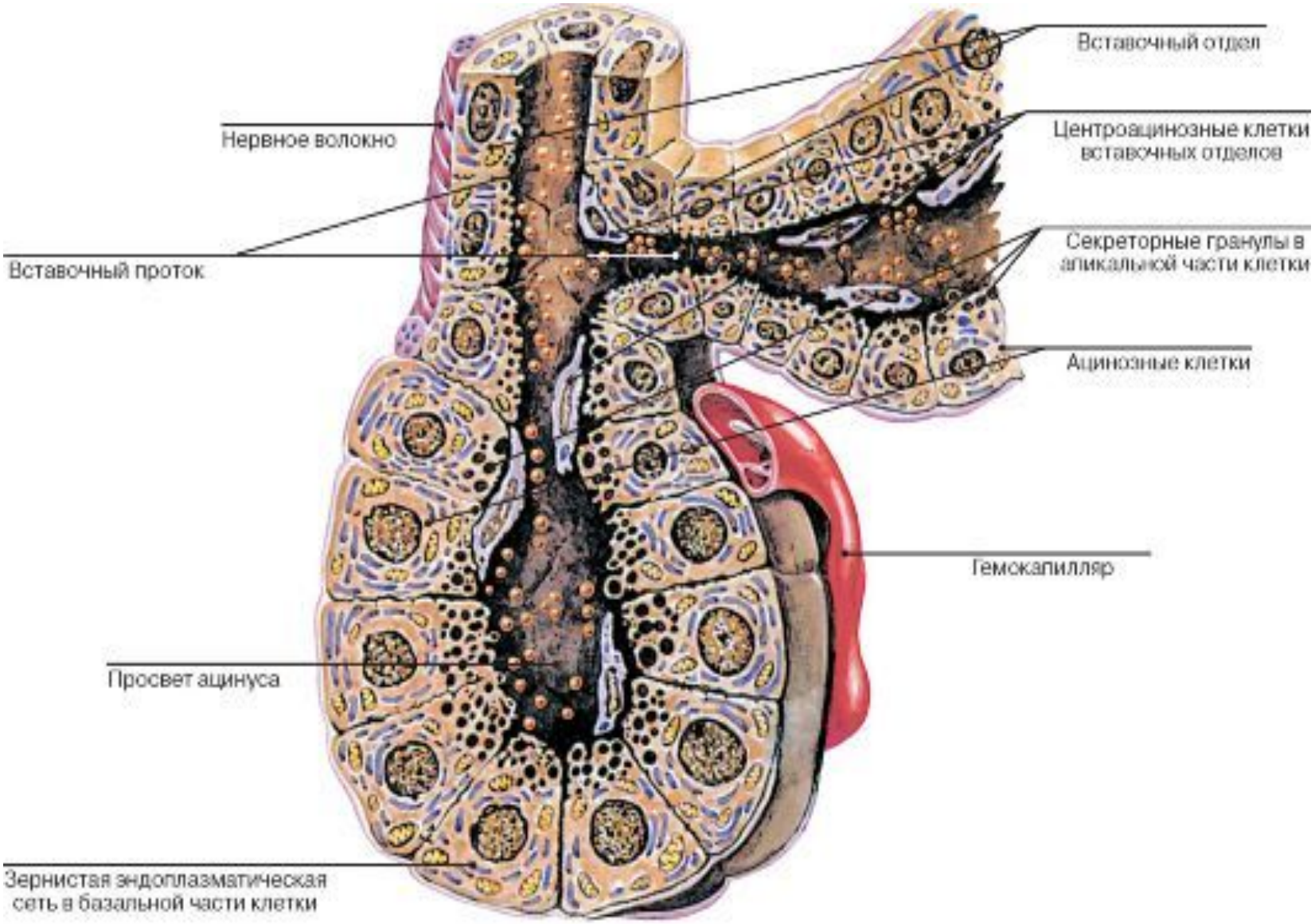
Вставочный отдел
Нервное волокно
Центроацинозные клетки вставочных отделов
Вставочный проток
Секреторные гранулы в апикальной части клетки
Ацинозные клетки
Гемокапилляр
Просвет ацинуса
Зернистая эндоплазматическая сеть в базальной части клетки

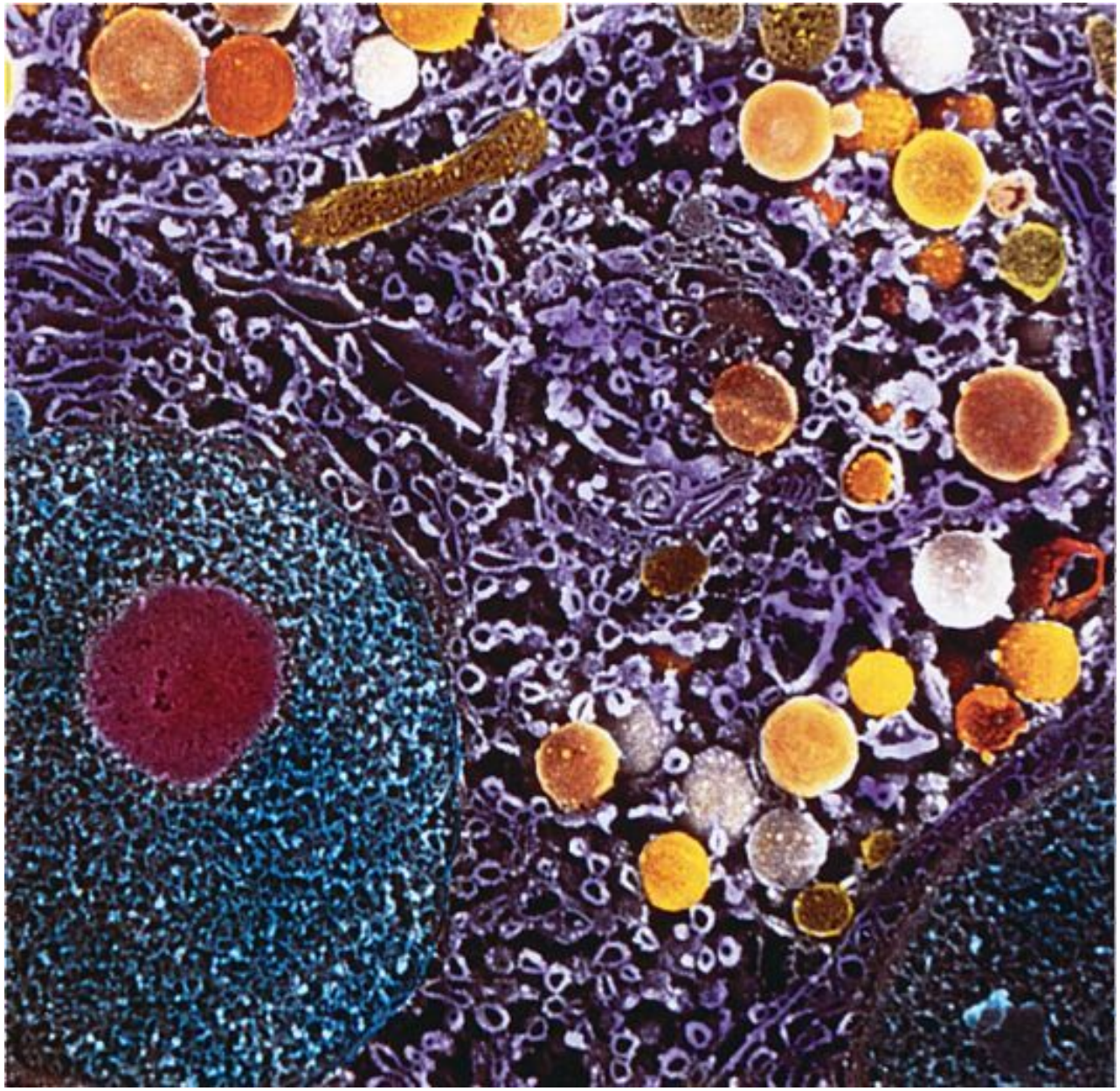

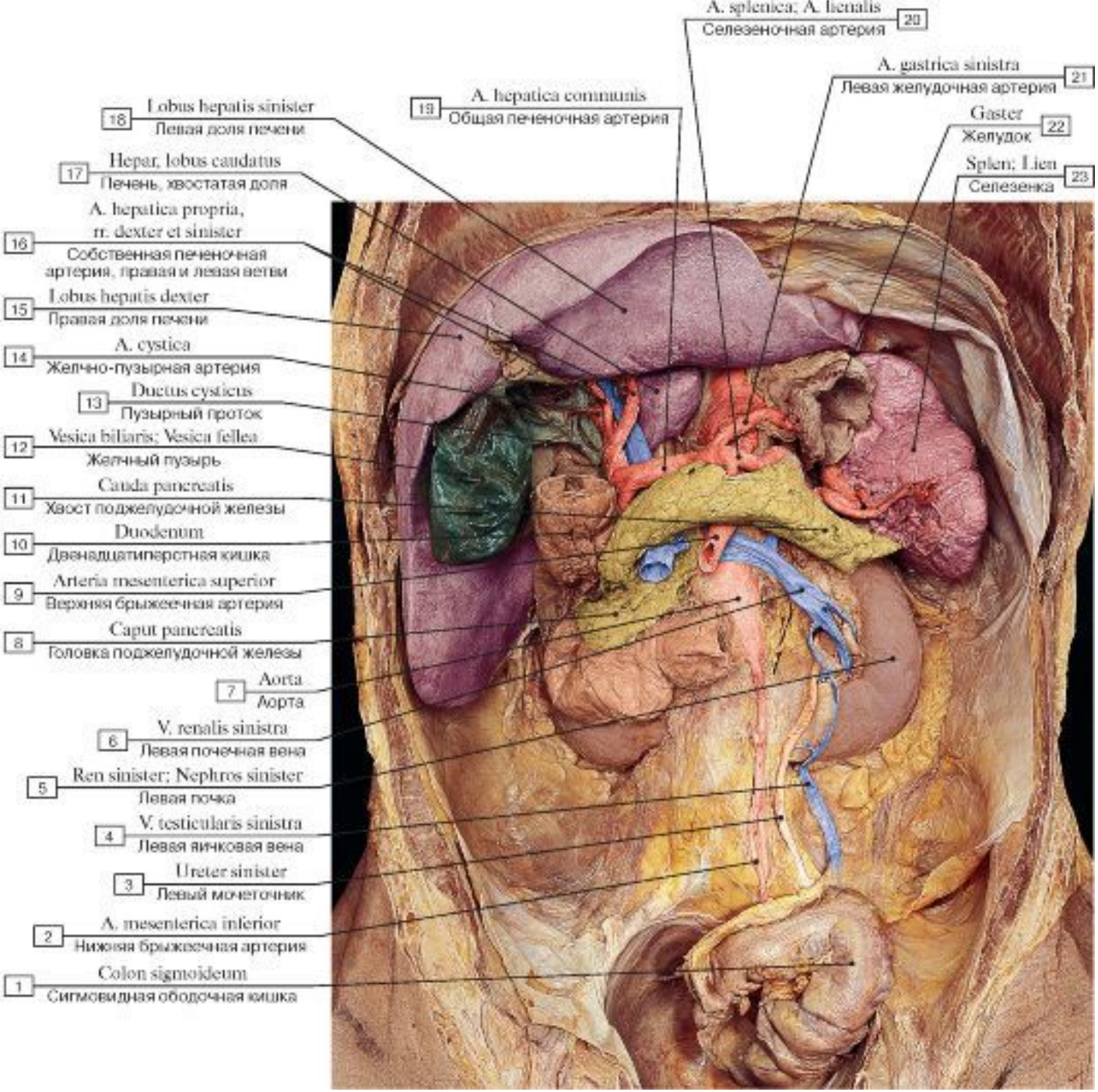
1 Colon sigmoideum
Сигмовидная ободочная кишка
2 A. mesenterica inferior
Нижняя брыжеечная артерия
3 Ureter sinister
Левый мочеточник
4 V. testicularis sinistra
Левая яичковая вена
5 Ren sinister; Nephros sinister
Левая почка
6 V. renalis sinistra
Левая почечная вена
7 Aorta
Аорта
8 Caput pancreatis
Головка поджелудочной железы
9 Arteria mesenterica superior
Верхняя брыжеечная артерия
10 Duodenum
Двенадцатиперстная кишка
11 Cauda pancreatis
Хвост поджелудочной железы
12 Vesica biliaris; Vesica fellea
Желчный пузырь
13 Ductus cysticus
Пузырный проток
14 A. cystica
Желчно-пузырная артерия
15 Lobus hepatis dexter
Правая доля печени
16 A. hepatica propria, rr. dexter et sinister
Собственная печеночная артерия, правая и левая ветви
17 Hepar, lobus caudatus
Печень, хвостатая доля
18 Lobus hepatis sinister
Левая доля печени
19 A. hepatica communis
Общая печеночная артерия
20 A. splenica; A. lienalis
Селезеночная артерия
21 A. gastrica sinistra
Левая желудочная артерия
22 Gaster
Желудок
23 Splen; Lien
Селезенка

Занятие №6

Брюшина. Производные брюшины. Топография брюшины верхнего этажа брюшной полости.

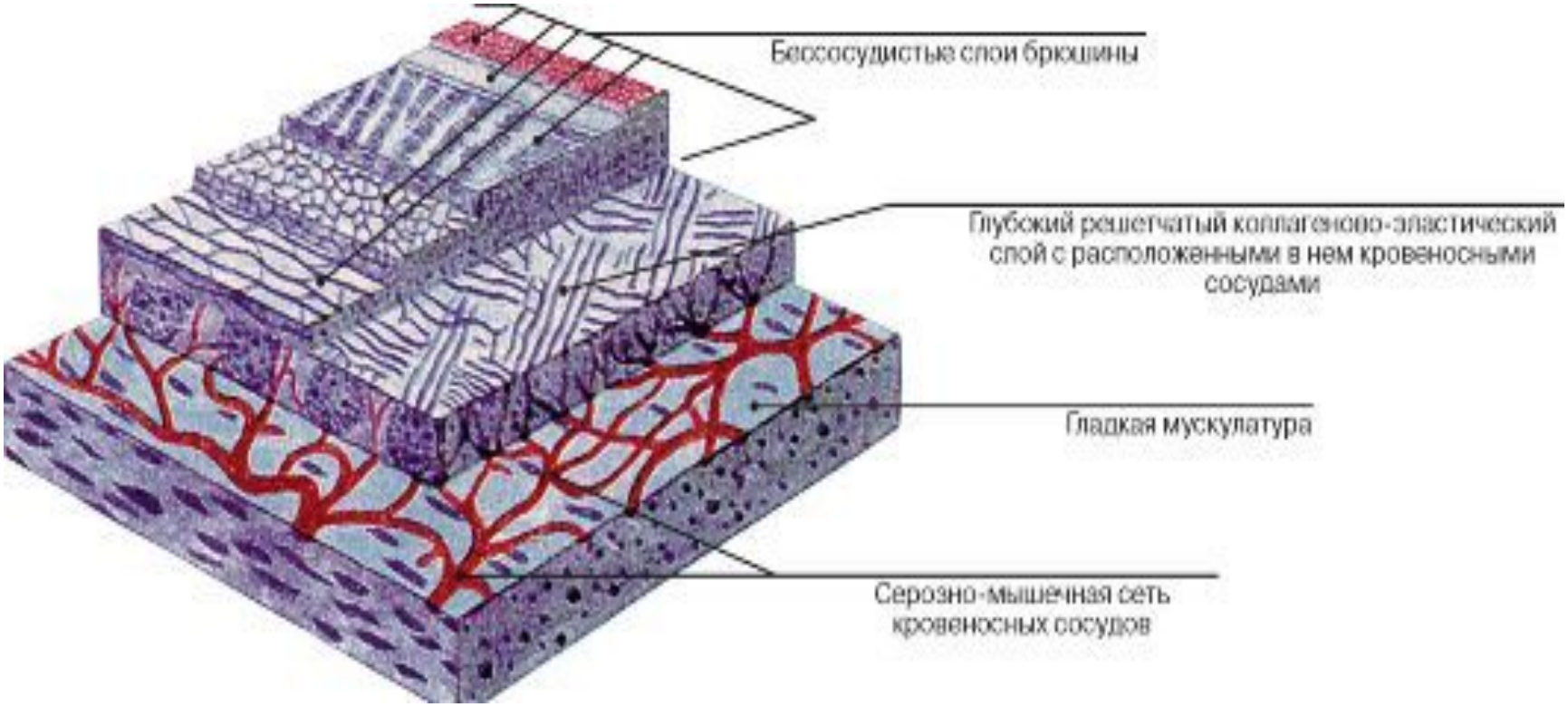
Бессосудистые слои брюшины
Глубокий решетчатый коллагеново-эластический слой с расположенными в нем кровеносными сосудами
Гладкая мускулатура
Серозно-мышечная сеть кровеносных сосудов

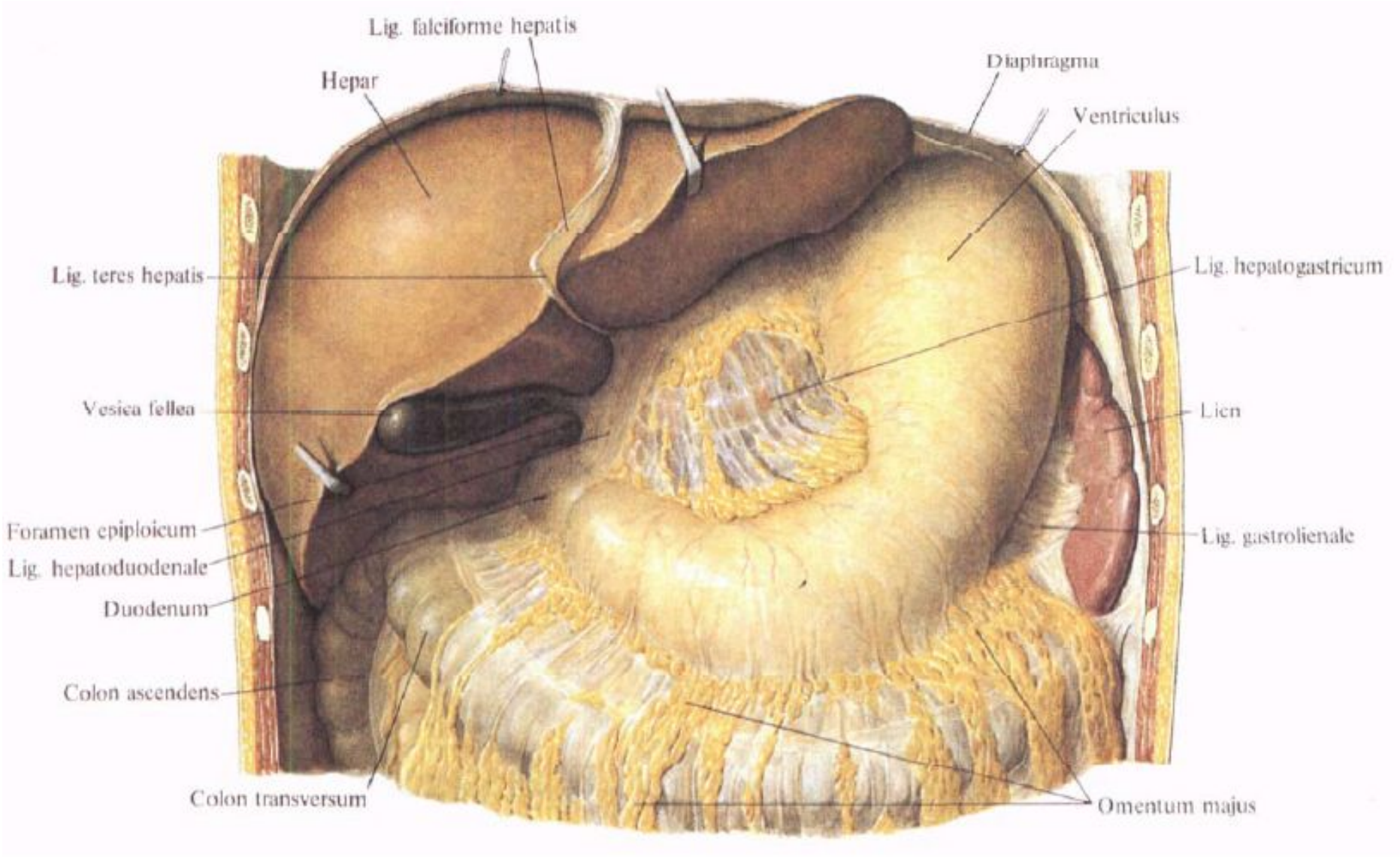
Lig. falciforme hepatis
Hepar
Diaphragma
Ventriculus
Lig. teres hepatis
Lig. hepatogastricum
Vesica fellea
Lien
Foramen epiploicum
Lig. hepatoduodenale
Duodenum
Lig. gastrolienale
Colon ascendens
Colon transversum
Omentum majus

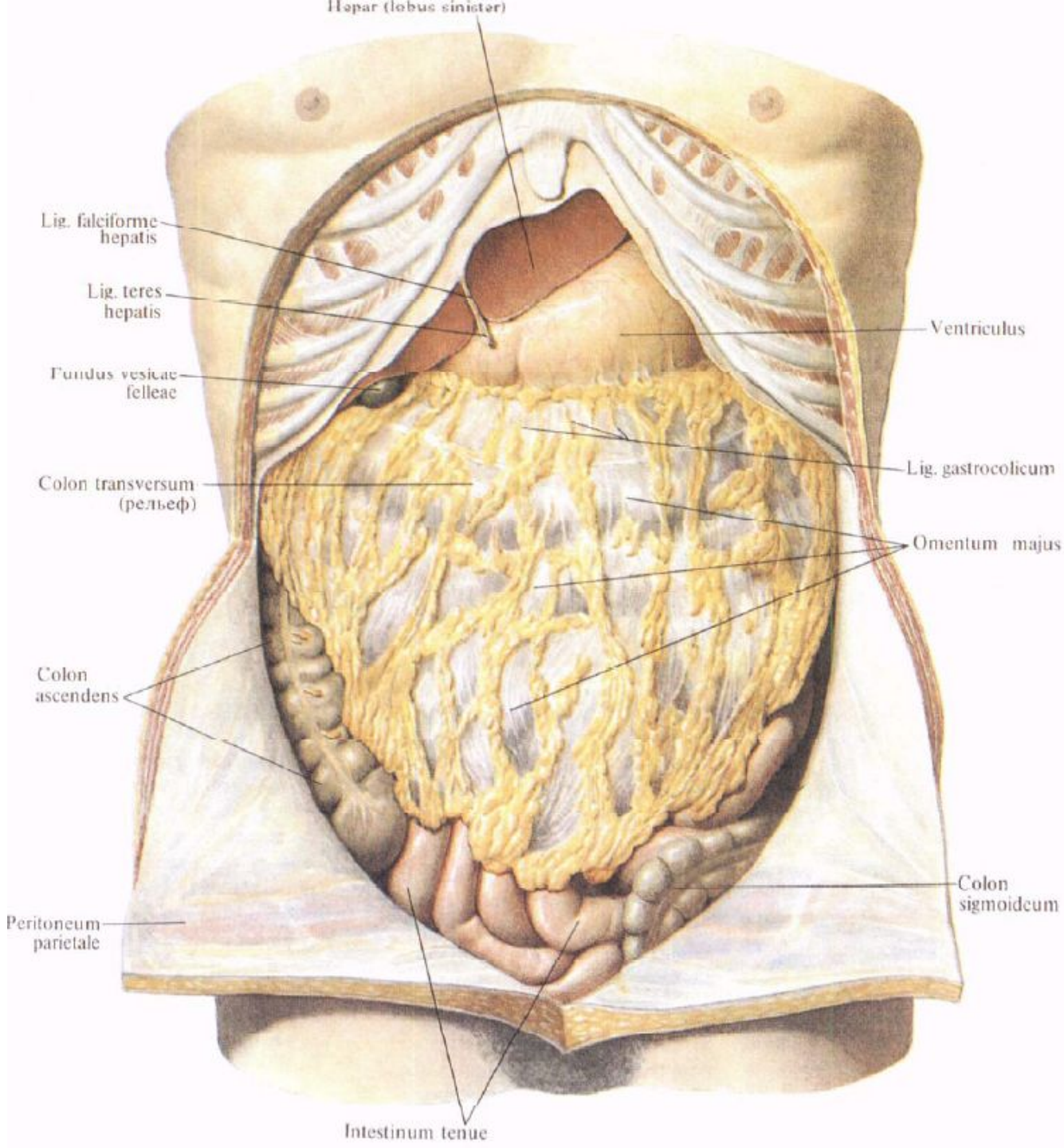
Hepar (lobus sinister)
Lig. falciforme hepatis
Lig. teres hepatis
Fundus vesicae felleae
Colon transversum (рельеф)
Colon ascendens
Peritoneum parietale
Ventriculus
Lig. gastrocolicum
Omentum majus
Colon sigmoideum
Intestinum tenue

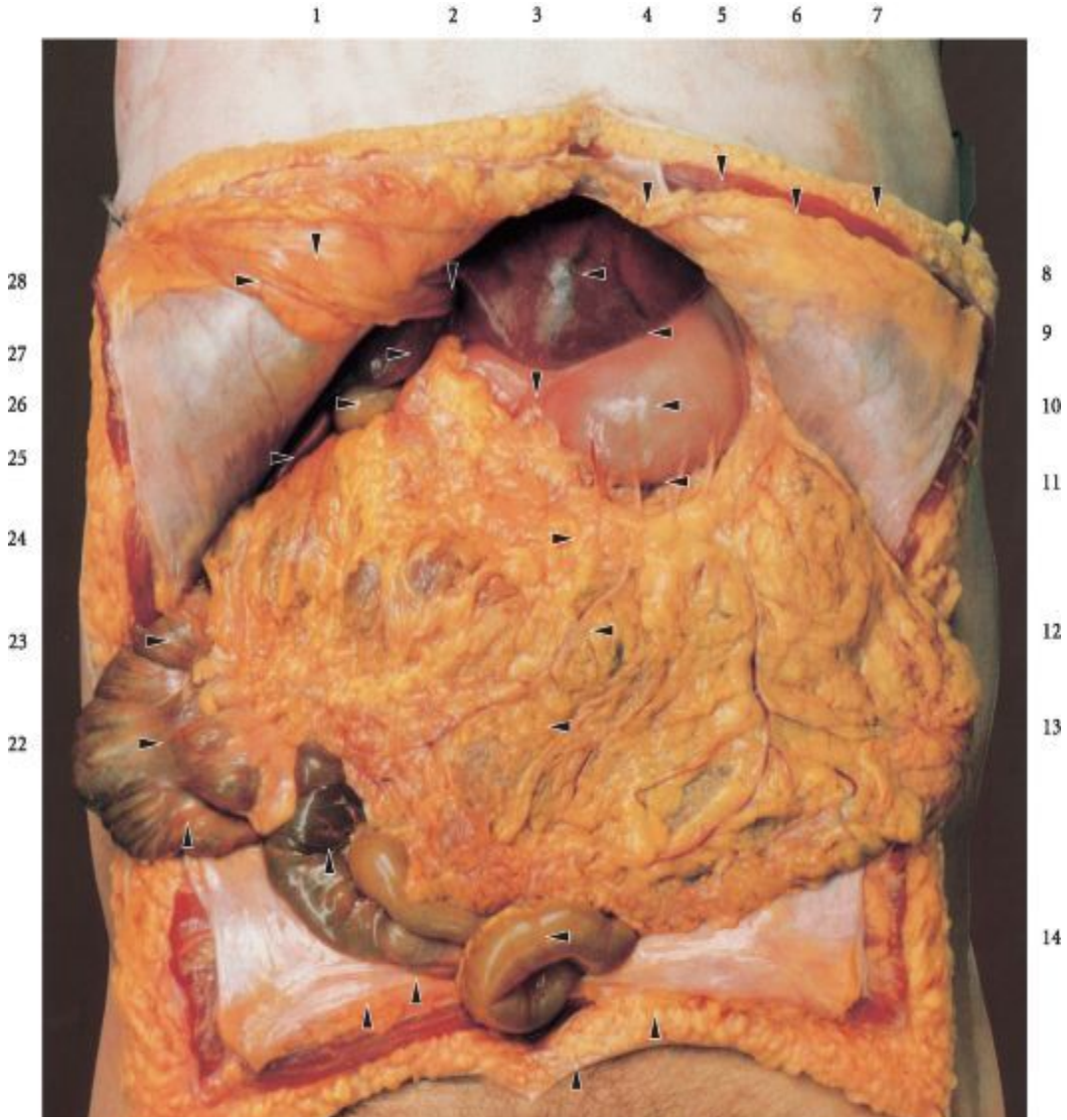
1
2
3
4
5
6
7
28
27
26
25
24
23
22
8
9
10
11
12
13
14

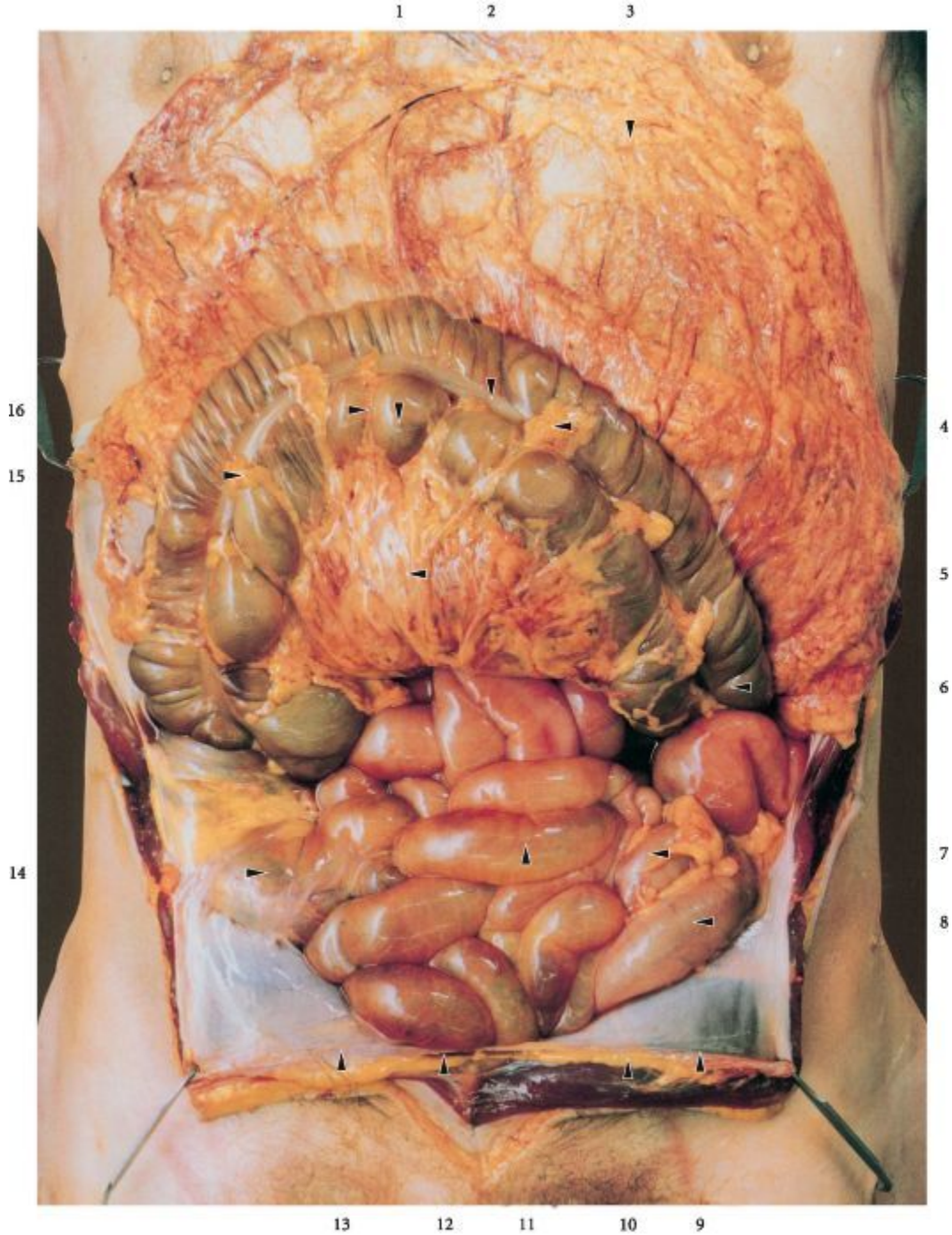
1
2
3
4
5
6
7
8
9
10
11
12
13
14
15
16

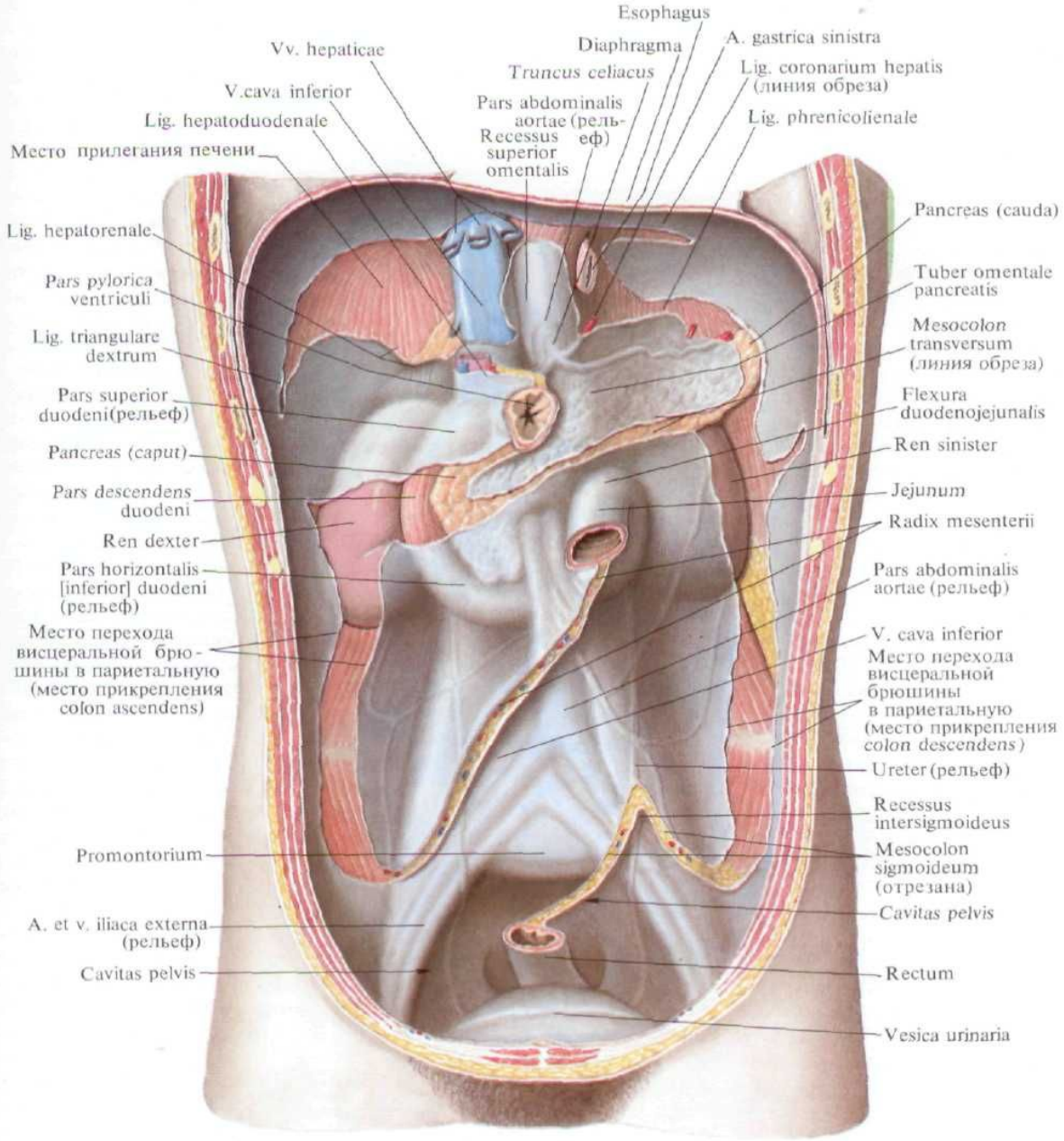
Esophagus
Diaphragma
A. gastrica sinistra
Vv. hepaticae
Truncus celiacus
Lig. coronarium hepatis
(линия обреза)
V.cava inferior
Pars abdominalis
aortae (рель-
еф)
Lig. hepatoduodenale
Lig. phrenicolienale
Recessus
superior
omentalis
Место прилегания печени
Pancreas (cauda)
Lig. hepatorenale
Tuber omentale
pancreatis
Pars pylorica
ventriculi
Mesocolon
transversum
(линия обреза)
Lig. triangulare
dextrum
Flexura
duodenojejunalis
Pars superior
duodeni(рельеф)
Ren sinister
Pancreas (caput)
Jejunum
Pars descendens
duodeni
Radix mesenterii
Ren dexter
Pars abdominalis
aortae (рельеф)
Pars horizontalis
[inferior] duodeni
(рельеф)
V. cava inferior
Место перехода
висцеральной брю-
шины в париетальную
(место прикрепления
colon ascendens)
Место перехода
висцеральной
брюшины
в париетальную
(место прикрепления
colon descendens)
Ureter (рельеф)
Recessus
intersigmoideus
Promontorium
Mesocolon
sigmoideum
(отрезана)
Cavitas pelvis
A. et v. iliaca externa
(рельеф)
Cavitas pelvis
Rectum
Vesica urinaria

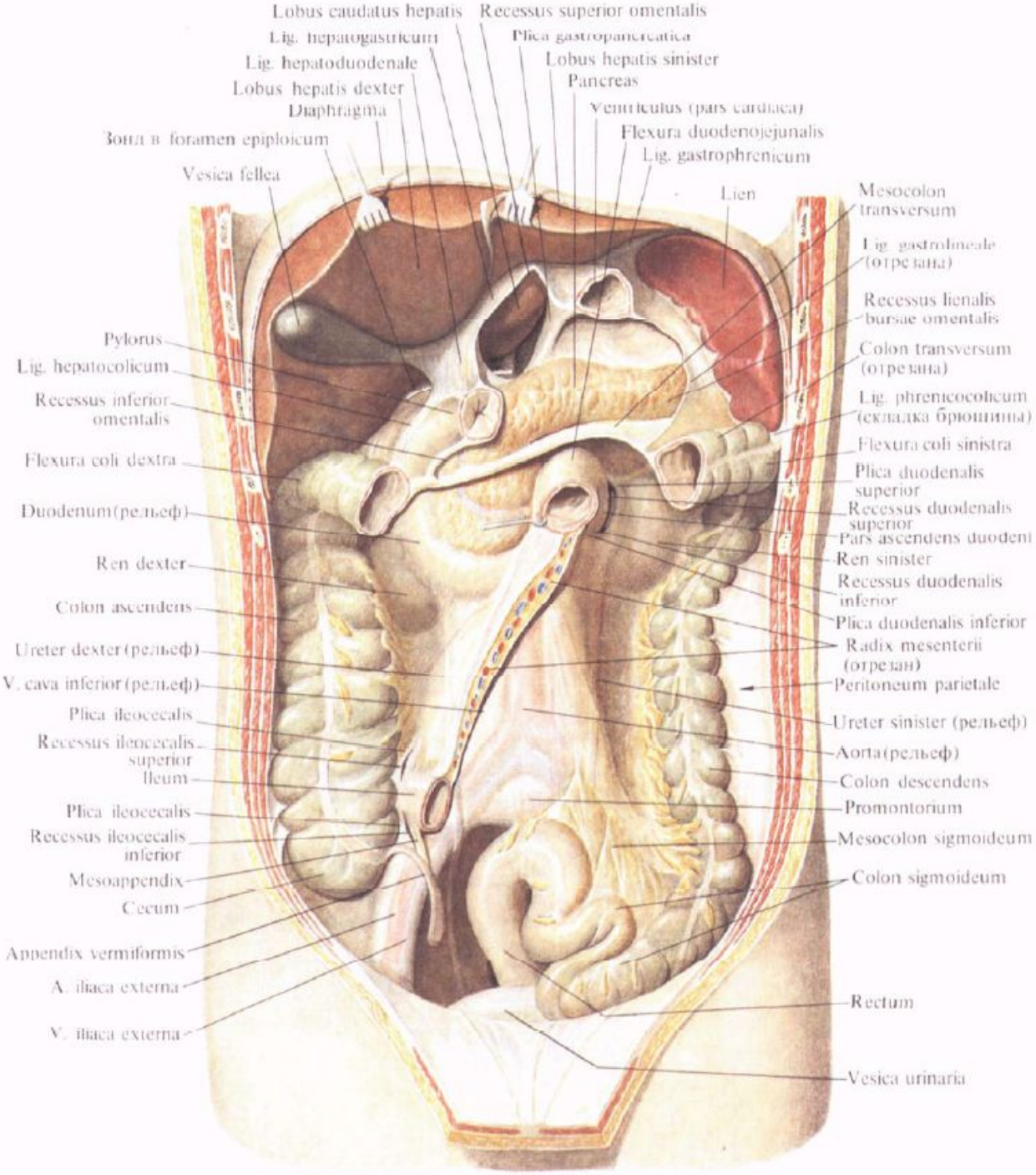
Lobus caudatus hepatis
Recessus superior omentalis
Lig. hepatogastricum
Plica gastropancreatica
Lig. hepatoduodenale
Lobus hepatis sinister
Lobus hepatis dexter
Pancreas
Diaphragma
Ventriculus (pars cardiaca)
Зонд в foramen epiploicum
Flexura duodenojejunalis
Lig. gastrophrenicum
Vesica fellea
Lien
Mesocolon transversum
Lig. gastrolineale (отрезана)
Recessus lienalis bursae omentalis
Pylorus
Colon transversum (отрезана)
Lig. hepatocolicum
Lig. phrenicocolicum (складка брюшина)
Recessus inferior omentalis
Flexura coli sinistra
Flexura coli dextra
Plica duodenalis superior
Duodenum (рельеф)
Recessus duodenalis superior
Pars ascendens duodeni
Ren dexter
Ren sinister
Recessus duodenalis inferior
Colon ascendens
Plica duodenalis inferior
Ureter dexter (рельеф)
Radix mesenterii (отрезан)
V. cava inferior (рельеф)
Peritoneum parietale
Plica ileocecalis
Ureter sinister (рельеф)
Recessus ileocecalis superior
Aorta (рельеф)
Ileum
Colon descendens
Plica ileocecalis
Promontorium
Recessus ileocecalis inferior
Mesocolon sigmoideum
Mesoappendix
Colon sigmoideum
Cecum
Appendix vermiformis
A. iliaca externa
Rectum
V. iliaca externa
Vesica urinaria

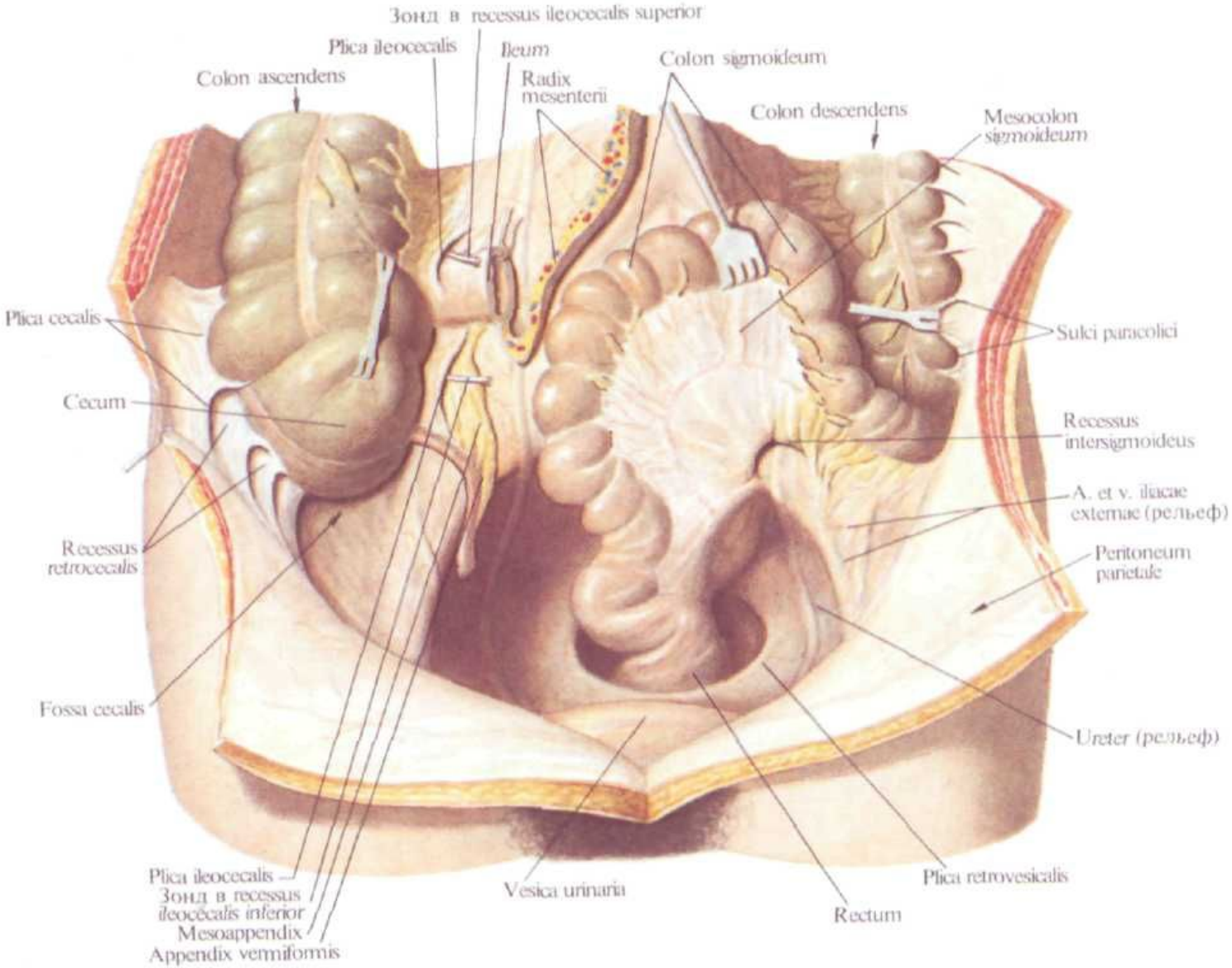
Зонд в recessus ileocecalis superior
Plica ileocecalis
Ileum
Colon ascendens
Radix mesenterii
Colon sigmoideum
Colon descendens
Mesocolon sigmoideum
Plica cecalis
Sulci paracolici
Cecum
Recessus intersigmoideus
A. et v. iliacae externae (рельеф)
Recessus retrocecalis
Peritoneum parietale
Fossa cecalis
Ureter (рельеф)
Plica ileocecalis
Зонд в recessus ileocecalis inferior
Mesoappendix
Appendix vermiformis
Vesica urinaria
Plica retrovesicalis
Rectum

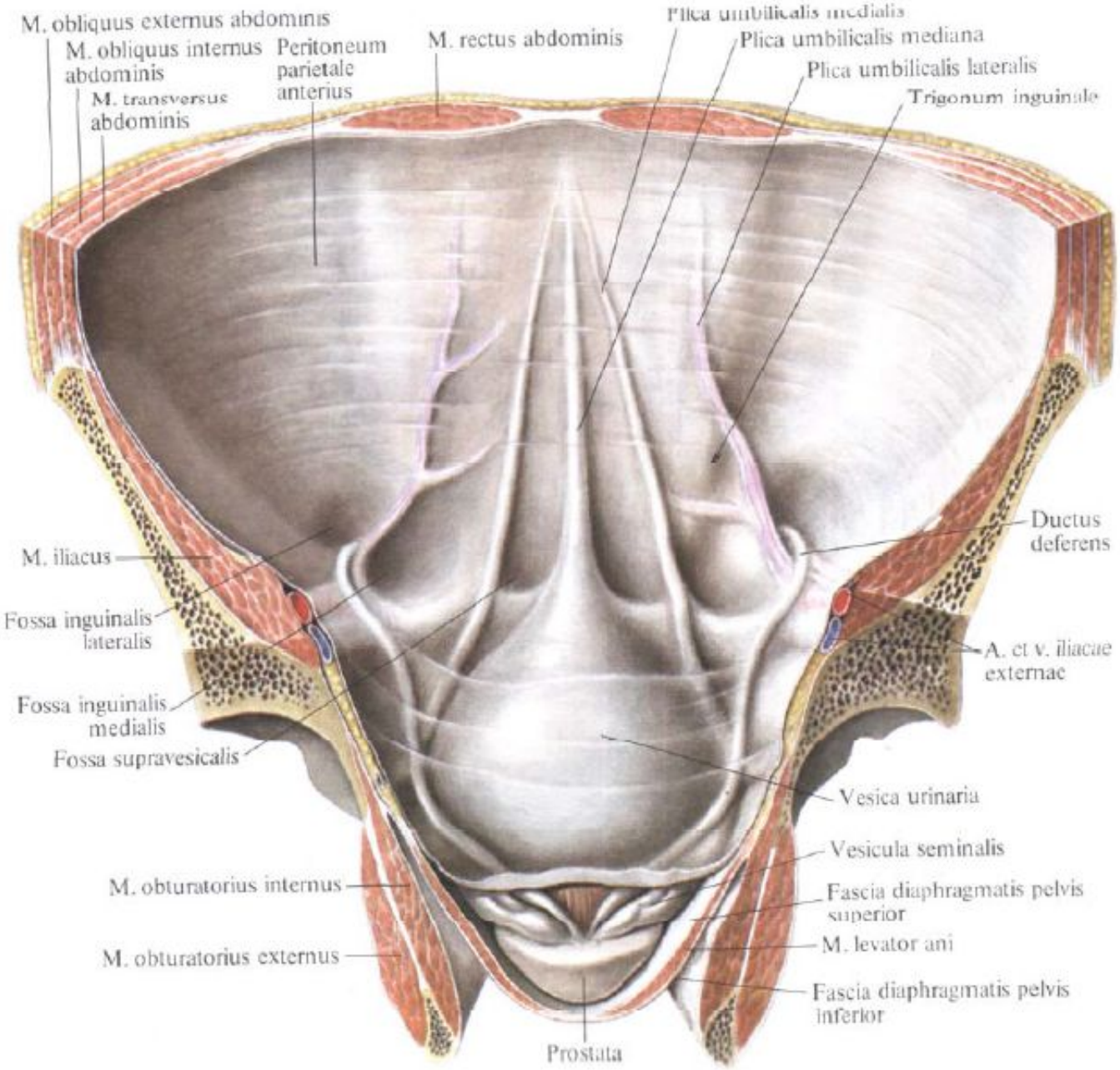
M. obliquus externus abdominis
M. obliquus internus abdominis
M. transversus abdominis
Peritoneum parietale anterius
M. rectus abdominis
Plica umbilicalis medialis
Plica umbilicalis mediana
Plica umbilicalis lateralis
Trigonum inguinale
Ductus deferens
M. iliacus
Fossa inguinalis lateralis
A. et v. iliacae externae
Fossa inguinalis medialis
Fossa supravesicalis
Vesica urinaria
Vesicula seminalis
M. obturatorius internus
Fascia diaphragmatis pelvis superior
M. levator ani
M. obturatorius externus
Fascia diaphragmatis pelvis inferior
Prostata

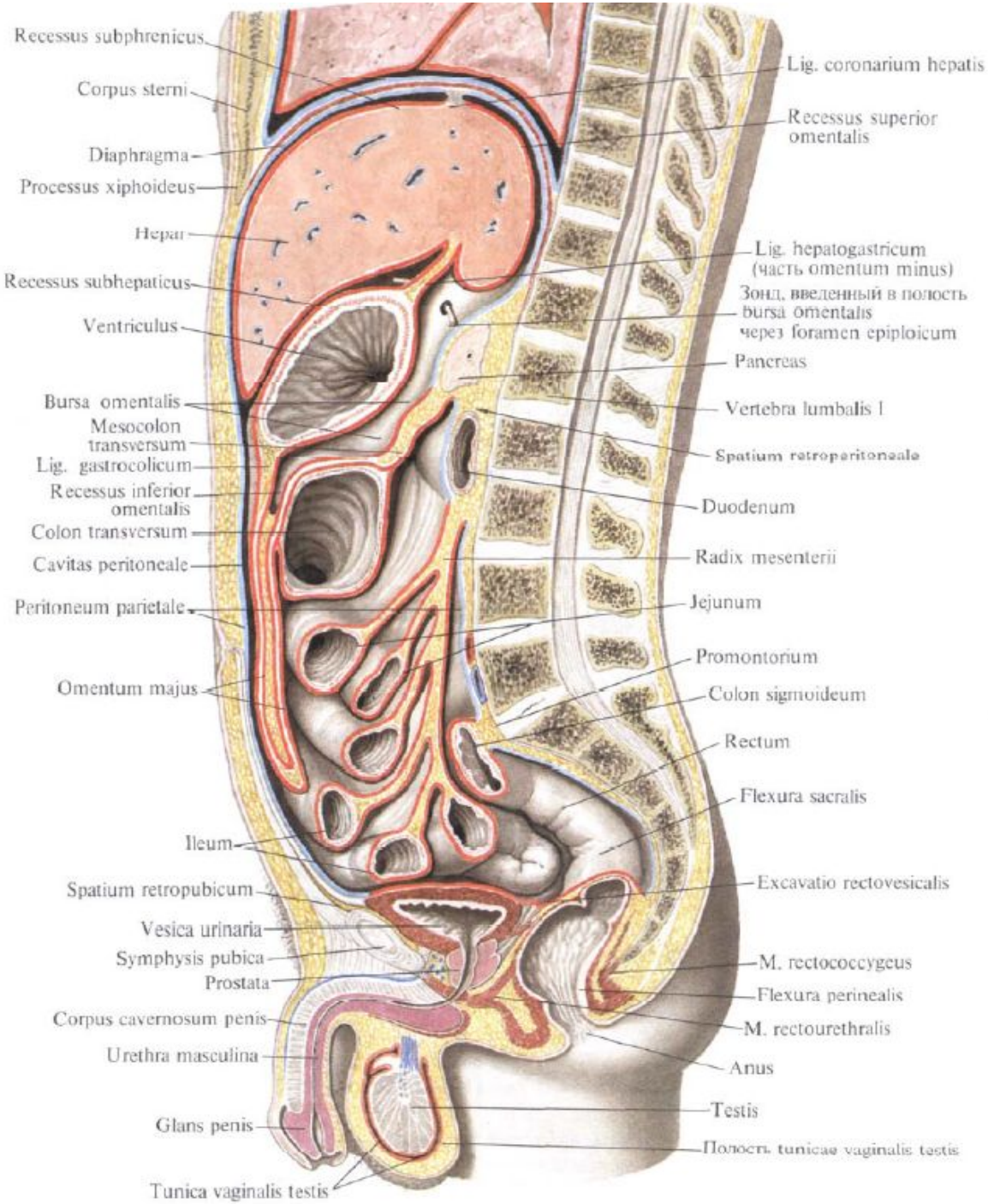
Recessus subphrenicus
Corpus sterni
Diaphragma
Processus xiphoideus
Hepar
Recessus subhepaticus
Ventriculus
Bursa omentalis
Mesocolon transversum
Lig. gastrocolicum
Recessus inferior omentalis
Colon transversum
Cavitas peritoneale
Peritoneum parietale
Omentum majus
Ileum
Spatium retropubicum
Vesica urinaria
Symphysis pubica
Prostata
Corpus cavernosum penis
Urethra masculina
Glans penis
Tunica vaginalis testis
Lig. coronarium hepatis
Recessus superior omentalis
Lig. hepatogastricum (часть omentum minus)
Зонд, введенный в полость bursa omentalis через foramen epiploicum
Pancreas
Vertebra lumbalis I
Spatium retroperitoneale
Duodenum
Radix mesenterii
Jejunum
Promontorium
Colon sigmoideum
Rectum
Flexura sacralis
Excavatio rectovesicalis
M. rectococcygeus
Flexura perinealis
M. rectourethralis
Anus
Testis
Полость tunicae vaginalis testis

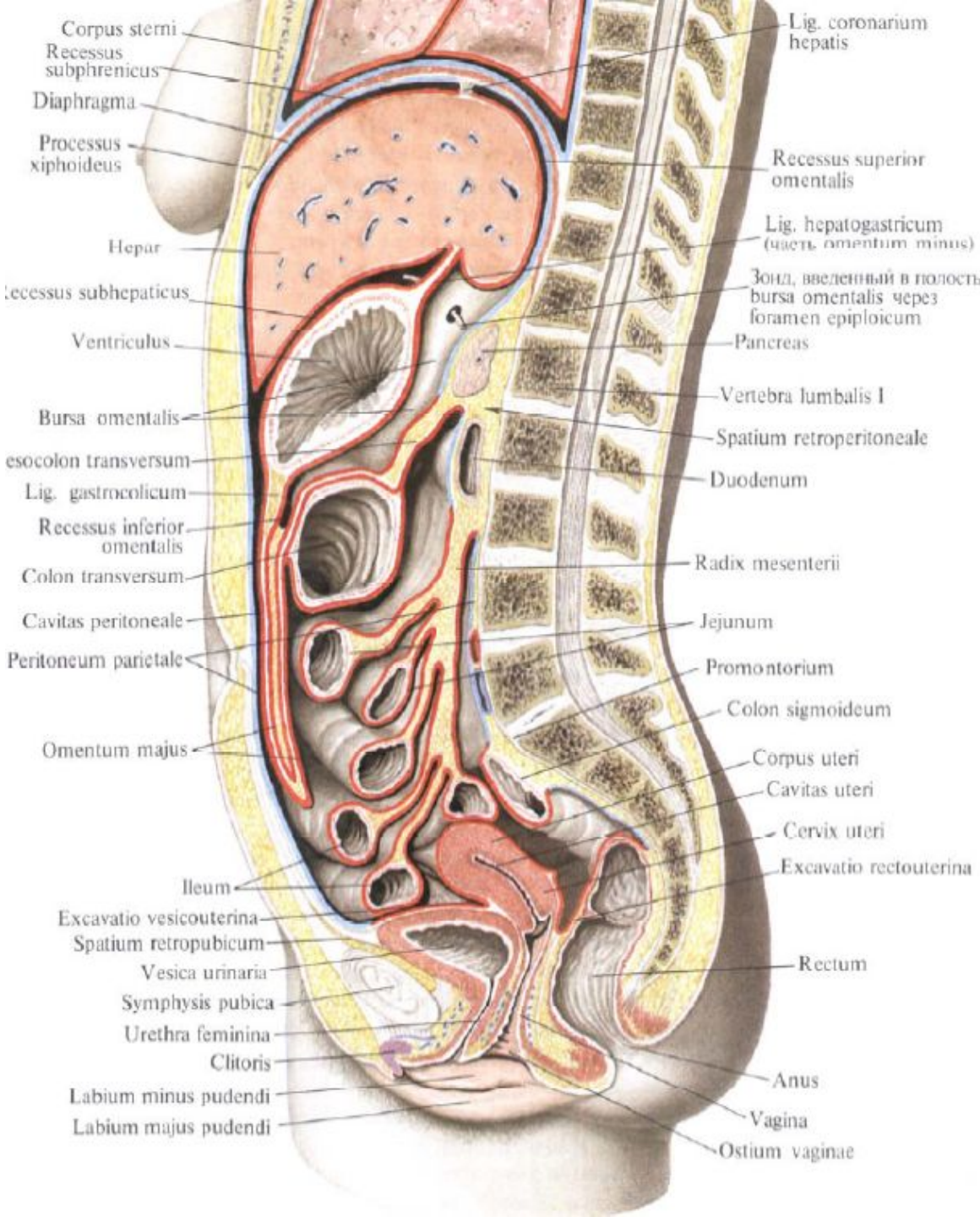
Corpus sterni
Recessus subphrenicus
Diaphragma
Processus xiphoideus
Hepar
Recessus subhepaticus
Ventriculus
Bursa omentalis
Mesocolon transversum
Lig. gastrocolicum
Recessus inferior omentalis
Colon transversum
Cavitas peritoneale
Peritoneum parietale
Omentum majus
Ileum
Excavatio vesicouterina
Spatium retropubicum
Vesica urinaria
Symphysis pubica
Urethra feminina
Clitoris
Labium minus pudendi
Labium majus pudendi
Lig. coronarium hepatis
Recessus superior omentalis
Lig. hepatogastricum (часть omentum minus)
Зонд, введенный в полость bursa omentalis через foramen epiploicum
Pancreas
Vertebra lumbalis I
Spatium retroperitoneale
Duodenum
Radix mesenterii
Jejunum
Promontorium
Colon sigmoideum
Corpus uteri
Cavitas uteri
Cervix uteri
Excavatio rectouterina
Rectum
Anus
Vagina
Ostium vaginae

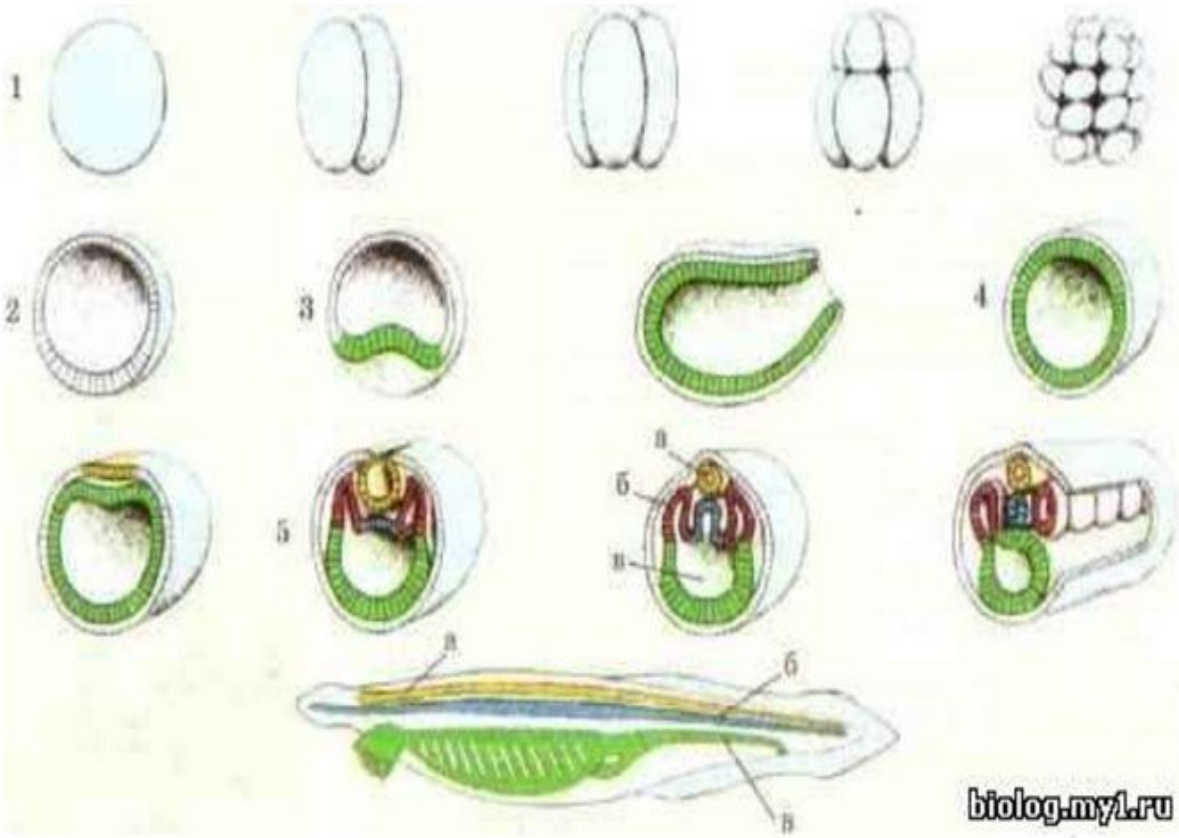
1
2
3
4
5
а
б
в
а
б
в
biolog.my1.ru

Заячья губа, волчья пасть

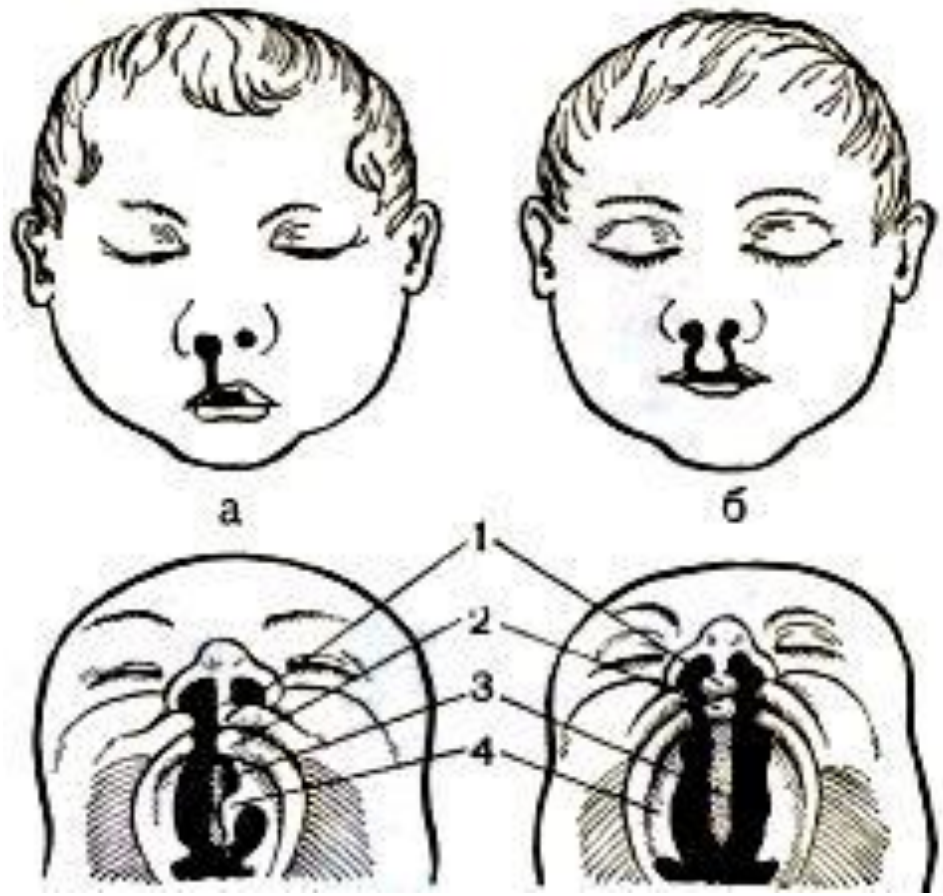

Расщелина нёба — разрыв, расщелина в средней части нёба, возникающая вследствие не сращения двух половин нёба в период эмбрионального развития . Может быть поражена лишь часть нёба (например, только мягкое нёбо или язычок нёба), или же расщелина может проходить по всей длине, сочетаясь с билатеральными расщелинами в передней части верхней челюсти; нередко такие дети рождаются с расщелиной губы.

Микростома

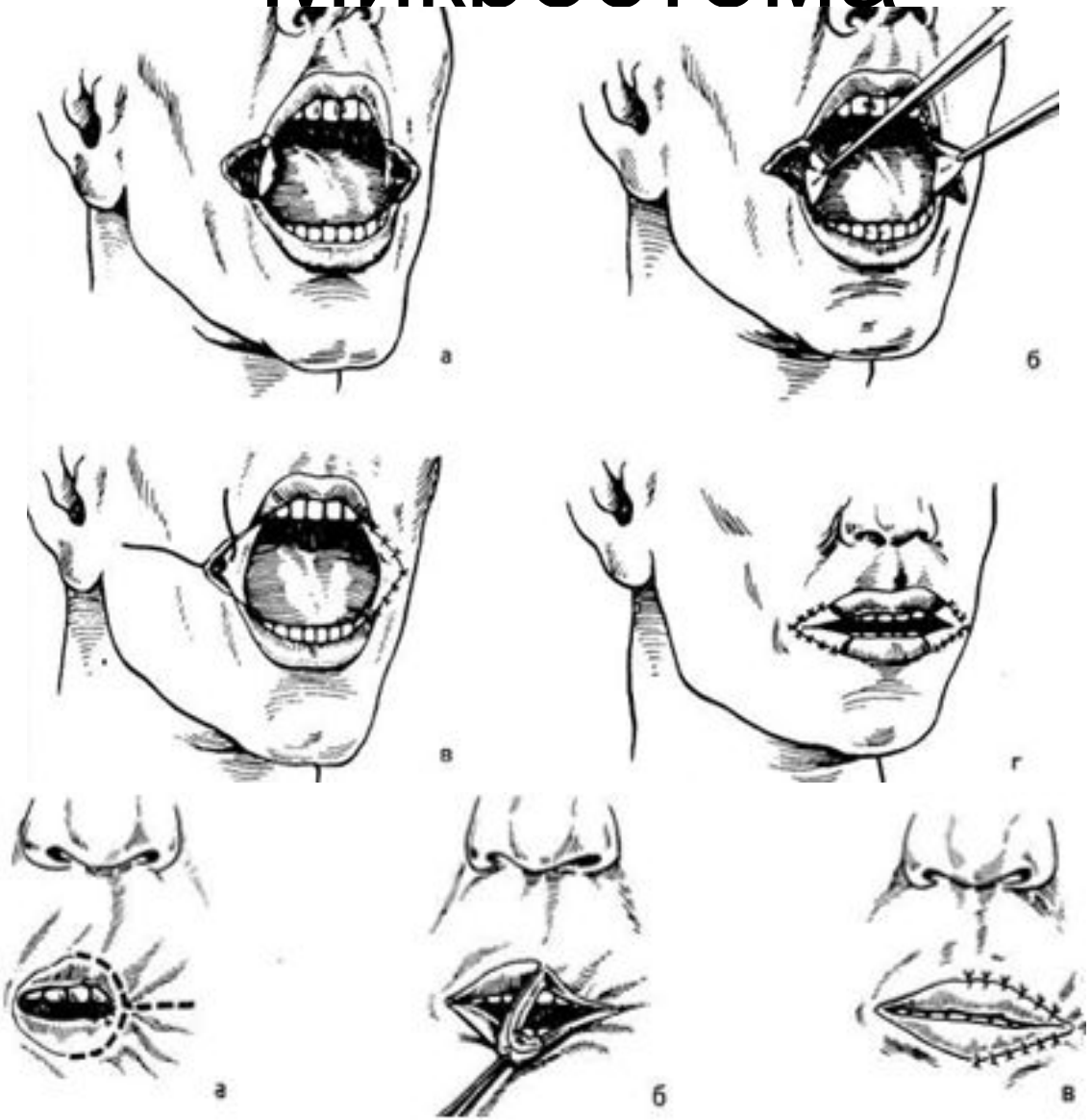

Пищеводно-трахеальные,-бронхиальные свищи, атрезия, стеноз пищевода

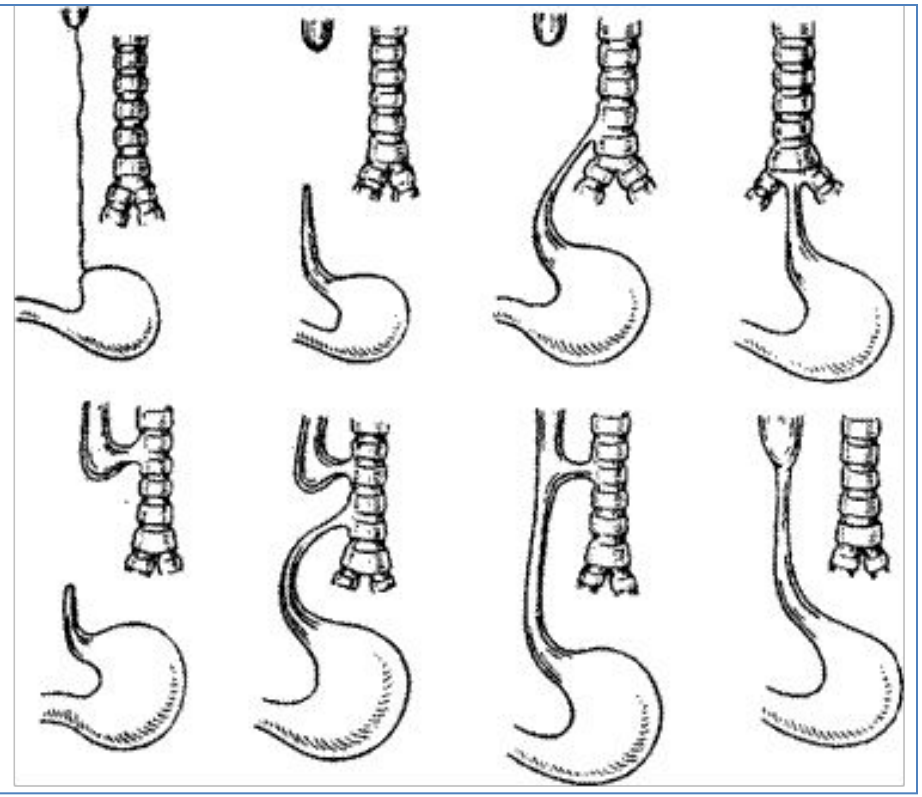

Формы стенозов и атрезии пищевода

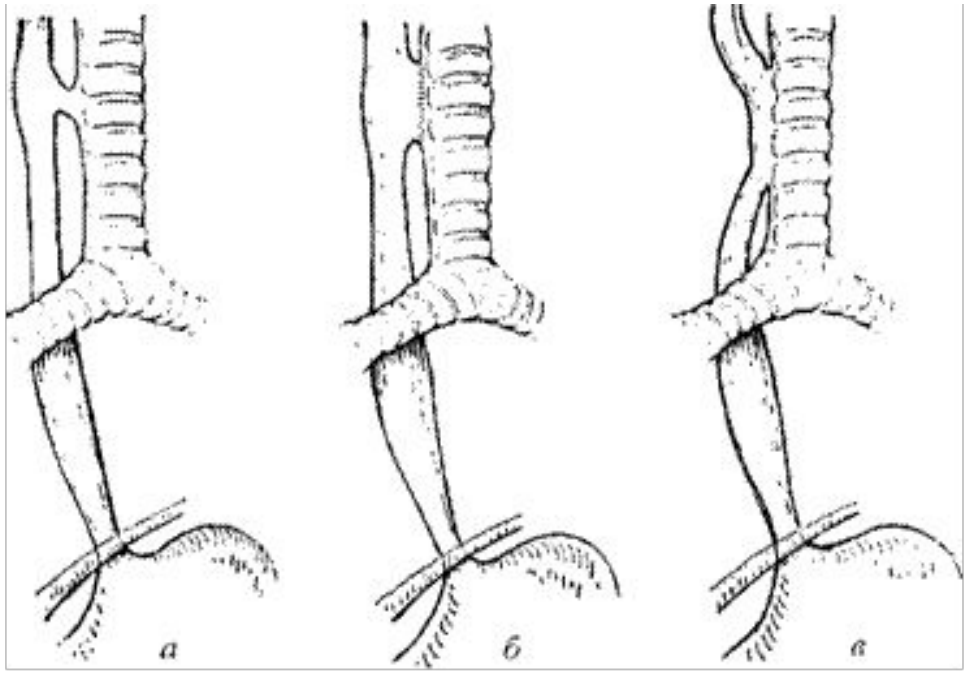

а- свищевой ход узкий и длинный;
б- свищевой ход короткий и широкий;
в- пищевод и трахея на протяжении имеют одну общую стенку.

Меккелев дивертикул

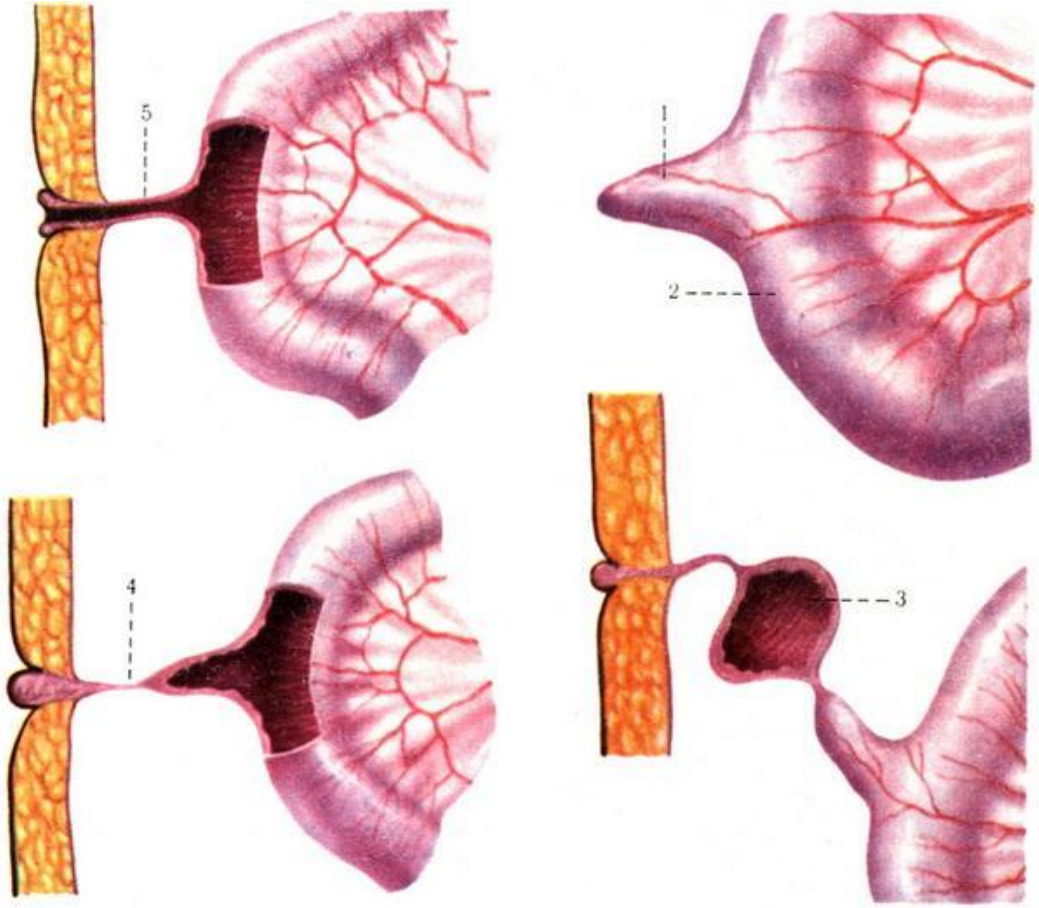

1 — Меккелев дивертикул; 2 — тонкая кишка; 3 — киста в области тяжа;
4 — дивертикул, связанный с пупком при помощи волокнистого тяжа;
5 — дивертикул, открывающийся отверстием на пупке.

Анальная атрезия
Ректально-вагинальные свищи
Ректально-пузырные свищи

а б в

Рис. 63. Атрезии заднего прохода и прямой кишки со свищами в мочевую систему.

а, б — атрезии заднего прохода и прямой кишки со свищом в уретру; в — атрезия заднего прохода и прямой кишки со свищом в мочевой пузырь у девочки (сочетается с удвоением матки).

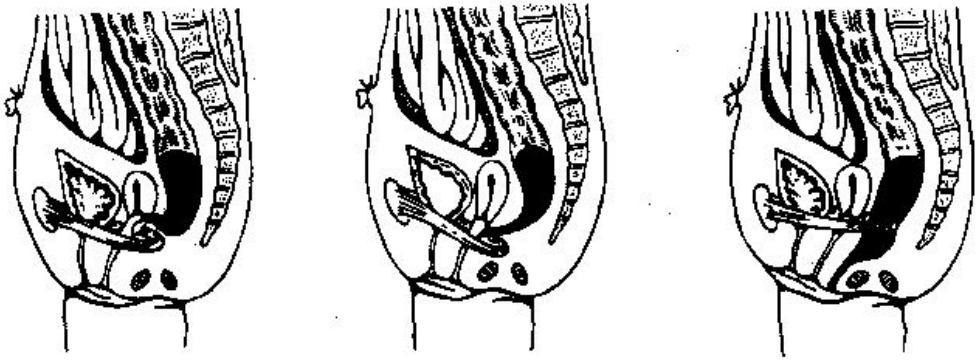

а б в

Рис. 64. Атрезия заднего прохода и прямой кишки со свищом.

а — в полость матки; б — во влагалище; в — в преддверие влагалища.