

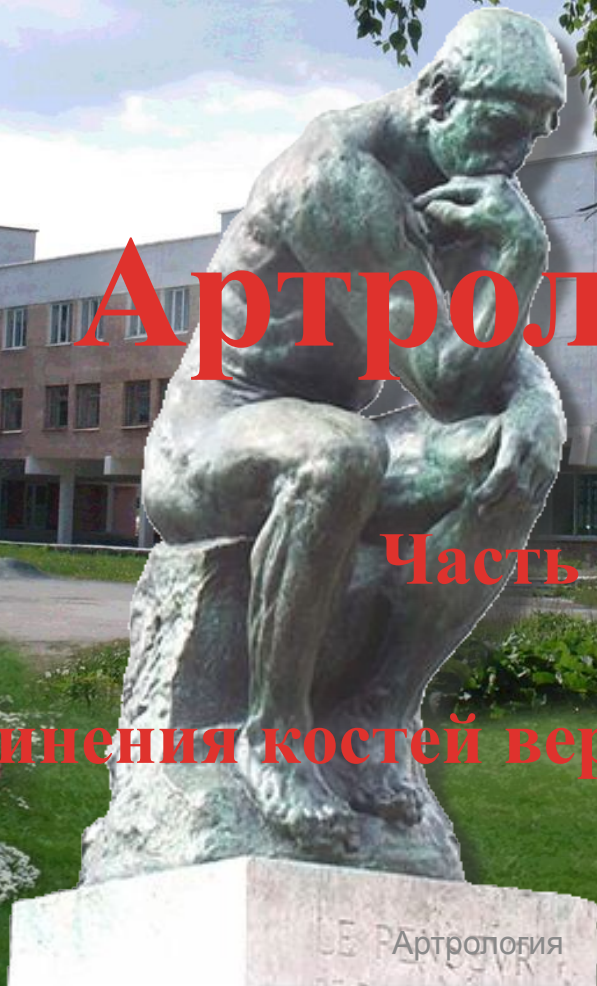Уральский государственный университет физической культуры

Екатеринбургский филиал

Артрология

Часть 2

Соединения костей верхней конечности



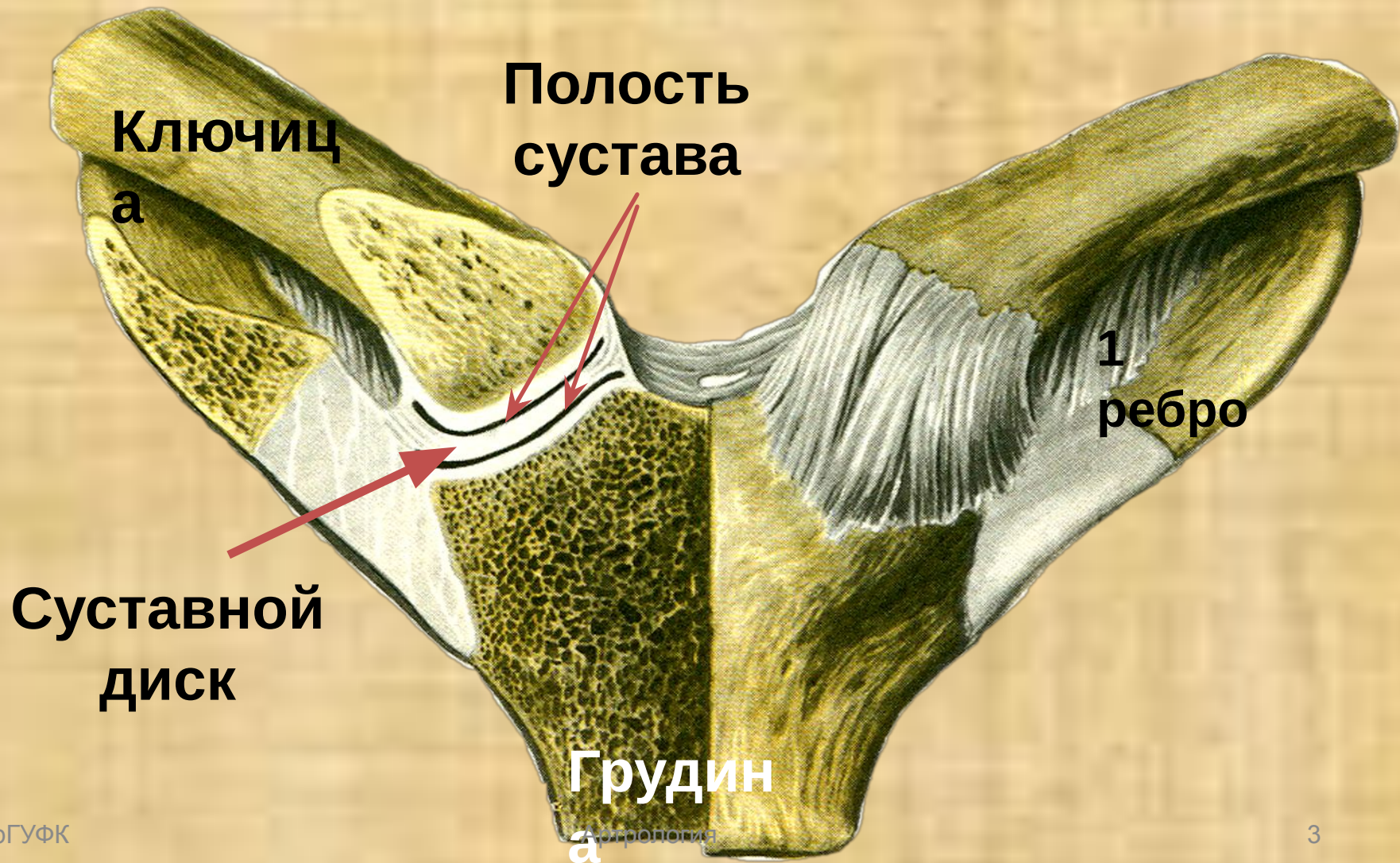
В презентации используются эффекты анимации

Для продолжения просмотра каждого последующего эффекта нажимать левую клавишу мыши (или другую управляющую кнопку) не раньше, чем через 4-5 секунд

Будем приветствовать желающих принять участие в совершенствовании предлагаемой презентации

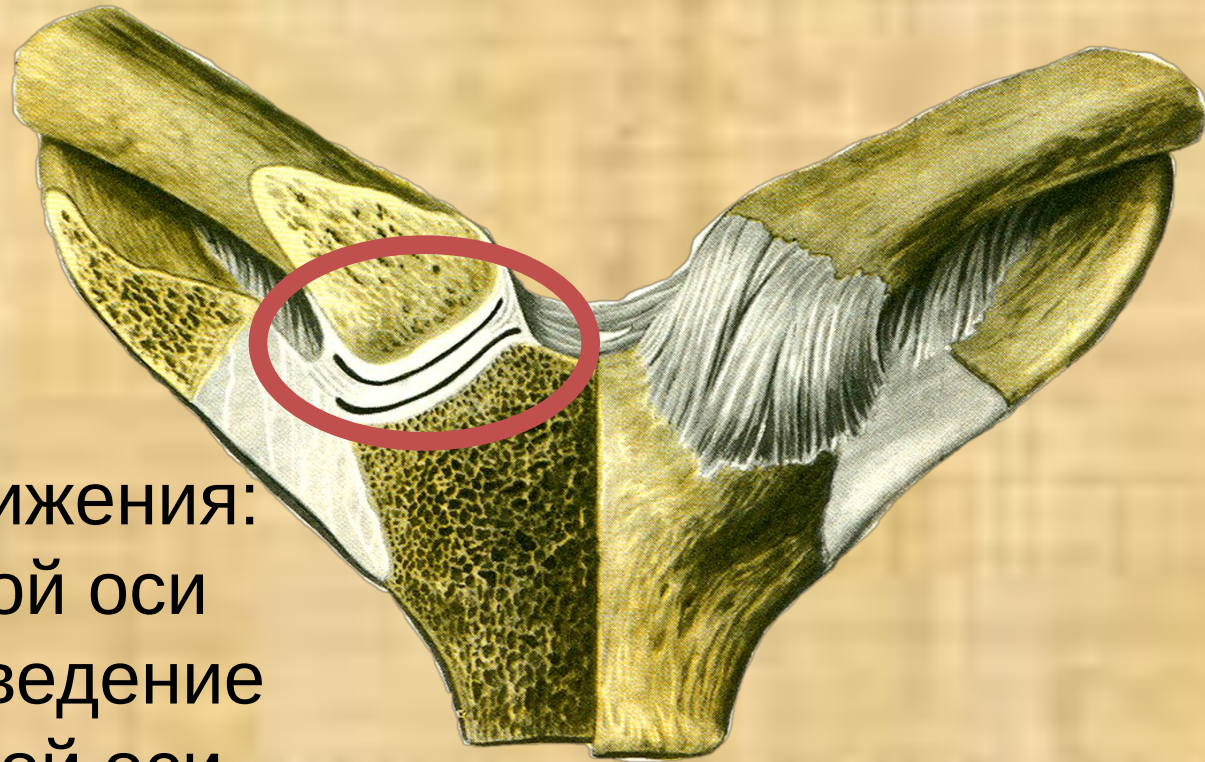
С уважением, авторы проекта.

Грудино-ключичный сустав



Грудно-ключичный сустав

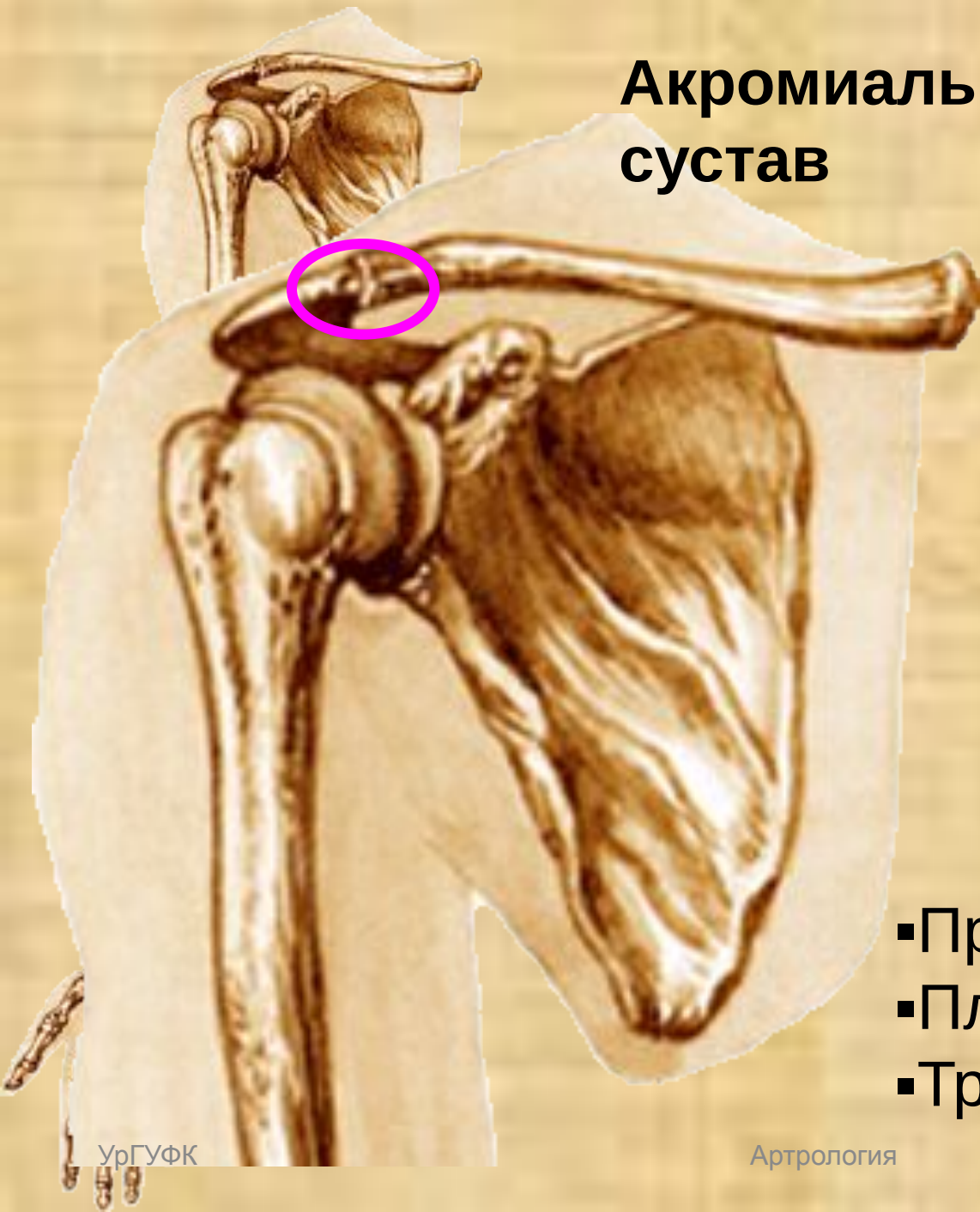
- ✓ Простой.
- ✓ Комплексный
- ✓ Трехосный



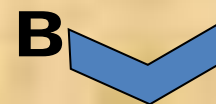Движения:

- Вокруг сагиттальной оси
отведение, приведение
- Вокруг вертикальной оси
вращение кнутри и наружи
- Вокруг фронтальной оси
некоторое сгибание

Акромиально-ключичный сустав



Суста



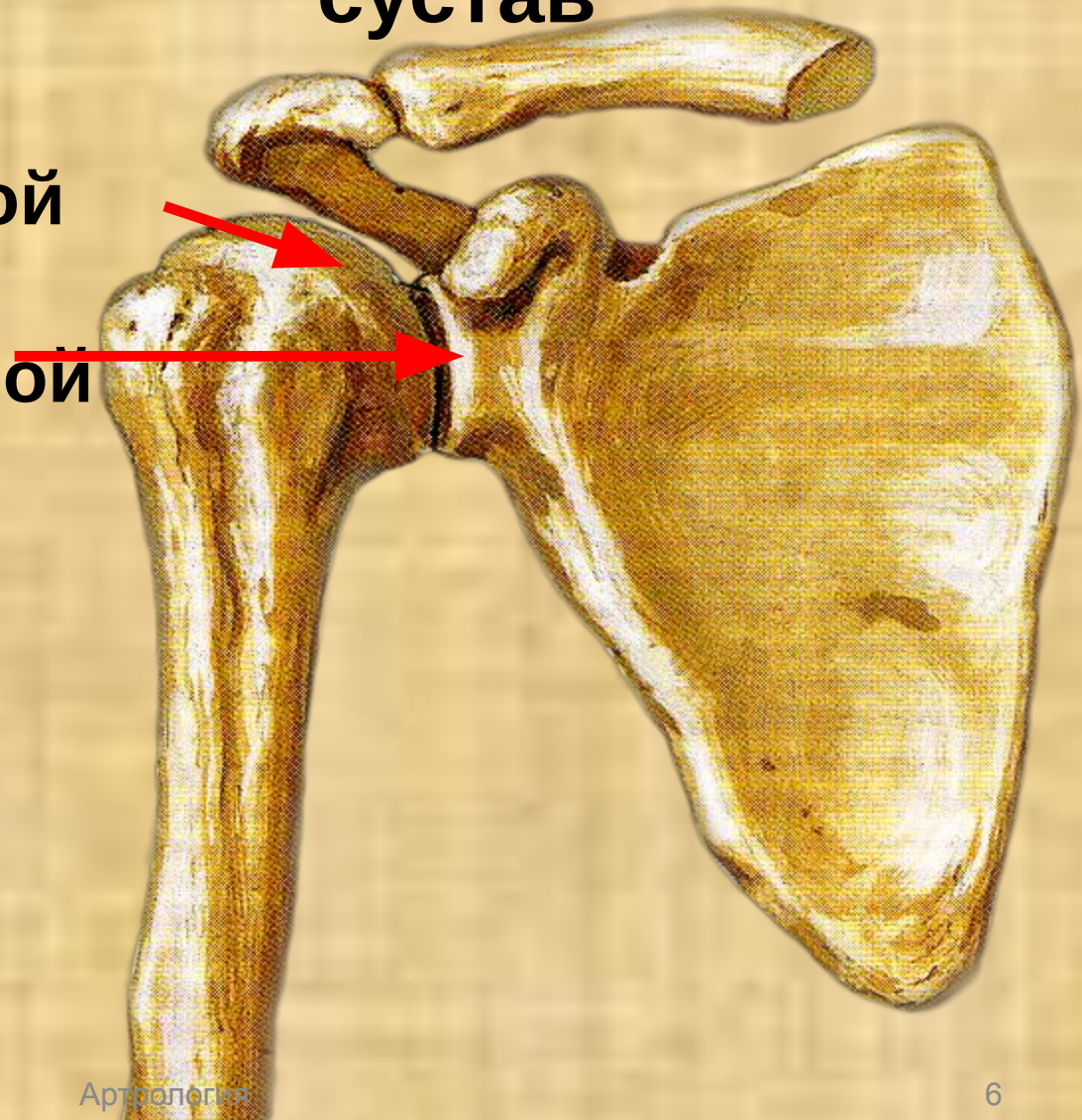
синхондроз

Сустав:

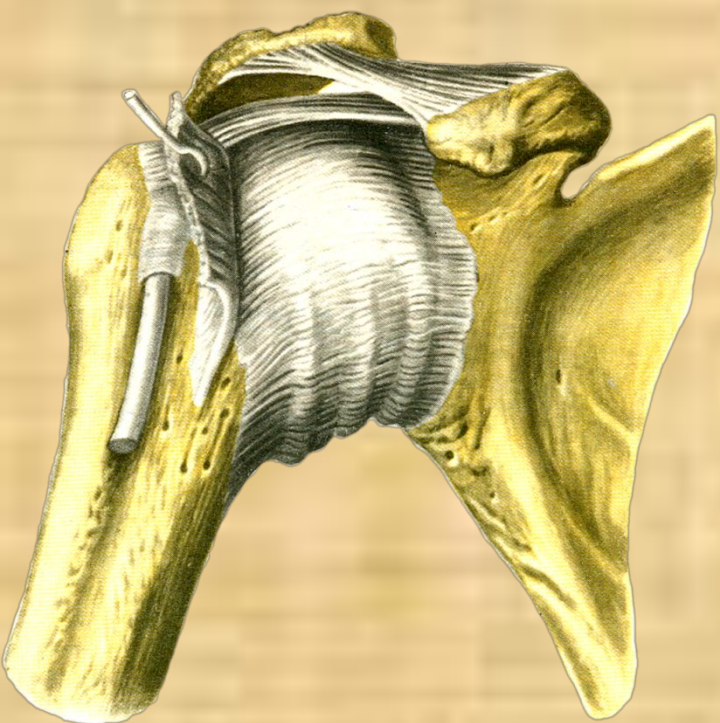
- Простой
- Плоский
- Трехосный

Плечевой сустав

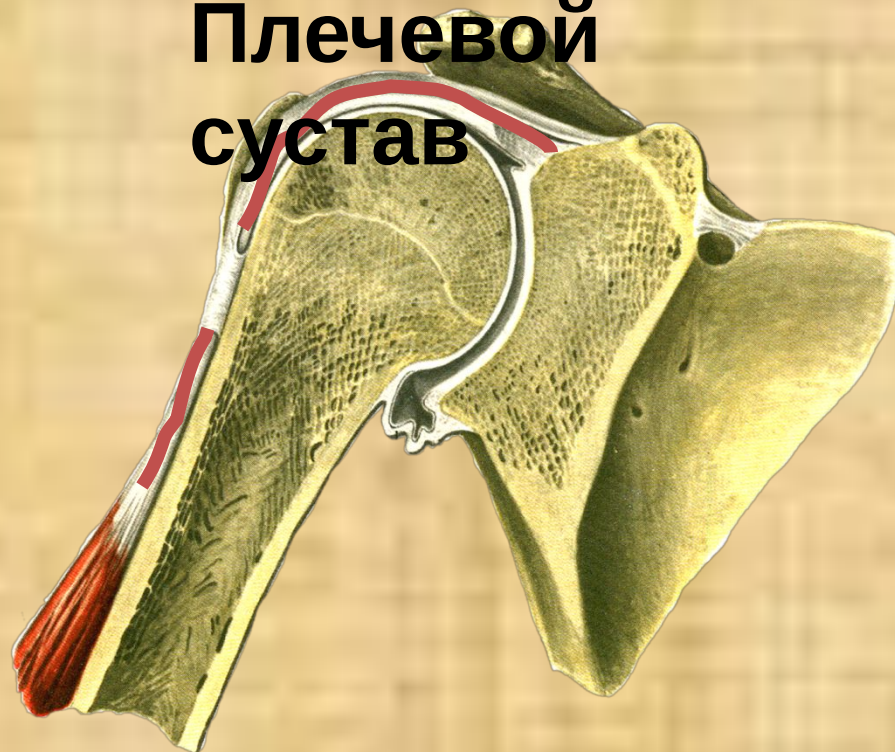Образован:
Головкой плечевой
кости
Суставной впадиной
лопатки



- Простой
- Шаровидный
- Трехосный

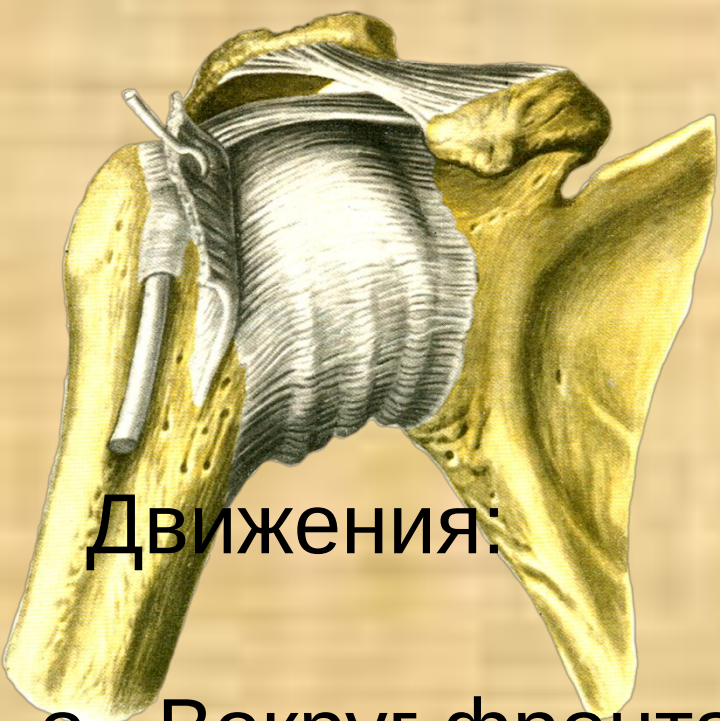

Плечевой сустав



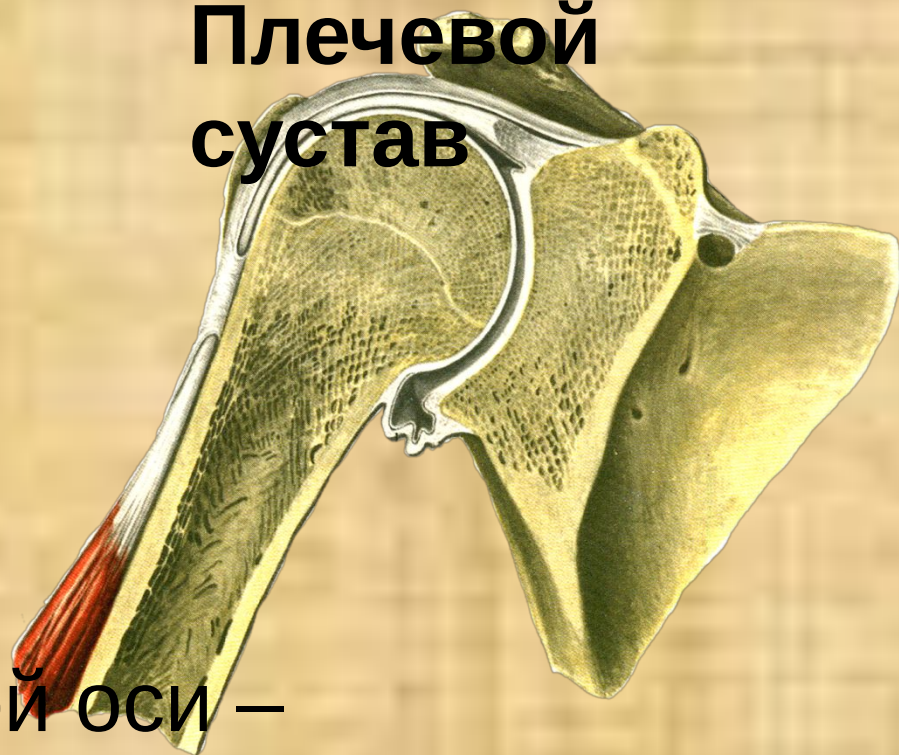Уникальная особенность – в полости суставной сумки проходит и прикрепляется к надсуставному бугорку лопатки сухожилие двуглавой мышцы плеча

Плечевой сустав

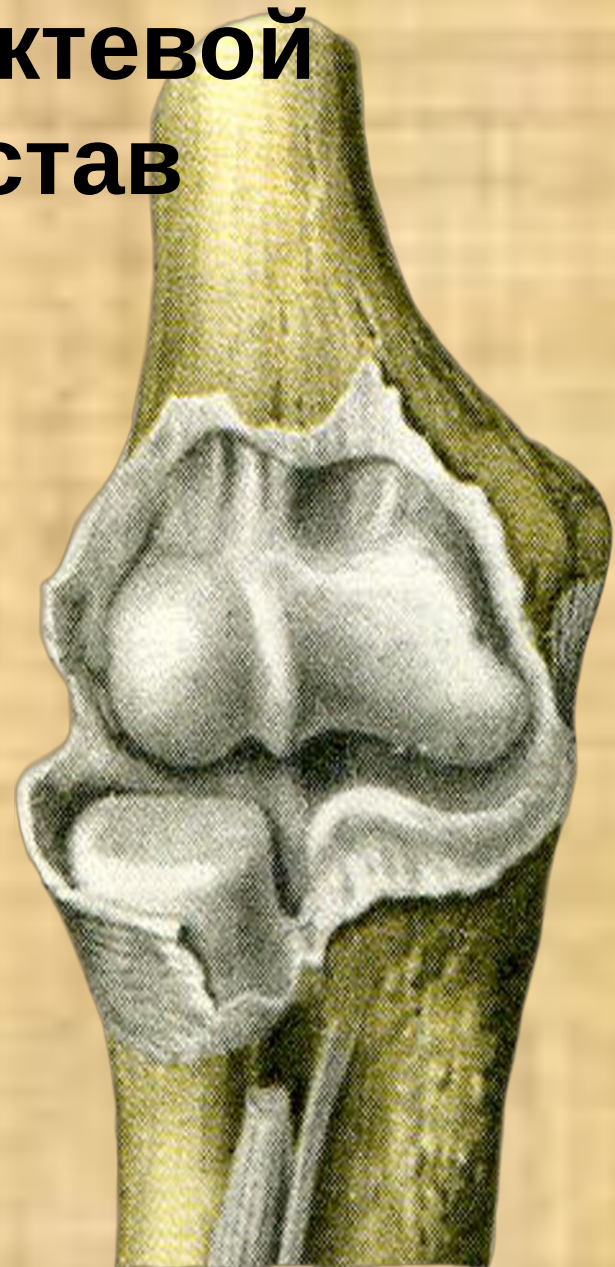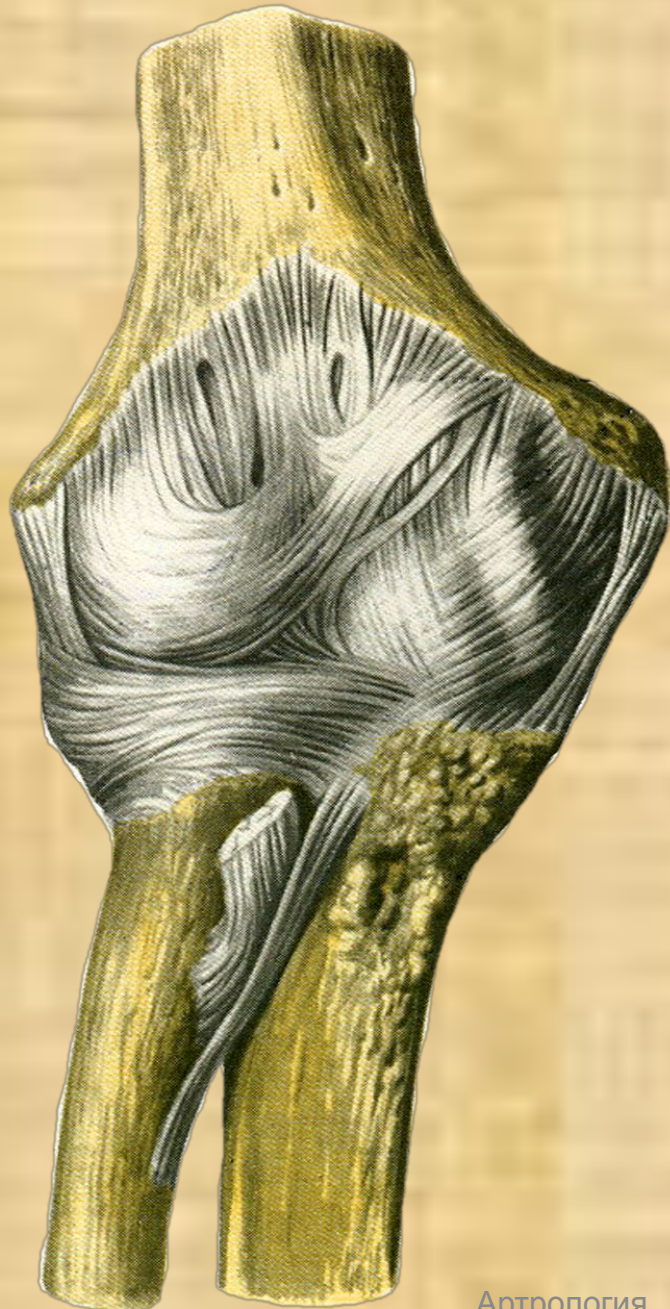
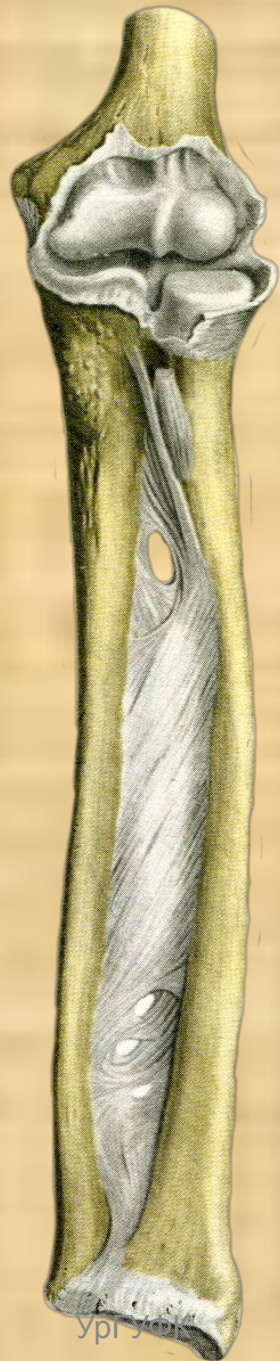


Движения:

- o Вокруг фронтальной оси – сгибание, разгибание
- o Вокруг сагиттальной – отведение и приведение
- o Вокруг вертикальной оси – повороты внутрь и наружу



Локтевой сустав



Локтевой

Сложный сустав

й:

✓ Плечелоктевой сустав

✓ Плечелучевой сустав

✓ Проксимальный лучелоктевой

Плечевая
КОСТЬ

Лучевая
КОСТЬ

Локтевая
КОСТЬ

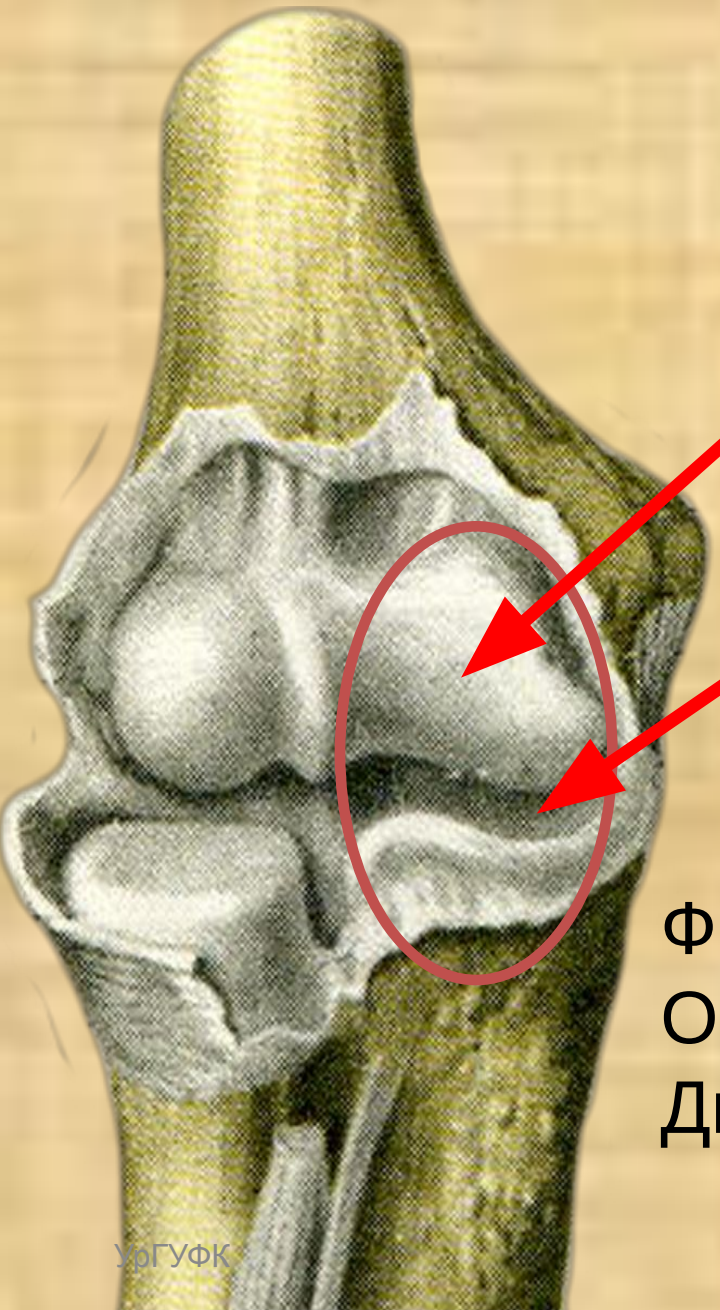
Локтевой

сустав
Плечелоктевой сустав
образован:

Блок плечевой кости

Блоковидная вырезка
локтевой кости

Форма сустава – блоковидная.
Ось вращения – фронтальная.
Движения – сгибание, разгибание.



Локтевой сустав Плечелучевой сустав

сустав
образован:

головочка мыщелка плечевой
кости

головка лучевой кости

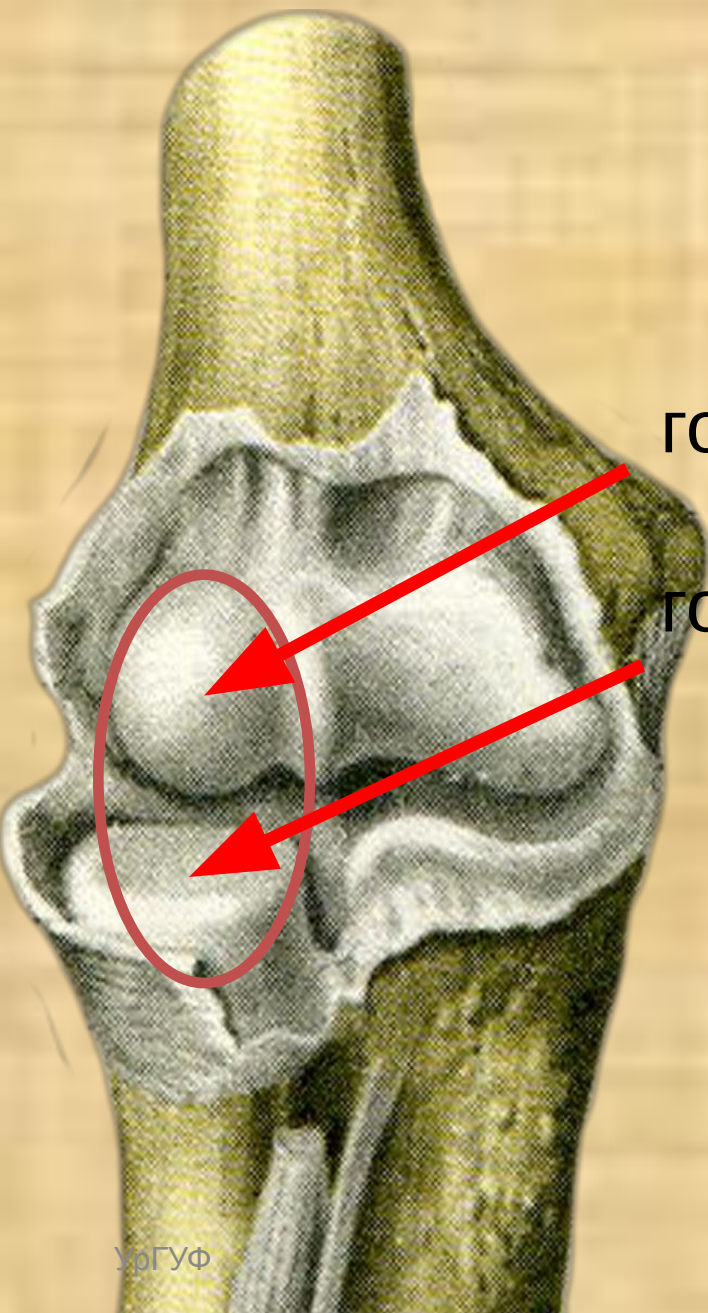
Форма – шаровидный.

Оси вращения – все.

Движения –

сгибание – разгибание

пронация – супинация

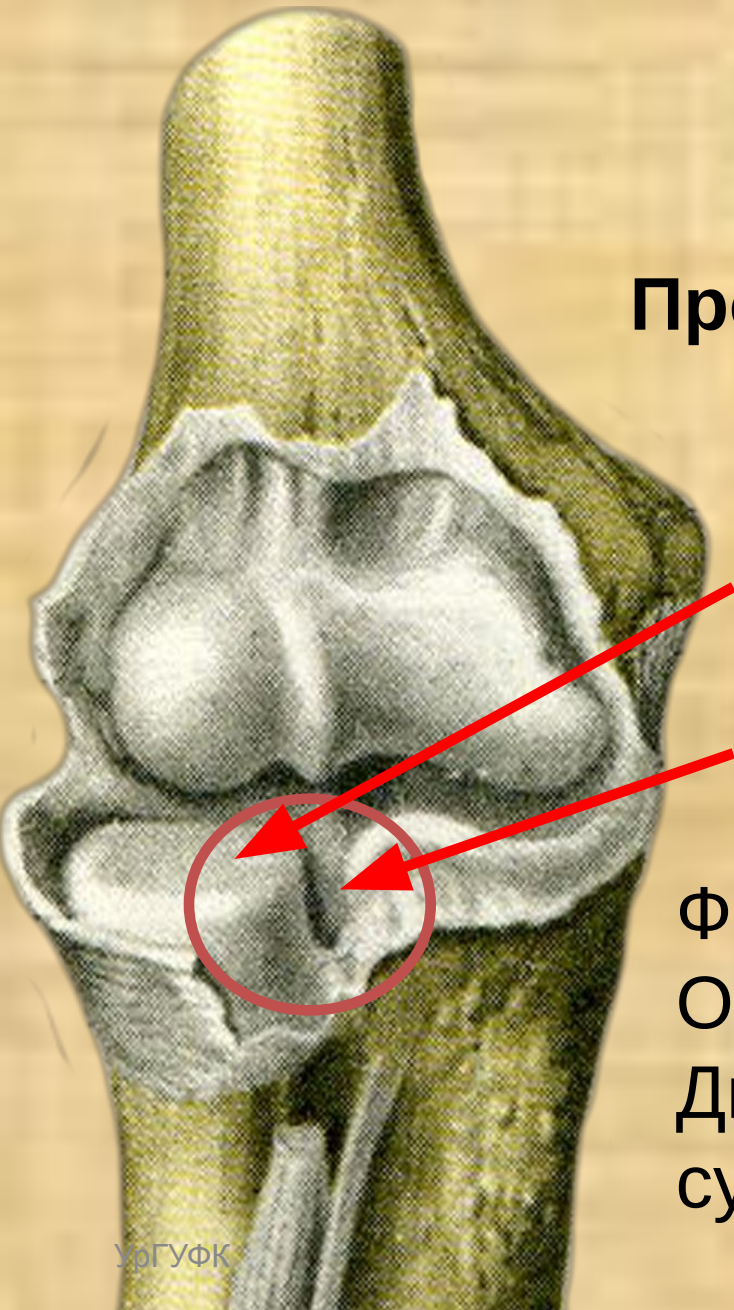


Локтевой сустав

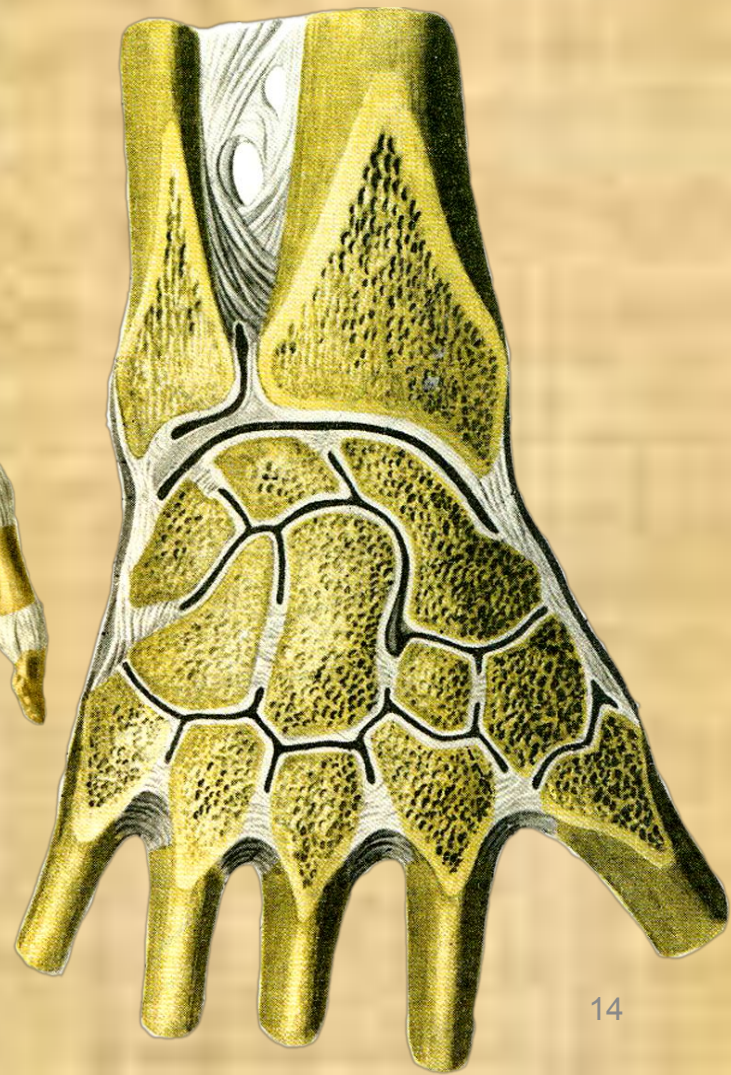
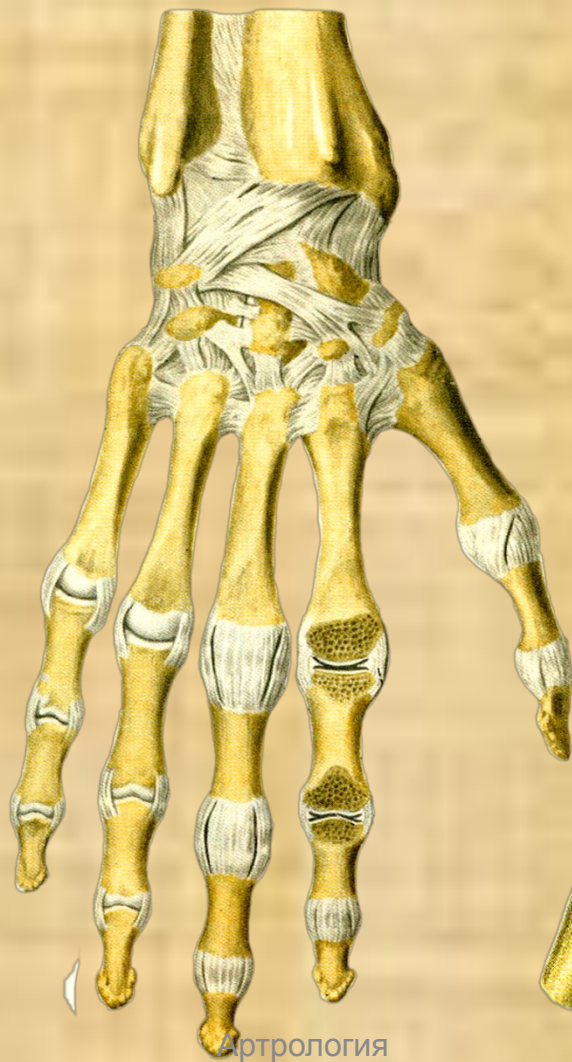
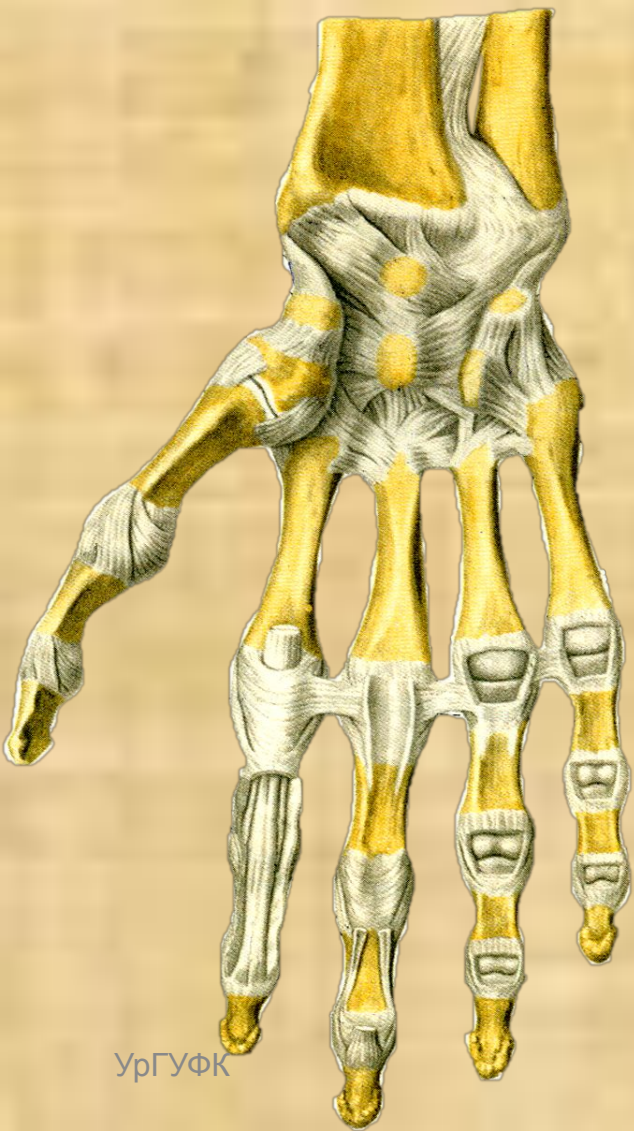
Проксимальный лучелоктевой
сустав
образован:

Головка лучевой кости

Вырезка локтевой кости
Форма – цилиндрическая.
Ось движения – вертикальная.
Движения – пронация и
супинация
предплечья.



Лучезапястный сустав



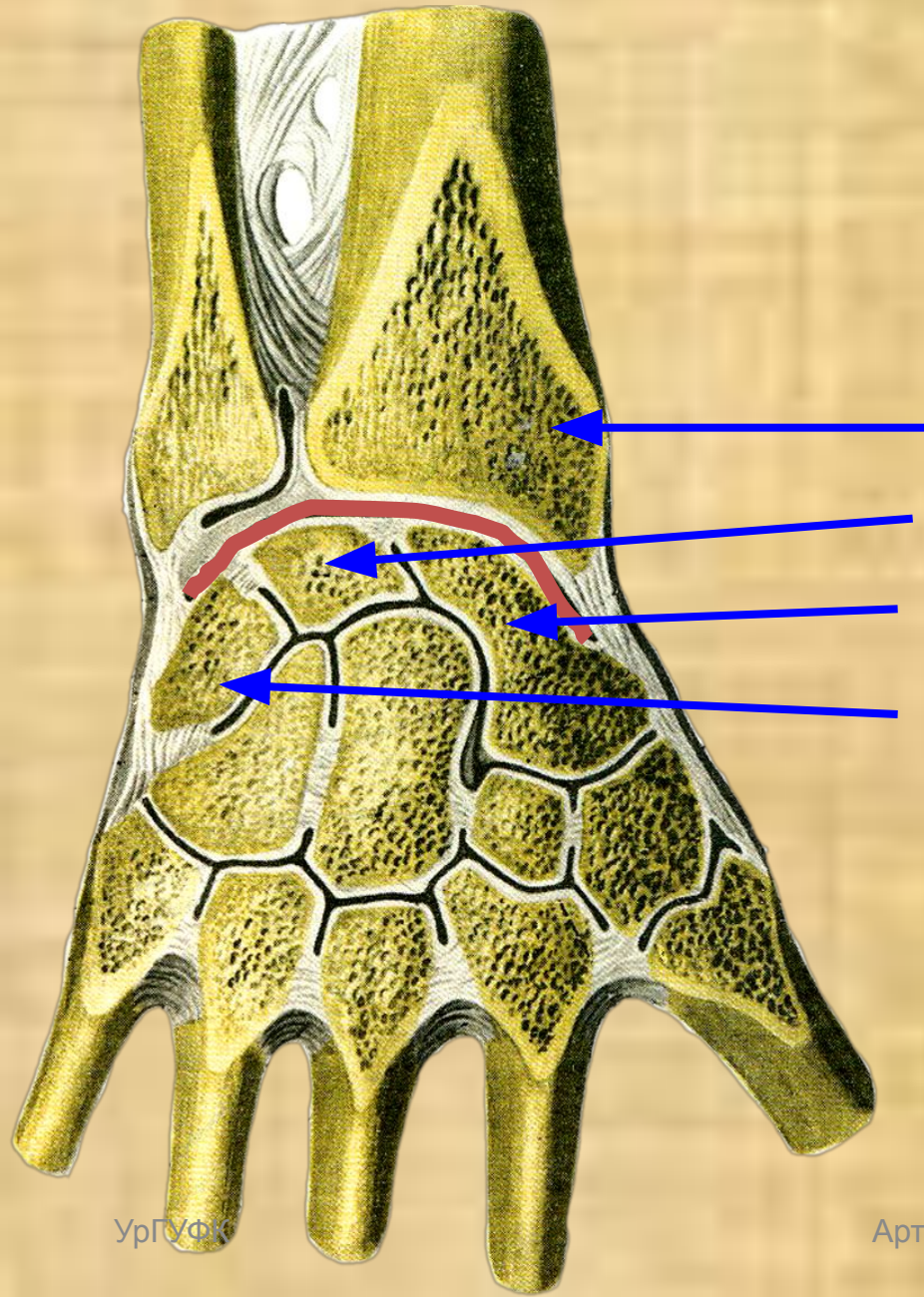
Лучезапястный сустав

Образован костями:

- Лучевой
- Полулунной
- Ладьевидной
- Трехгранной

Сустав:

Сложный
Эллипсоидной формы
Двухосный

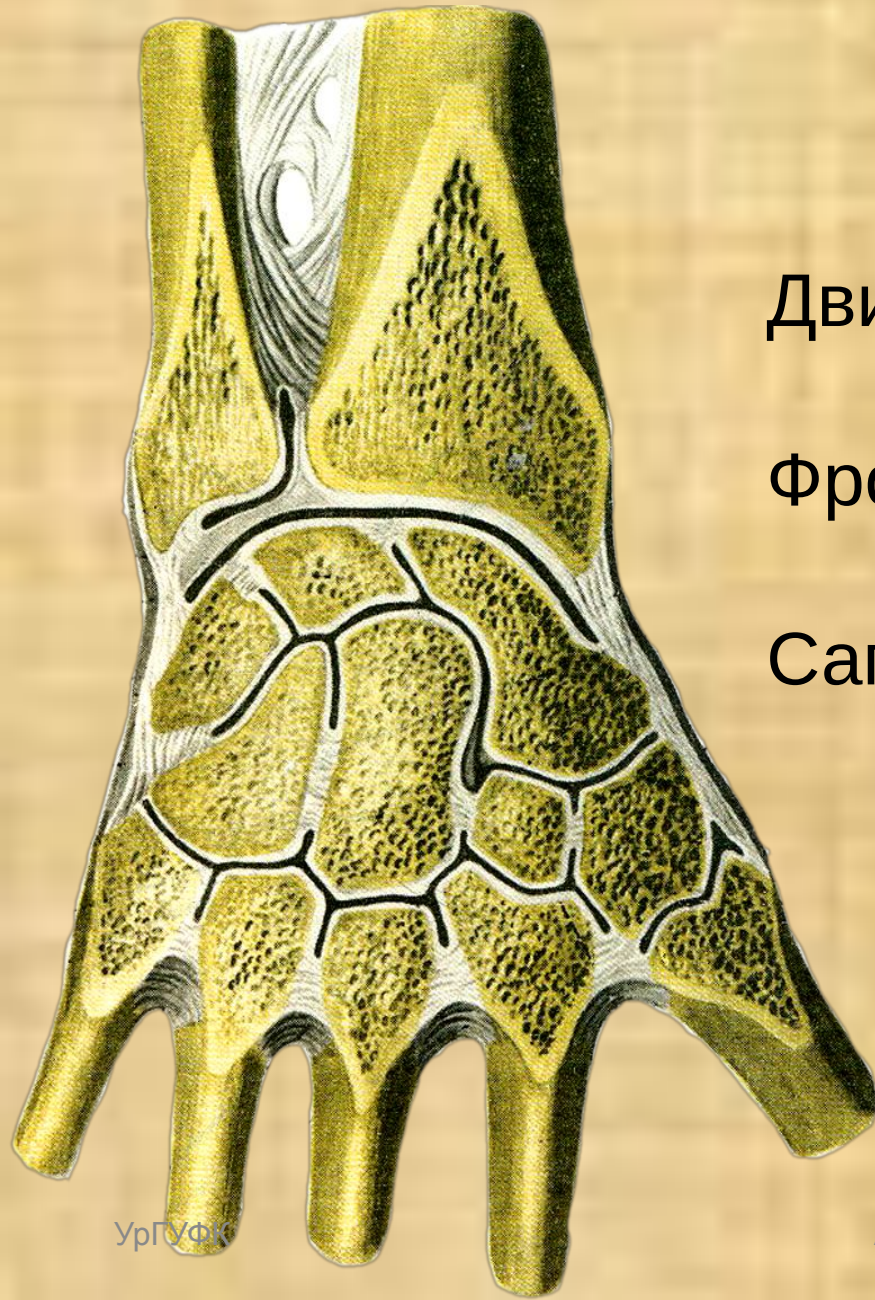

Лучезапястный сустав

Движения в суставе:

Фронтальная ось – сгибание
и разгибание

Сагиттальная ось – отведение
и приведение



Среднезапястный сустав

Образован среднезапястный сустав:

Проксимальным рядом костей запястья

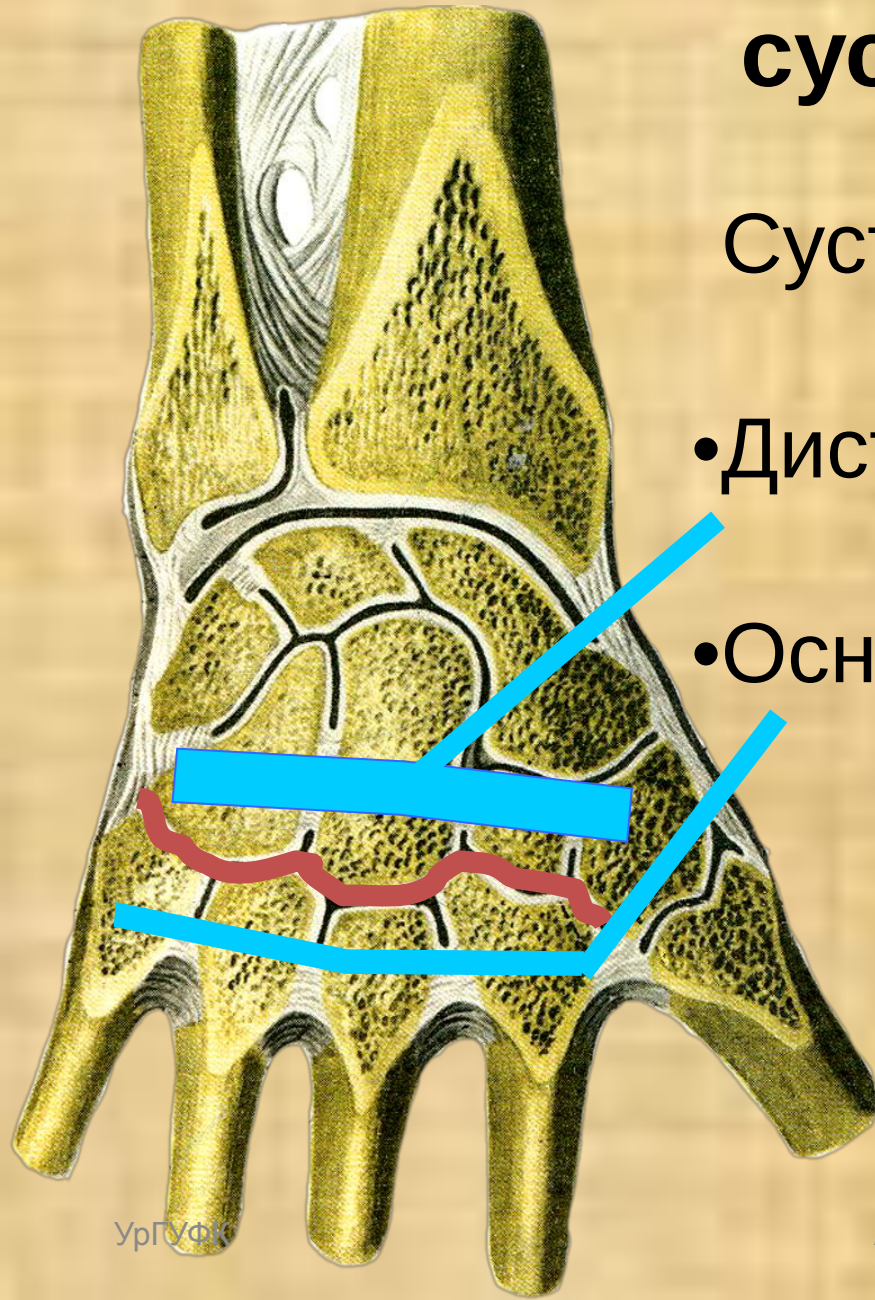
Дистальным рядом костей запястья

Форма – сложная, неправильная.
Движения – очень ограничены.

Запястно-пястный сустав

Сустав образован костями:

- Дистальный ряд костей запястья
- Основания пястных костей



Плоские
Малоподвижные

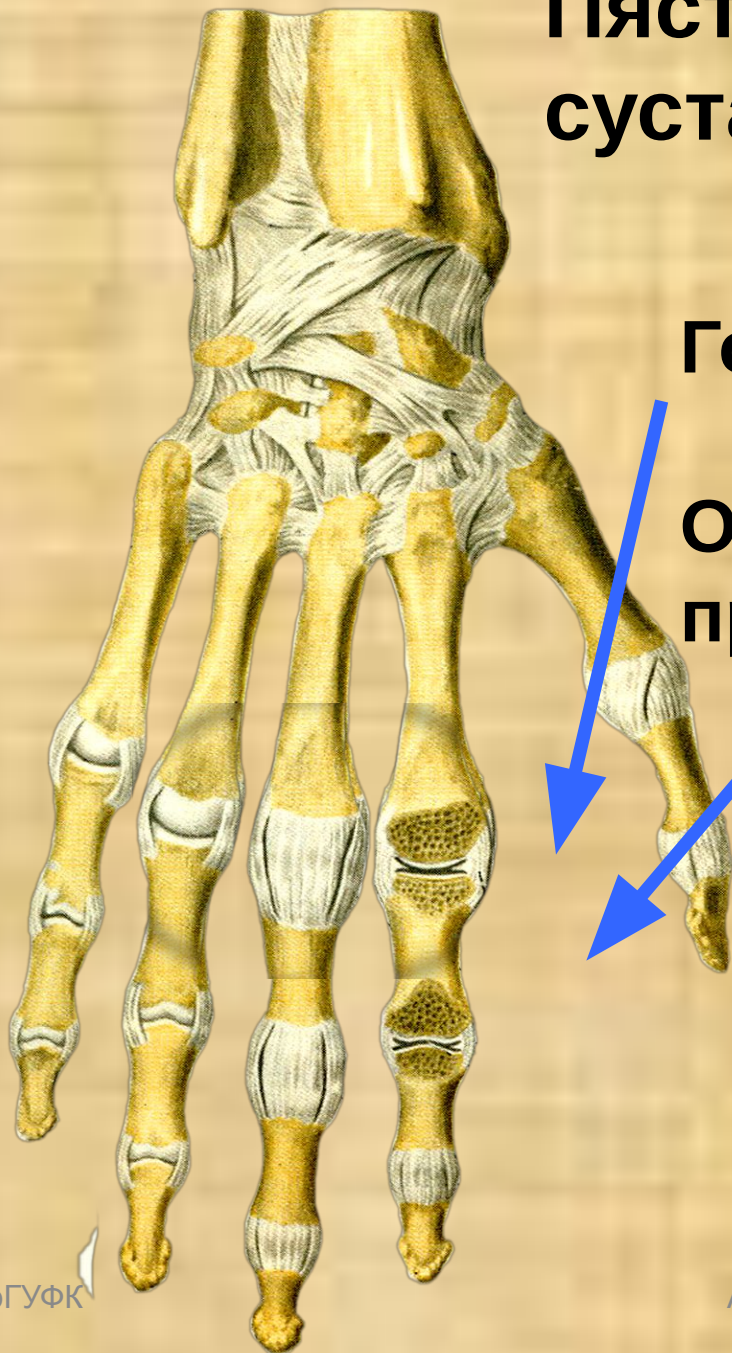
Пястно-фаланговые суставы

Образованы:

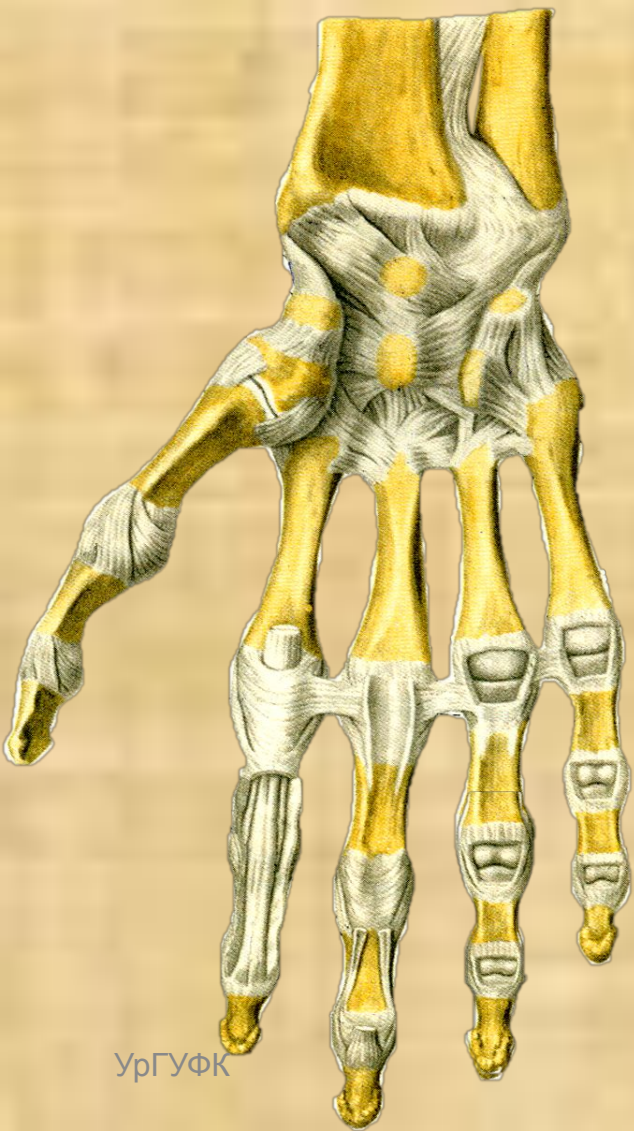
Головками пястных костей

Основаниями
проксимальных
фаланг пальцев

- Простые
- Шаровидной формы
- Три оси вращения




Межфаланговые суставы



Форма – блоковидная

Одна ось движения –
поперечная

При подготовке темы была использована литература:



УЧЕБНАЯ ЛИТЕРАТУРА
Для студентов медицинских институтов

Анатомия человека

В двух томах
ТОМ 1

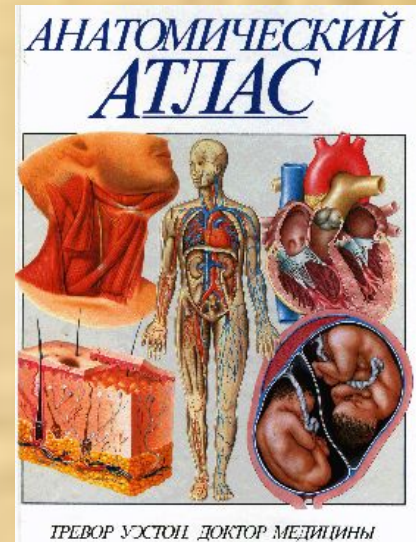
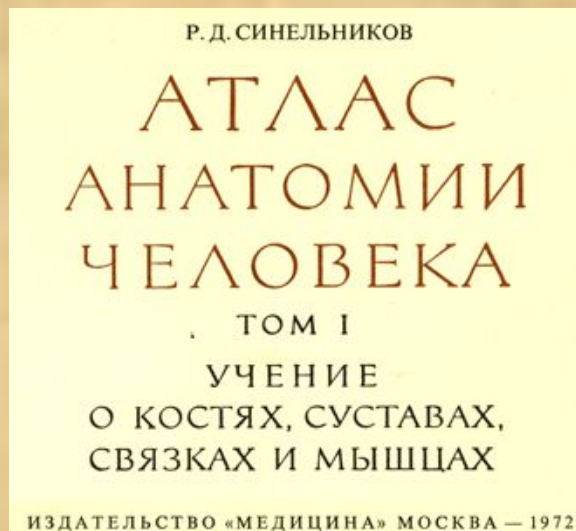
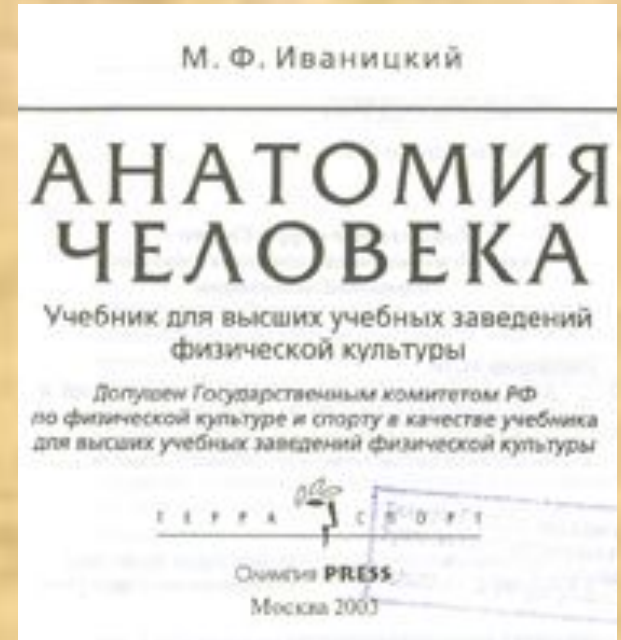
Под редакцией

члена-корреспондента АМН СССР
проф. М. Р. САПИНА

Допущено Главным управлением учебных заведений
Министерства здравоохранения СССР
в качестве учебника для студентов
медицинских институтов



Москва «Медицина» 1986



Мультимедийное
сопровождение
темы подготовил —
Самсонов С.А.



Руководитель проекта, заведующий
кафедрой естественнонаучных
дисциплин УГУФК, к.м.н., доцент

А. И. Доронин

Екатеринбург, 2010 г.