Материалы для подготовки к экзамену

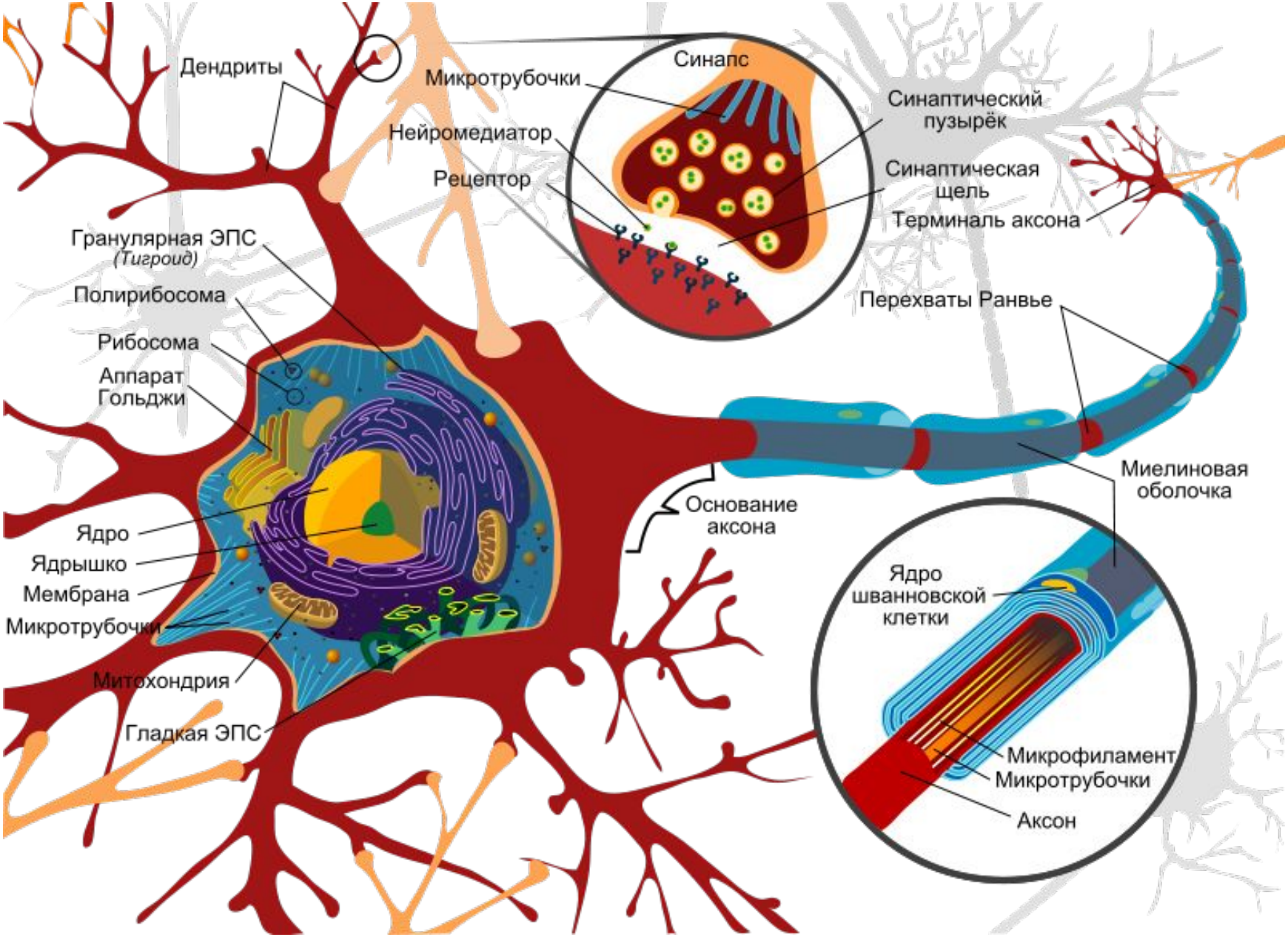
Дендриты
Синапс
Микротрубочки
Нейромедиатор
Рецептор
Синаптический пузырёк
Синаптическая щель
Терминаль аксона
Гранулярная ЭПС
(Тигроид)
Полирибосома
Рибосома
Аппарат Гольджи
Перехваты Ранвье
Миелиновая оболочка
Основание аксона
Ядро
Ядрышко
Мембрана
Микротрубочки
Митохондрия
Гладкая ЭПС
Ядро шванновской клетки
Микрофиламент
Микротрубочки
Аксон

Особенности микроструктуры нейрона

Ядро – всегда в интерфазе

Субстанция Ниссля (тигроид)

Митохондрии – большое количество, способны к перемещению внутри клетки

АГ + лизосомы – хорошо выражены

Хорошо развитая сеть микротрубочек (диаметр 20-26 нм), нейрофиламентов (8-10 нм) и микрофиламентов (6-8 нм); специфические для нейрона белки

У **типичного** нейрона

1. Аксон один, а дендритов несколько.
2. Дендрит короче аксона. Длина дендрита обычно не более 700 мкм, а аксон может достигать длины 1 м.
3. Дендрит плавно отходит от тела нейрона и постепенно истончается. Аксон, отходя от тела клетки, практически не меняет диаметр на всем своем протяжении. Диаметр различных аксонов колеблется от 0,3 до 16 мкм.
4. Дендриты ветвятся на всем своем протяжении под острым углом, дихотомически (вильчато), ветвление начинается от тела клетки. Аксон обычно ветвится только на конце, образуя контакты (синапсы) с другими клетками.
5. Дендриты (по крайней мере, в ЦНС) не имеют миелиновой оболочки, аксоны часто окружены миелиновой оболочкой.
6. Проксимальные части Д. содержат нисслевскую зернистость. А. не имеют тигроида.

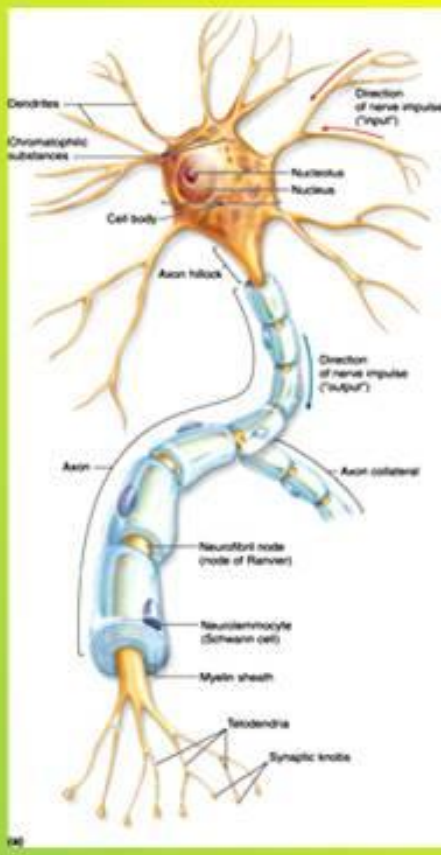

Типы клеток глии

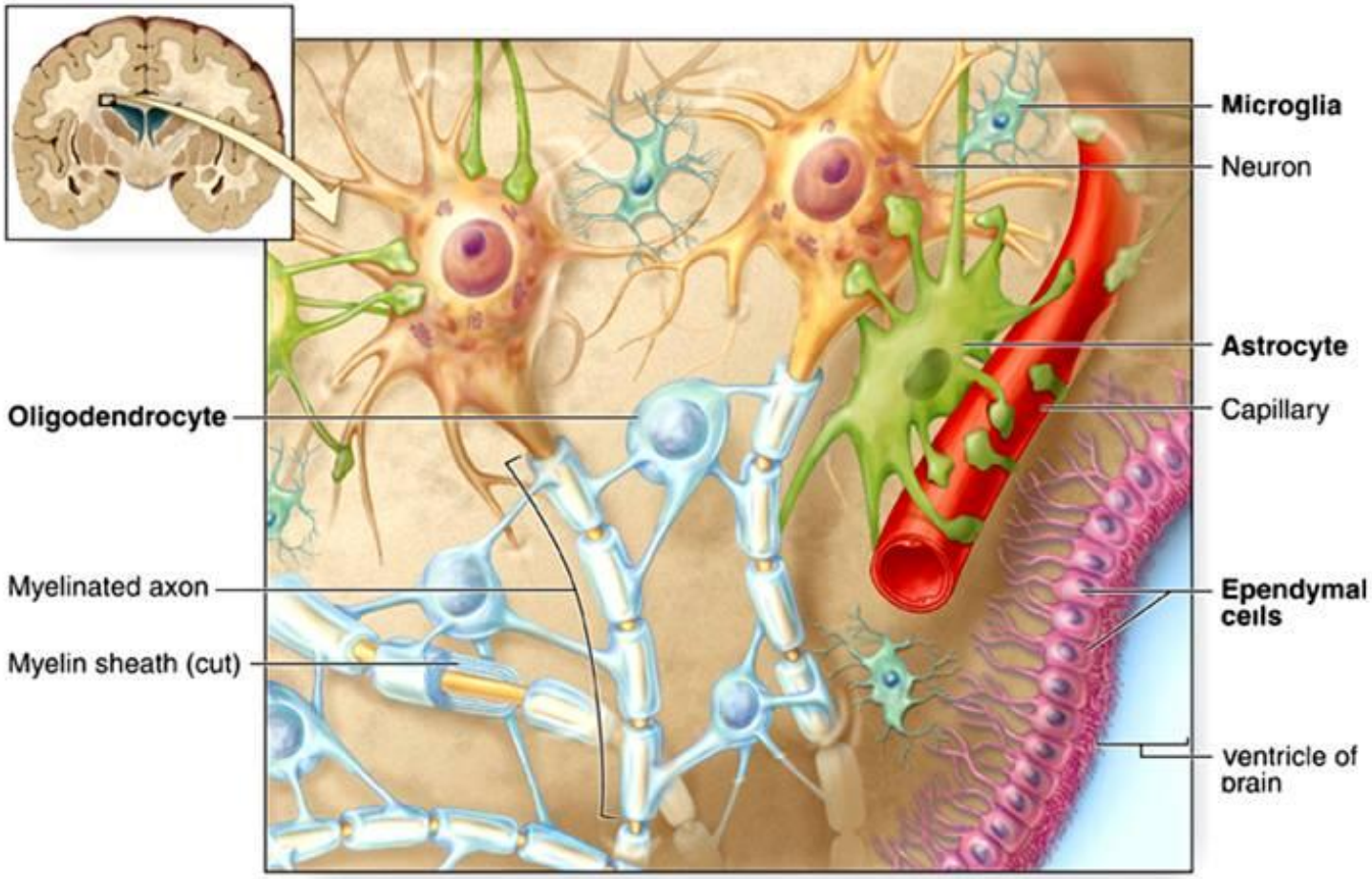

Строение периферического нерва

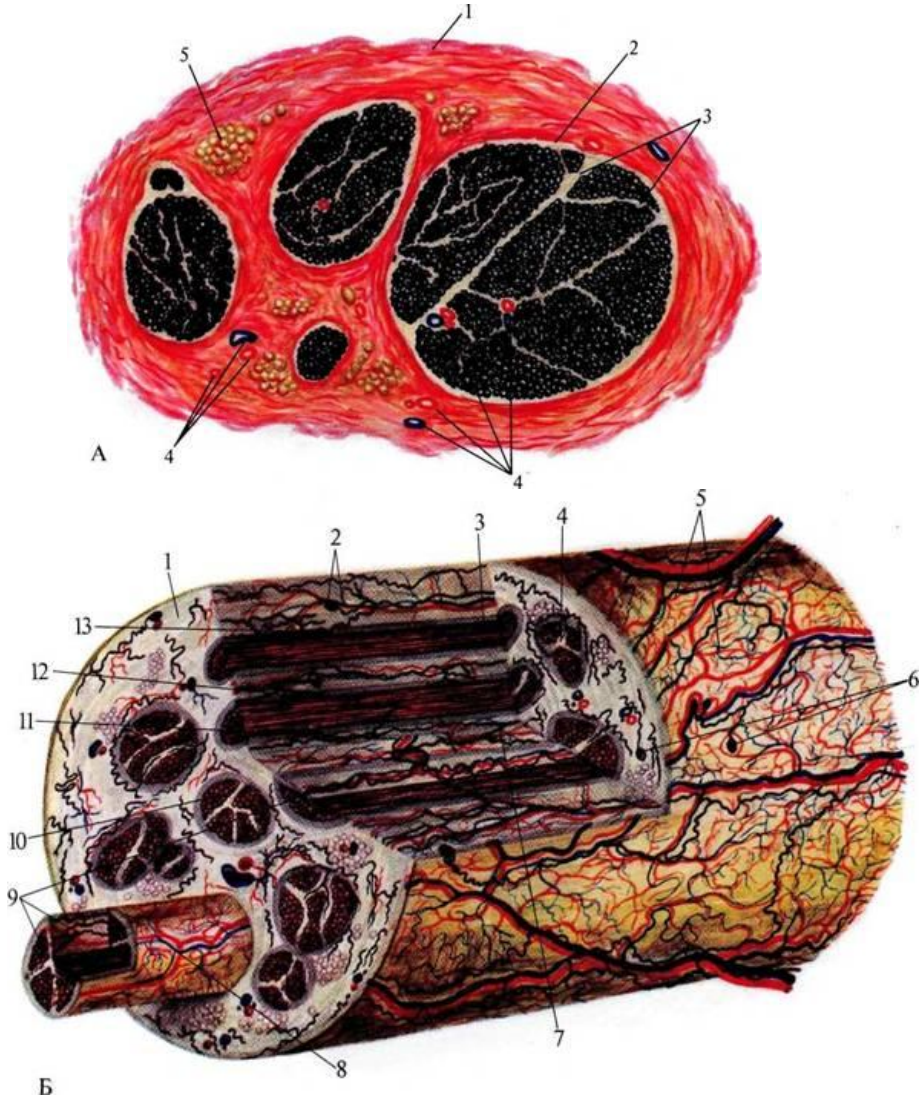

А—поперечное сечение периферического нерва: 1 — эпиневрий; 2 — периневрий; 3 — эндоневрий; 4—сосуды в оболочках нерва; 5—жировая ткань. Б — иннервация и кровоснабжение периферического нерва: 1— эпиневрий; 2— внутреннее эпиневральное сосудисто-нервное сплетение; 3 — перииеврий; 4— эндоневрий; 5 — наружное эпиневральное сосудисто-нервное сплетение; 6 — пластинчатые тельца в эпиневрий; 7 — околонучковое сосудисто-нервное сплетение; 8—периневральное сосудисто-нервное сплетение; 9— эндоневральное сосудисто-нервное сплетение; 10 — миелиновые нервные волокна; 11— сосуды и нервы, проникающие в периневрий и эндоневрий; 12— отделение нервного волокна от пучка к оболочкам нервного ствола; 13 — пластинчатое тельце в периневрии.

Восходящие пути спинного мозга (5)

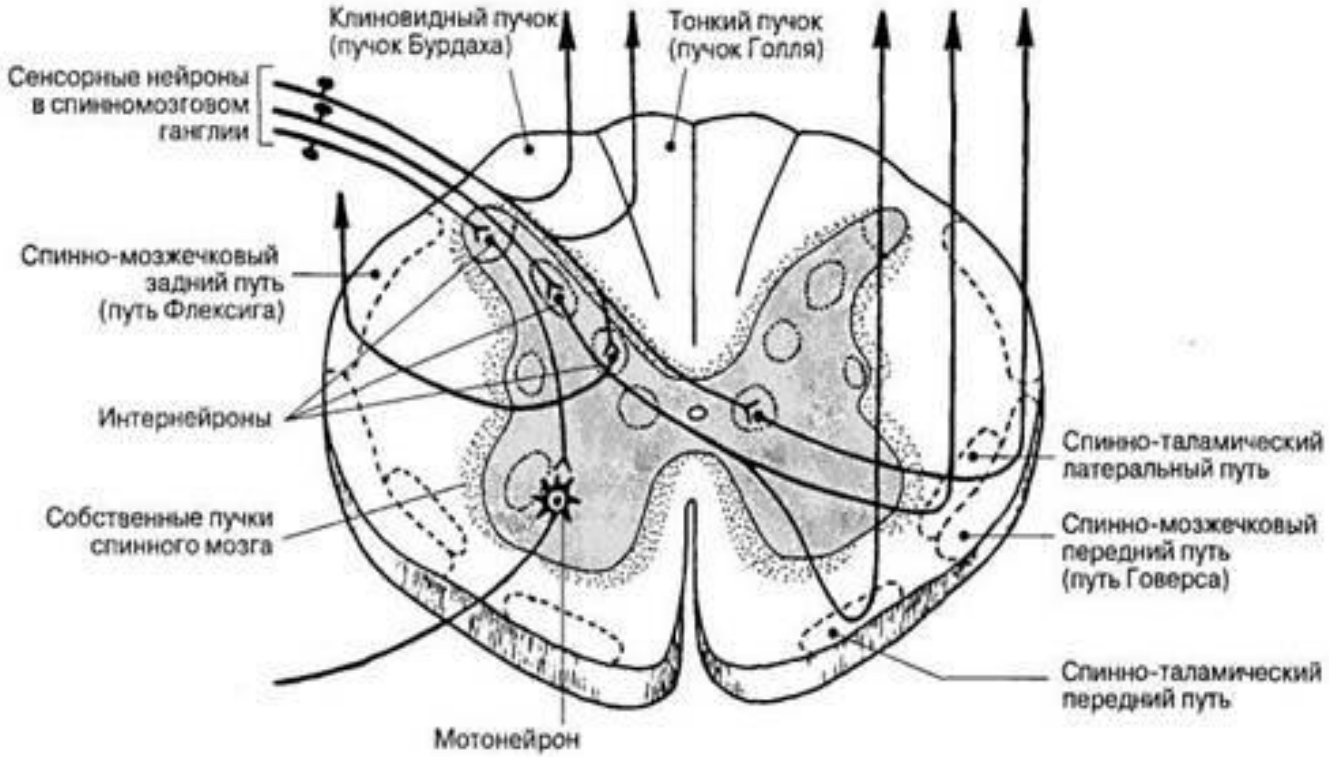

Нисходящие пути спинного мозга (3)

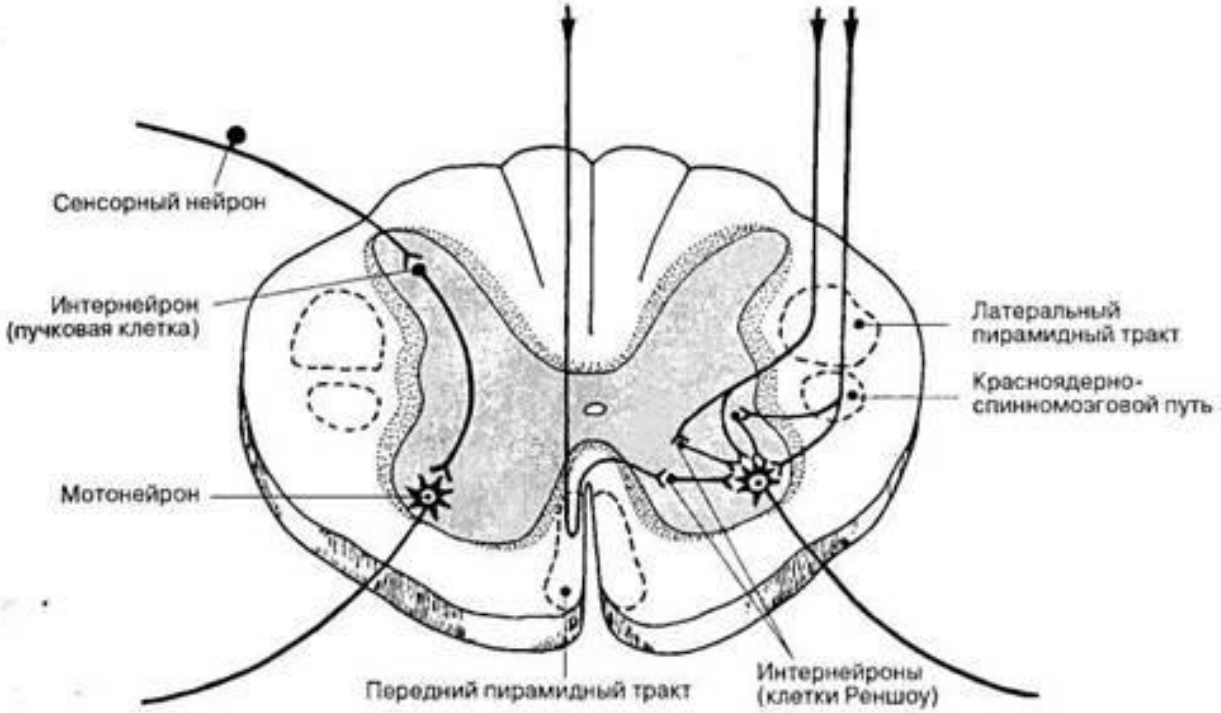

Оболочки спинного мозга на поперечном разрезе

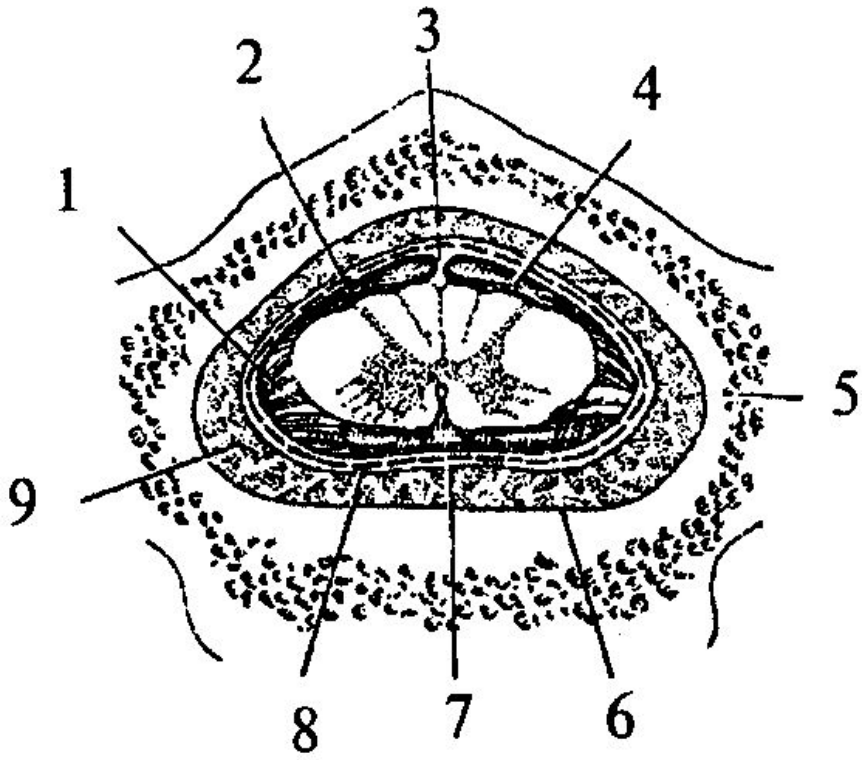

1 — зубчатая связка;
2 — паутинная оболочка;
3 — задняя подпаутинная перегородка;
4 — подпаутинное пространство между паутинной и мягкой оболочками;
5 — позвонок в распиле;
6 — надкостница;
7 — твердая мозговая оболочка;
8 — субдуральное пространство;
9 — эпидуральное пространство

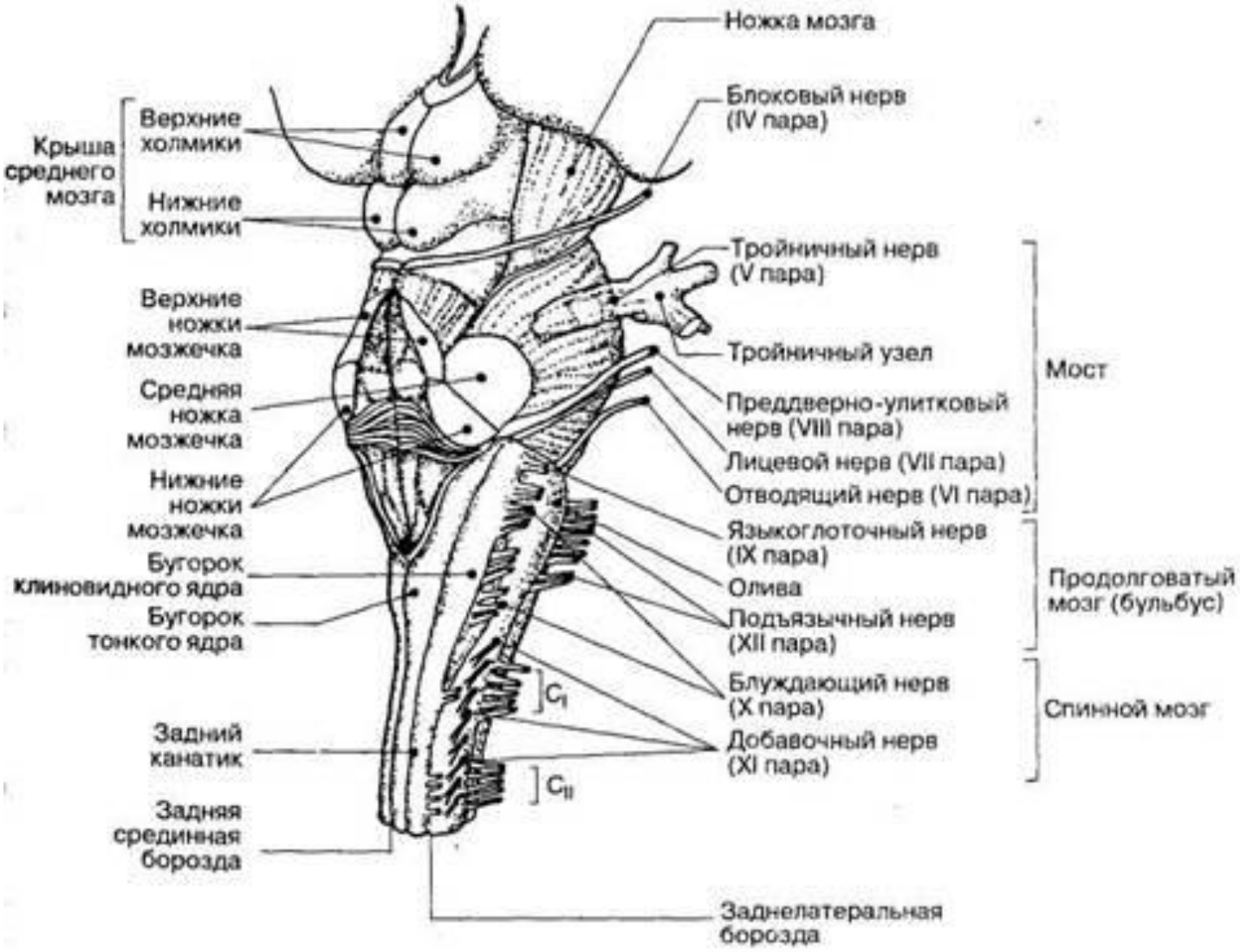
Ножка мозга
Блоковый нерв (IV пара)
Крыша среднего мозга
Верхние холмики
Нижние холмики
Тройничный нерв (V пара)
Верхние ножки мозжечка
Тройничный узел
Средняя ножка мозжечка
Преддверно-улитковый нерв (VIII пара)
Лицевой нерв (VII пара)
Отводящий нерв (VI пара)
Мост
Нижние ножки мозжечка
Языкоглоточный нерв (IX пара)
Бугорок клиновидного ядра
Олива
Бугорок тонкого ядра
Подъязычный нерв (XII пара)
Продолговатый мозг (бульбус)
Блуждающий нерв (X пара)
C_I
Задний канатик
Добавочный нерв (XI пара)
Спинной мозг
C_{II}
Задняя срединная борозда
Заднелатеральная борозда

ПРОДОЛГОВАТЫЙ МОЗГ

Крыша

- Нижний мозговой парус

Покрышка

- Ядра черепных нервов (XII, XI, X, IX пар)
- Сердечно-сосудистый и дыхательный центры
- Ядро нижней оливы
- Тонкое ядро и клиновидное ядро

↑ Проводящие пути общей чувствительности (медиальная петля)

Основание

↓ Двигательные проводящие пути

МОСТ

Крыша

- Верхний мозговой парус

Покрышка

- Ядра черепных нервов (V, VI, VII пар)
- Ядра преддверно-улиткового нерва (VIII пара)
- Ядра ретикулярной формации

↑ Проводящие пути общей чувствительности

↑ Слуховой путь

Основание

↓ Двигательные проводящие пути

↓ Корково-мостовые и мосто-мозжечковые пути

- Ядра моста

СРЕДНИЙ МОЗГ

Пластинка крыши

- Подкорковые центры зрения и слуха

Покрышка

- Ядра черепных нервов (III, IV пары)
- Красное ядро

↑ Проводящие пути общей чувствительности

↑ Слуховой путь

↓ Тектоспинальный путь

↓ Руброспинальный путь

Основание

- Черное вещество

↓ Двигательные проводящие пути (пирамидные пути)

↓ Корково-мостовые пути

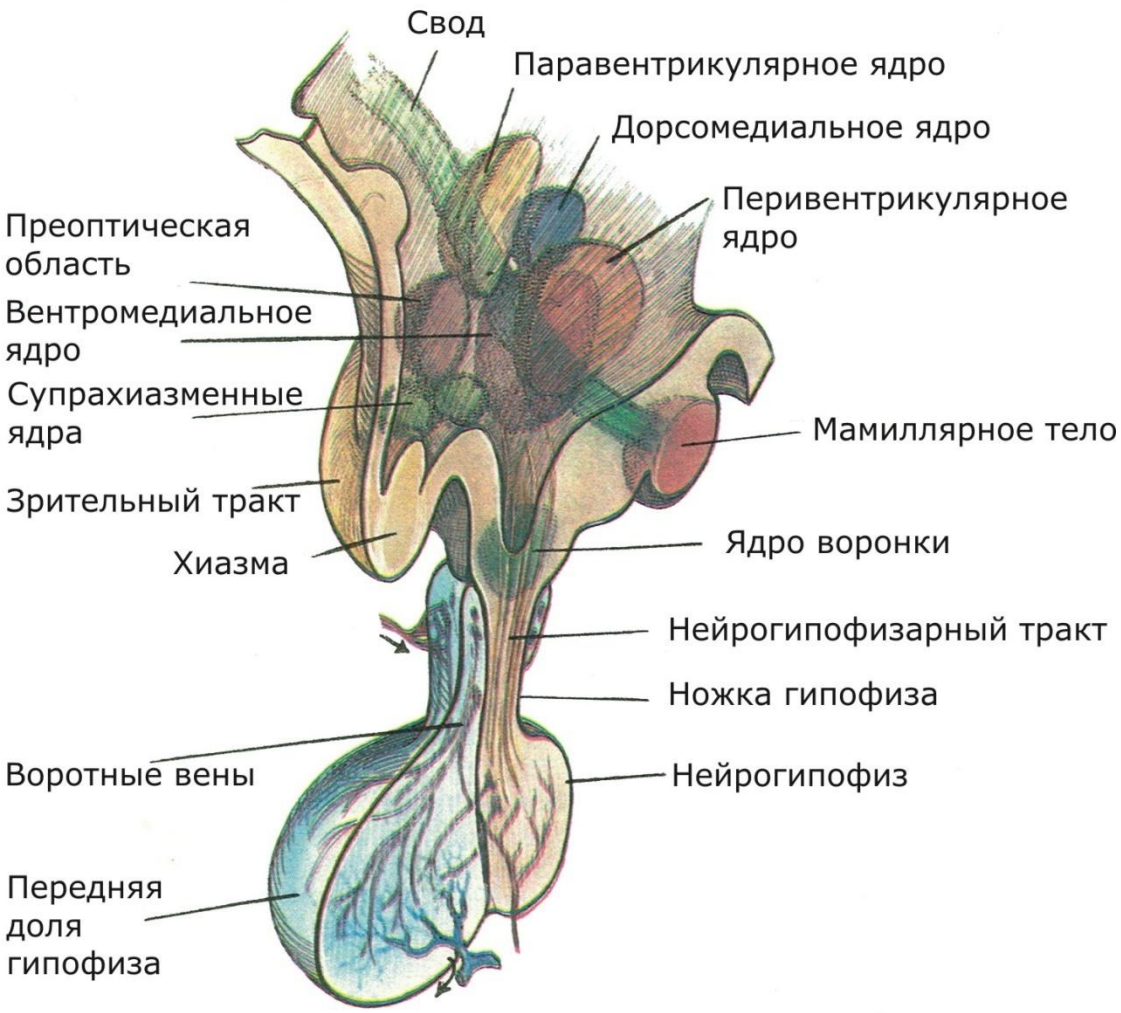
Свод
Паравентрикулярное ядро
Дорсомедиальное ядро
Перивентрикулярное ядро
Преоптическая область
Вентромедиальное ядро
Супрахиазменные ядра
Мамиллярное тело
Зрительный тракт
Хиазма
Ядро воронки
Нейрогипофизарный тракт
Ножка гипофиза
Воротные вены
Нейрогипофиз
Передняя доля гипофиза

Специализация коры больших полушарий

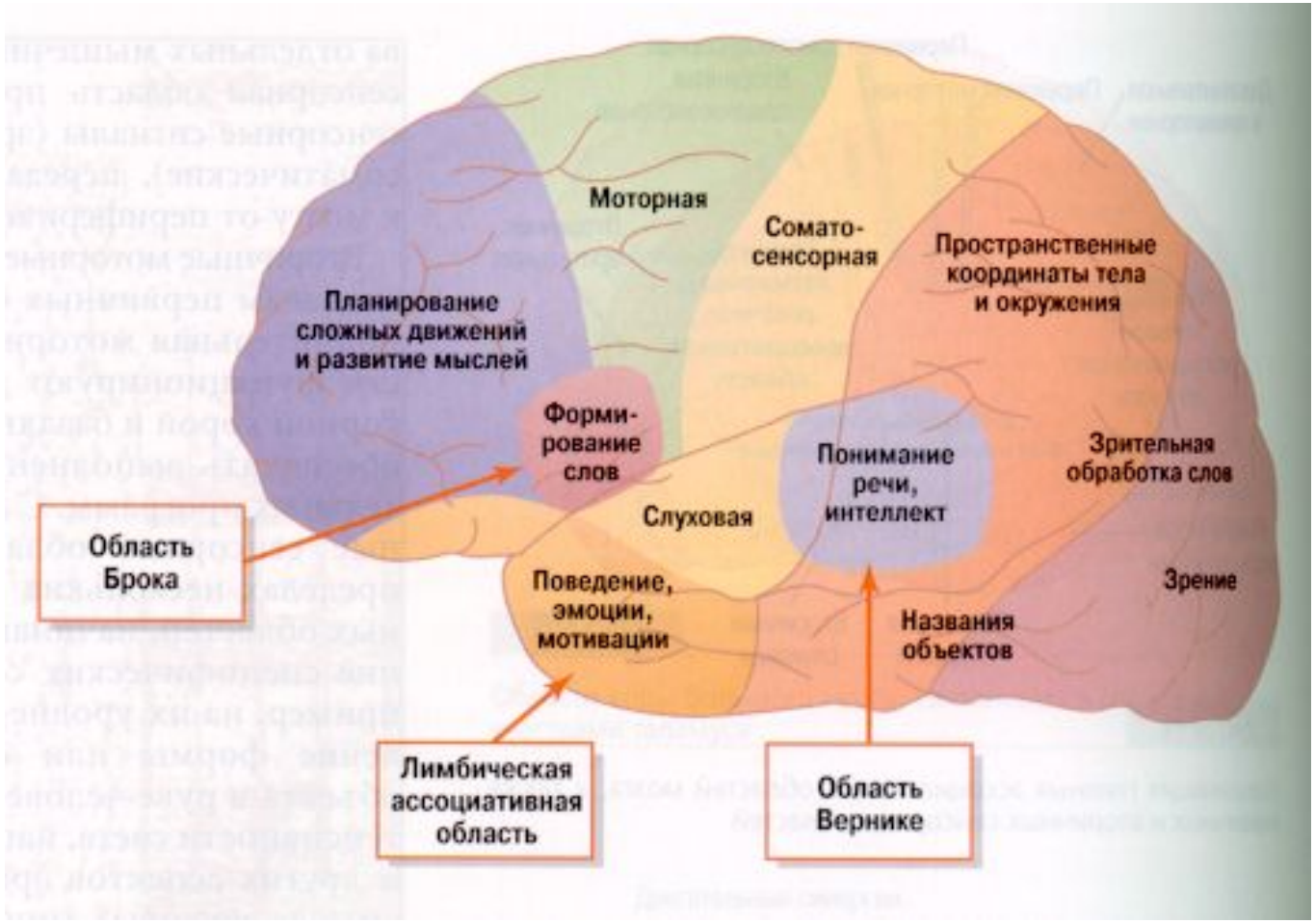

Рефлекторная дуга
соматического рефлекса
вегетативного рефлекса
1 - рецептор
2 - чувствительное (центростремительное) волокно
3 - спинно-мозговой узел
4 - задние рога спинного мозга
5 - вставочный нейрон
6 - двигательное (центробежное) волокно
6 А - преганглионарное
6 Б - постганглионарное
7 - вегетативный ганглий
8 - железа
1
2
3
4
5
6
6А
6Б
7
8

Схема строения и связей автономной (вегетативной) нервной системы

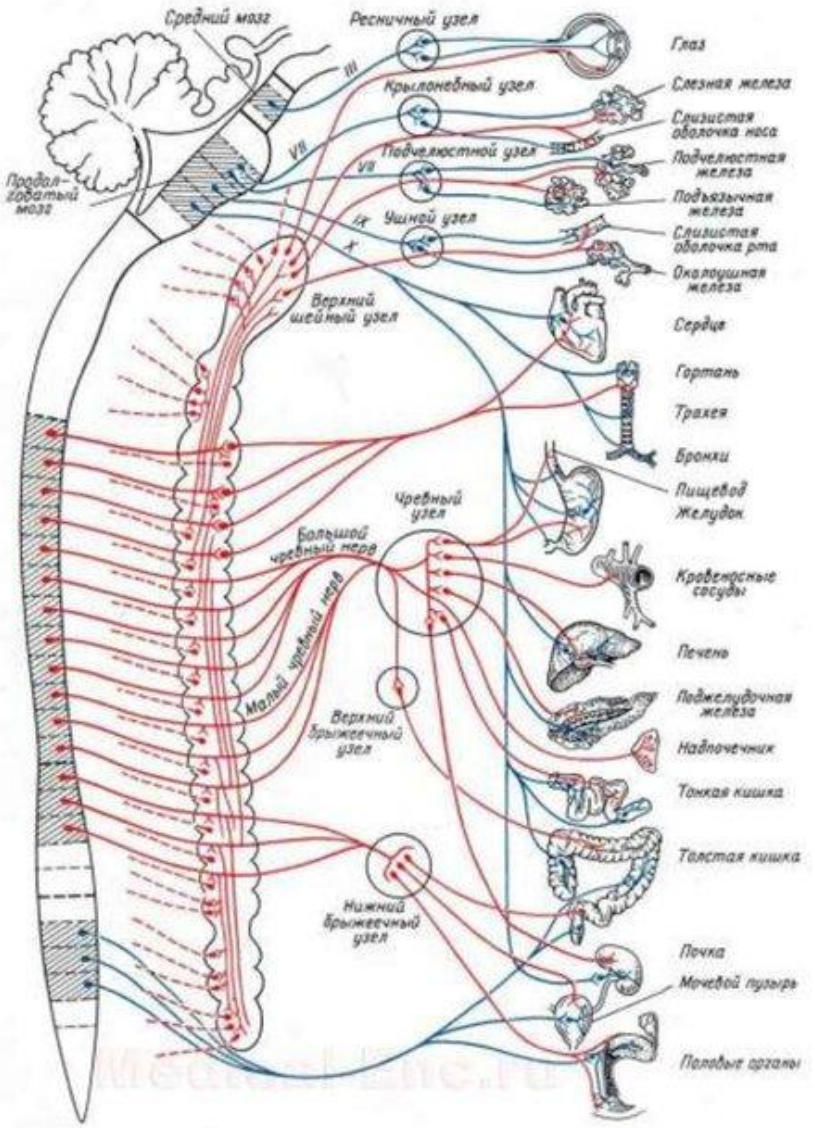

Вегетативная нервная система. Схема строения и связей вегетативной нервной системы (красный цвет — симпатические нервные клетки и волокна, синий — парасимпатические).

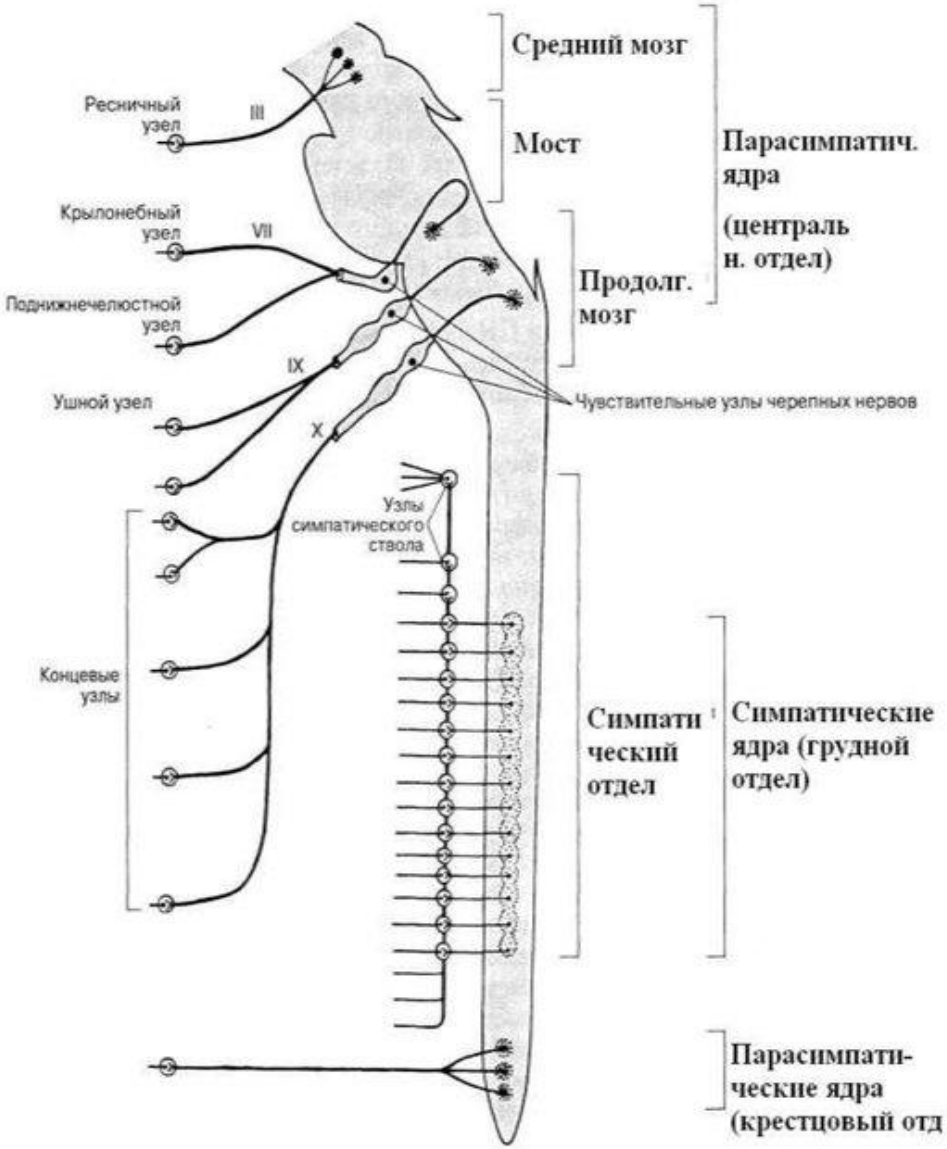

Сравнительная характеристика соматической и вегетативной нервной системы

Признак	Соматическая нервная система	Вегетативная нервная система
Расположение нервных центров	Центры располагаются во всех отделах ЦНС	Центры располагаются в стволовой части головного мозга, в грудном, верхнепоясничном и крестцовом отделах спинного мозга
Сегментарность отходжения нервов	Нервы отходят сегментарно	Сегментарности нет
Расположение тел контактных и двигательных нейронов	Тела всех контактных и двигательных нейронов располагаются в пределах ЦНС	Тела всех контактных нейронов располагаются в пределах ЦНС. Тела двигательных нейронов – за пределами ЦНС в вегетативных ганглиях
Путь от ЦНС до эффектора	Однонейронный	Двунейронный
Миелинизация волокон	Все волокна миелинизированные	Миелинизированы только преганглионарные
Объекты иннервации	Структуры опорно-двигательного аппарата и кожи (кроме сосудов)	Внутренние органы и сосуды скелетной мускулатуры (и кожи?)
Произвольность регуляции	Произвольная система, регулируется корой БП	Непроизвольная система, корой БП не регулируется

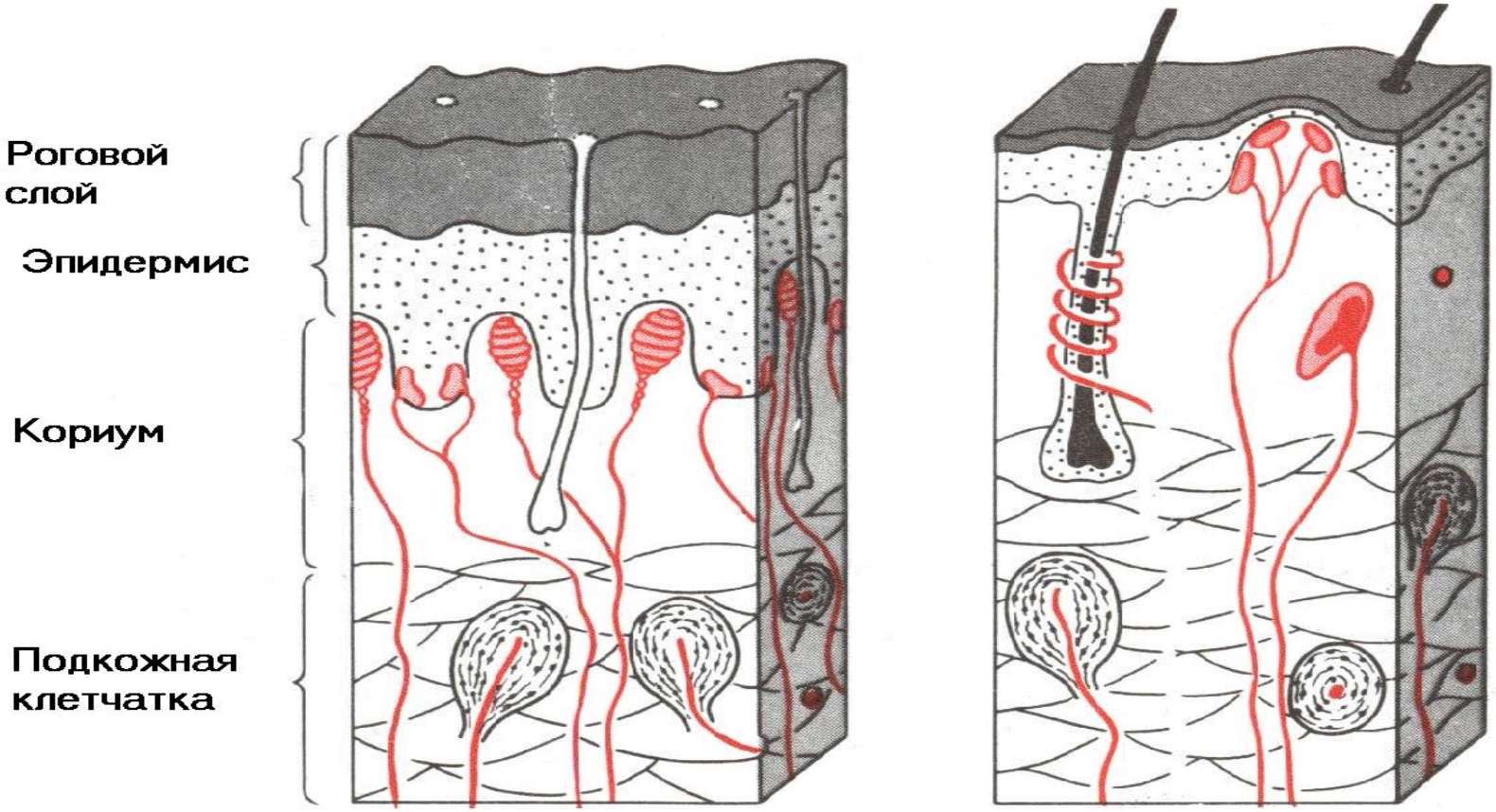

прикоснове ние

давление

А

прикоснов

давление

прикоснове ние

боль

Б

тепло

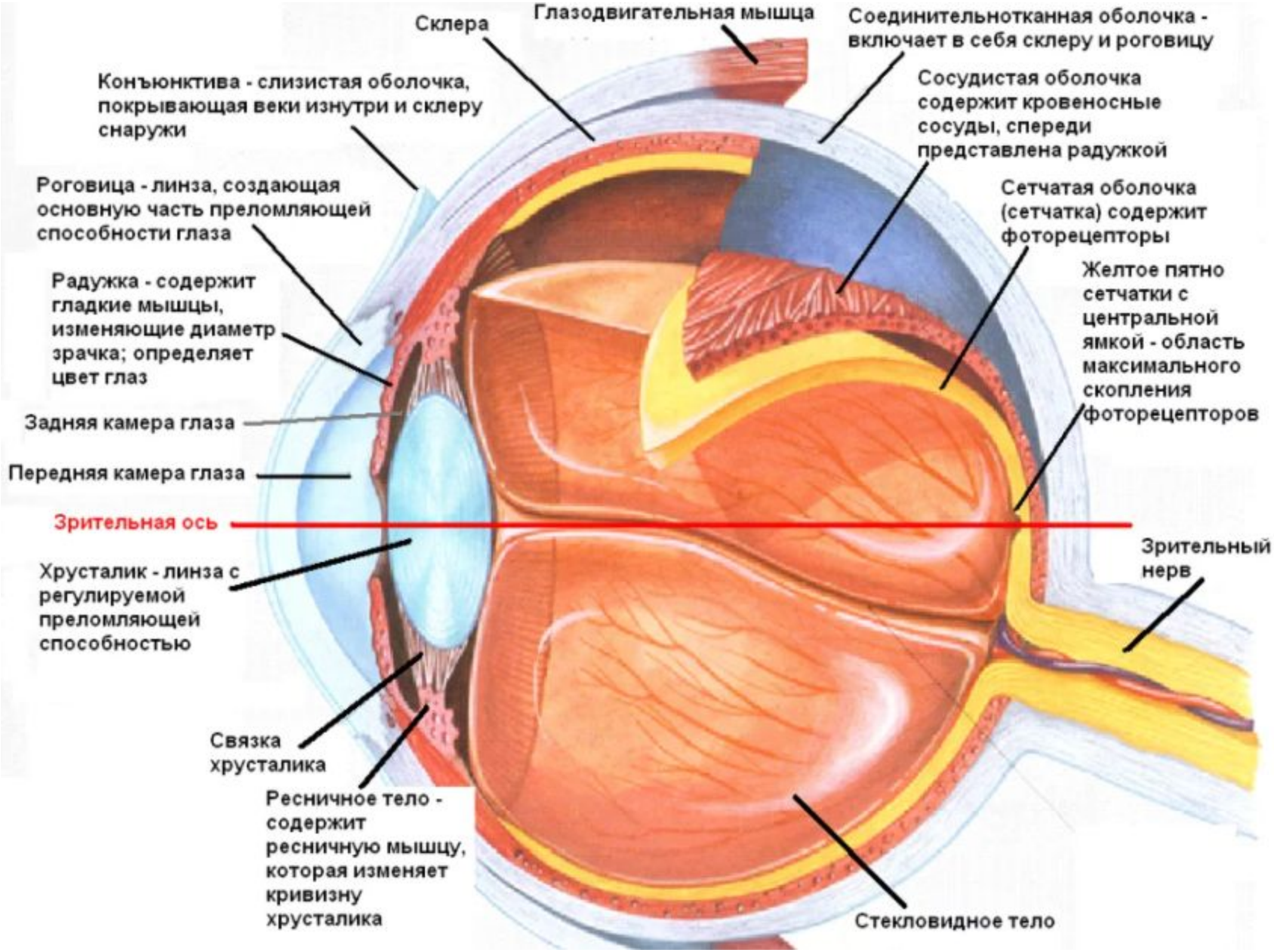
Склера
Глазодвигательная мышца
Соединительнотканная оболочка - включает в себя склеру и роговицу
Конъюнктива - слизистая оболочка, покрывающая веки изнутри и склеру снаружи
Сосудистая оболочка содержит кровеносные сосуды, спереди представлена радужкой
Роговица - линза, создающая основную часть преломляющей способности глаза
Сетчатая оболочка (сетчатка) содержит фоторецепторы
Радужка - содержит гладкие мышцы, изменяющие диаметр зрачка; определяет цвет глаз
Желтое пятно сетчатки с центральной ямкой - область максимального скопления фоторецепторов
Задняя камера глаза
Передняя камера глаза
Зрительная ось
Зрительный нерв
Хрусталик - линза с регулируемой преломляющей способностью
Связка хрусталика
Ресничное тело - содержит ресничную мышцу, которая изменяет кривизну хрусталика
Стекловидное тело

Структура системы зрения человека

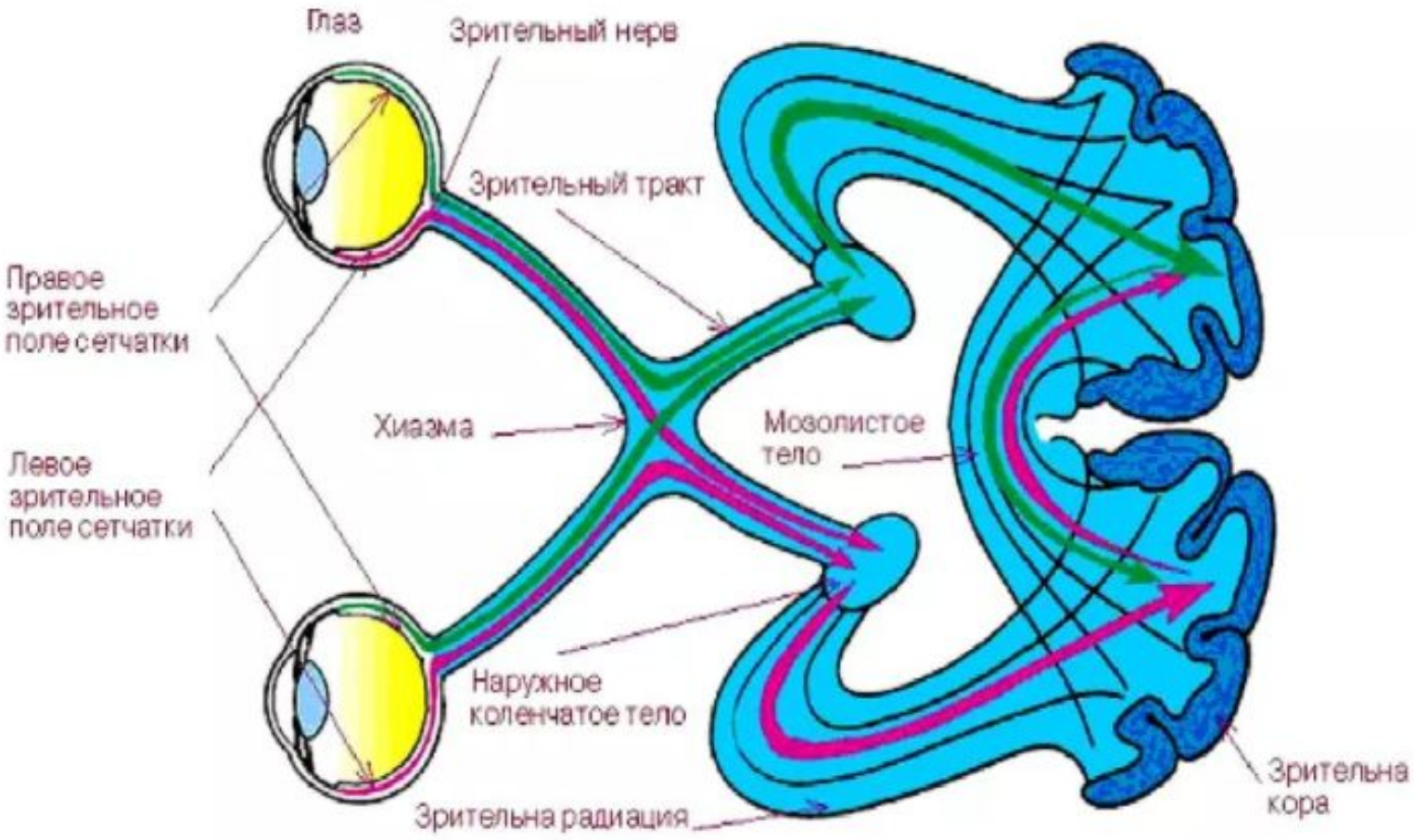

Строение органа слуха

Строение внутреннего уха

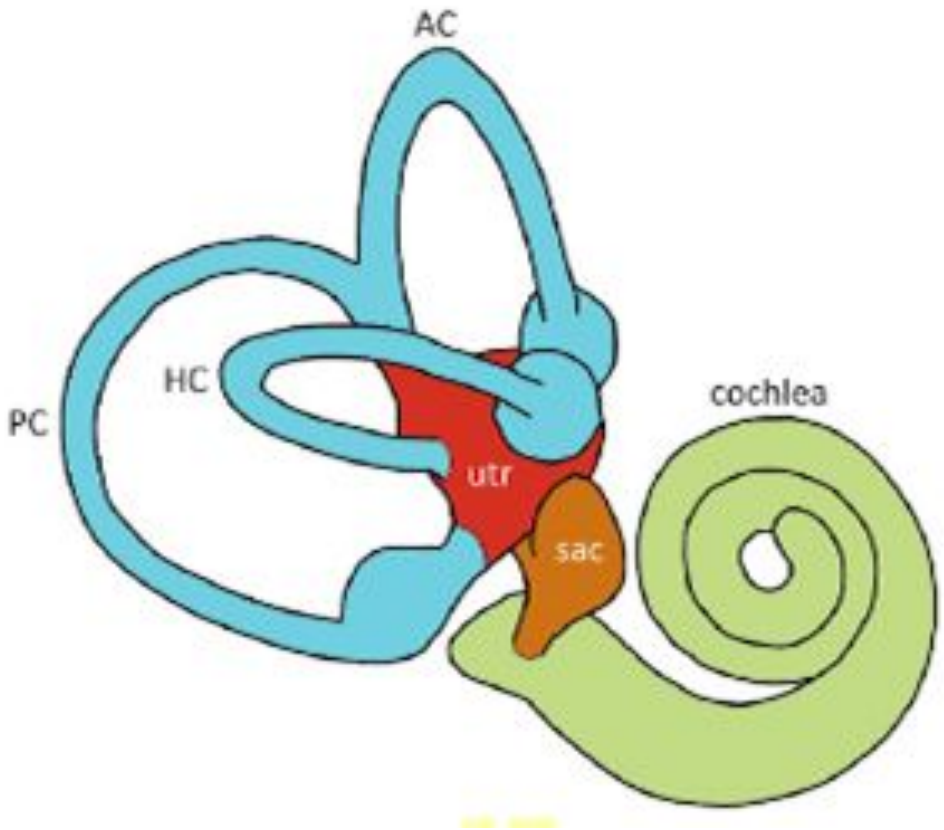
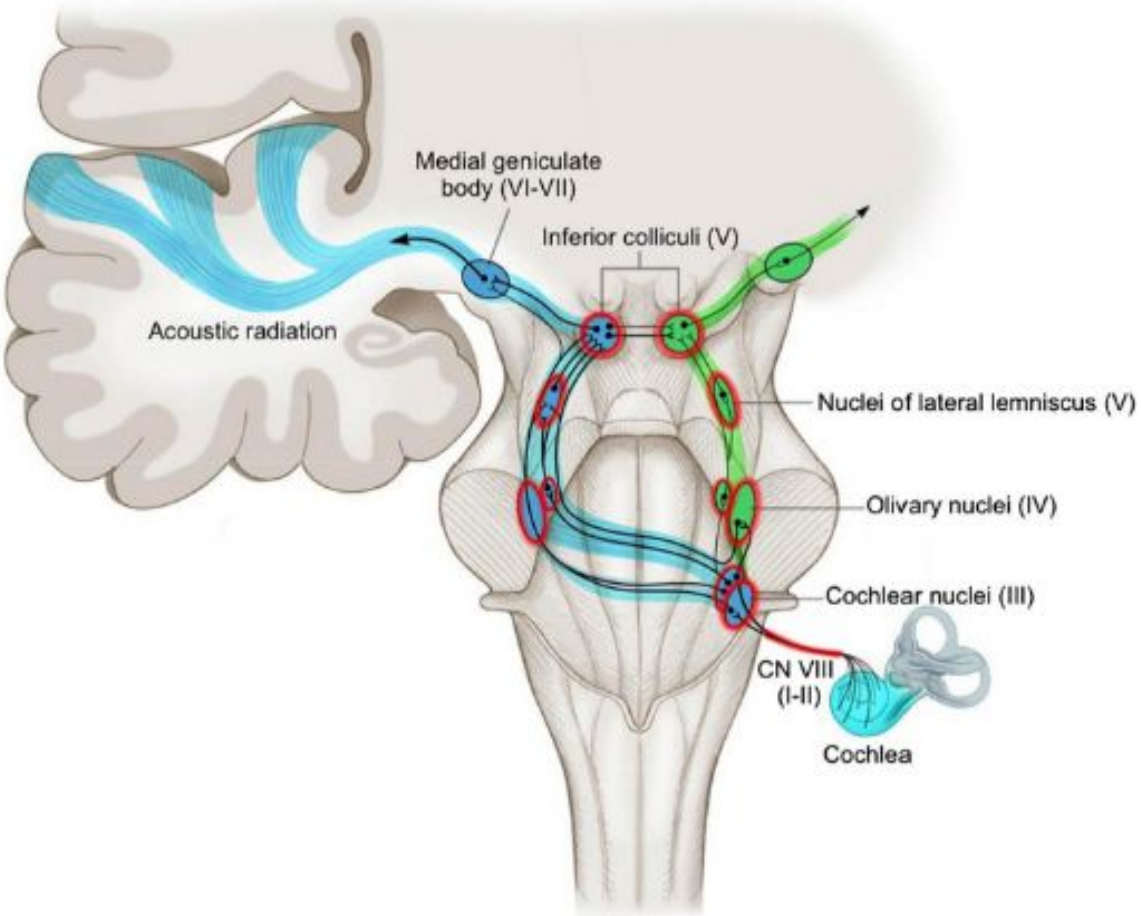
Слуховые пути