ПЕРМСКИЙ ГОСУДАРСТВЕННЫЙ МЕДИЦИНСКИЙ УНИВЕРСИТЕТ
имени академика Е. А. Вагнера

Болезнь Крона и антиТНФ терапия

Выполнила: студентка 411 группы лечебного факультета
Лимонова Диана

Болезнь Крона

- - тяжёлое хроническое иммуноопосредованное гранулематозное воспалительное заболевание желудочно-кишечного тракта, которое может поражать все его отделы, начиная от полости рта и заканчивая прямой кишкой, с преимущественным поражением терминального отрезка подвздошной кишки и илеоколитом в 50 % случаев. Характеризуется:
- трансмуральным воспалением,
- лимфаденитом,
- образованием язв и рубцов стенки кишки.

Локализация

- Желудочно-дуоденальная форма
- Еюноилеит
- Илеит
- Илеоколит
- Болезнь Крона толстой кишки

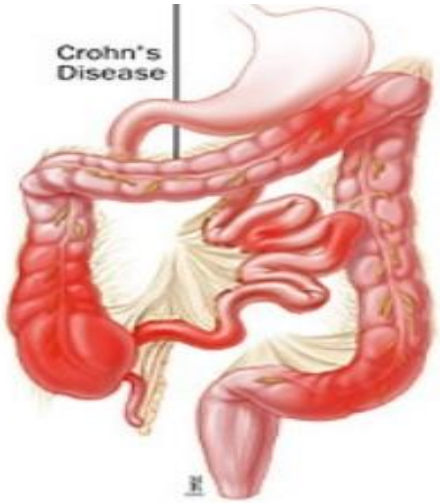

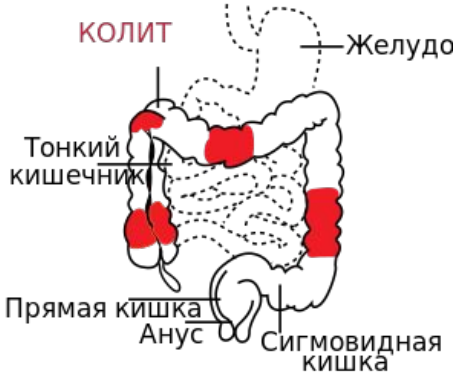

Эпидемиология

Figure 5. Geographic distribution of Crohn's disease.

Этиология

Факторы:

- Генетические,
- Инфекционные,
- Иммунологические,
- Курение,
- Продукты питания,
- Другие факторы риска.

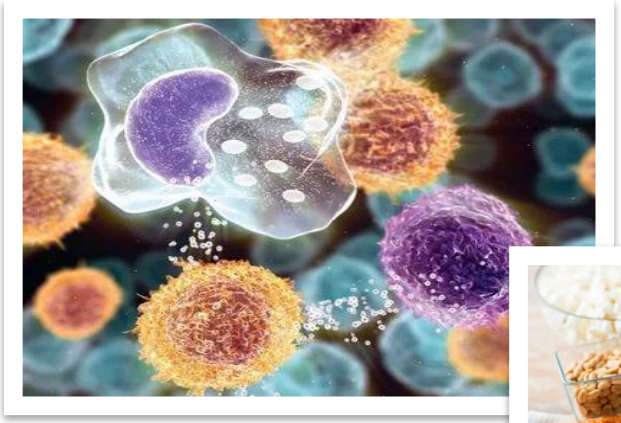

Генетический фактор

Выявлена повышенная частота мутации гена CARD15. 25 вариаций из 34 вариантов связаны с болезнью Крона.

Ген CARD15/NOD2 :

1) кодирует белок, содержащий домен активации каспазы;
2) активизирует ядерный транскрипционный фактор NF-kB.

NOD2/CARD15 gene

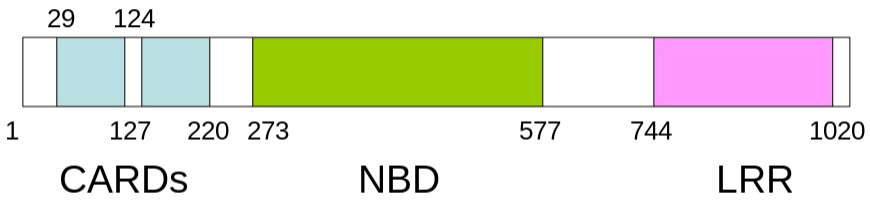

CARDs: Caspase-recruitment domains
NBD: Nucleotide-binding domain
LRR: Leucine-rich repeats

Иммунологический фактор

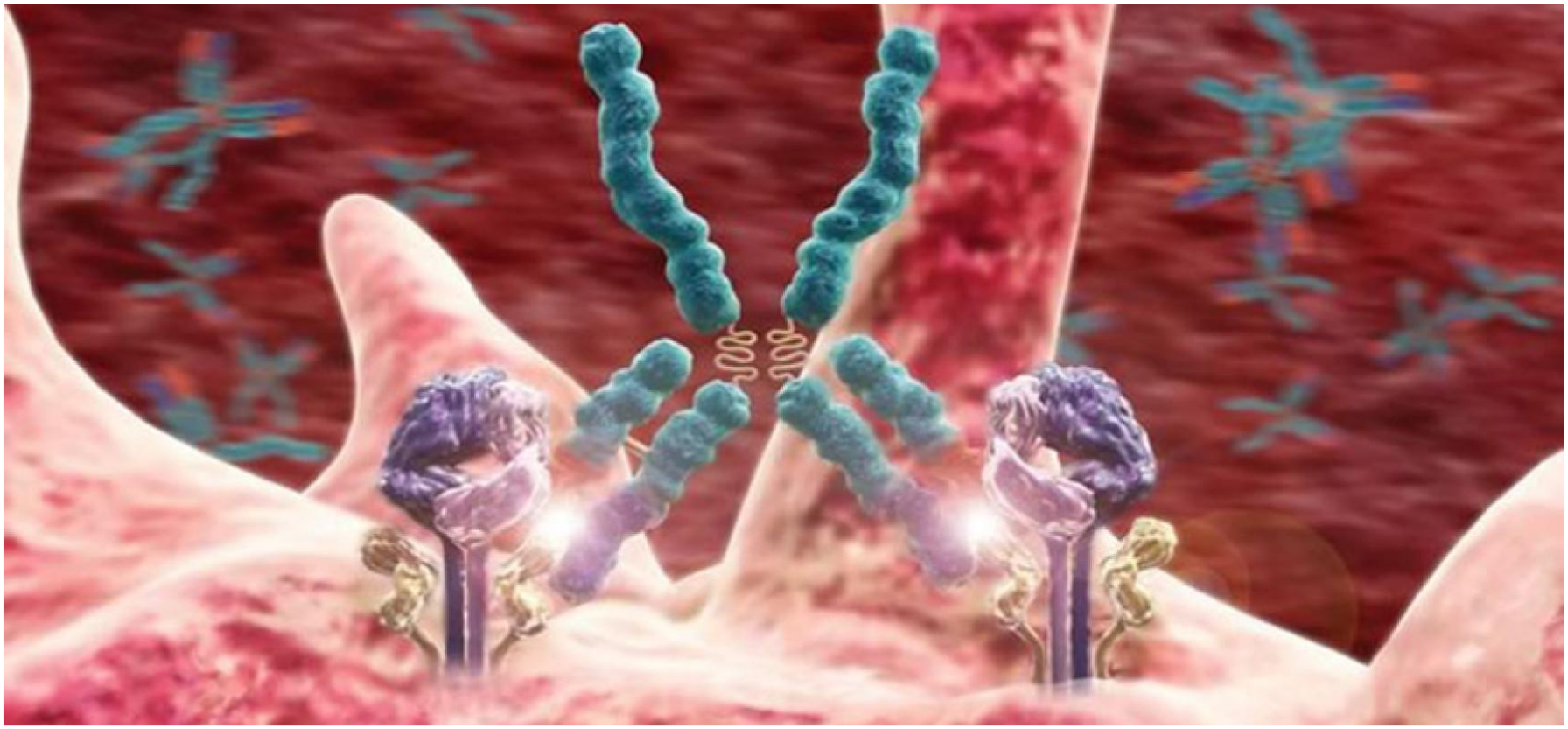

Продукты питания



Инфекционный заболевания кишечника

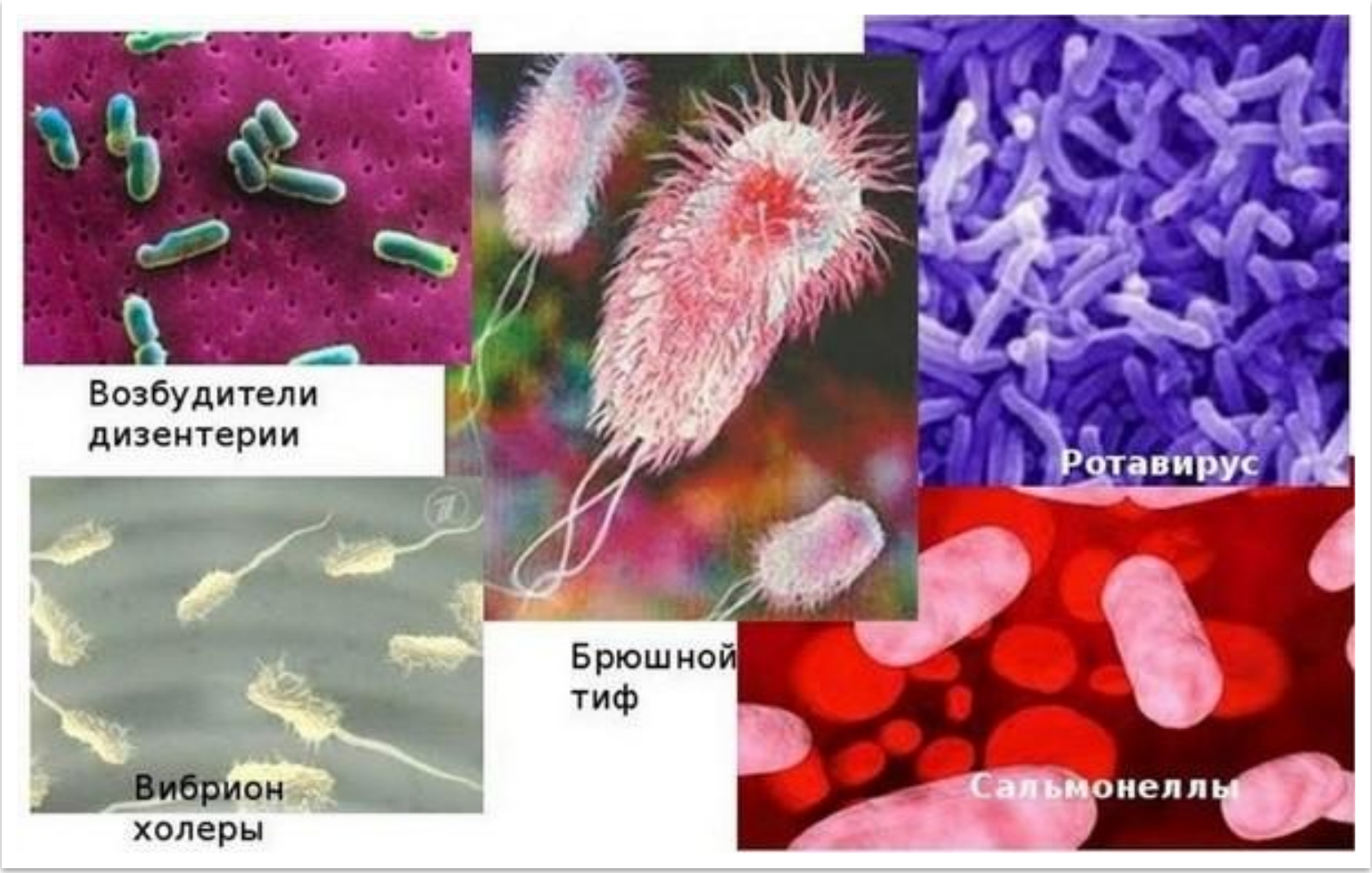

Курение

ацетон
нафтиламин
метанол
пирен
гексамин
нафталeн
никотин
кадмий
бензопирен
угарный газ
циановодород
толуидин
аммиак
уретан
тоулен
арсен
дибензоакридин
фенол
бутан
полоний - 210
DDT
хлорвинил
субстанции вызывающие рак



Патогенез

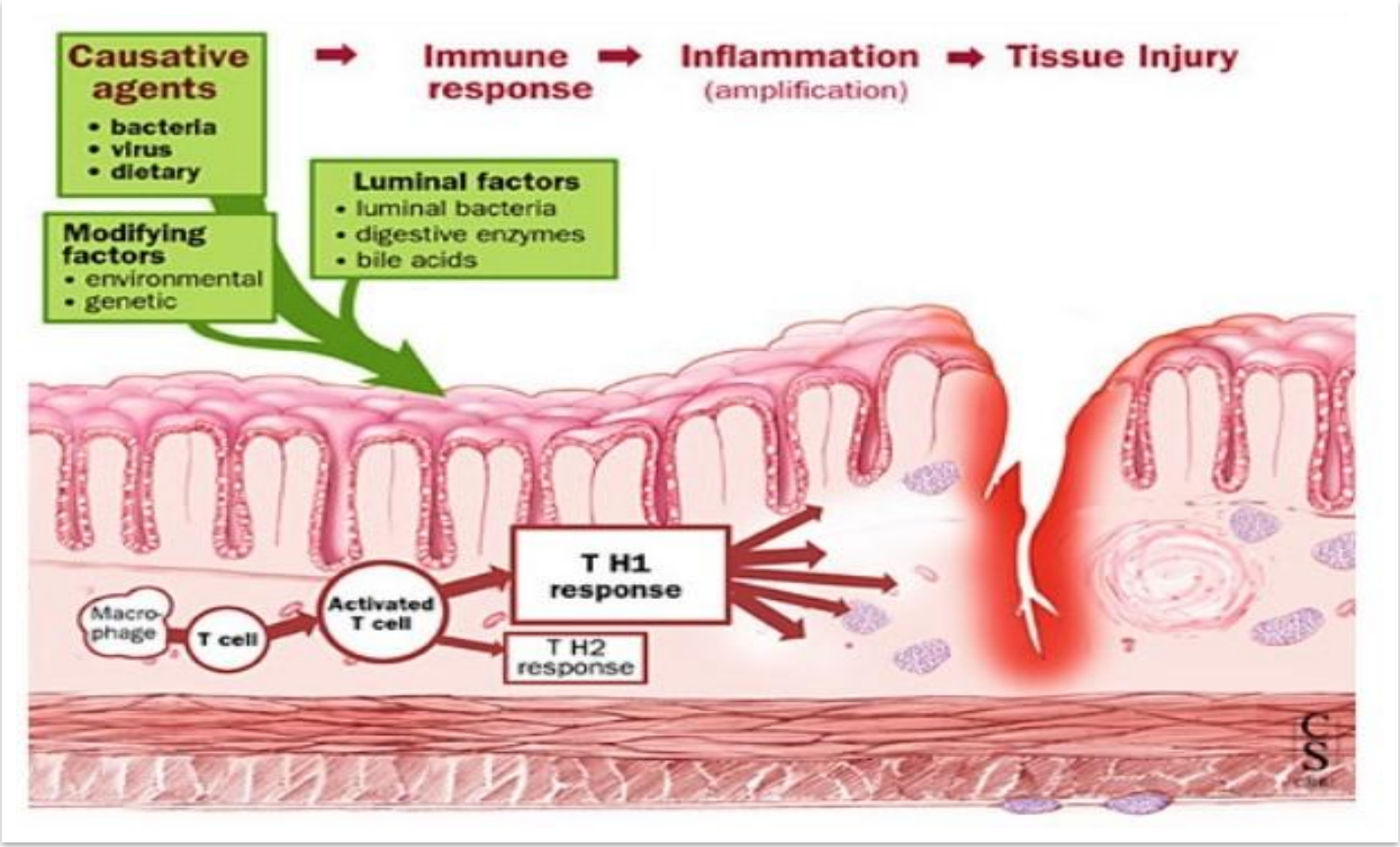
Causative agents
• bacteria
• virus
• dietary
Immune response
Inflammation
(amplification)
Tissue Injury
Luminal factors
• luminal bacteria
• digestive enzymes
• bile acids
Modifying factors
• environmental
• genetic
Macro-phage
T cell
Activated T cell
T H1 response
T H2 response

Защитные и враждебные факторы при болезни Крона

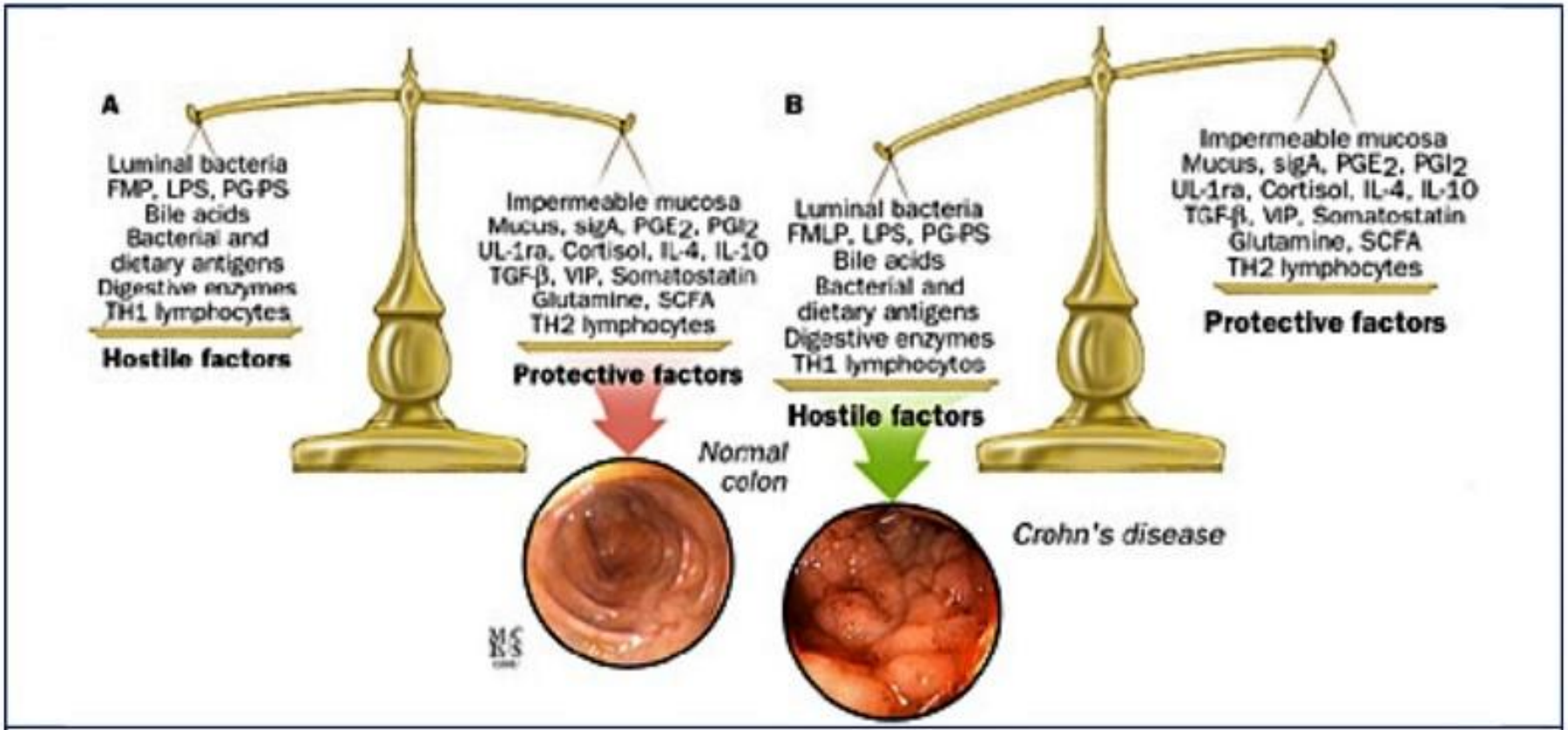

Figure 12. Protective and hostile factors in Crohn's disease; A, protective factors emphasized; B, hostile factors emphasized.

Макроскопически

- сегментарное поражение кишечника, имеющее чёткую границу с соседними здоровыми отрезками.
- стенка утолщена,
- просвет сужен,
- кишка расширена перед поражённым участком.
- слизистая оболочка с многочисленными продольными, щелевидными язвами и поперечными трещинами, бугристая, имеет вид «булыжной мостовой».
- в некоторых случаях происходит перфорация язв с образованием внутрибрюшинных абсцессов и свищей.

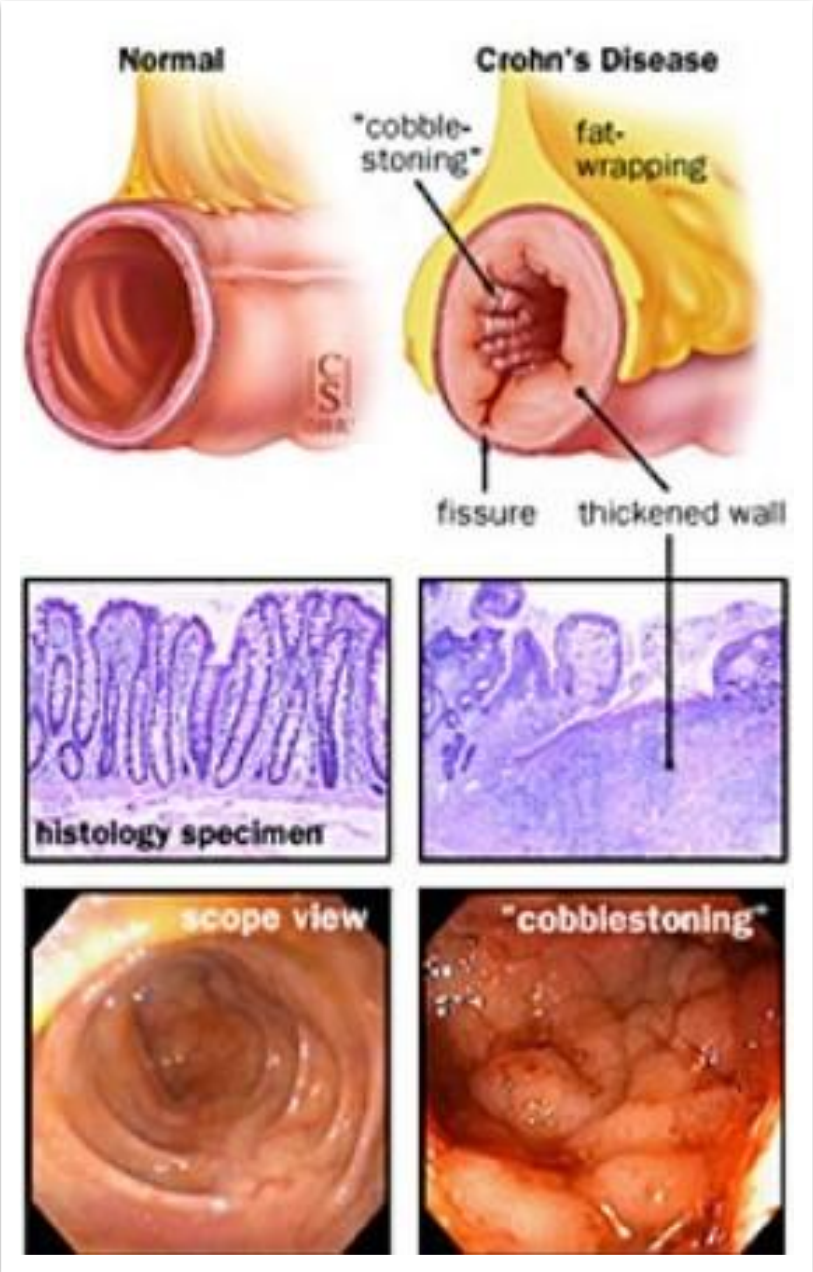
Normal
Crohn's Disease
"cobble-stoning"
fat-wrapping
fissure
thickened wall
histology specimen
scope view
"cobblestoning"

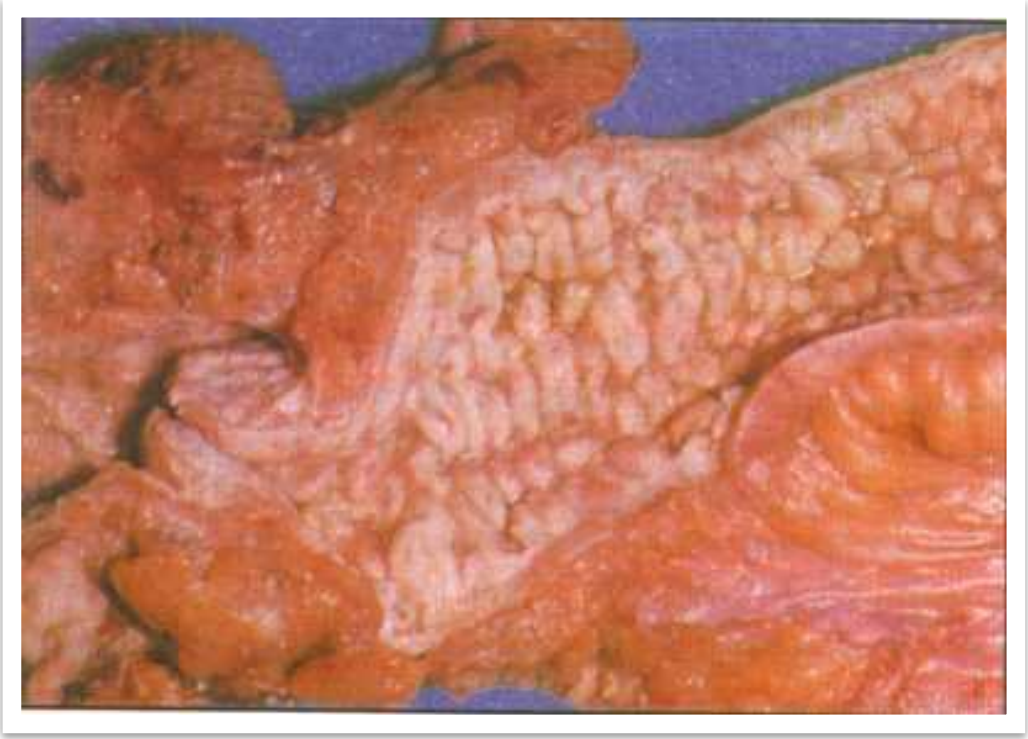

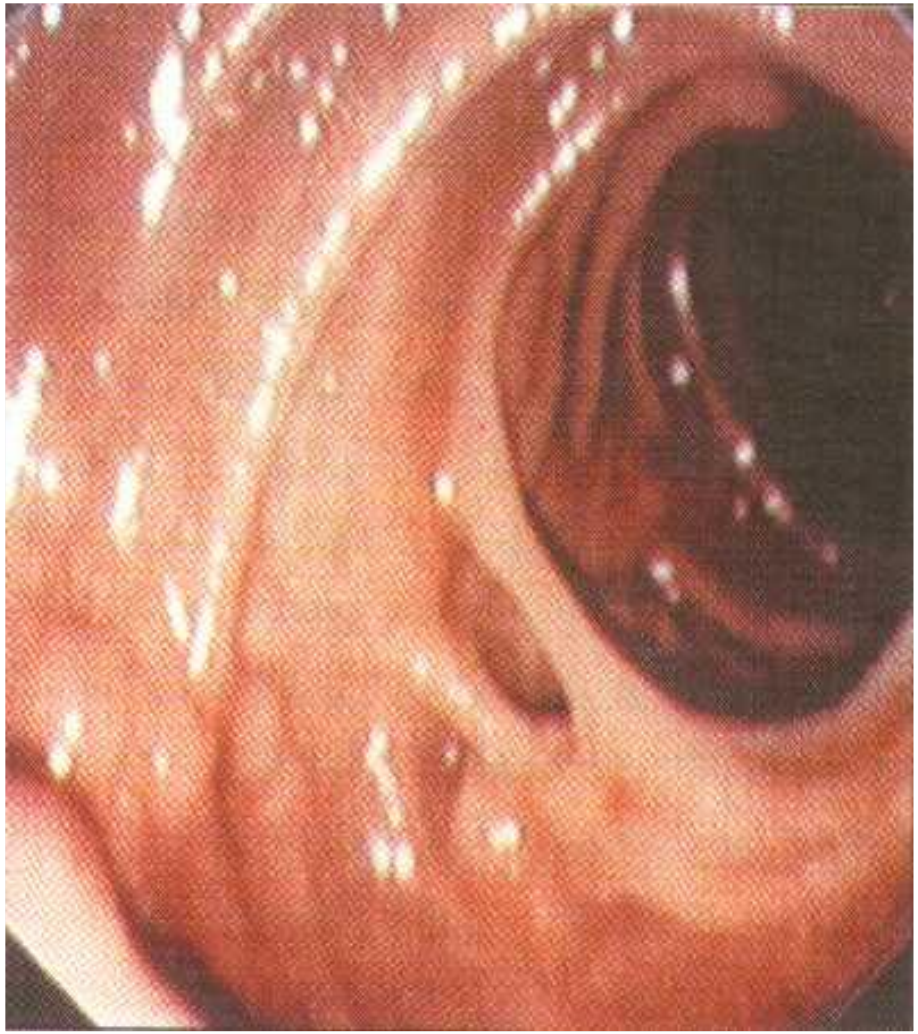

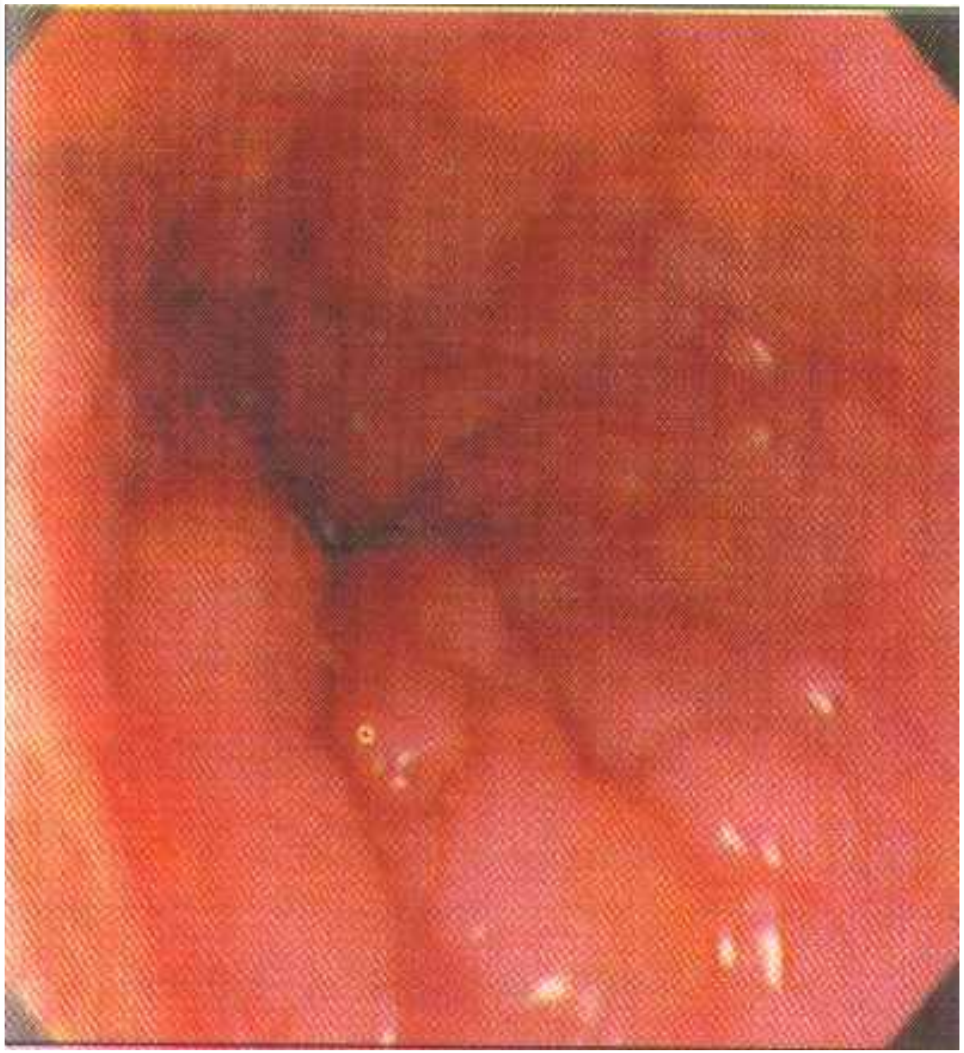

Микроскопически

- распространение воспалительного инфильтрата на все слои кишечной стенки.
- неравномерная плотность инфильтрата собственной пластинки слизистой оболочки
- в 60% случаев болезни Крона встречаются эпилеоидные гранулемы. Они состоят из эпителиоидных и гигантских клеток типа Пирогова-Лангханса, окруженных фиброзным ободком и поясом из лимфоцитов. Подобные гранулемы могут обнаруживаться не только в стенке кишки, но и в регионарных лимфатических узлах.
- глубокие и узкие язвы, обычно ориентированные вдоль или поперек оси кишки (булыжная мостовая),
- фиброз кишечной стенки,
- многочисленные спайки,
- морфологические изменения сосудов в виде отложения фибрина в артериолах, а также их окклюзии.

Микроскопически

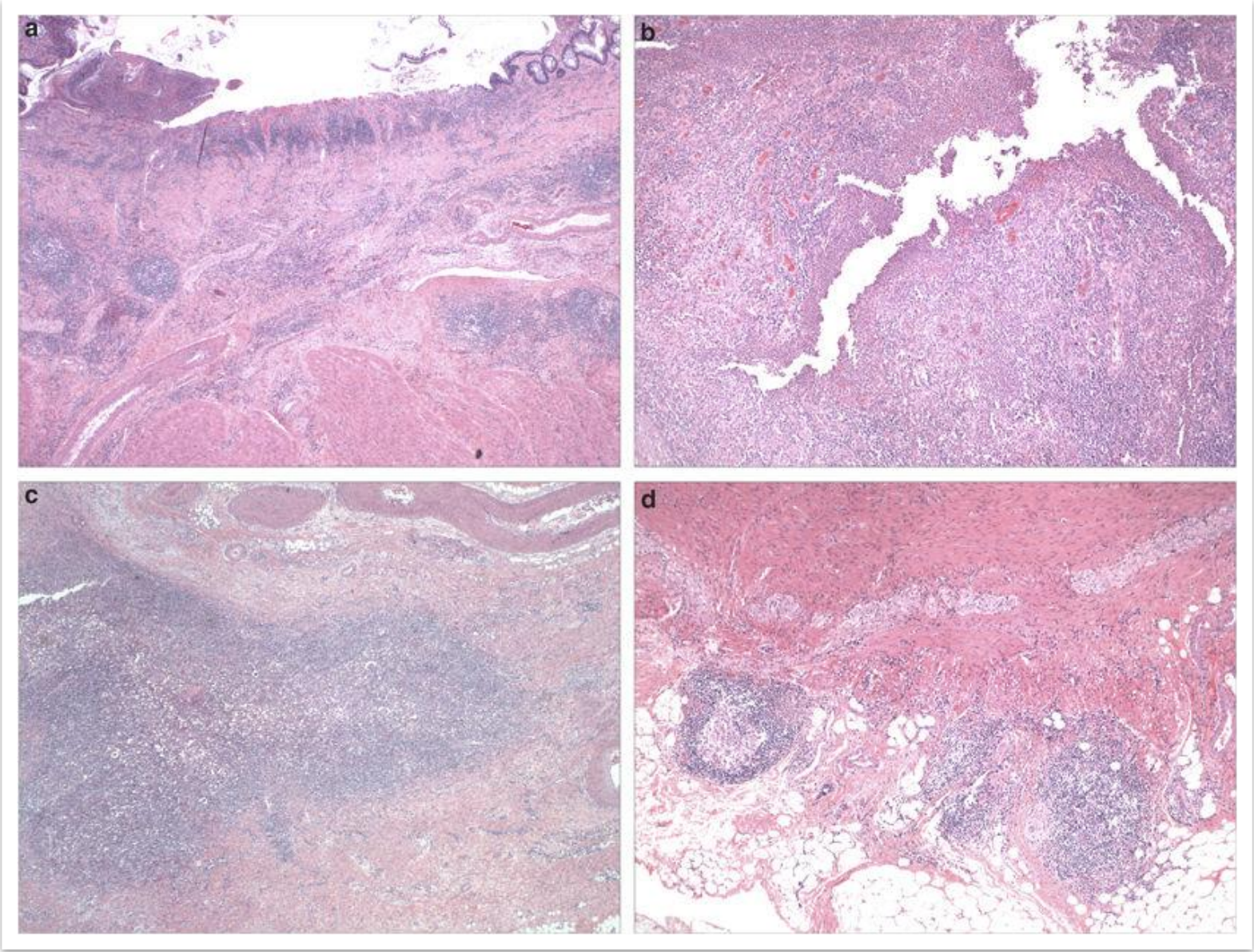

Микроскопически

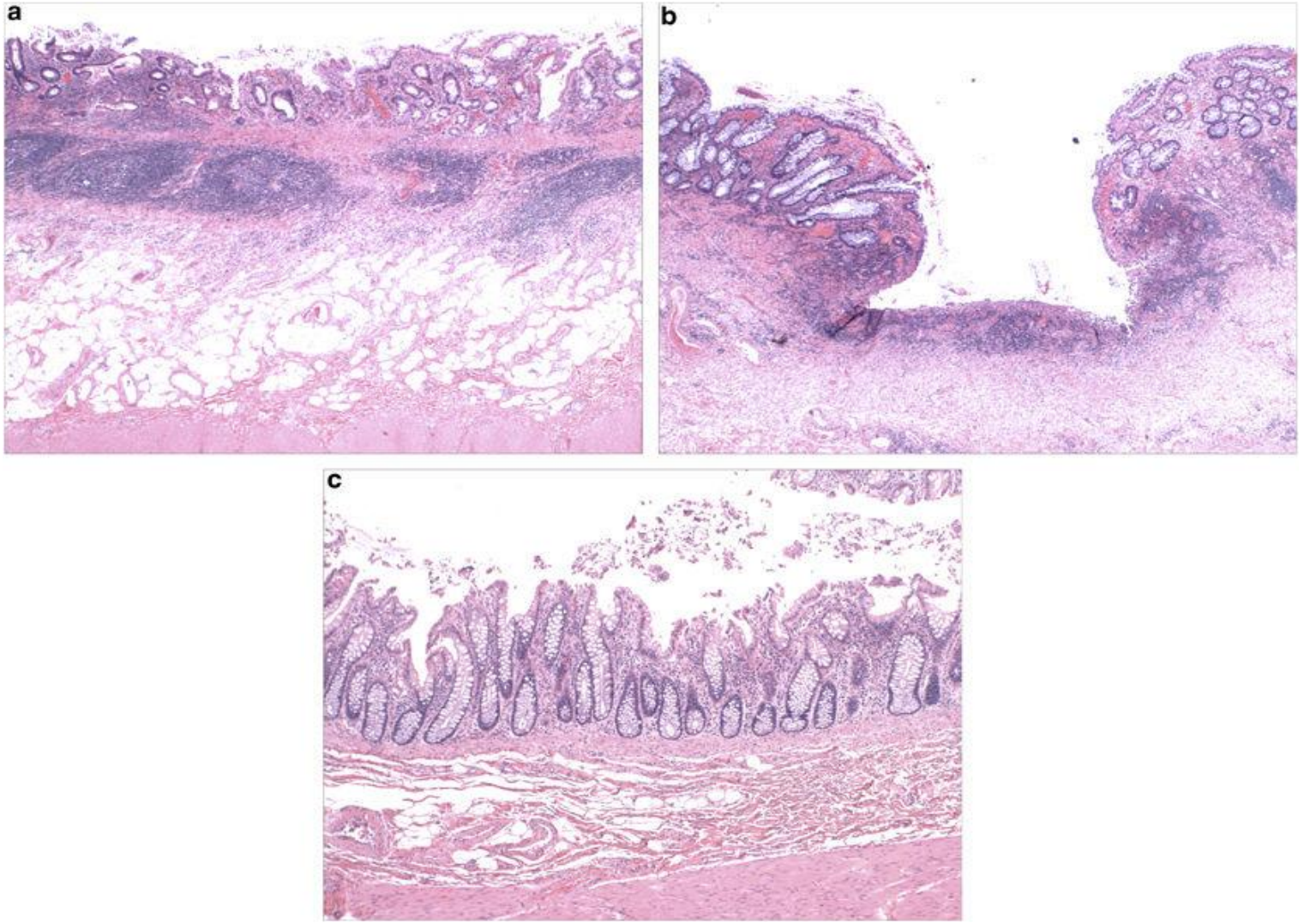

Микроскопически

Клиника

- Общие симптомы: слабость, усталость, повышение температуры, часто волнообразного характера.
- «Кишечные» симптомы: боль в животе, часто симулирующая острый аппендицит, диарея, анорексия, тошнота, рвота, вздутие кишечника, потеря веса.
- Проявления свищевой формы болезни Крона: Длительно не заживающие анальные трещины, свищи прямой кишки

Внекишечные проявления

- Глаза: — конъюнктивит, кератит, увеит
- Полость рта: — афтозный стоматит
- Суставы — моноартрит, анкилозирующий спондилит
- Кожа — узловая эритема, ангиит, гангренозная пиодермия
- Печень-желчевыводящие пути — жировая дистрофия печени, склерозирующий холангит, холелитиаз, цирроз, холангиокарцинома.
- Почки — нефролитиаз, пиелонефрит, цистит, гидронефроз, амилоидоз почек

Частота жалоб/симптомов в %

Боль в животе	87%
Диарея	66%
Потеря веса	55%
Потеря аппетита (анорексия)	37%
Повышение температуры	36%
Рвота	35%
Усталость	32%
Тошнота	30%
Острый живот	25%
Свищи	15%

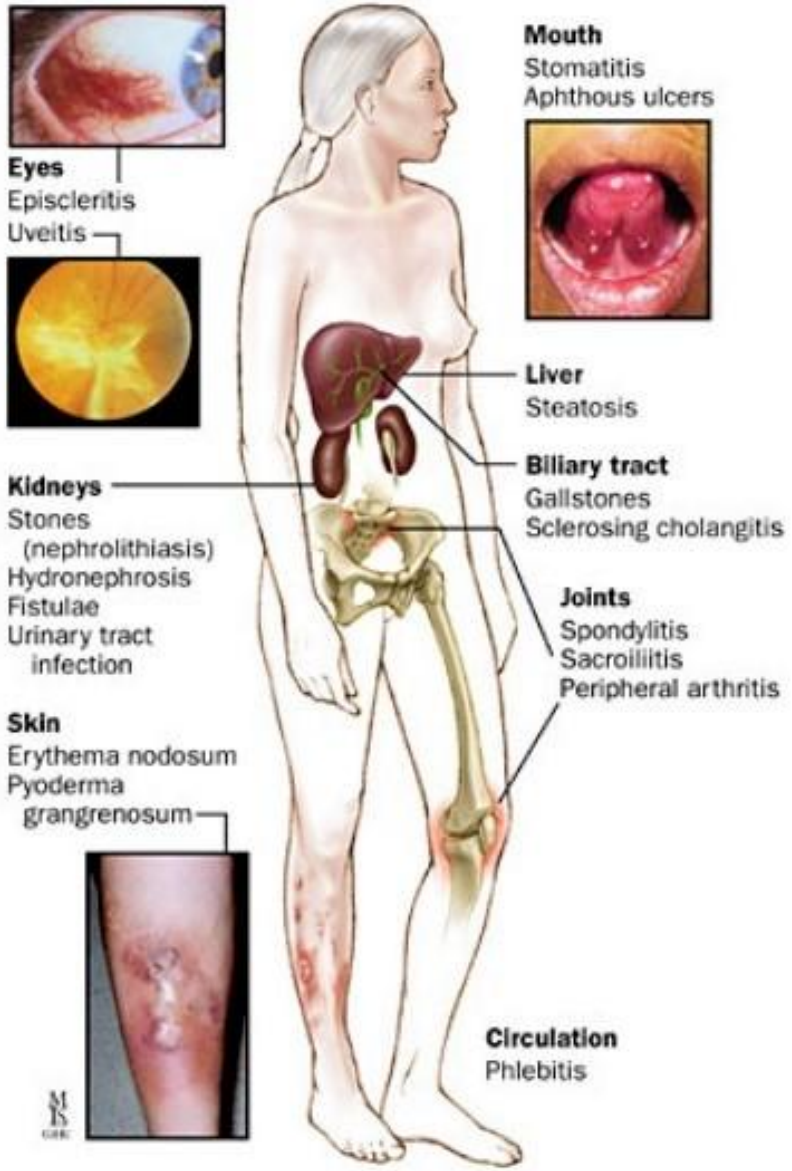

Диагностика

- общий анализ крови (ОАК);
- биохимический анализ крови;
- эндоскопия;
- биопсия и гистологическое исследование;
- серологическое исследования;
- анализ кала на скрытую кровь;
- копрограмма;
- рентгенологическое исследование;
- магнитно-резонансная томография;
- индекс активности болезни Крона.

Лечение

- Противовоспалительные препараты

1) Аминосалицилаты (Сульфасалазин, Салофальк)
2) Глюкокортикоиды (Преднизолон, Будесонид) + прием препаратов кальция и витамина D+ антибиотики (Метронидазол, Ципрофлоксацин)

- Иммуномодуляторы (азатиоприн и 6-меркаптопурин)
- Моноклональные АТ (Инфликсимаб)
- Диета
- Хирургическое лечение

ФНО-альфа(TNF-α)

— внеклеточный белок, многофункциональный провоспалительный цитокин, синтезирующийся в основном моноцитами и макрофагами. Один из важных факторов защиты от внутриклеточных паразитов и вирусов.

Влияет на:

- стимулирует продукцию ИЛ-1, ИЛ-6, ИЛ-8, интерферона-гамма,
- активирует лейкоциты.
- активирует ядерный транскрипционный фактор NF-кВ.
- липидный метаболизм, коагуляцию,устойчивость к инсулину, функционирование эндотелия,

Избыточная продукция ФНО

- вызывает расстройства гемодинамики (снижает сократимость миокарда, минутный объем крови, диффузно увеличивает проницаемость капилляров),
- цитотоксический эффект на клетки организма.

Ингибиторы ФНО

- молекулы,искусственно синтезированные, способные ингибировать активность провоспалительного цитокина ФНО и тем самым влиять на симптомы ряда заболеваний.

- моноклональные антитела (инфликсимаб и адалимумаб)
- гибридные белки (этанерцепт).

Риски от лечения антиТНФ препаратами

1. Оппортунистические инфекции, сепсис, пневмония, туберкулез
2. Гепатит В, острая печеночная недостаточность, желтуха, холестаз
3. Рак
4. Аллергия