Перевязка маточных артерий

Техника перевязки внутренних подвздошных артерий

- 1. Послойно вскрыть брюшную полость нижнесрединным продольным разрезом.
- 2. Вскрыть передний листок широкой связки, раздвинуть листки широкой связки, клетчатку параметрия и дойти до крестцово-подвздошного сочленения.
- 3. Широко раскрыть параметрии с помощью зеркал, отыскать внутреннюю подвздошную артерию и перевязать с помощью иглы (рис. 1).
- 4. Проследить ход мочеточника, который проходит у места деления общей подвздошной артерии. При дотрагивании он производит перистальтические движения

Рис. 1. Перевязка внутренней подвздошной артерии. На схеме представлены варианты зон для выполнения этой процедуры.

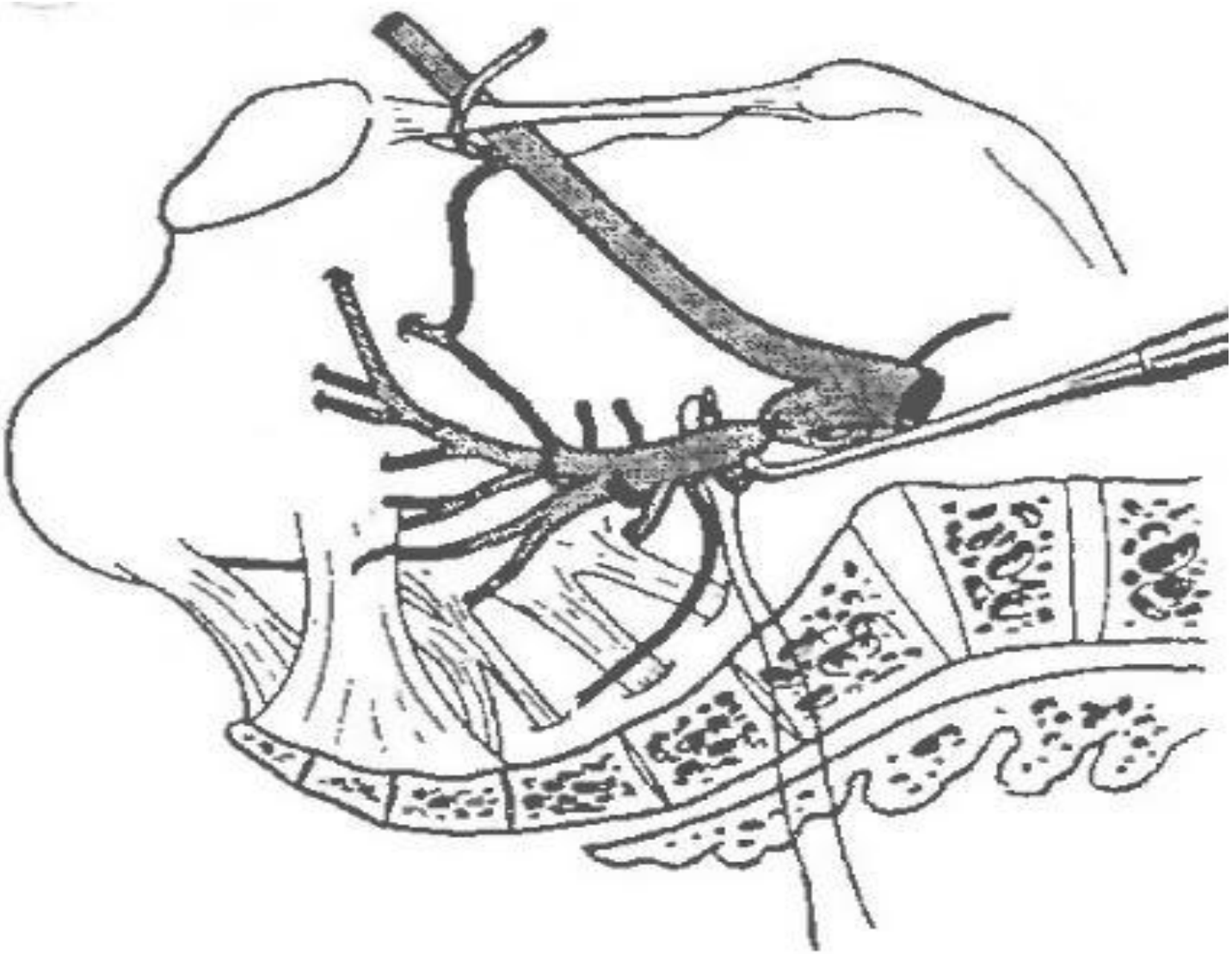

ГЕМОСТАЗ ПРИ ФИКСАЦИИ ВЛАГАЛИЩА ПУТЕМ ПОДШИВАНИЯ К КРЕСТЦОВО-ОСТИСТОИ СВЯЗКЕ

При подшивании влагалища к крестцово-остистой связке может возникнуть кровотечение из ветвей внутренней подвздошной (подчревной) артерии, которое бывает трудно остановить. Расслаивая ткани кпереди от седалищной ости, можно попасть в боковые отделы кардинальной связки (перегородки). Это образование обильно пронизано ветвями подчревной вены. Повреждение какой-либо ее ветви ведет к обильному кровотечению.

МЕТОДИКА

1 На этом рисунке показана анатомия заднего отдела малого таза. Вверху находятся наружная и внутренняя подвздошные вены. Последняя идет сверху к крестцово-остистой связке, которая натянута между седалищной остью и крестцом. Слева находится сигмовидная кишка. Между верхушкой выпадающего влагалища и крестцово-остистой связкой наложены швы, фиксирующий и страхующий. Швы на связке наложены на расстоянии около 4 см (ширины 2 пальцев) от седалищной ости, чтобы не повредить срамные артерию, вену и нерв. Просвет влагалища после произведенной гистерэктомии закрыт. Видны культи анатомических образований, соединявшихся с маткой. Обозначена так называемая «перегородка» (боковой отдел кардинальной связки), располагающаяся между околопрямокишечным и околопузырным пространствами. В ней находится плотный конгломерат вен, являющихся ветвями подчревной вены.

При выполнении тупого расслоения тканей через отверстие в задней стенке влагалища может возникнуть кровотечение. Не исключено проникновение в околопрямокишечное пространство. Это происходит, когда палец хирурга продвигается чрезмерно кпереди, вместо того чтобы двигаться кзади, к крестцу, стремясь пропальпировать седалищную ость. Если при расслоении тканей будет задета перегородка, то из поврежденных ветвей подчревной вены начнется сильное кровотечение и кровь будет изливаться наружу через влагалище.

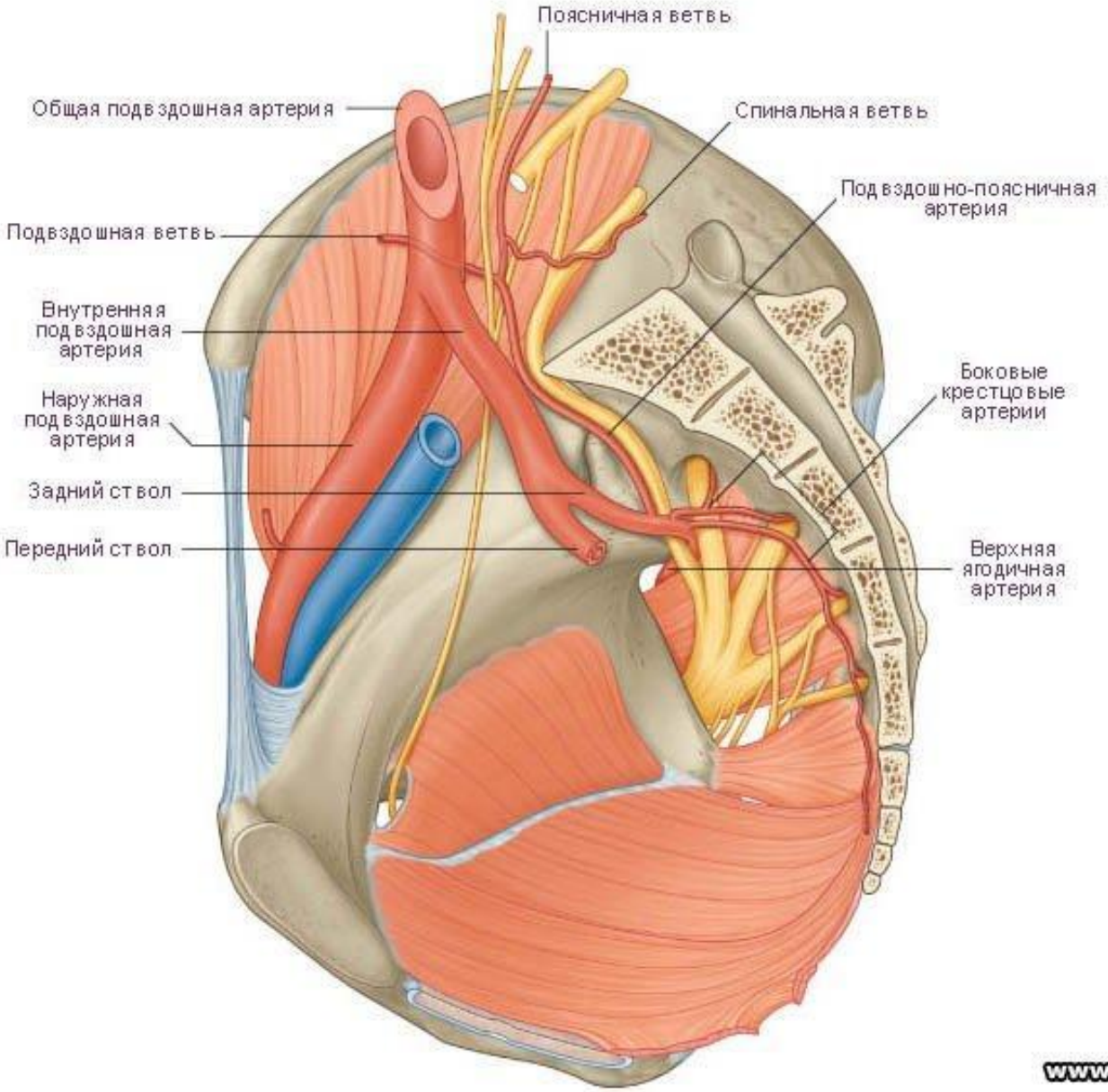

www.ginekol.com

Как правило, в этой ситуации невозможно выделить, взять на зажимы и лигировать отдельные кровоточащие венозные ветви.

Для остановки кровотечения следует немедленно затампонировать околопрямокишечное пространство напротив кровоточащих сосудов. После остановки кровотечения эти тампоны следует осторожно сместить вниз и в сторону. При помощи длинного торакального зажима можно попытаться захватить зажимами по отдельности поврежденные ветви венозного сплетения, хотя сделать это трудно. Поэтому лучше лигировать кровоточащее сплетение путем прошивания отдельных его участков тонкой синтетической рассасывающейся нитью. После того как каждый поврежденный участок сплетения будет прошит, тампоны можно сместить еще дальше вниз и в сторону и повторить прошивание-лигирование нового открывшегося участка перегородки. Эти манипуляции связаны с определенным риском в отношении мочеточника. Поэтому пациентке внутривенно вводят содержимое 1 ампулы индигокармина и цистоскопически контролируют появление из мочеточника на стороне повреждения окрашенной мочи. Если по истечении 10 минут этого не происходит, следует катетеризировать этот мочеточник. В случае, когда кровотечение остановлено, но мочеточник оказывается перевязанным, у хирурга есть два варианта действий: 1) поочередно распускать швы, пока один из них не освободит мочеточник и катетер не пройдет дальше вверх; 2) вскрыть брюшную полость, проследить ход мочеточника сверху и удалить мешающий шов. Поврежденные вены повторно лигируют под контролем зрения после вскрытия околопрямокишечного и околопузырного пространств.

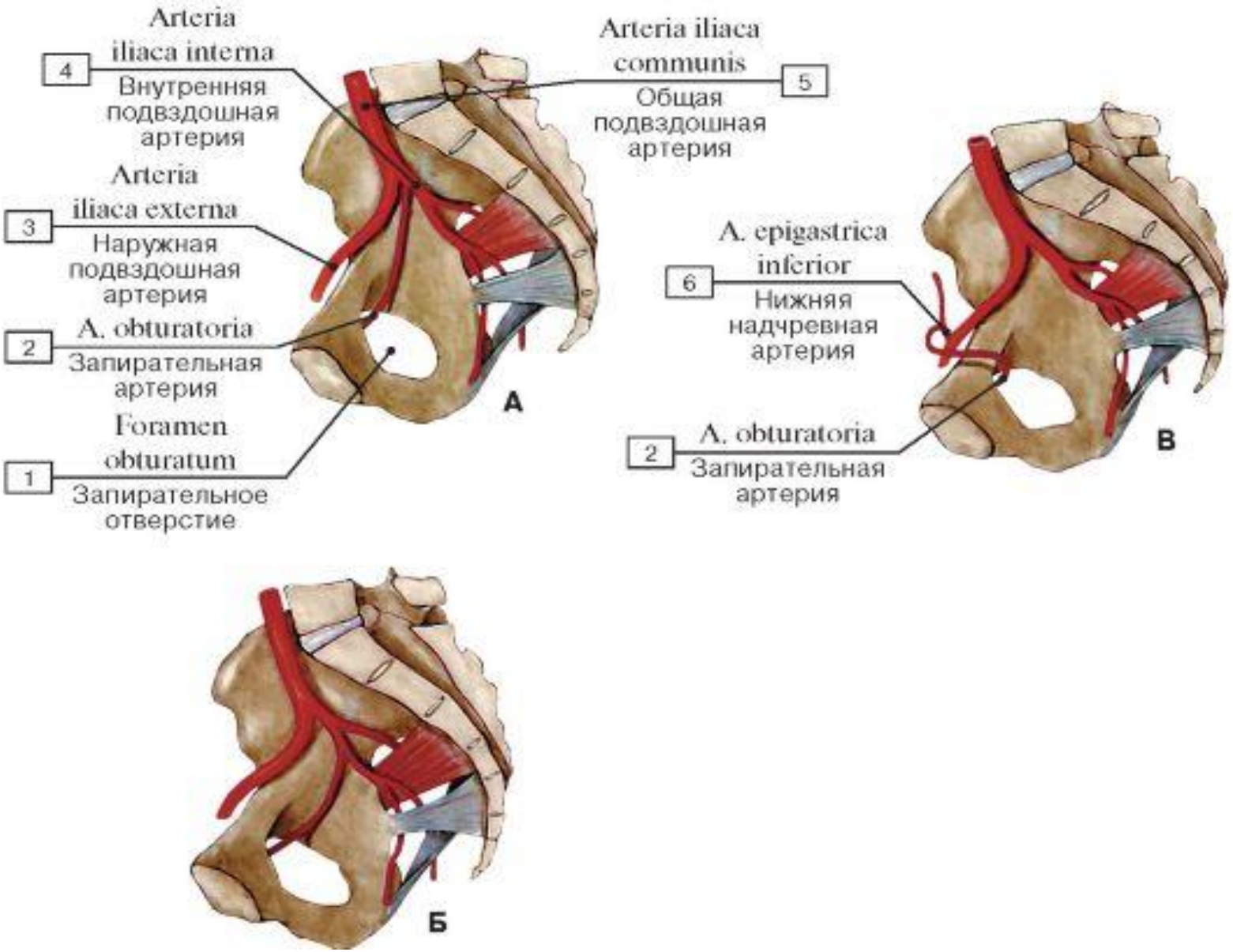
Arteria iliaca interna
4
Внутренняя подвздошная артерия
Arteria iliaca externa
3
Наружная подвздошная артерия
A. obturatoria
2
Запирательная артерия
Foramen obturatum
1
Запирательное отверстие
Arteria iliaca communis
5
Общая подвздошная артерия
A
A. epigastrica inferior
6
Нижняя надчревная артерия
A. obturatoria
2
Запирательная артерия
B
Б

ГЕМОСТАЗ В ПРЕДКРЕСТЦОВОМ ПРОСТРАНСТВЕ

Кровотечение из сосудов предкрестцового пространства, особенно ветвей срединной крестцовой артерии, может быть обильным и трудно поддающимся остановке. Это особенно справедливо, когда ветви поврежденных сосудов, сокращаясь, втягиваются в отверстия крестцовой кости. Хирург может впасть в отчаяние от безуспешных попыток остановить кровотечение путем электрокоагуляции, наложения швов, захвата зажимами и лигирования.

МЕТОДИКА:

1.Изображена крестцовая кость с артериями и венами надкостницы.

2.Поврежденные артерию и вену прижимают пальцем. Для остановки кровотечения можно попробовать использовать консервативные методы, такие, как прижигание и прошивание, но обычно они неэффективны.

3.Можно использовать обычную канцелярскую кнопку, захватив ее прямым зажимом и поместив в область поврежденного участка сосуда. Кнопка прокалывает сосуд насквозь, внедряется в кость и там остается.

4.Кнопку осторожно вдавливают в кость большим пальцем, пережимая тем самым поврежденную артерию.

Наложение лигатуры на внутреннюю подвздошную артерию

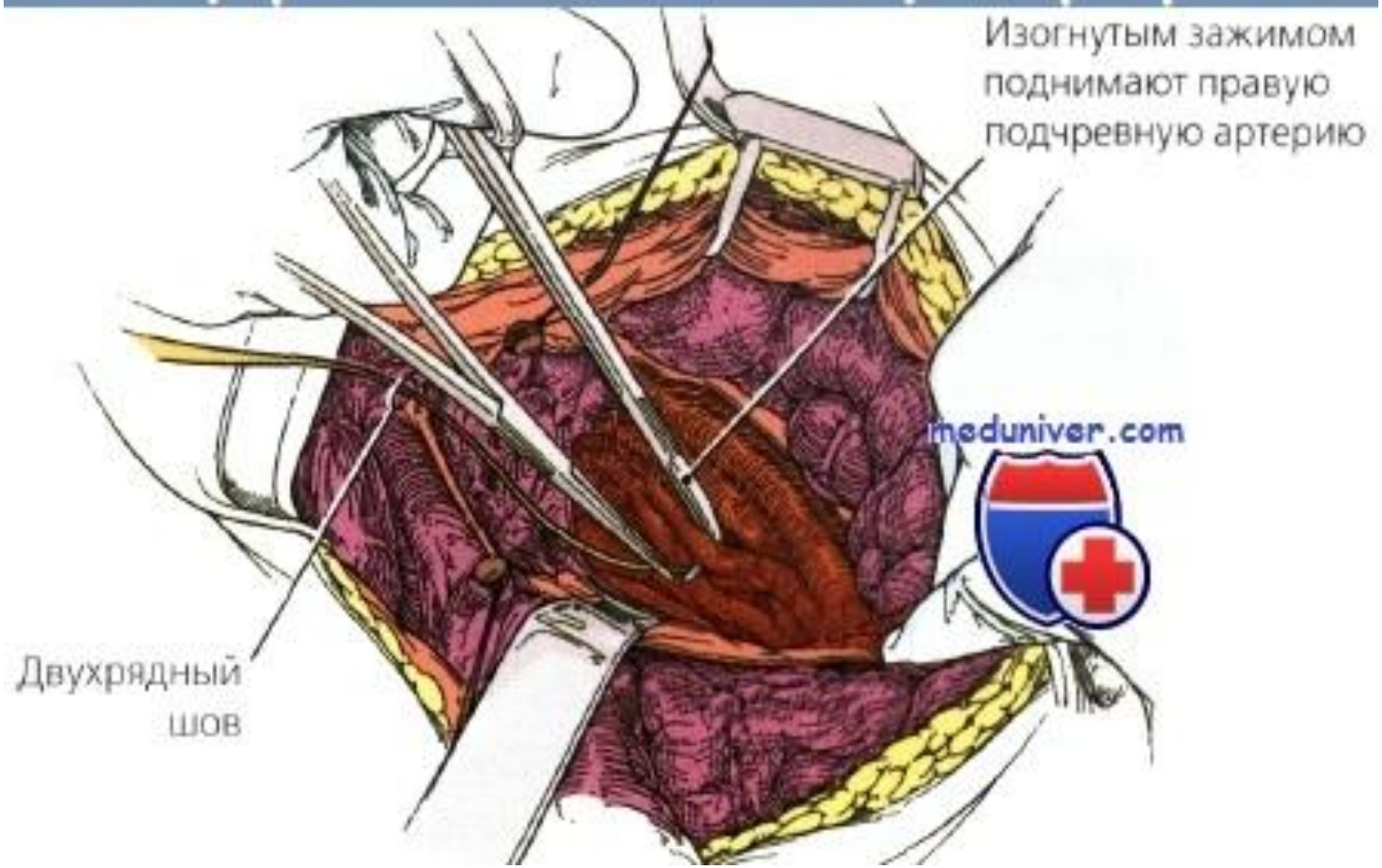

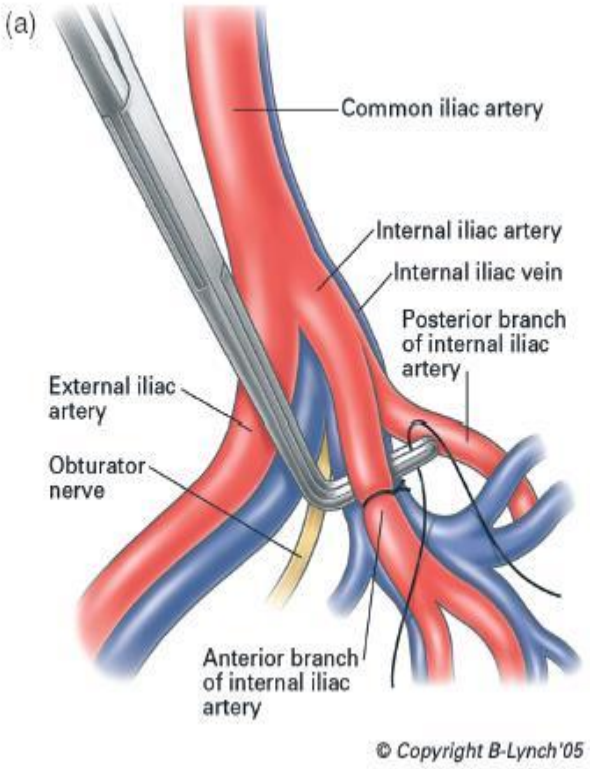
(a)
Common iliac artery
Internal iliac artery
Internal iliac vein
Posterior branch of internal iliac artery
External iliac artery
Obturator nerve
Anterior branch of internal iliac artery
© Copyright B-Lynch'05

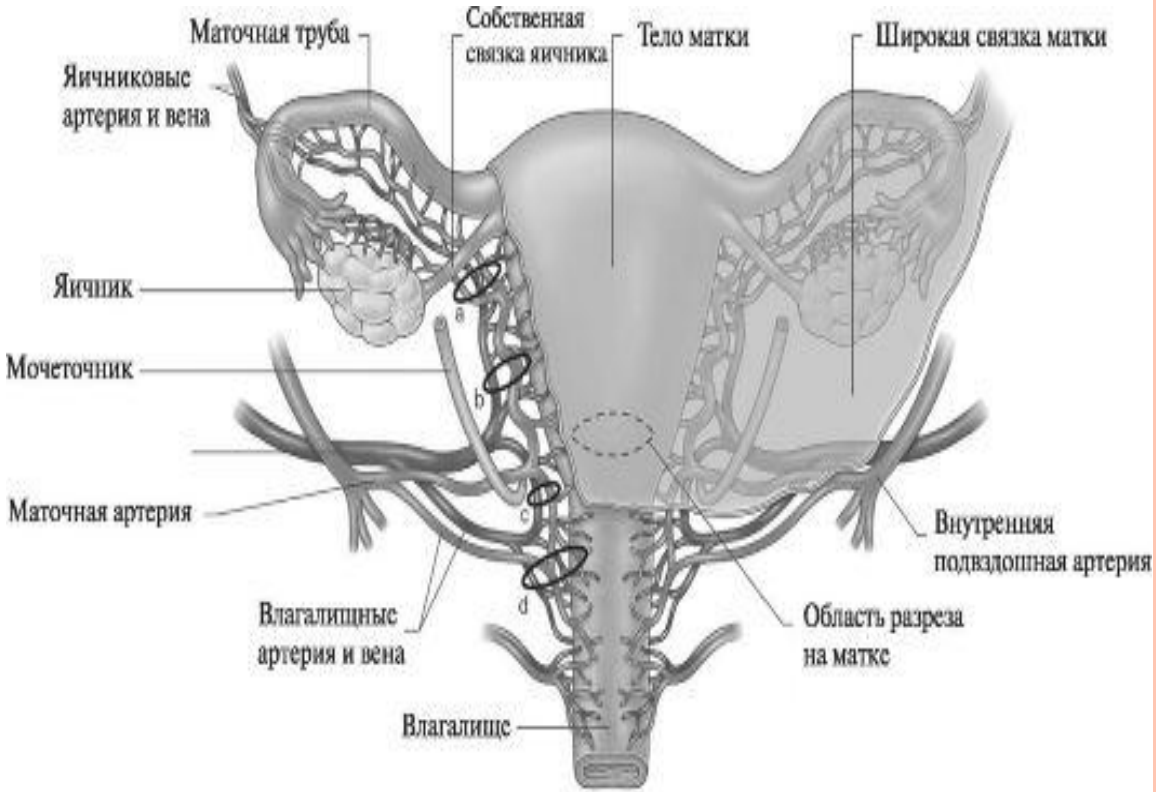
Маточная труба
Собственная связка яичника
Тело матки
Широкая связка матки
Яичниковые артерия и вена
Яичник
Мочеточник
Маточная артерия
Внутренняя подвздошная артерия
Влагалищные артерия и вена
Область разреза на матке
Влагалище
a
b
c
d

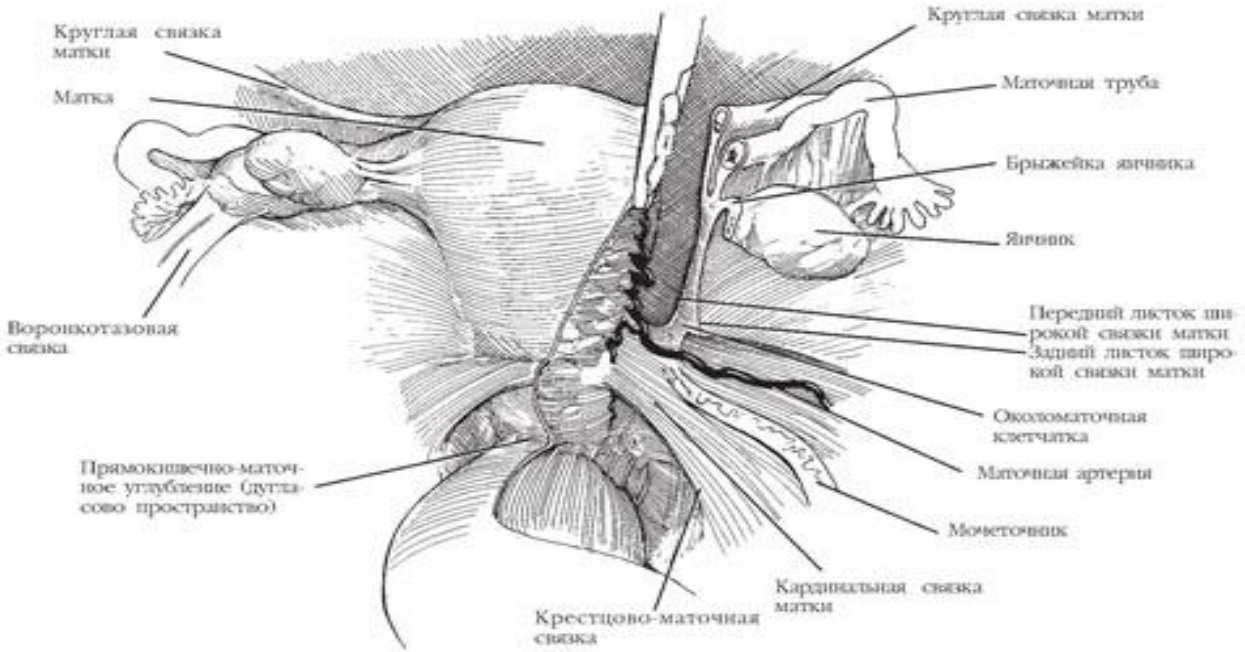
Круглая связка матки
Матка
Воронкотазовая связка
Прямокишечно-маточное углубление (дугласово пространство)
Крестцово-маточная связка
Кардинальная связка матки
Мочеточник
Маточная артерия
Околоматочная клетчатка
Задний листок широкой связки матки
Передний листок широкой связки матки
Яичник
Брыжейка яичника
Маточная труба
Круглая связка матки

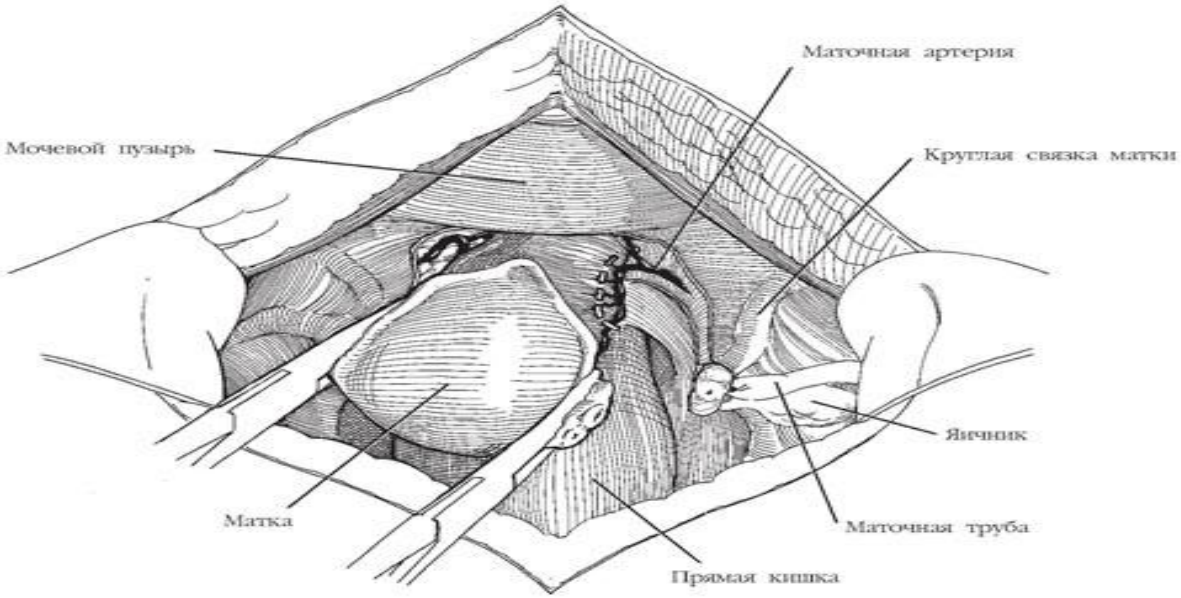
Мочевой пузырь
Маточная артерия
Круглая связка матки
Яичник
Маточная труба
Прямая кишка
Матка

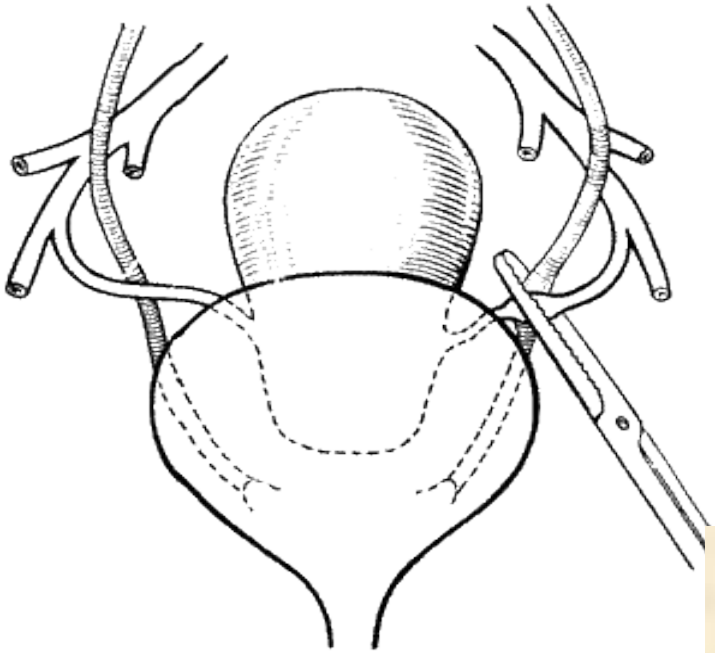

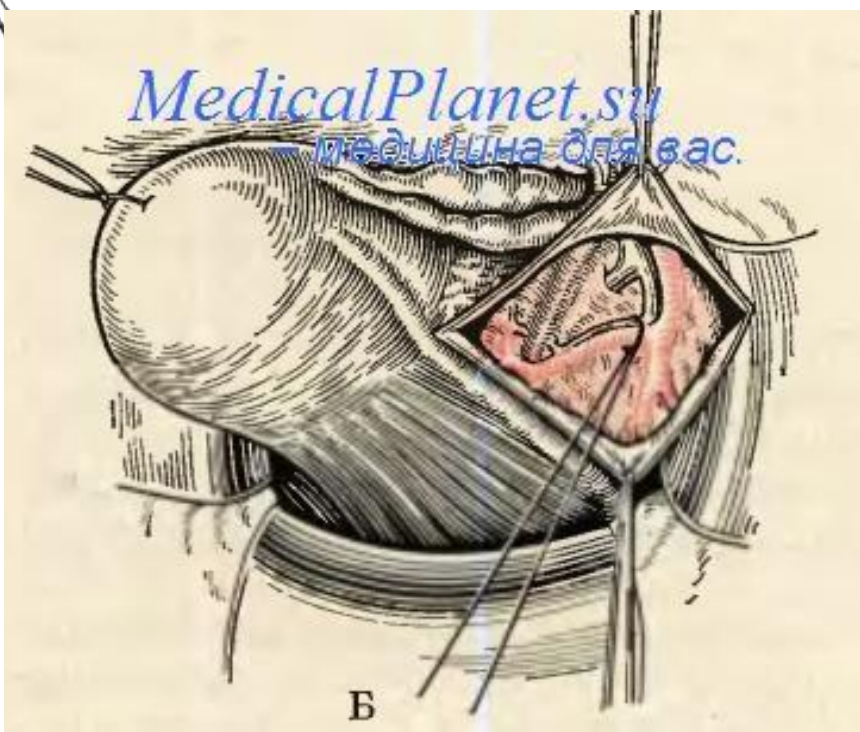
MedicalPlanet.su
медицина для вас.
Б