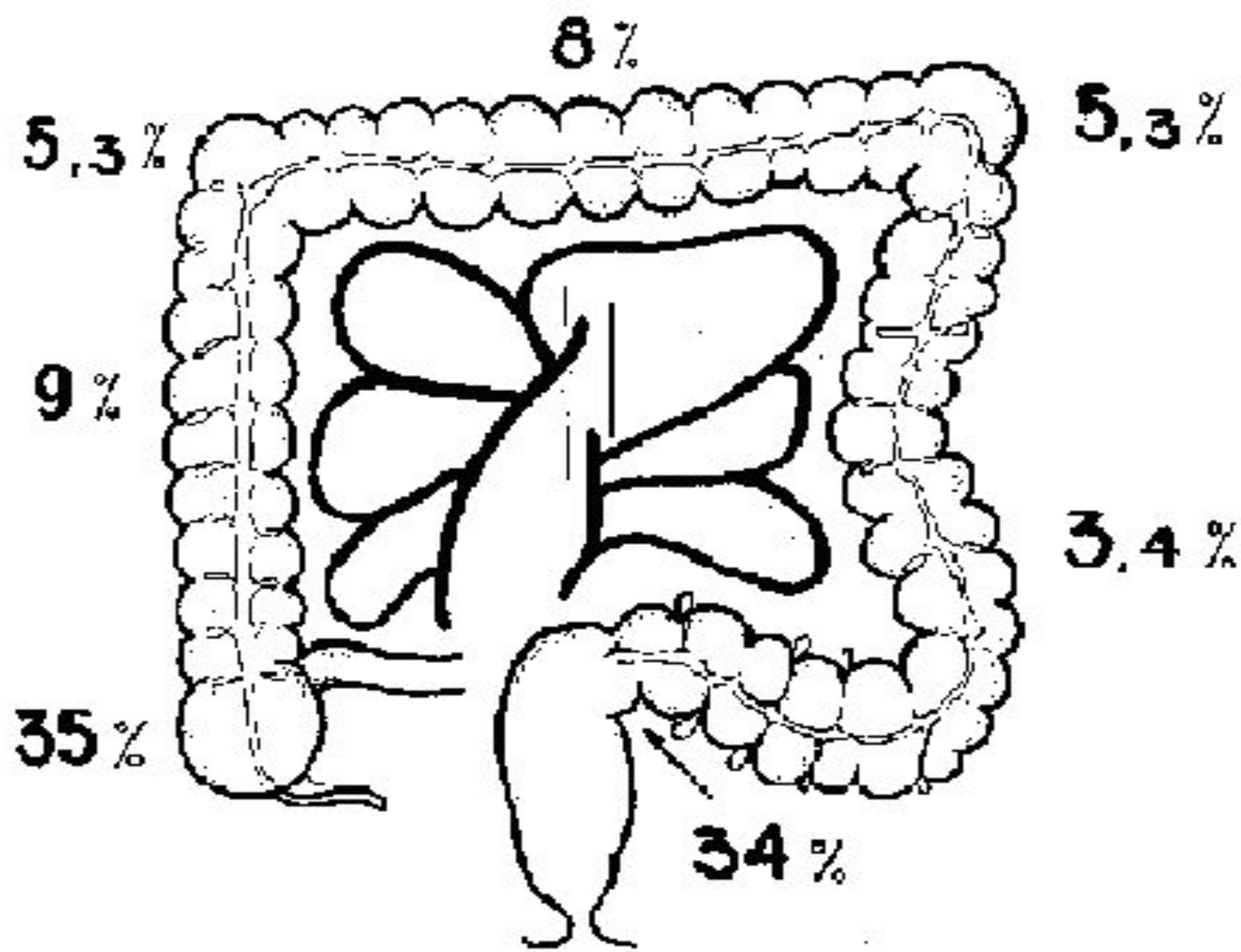
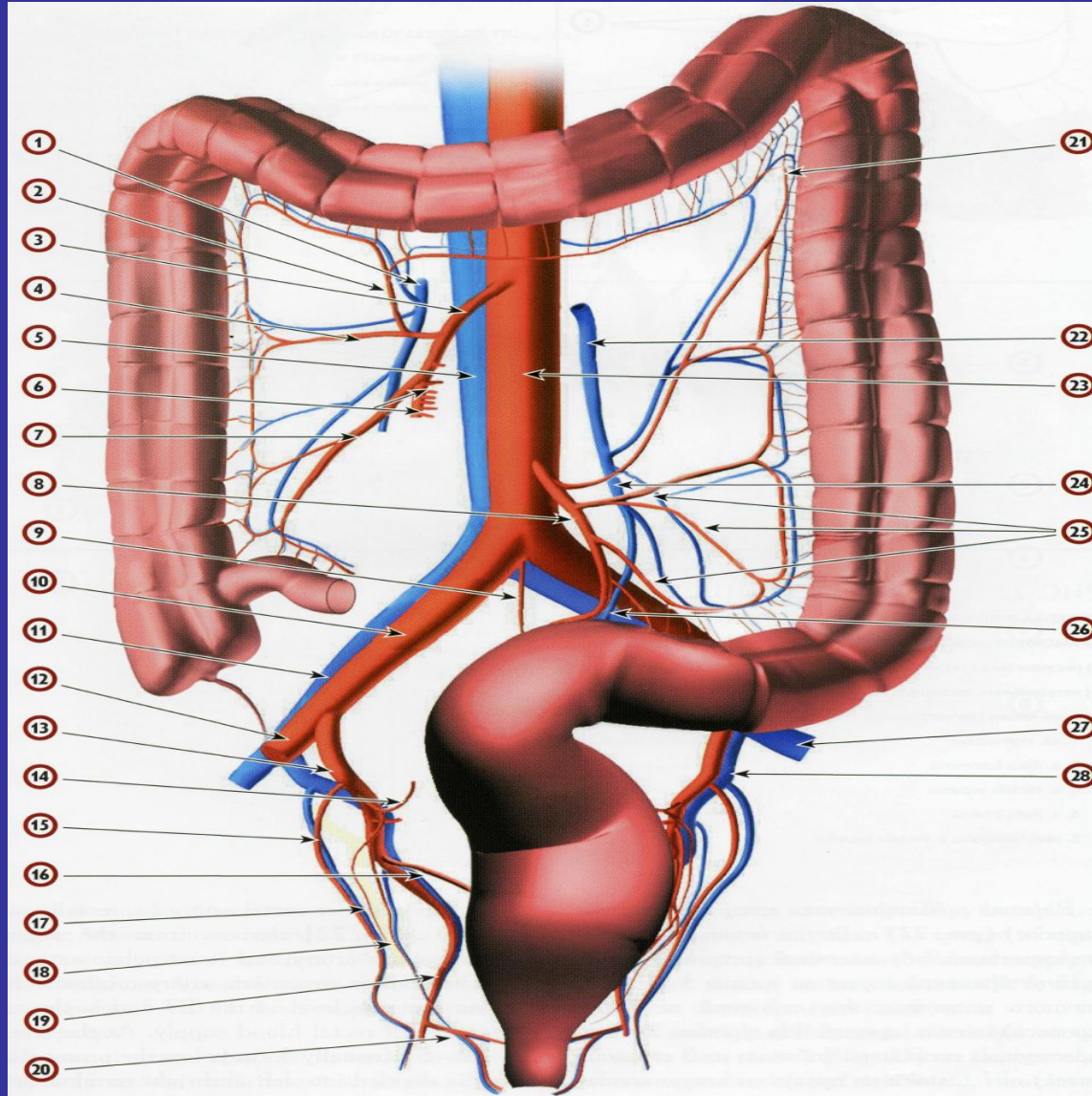
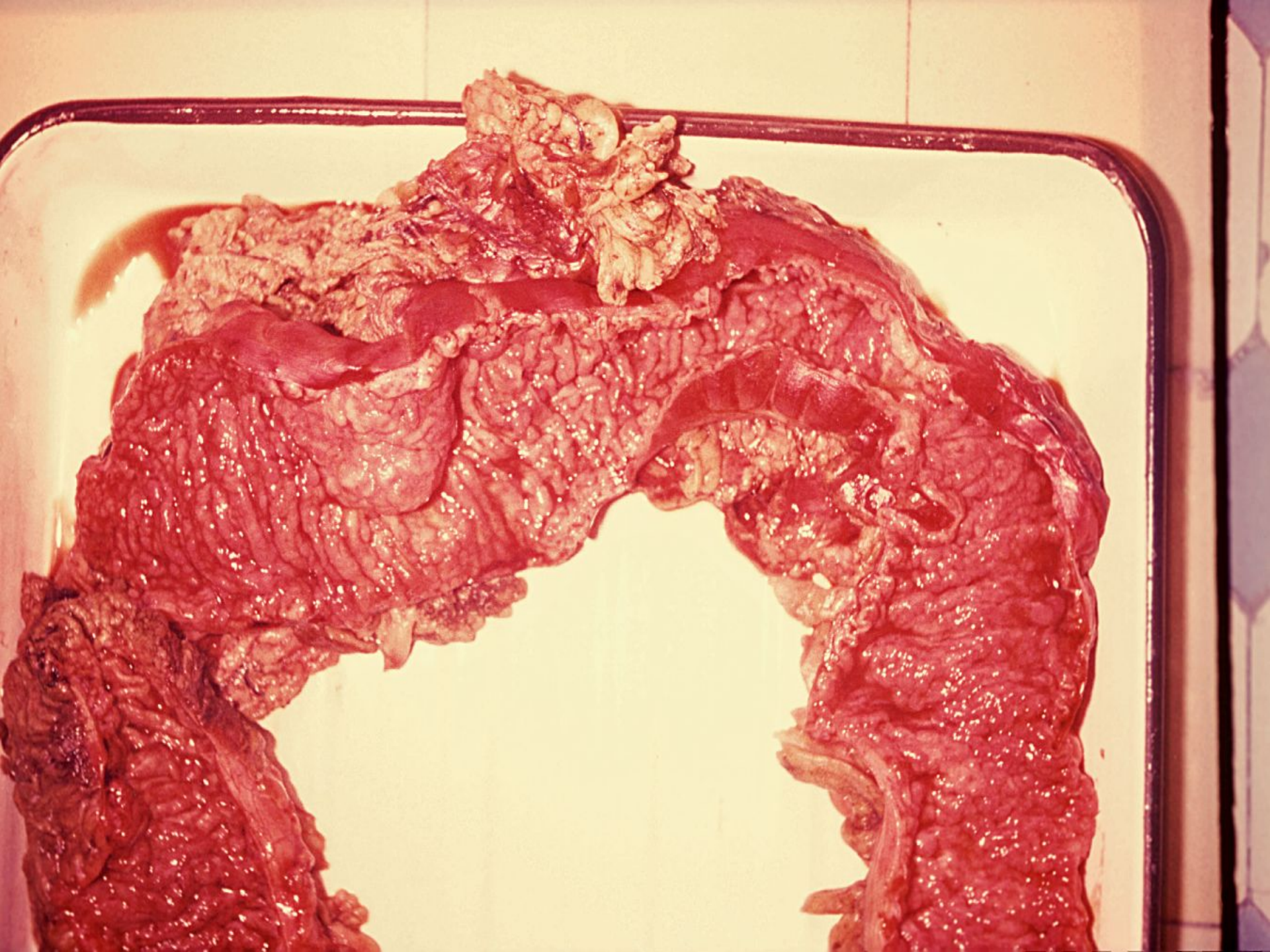


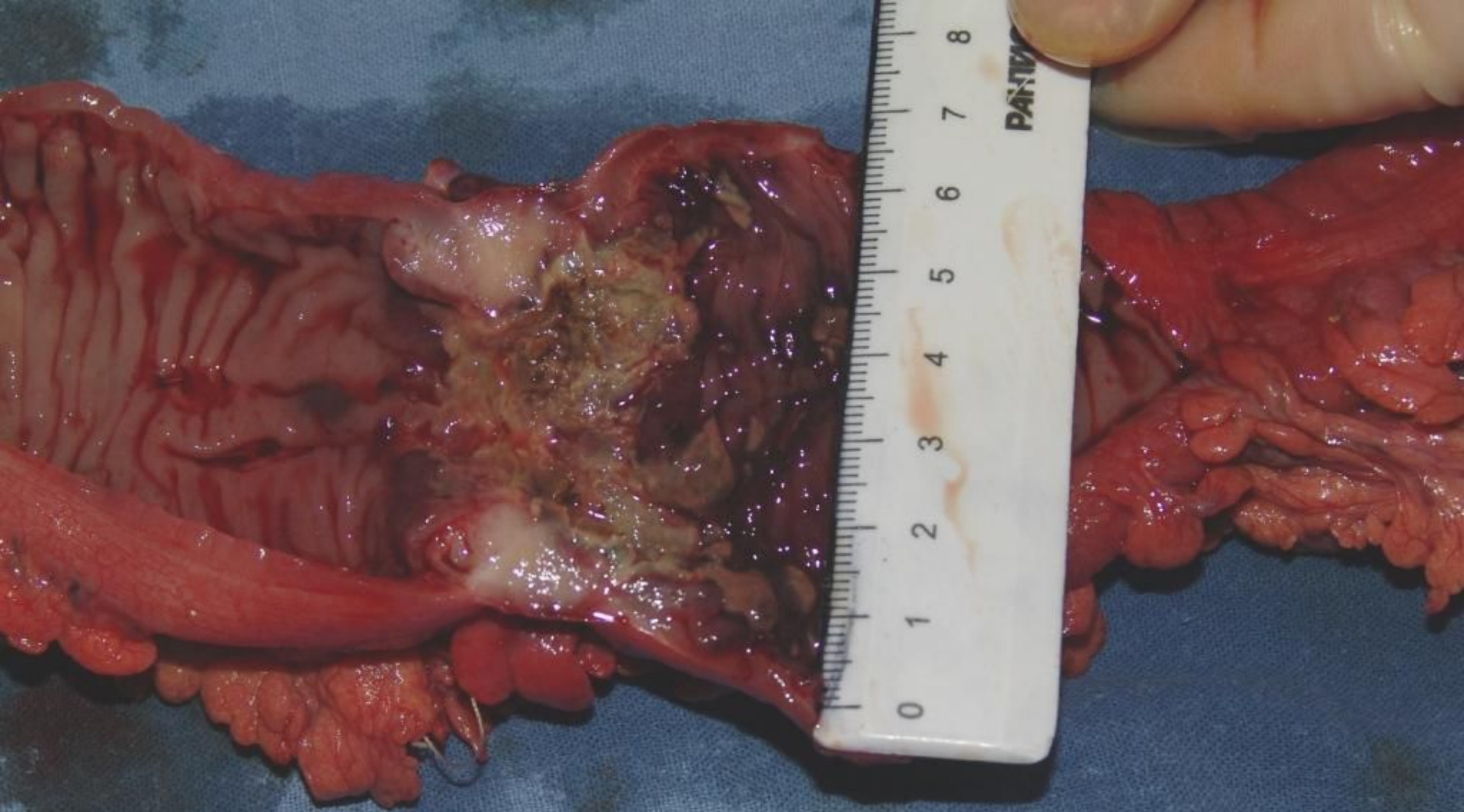Заболевания толстой кишки

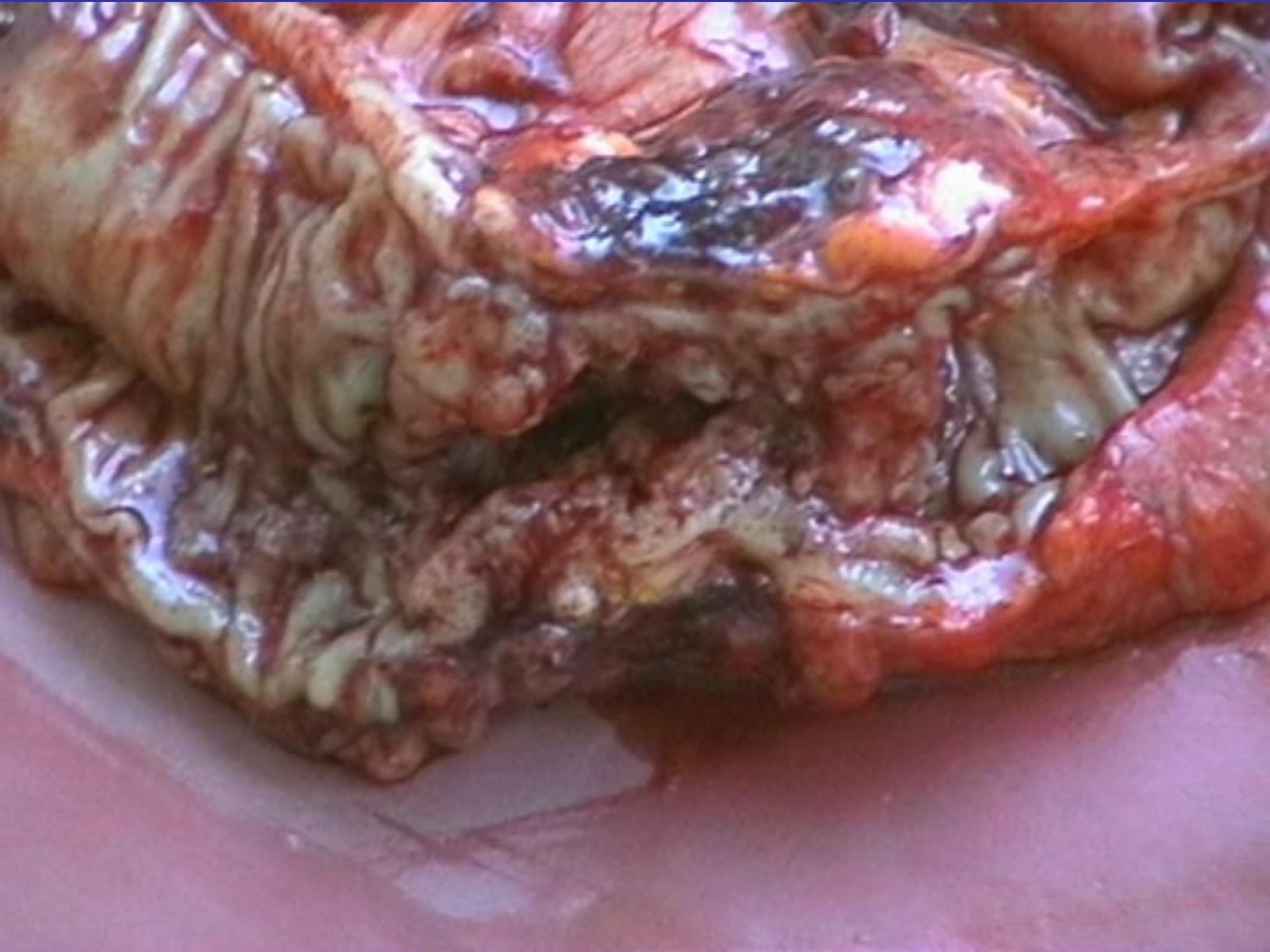


Кровоснабжение ободочной и прямой кишки









Начальные проявления рака толстой кишки

- **Боли**
- **Затруднение кишечной проходимости**
- **Кишечный дискомфорт**
- **Обнаружение опухоли самим
больным**
- **Кровь в кале**
- **Нарушение общего состояния**

Клиническая картина рака толстой кишки (*основные признаки*)

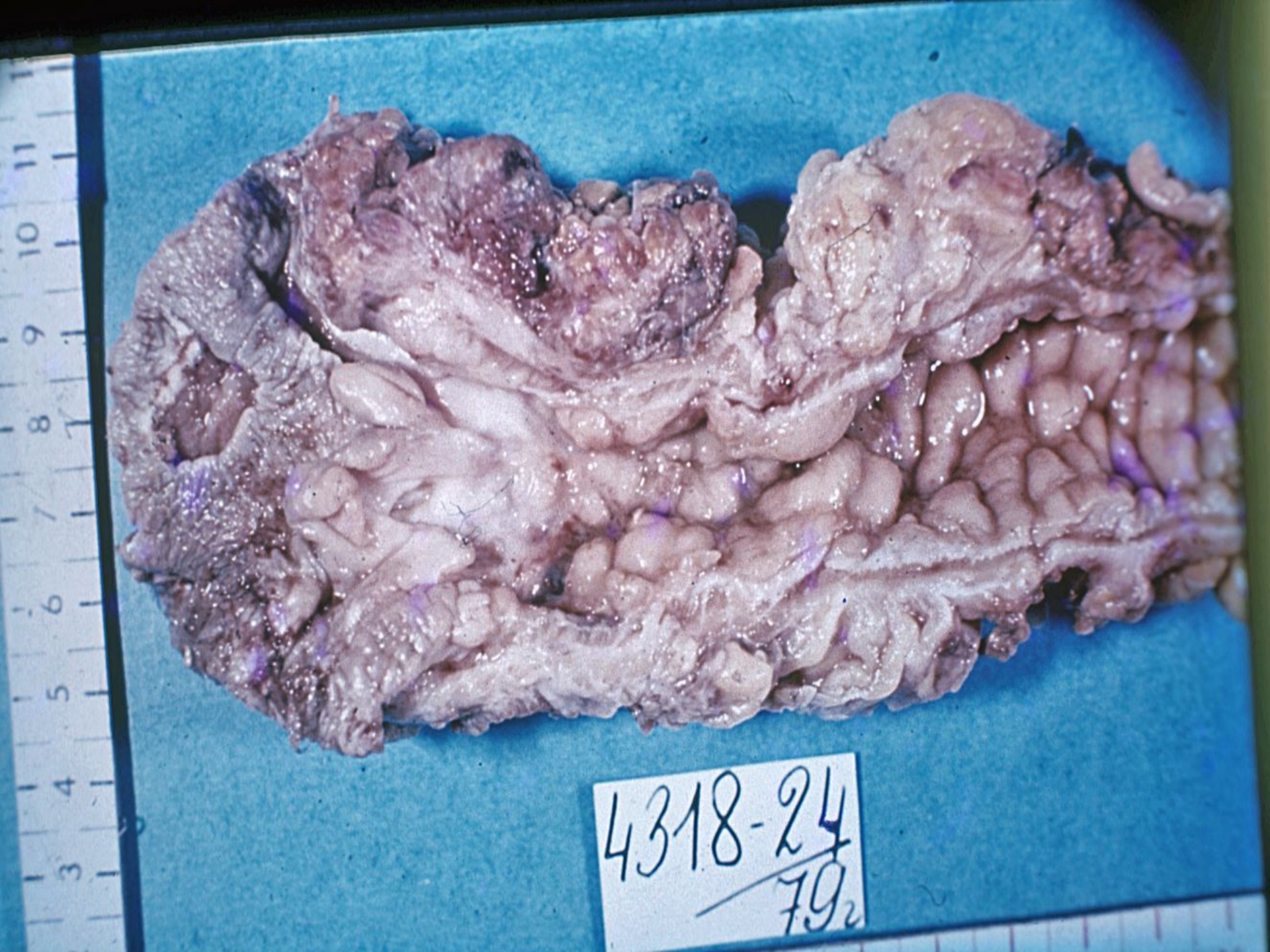- Патологические выделения
- Расстройства функции кишечника
- Явления кишечного дискомфорта
- Нарушения общего состояния больного

Осложнения рака ободочной кишки (*основные виды*)

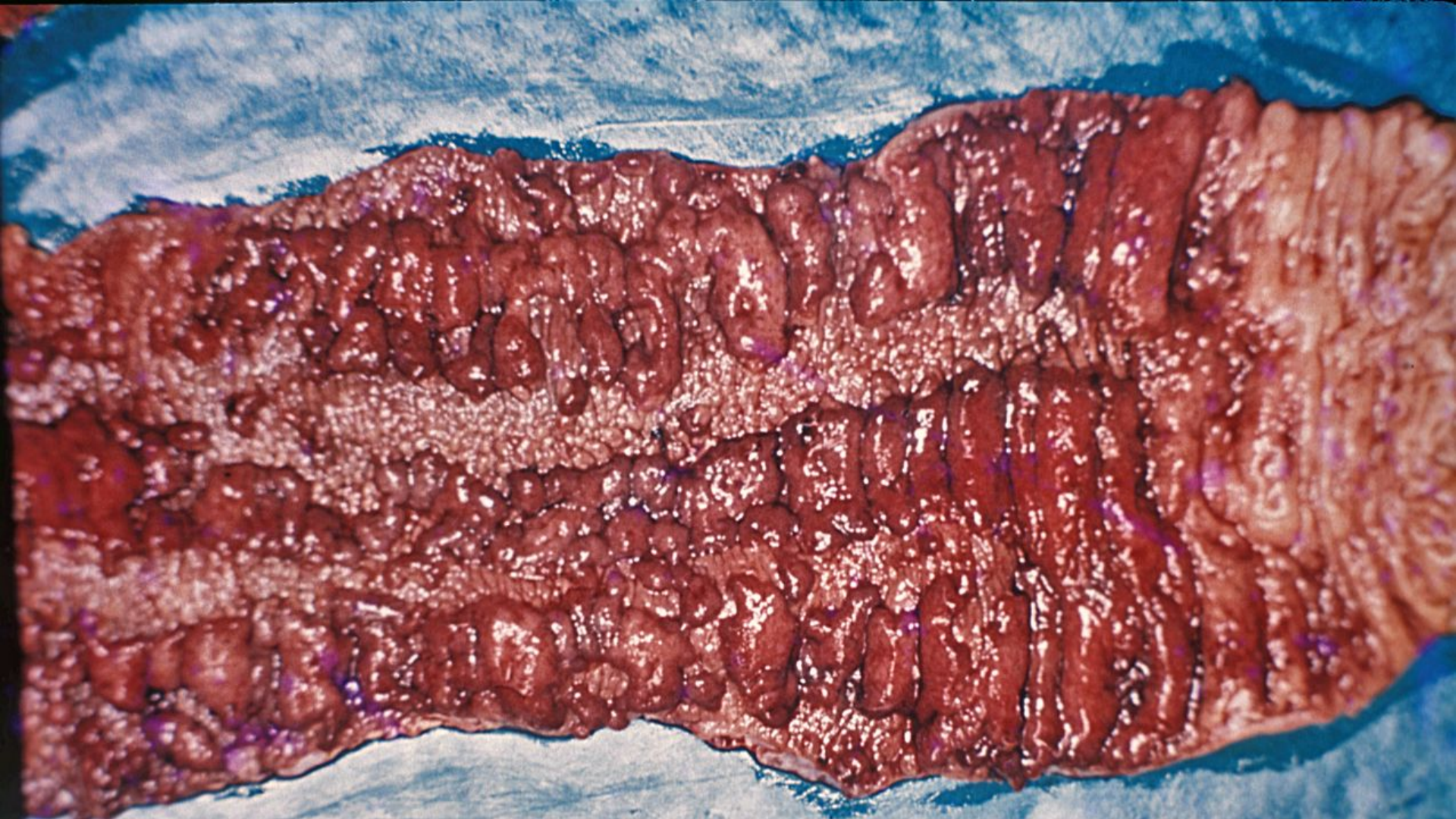- Кишечная непроходимость
- Воспалительный процесс
- Перфорация
- Кровотечение
- Прорастание других органов

Клинические формы рака ободочной кишки

- Токсико-анемическая форма
- Энтероколитическая
(диспепсическая) форма
- Обтурационная форма
- Псевдовосполительная форма
- Опухолевая форма



4318-24
792



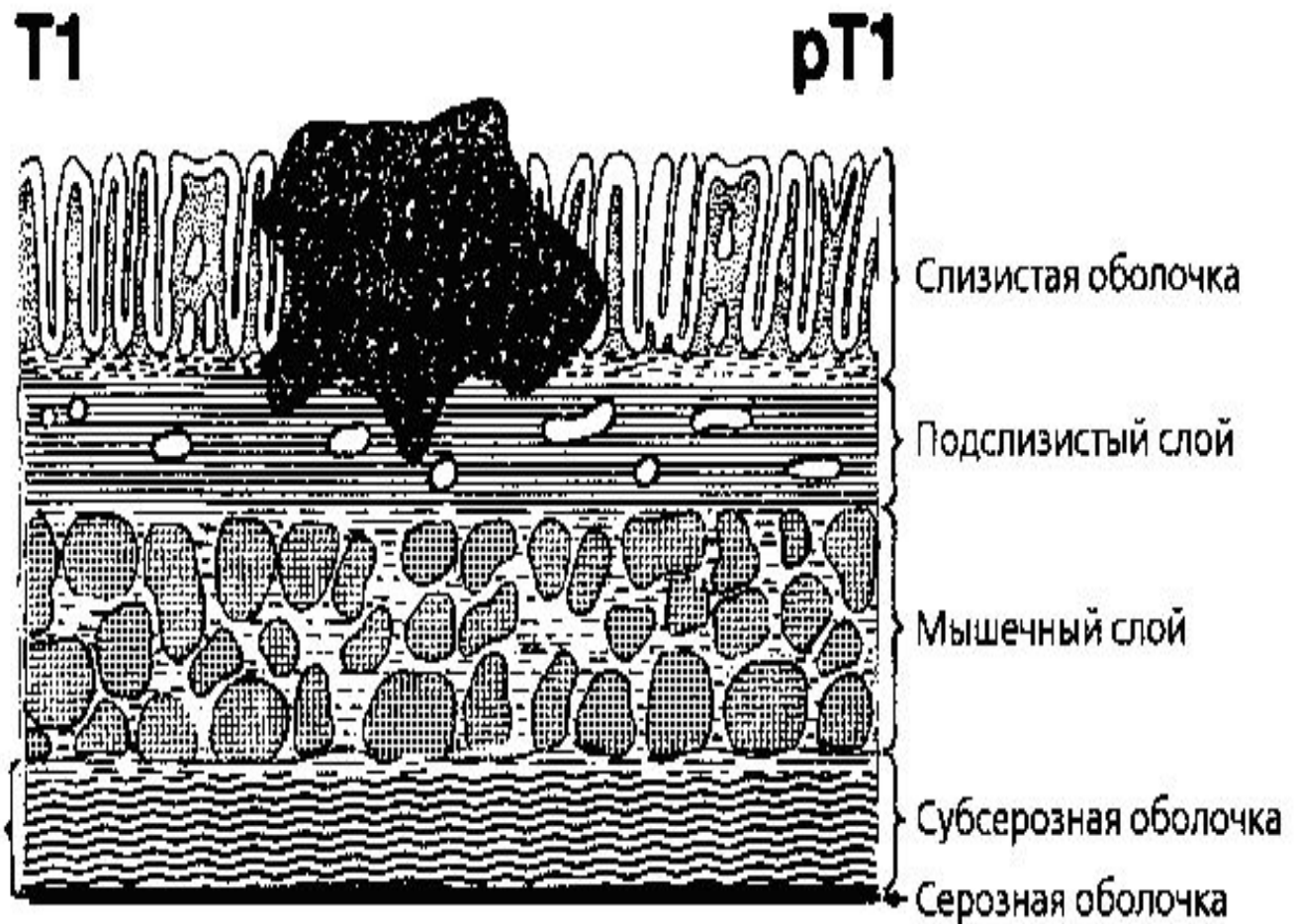
3132
3135
72

Классификация рака ободочной и прямой кишок по TNM

T – первичная опухоль

- **T_x** – оценка первичной опухоли не возможна
- **T₀** – первичная опухоль не обнаружена
- **T_{is}** – рак *in situ*: раковые клетки обнаруживаются в пределах базальной мембраны желез или в собственной пластинке слизистой оболочки


T1 – опухоль поражает подслизистый слой



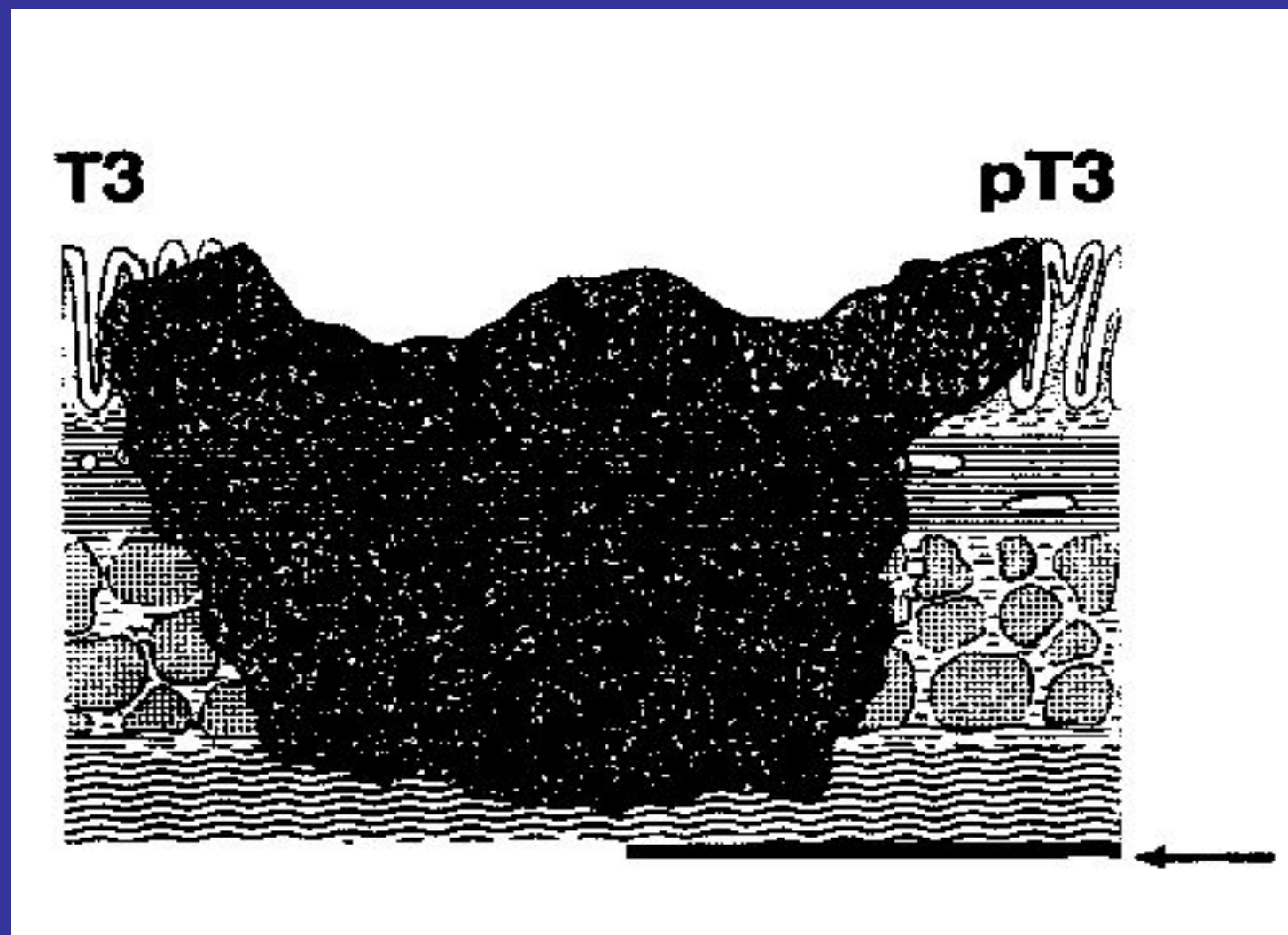
T2 – опухоль проникает в мышечный слой

T2

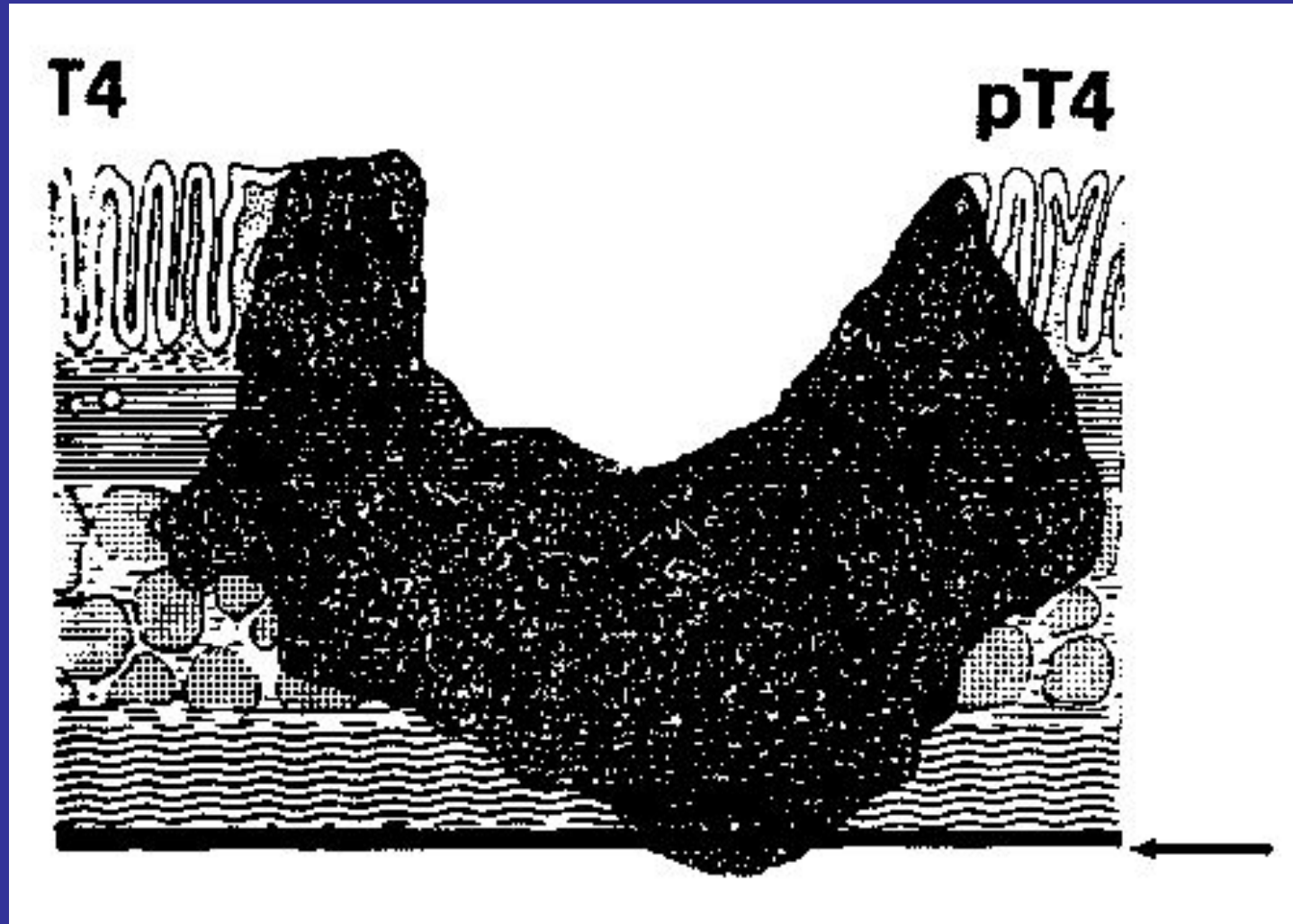
pT2



T3 – опухоль проникает в субсерозный слой



T4 – опухоль поражает соседние органы и
ткани и/или проникает через
висцеральную брюшину

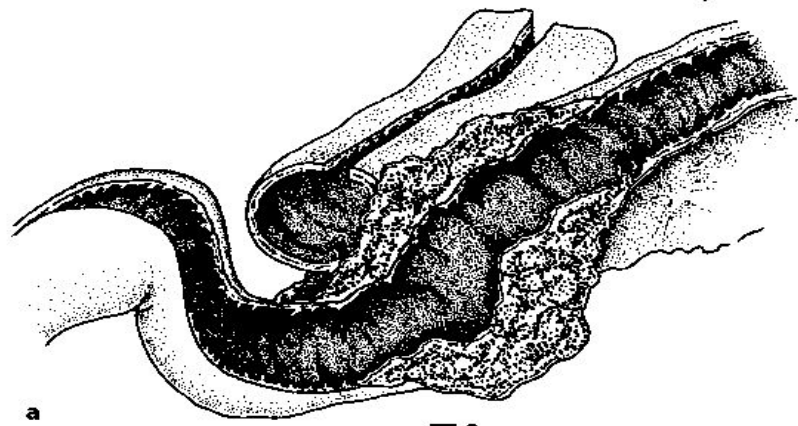


TNM-7

- **T4a** - прорастает серозную оболочку
- **T4b** - прорастает клетчатку или окружающие органы или структуры

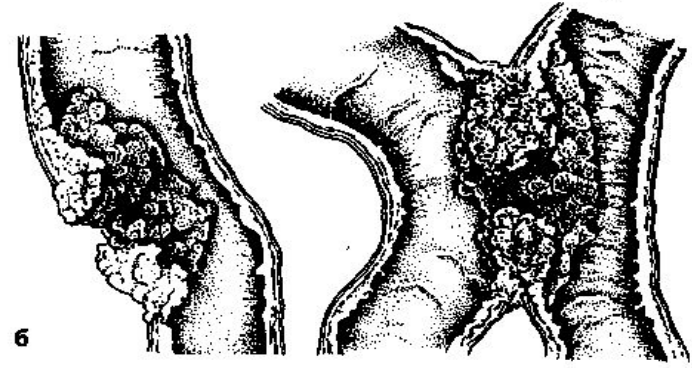
T4

pT4



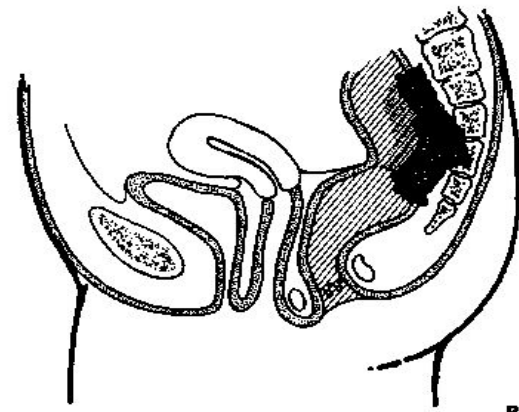
T4

pT4

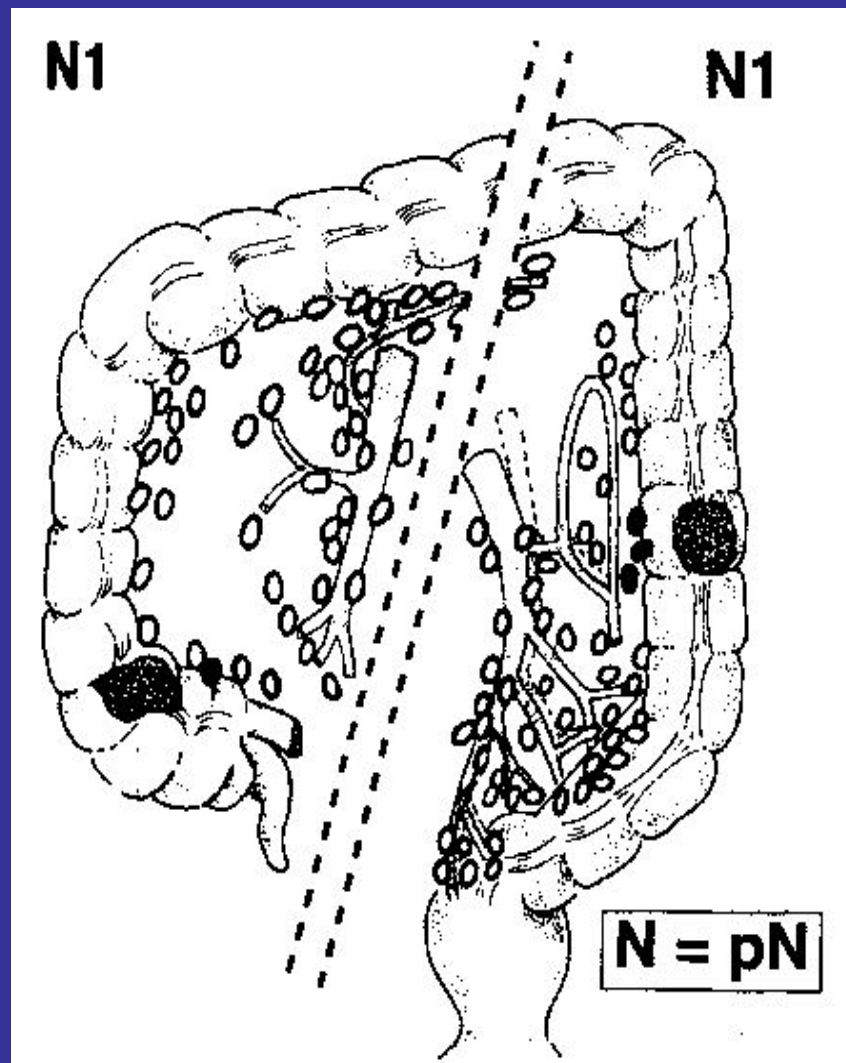


T4

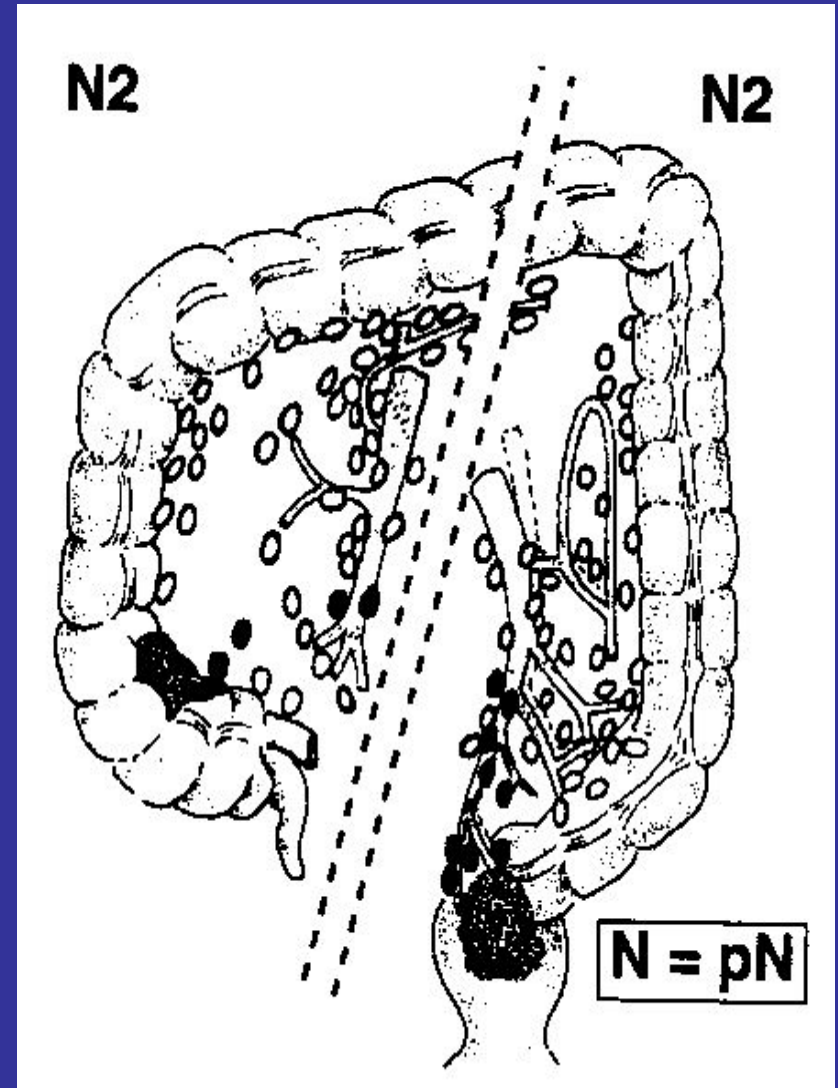
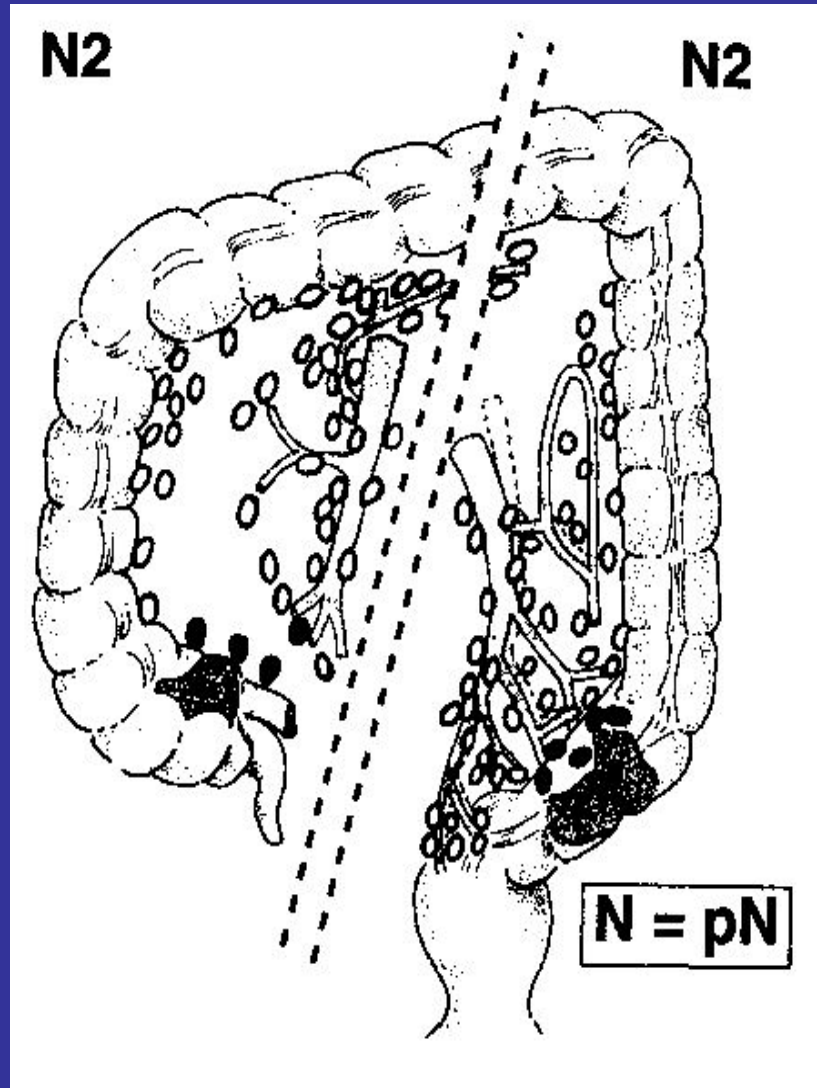
pT4



N1 – поражено от 1 до 3 регионарных лимфоузлов



N2 – поражено 4 и более регионарных лимфоузлов



N - nodulus

N1

Метастазы в 1-3 регионарных лимфоузлах

N1a - 1 узел

N1b - 2 – 3

N1c – вне регионарных лимфоузлов

N2 - 4 и более регионарных лимфоузлов

N2a 4 – 6 лимфоузлов

M - metastasis

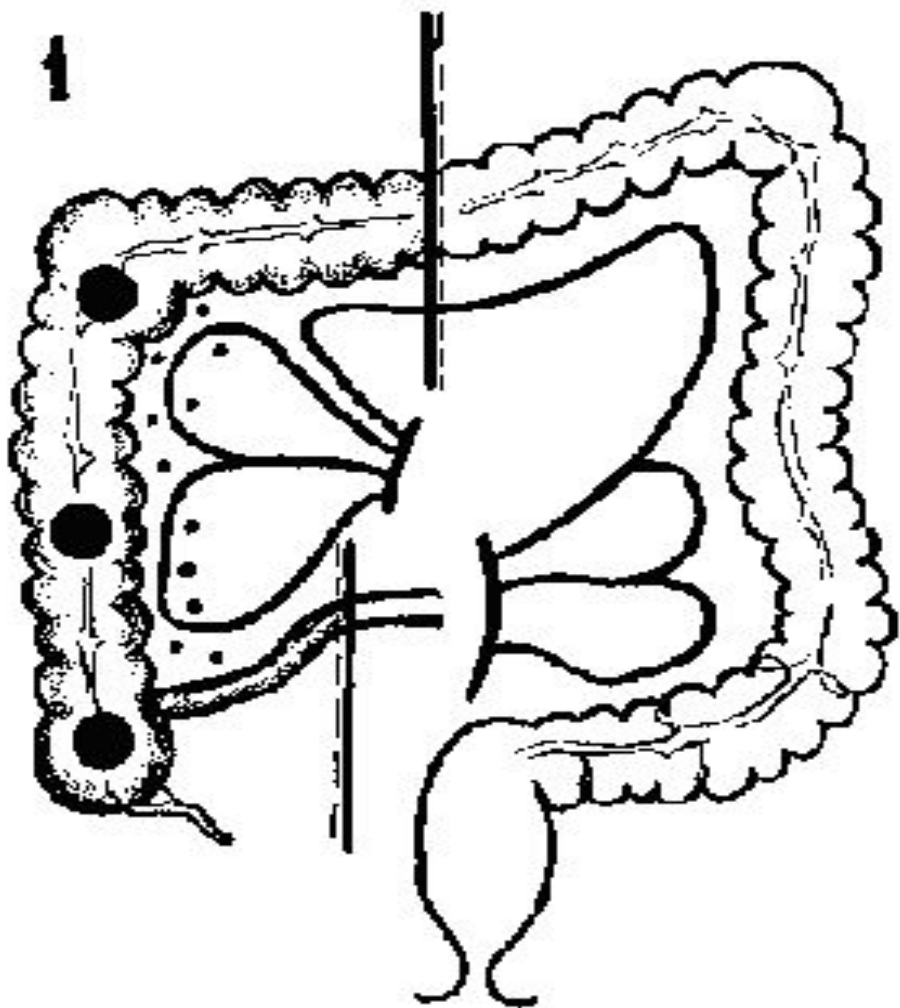
• **M1** - отдаленные
метастазы

• **M1a** - один орган

• **M1b** > более 1 органа

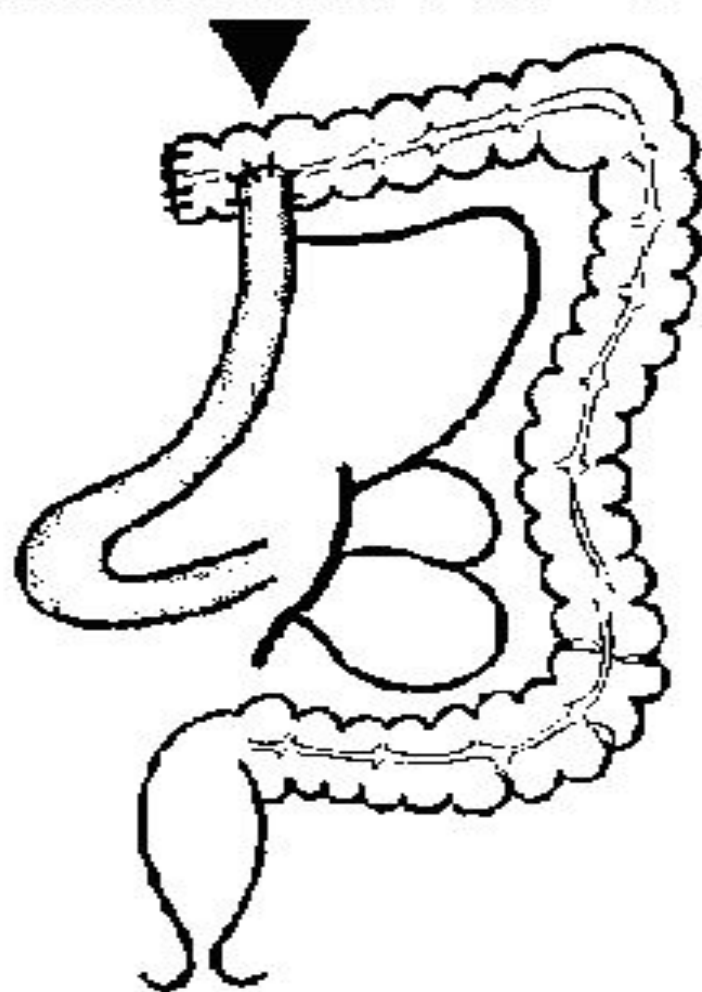
Правосторонняя гемиколэктомия и илеотрансверзоанастомоз

1

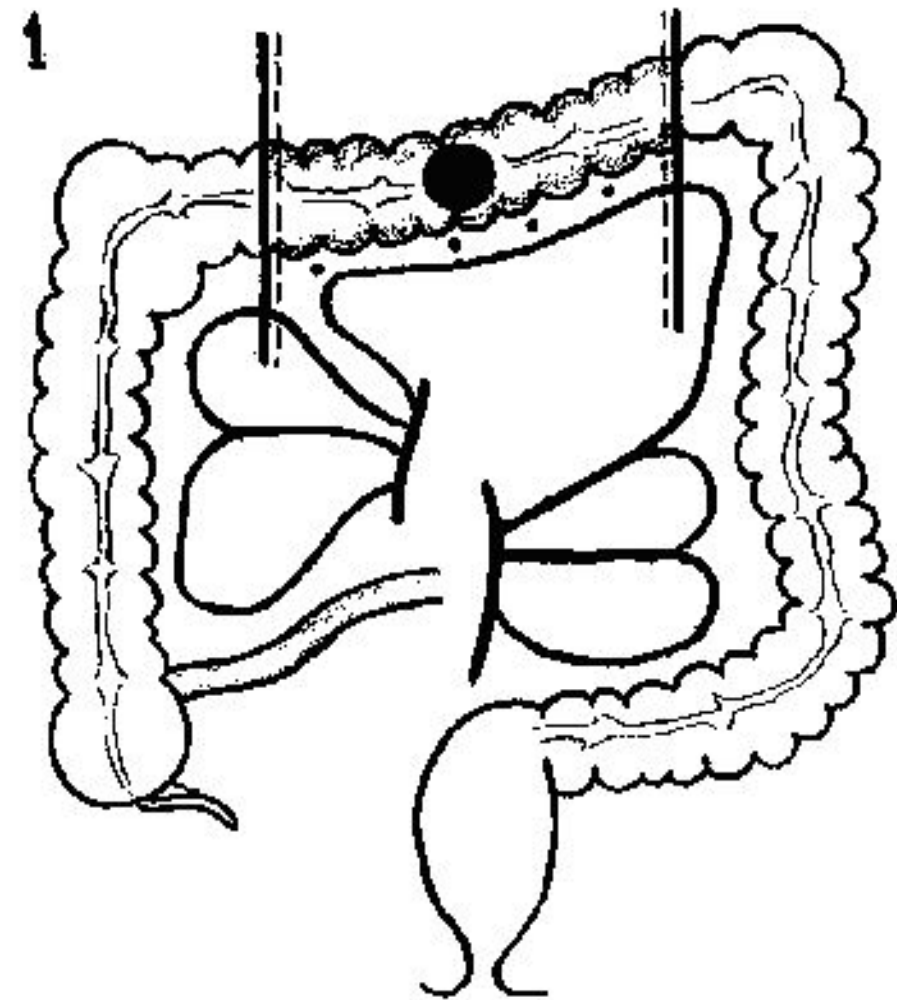


ИЛЕОТРАНСВЕРЗОАНАСТОМОЗ

2

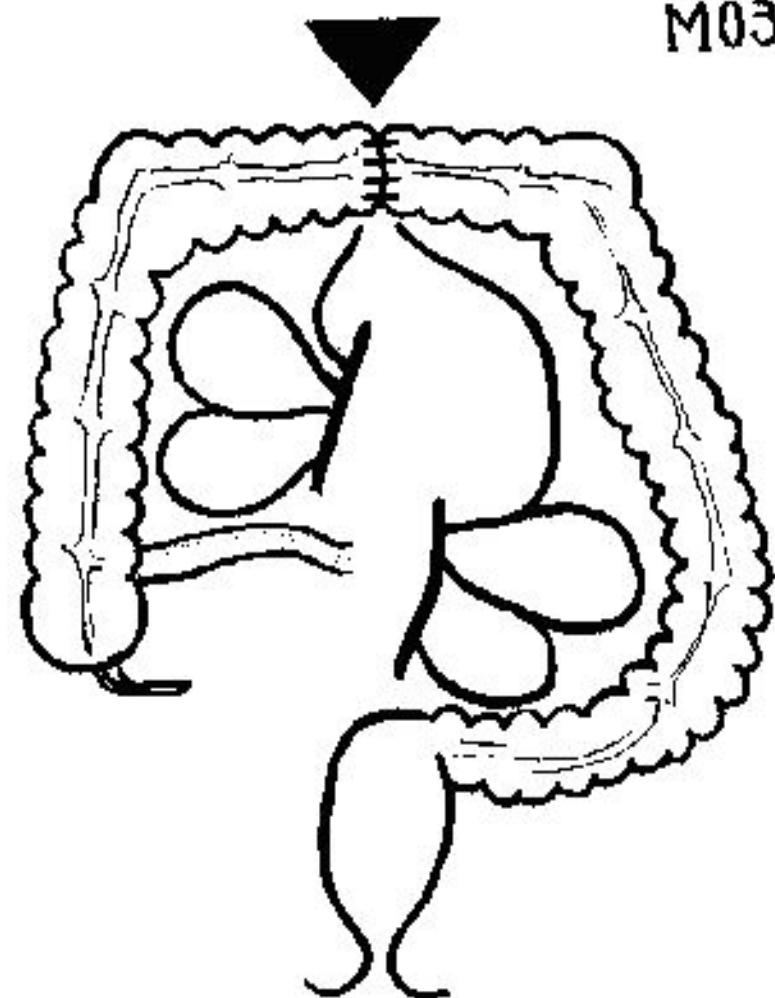


Резекция поперечной ободочной кишки



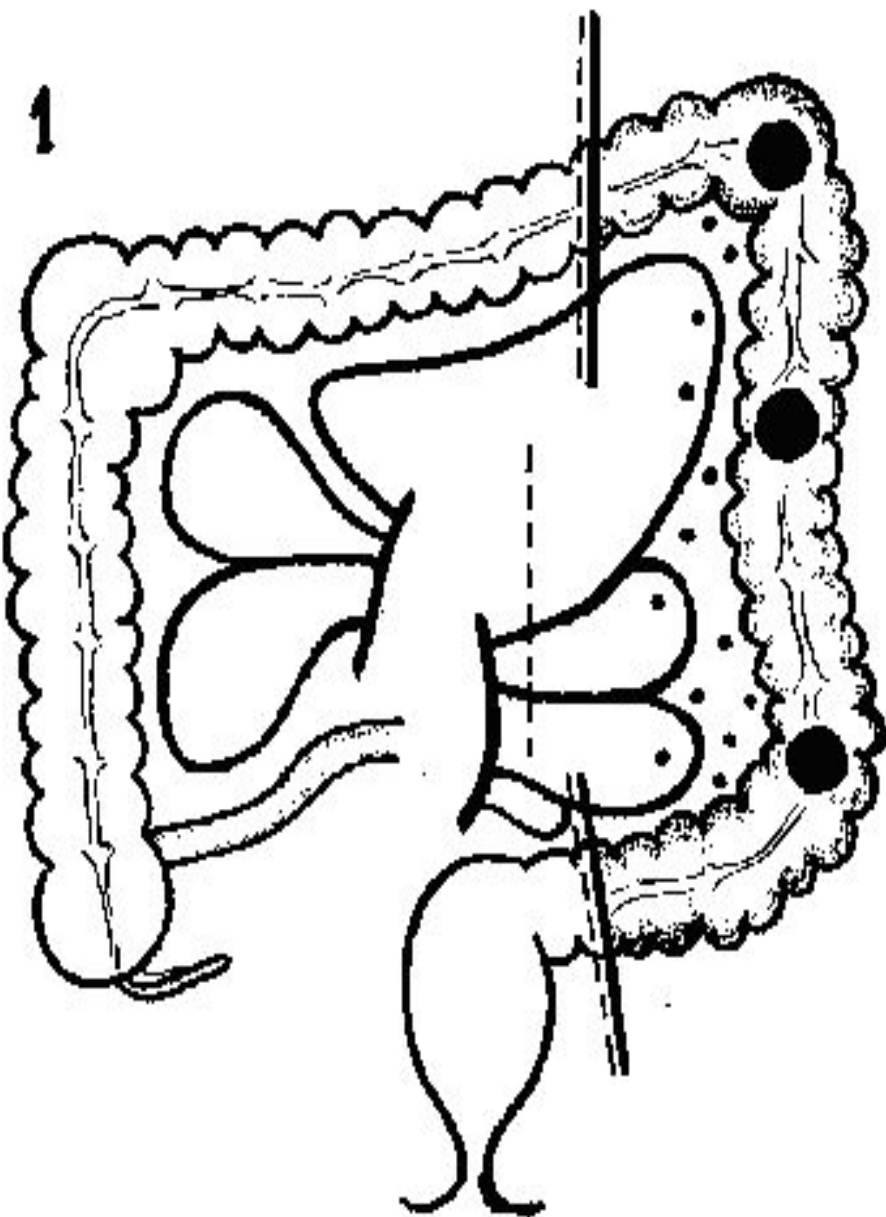
ТРАНСВЕРЗОТРАНСВЕРЗОАНАСТО-
М03

2



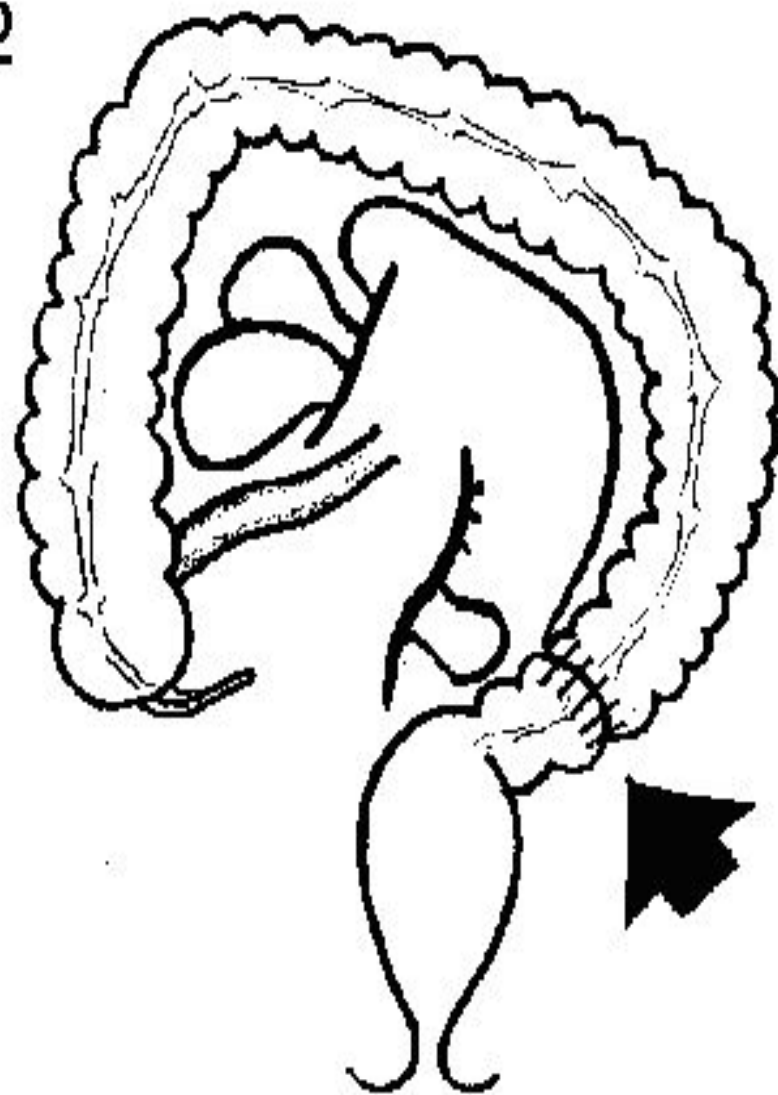
Левосторонняя гемиколэктомия

1



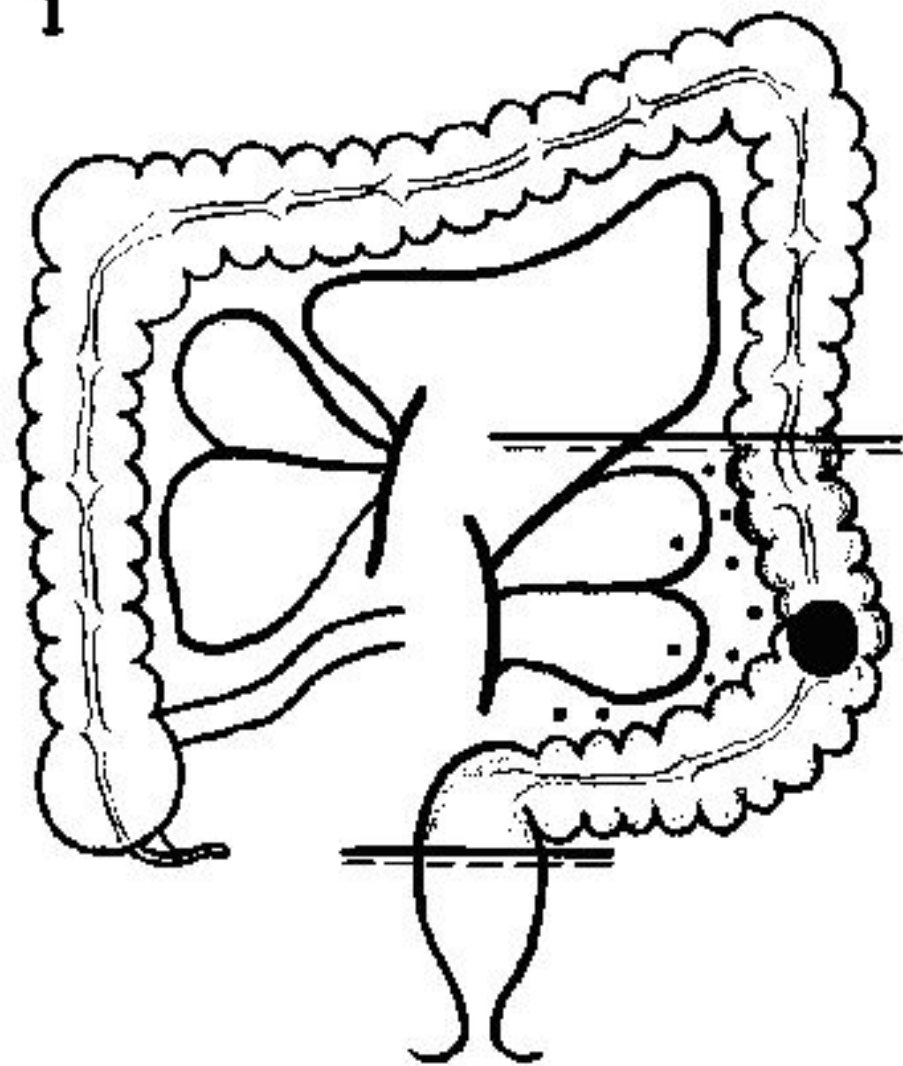
ТРАНСВЕРЗОСИГМОАНАСТОМОЗ

2



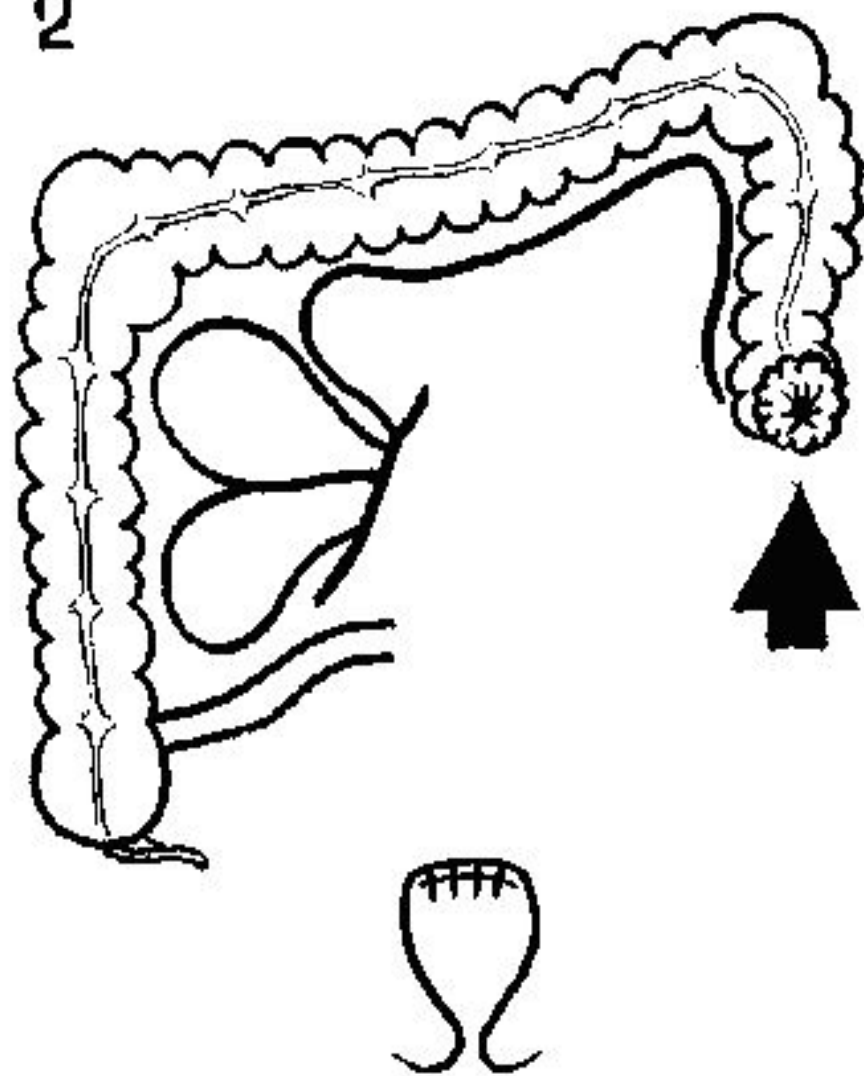
Операция по типу Гартмана

1

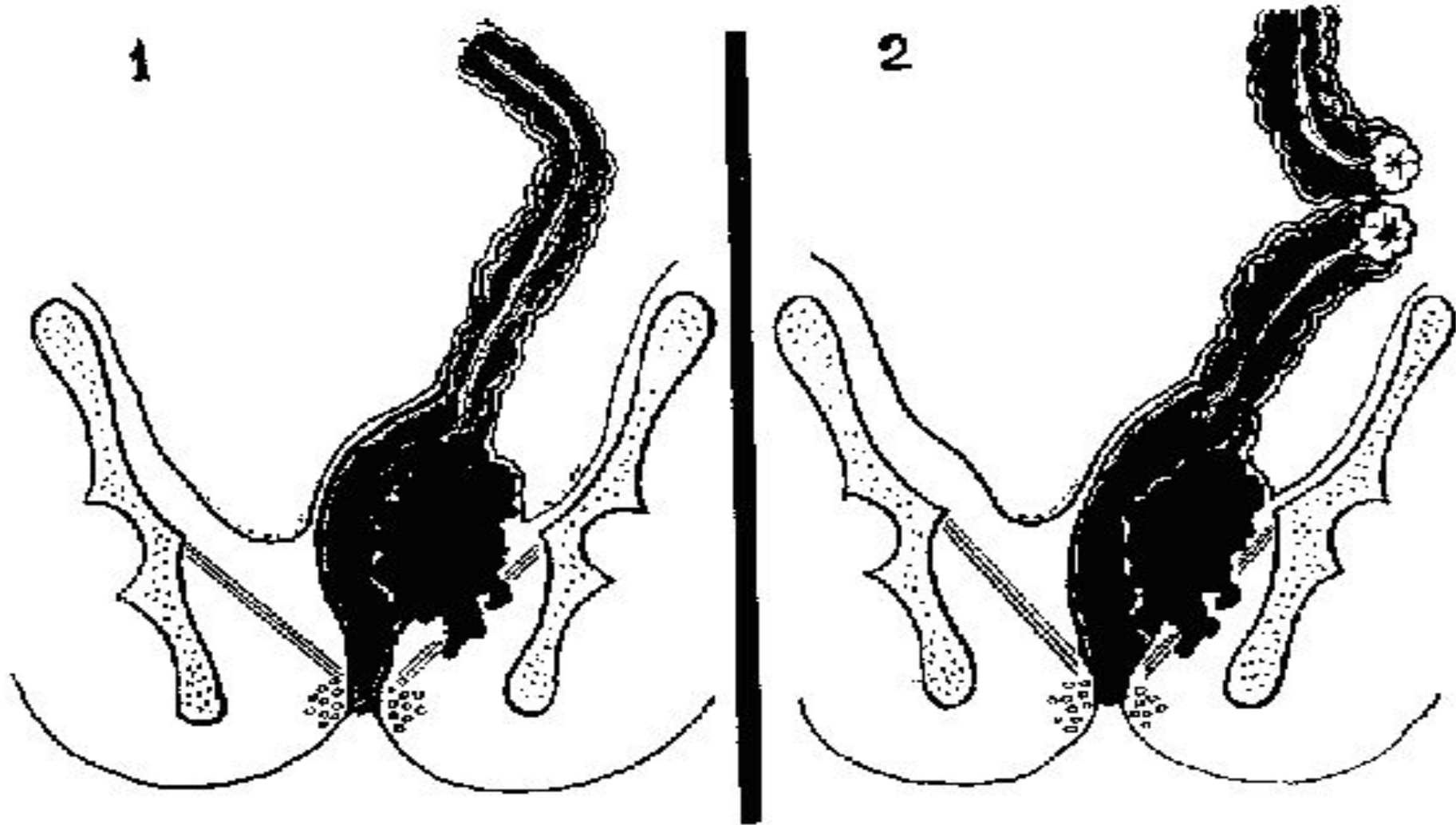


ПЛОСКАЯ КОЛОСТОМА

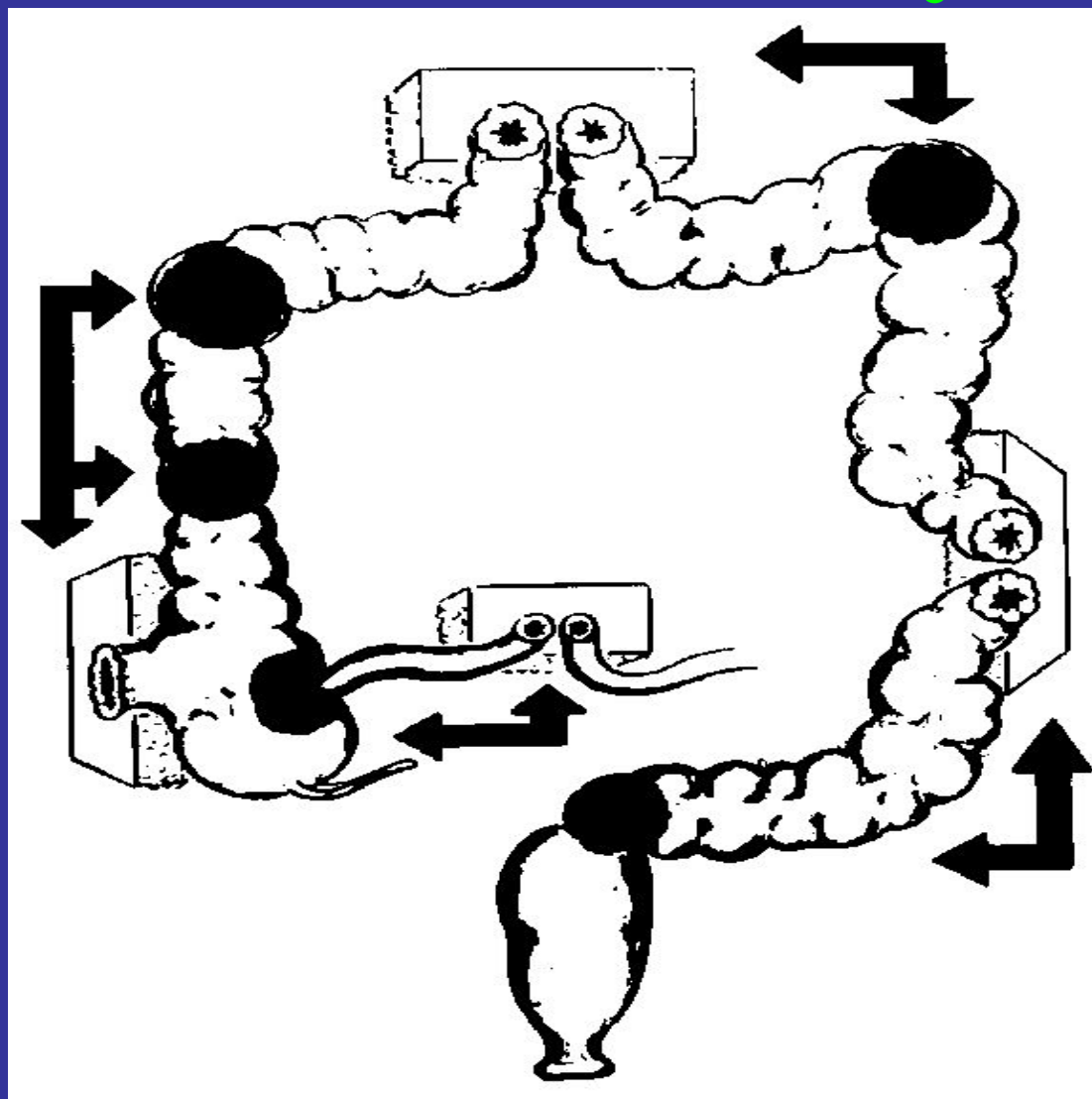
2



Двуствольный анус (паллиативная операция)

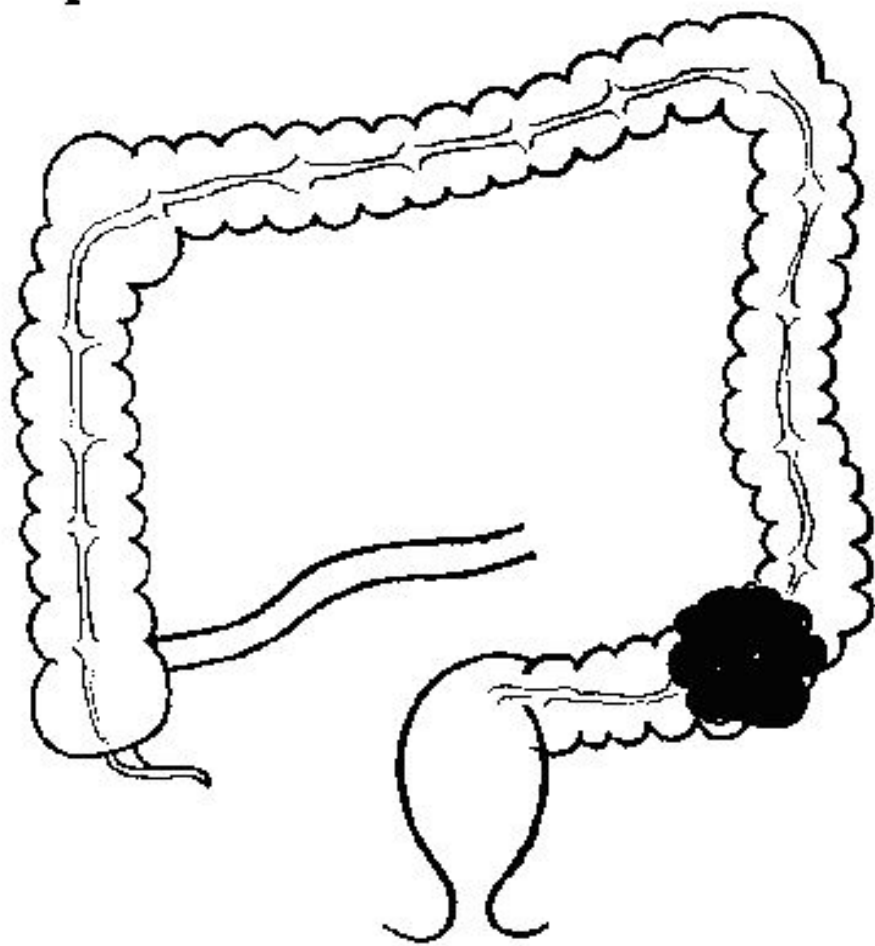


Виды колостом в зависимости от локализации опухоли

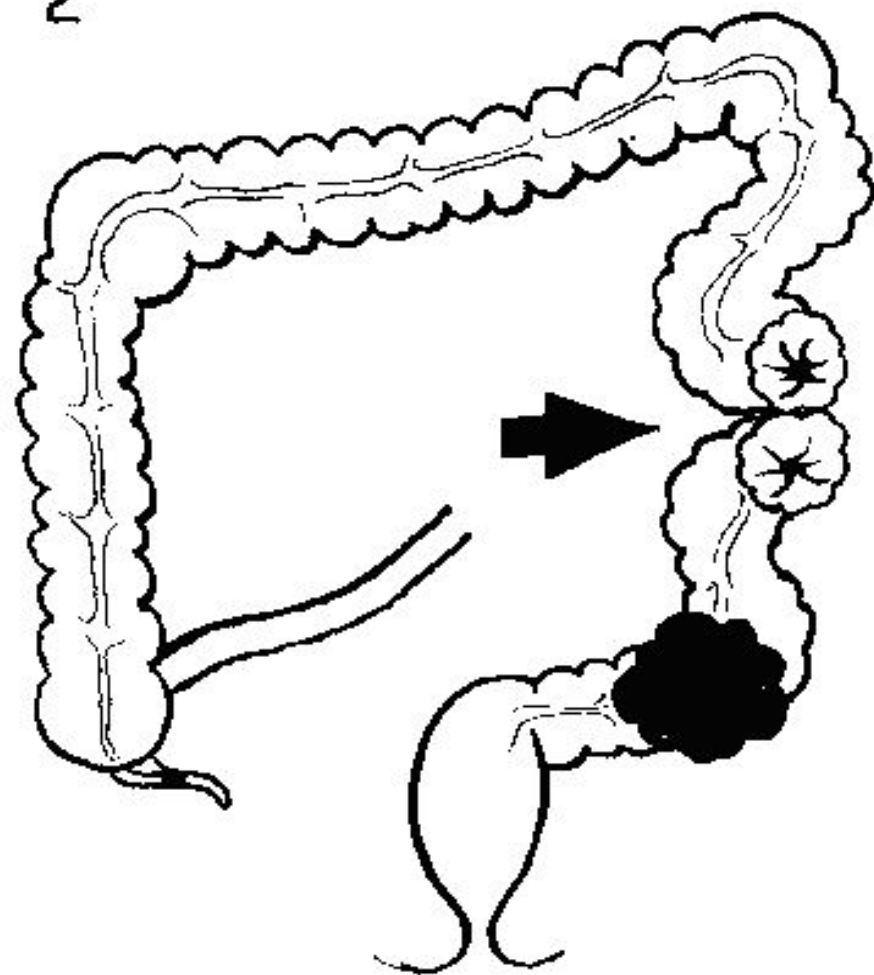


Создание двуствольного ануса (схема)

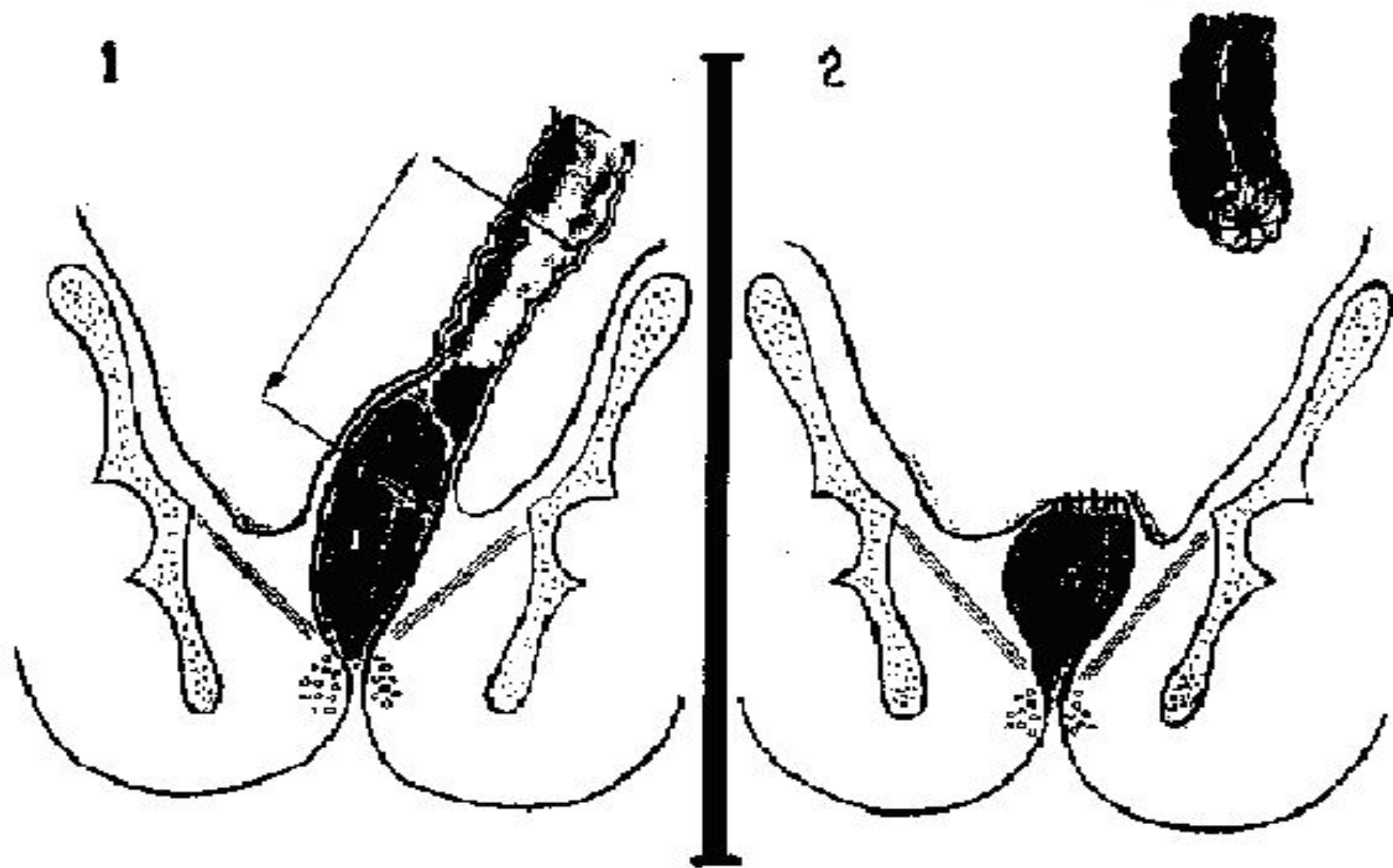
1



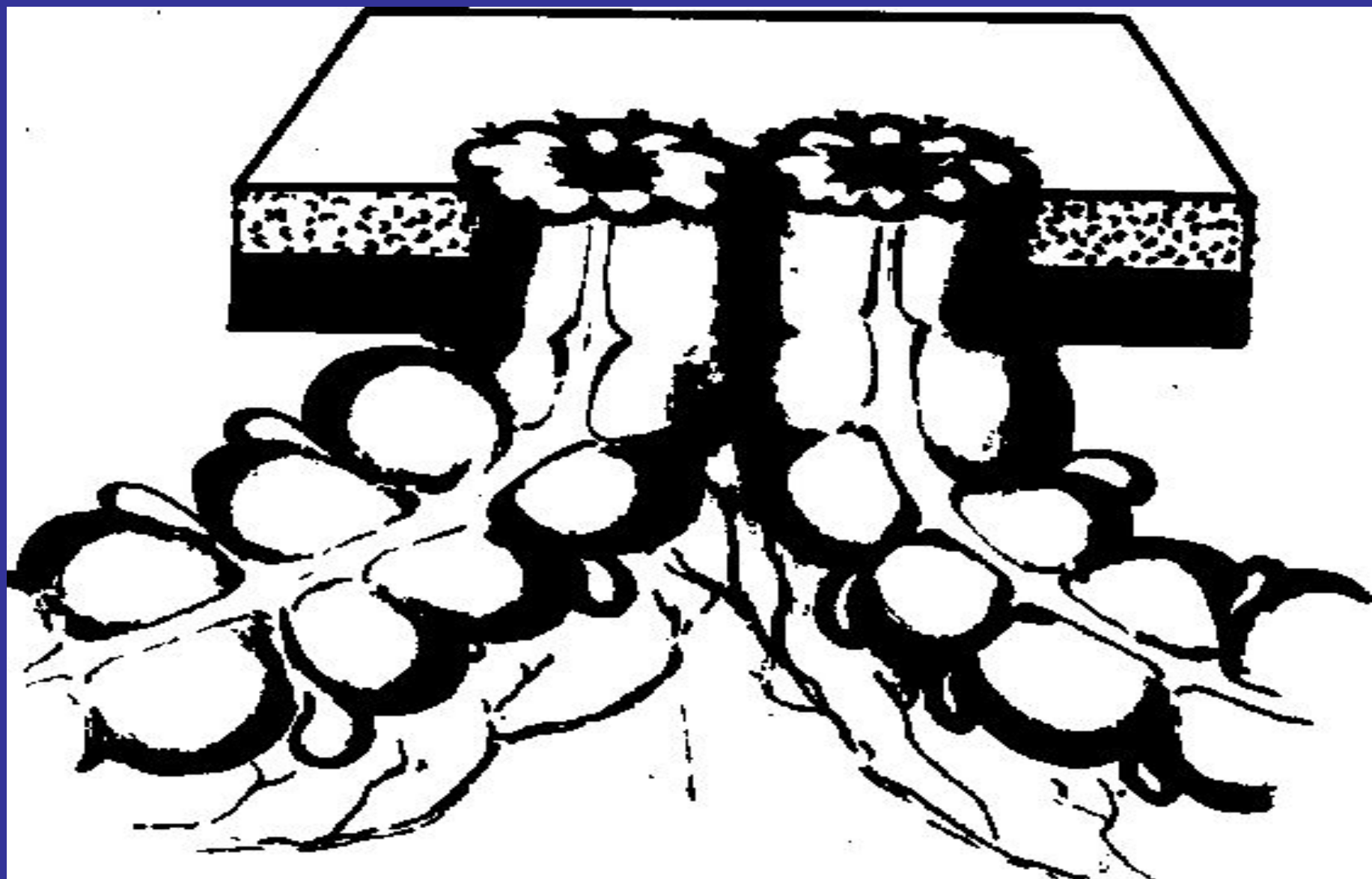
2



Операция Гартмана

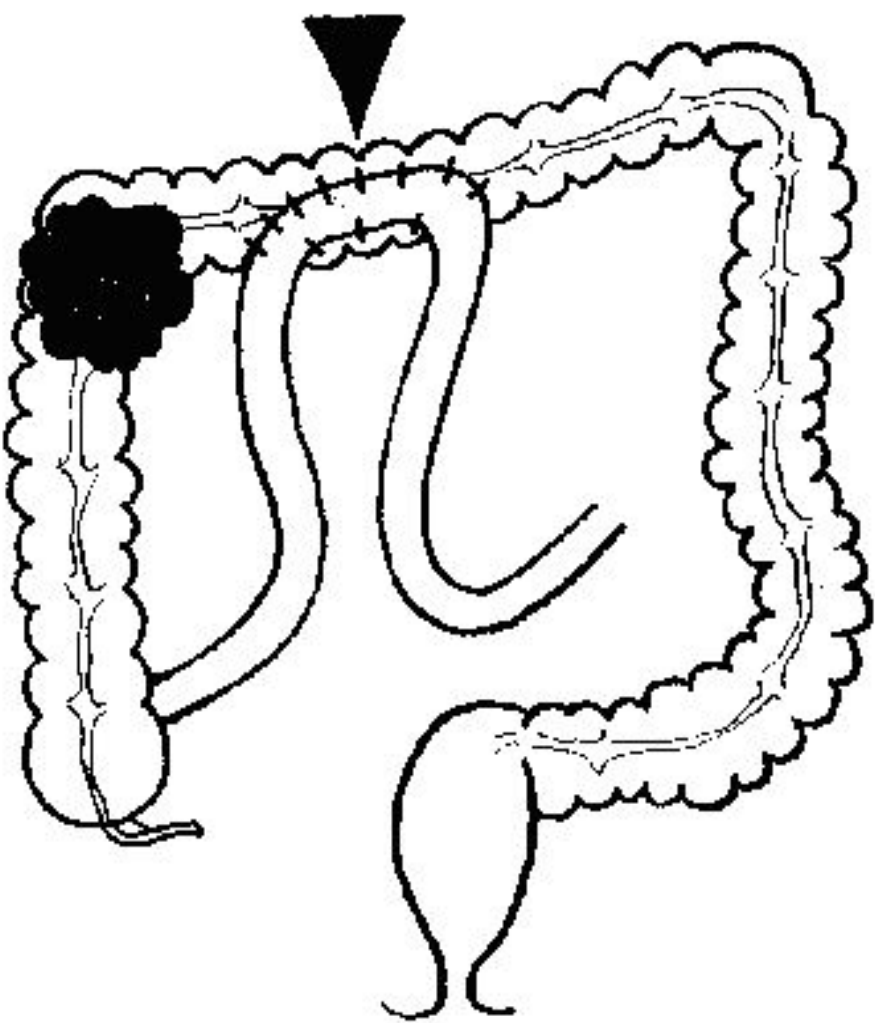


Двуствольная колостома




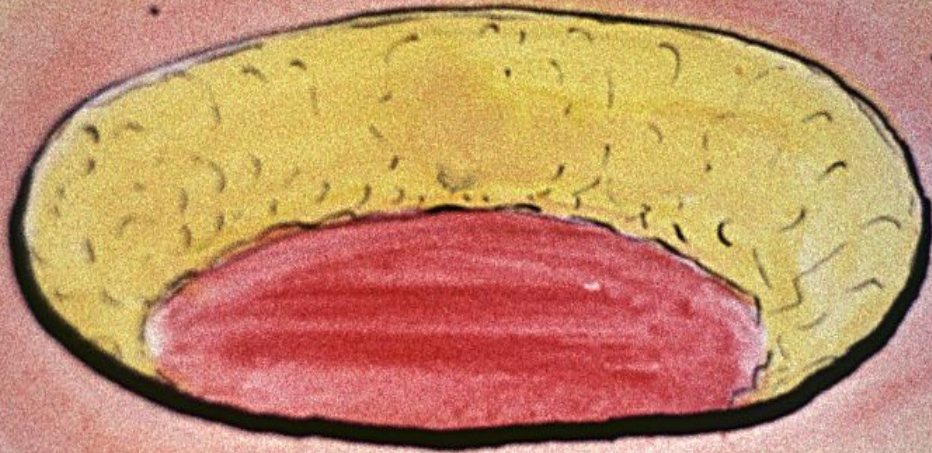
Обходные кишечные анастомозы (схема)

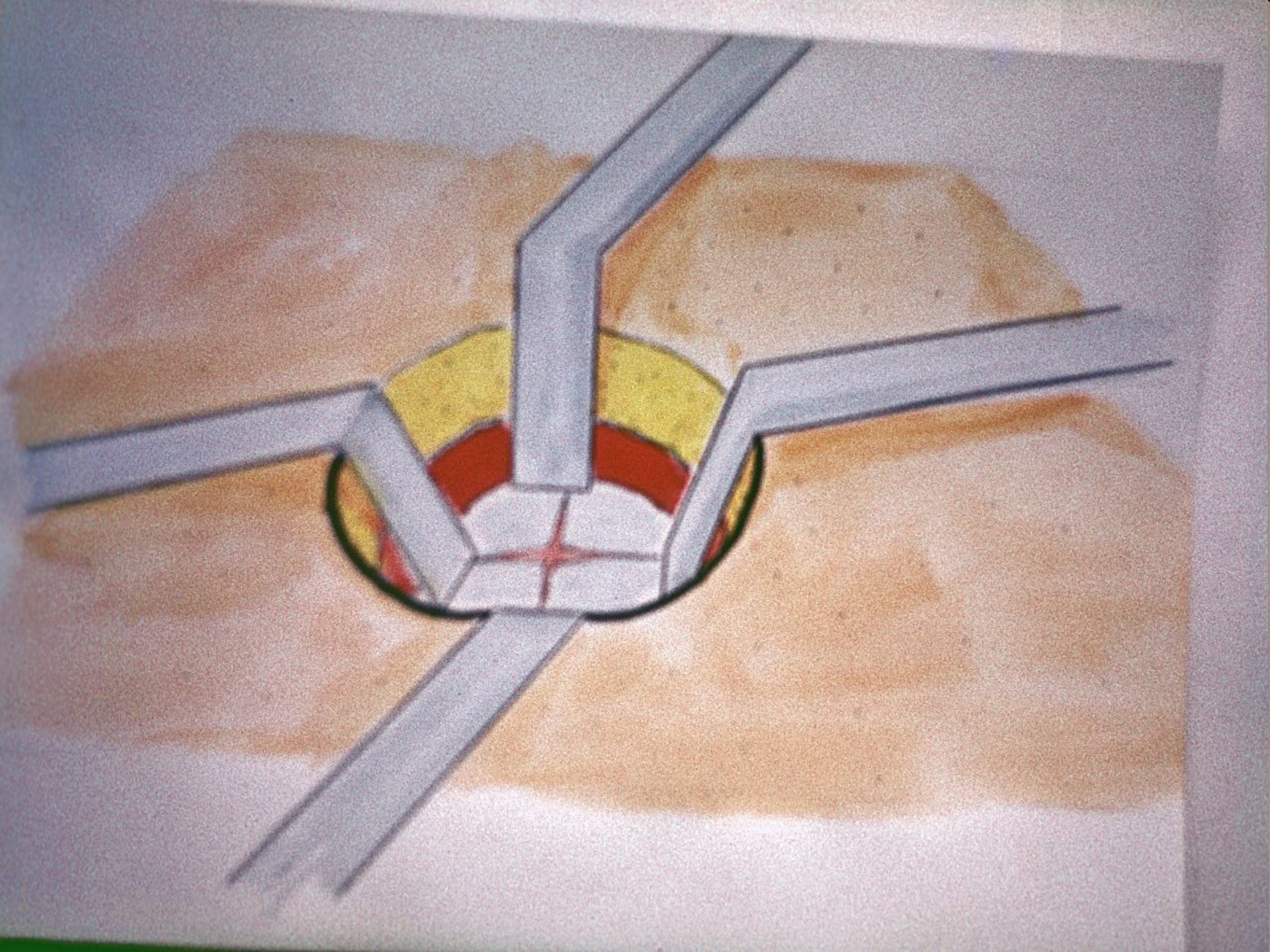
ИЛЕОТРАНСВЕРЗОАНАСТОМОЗ

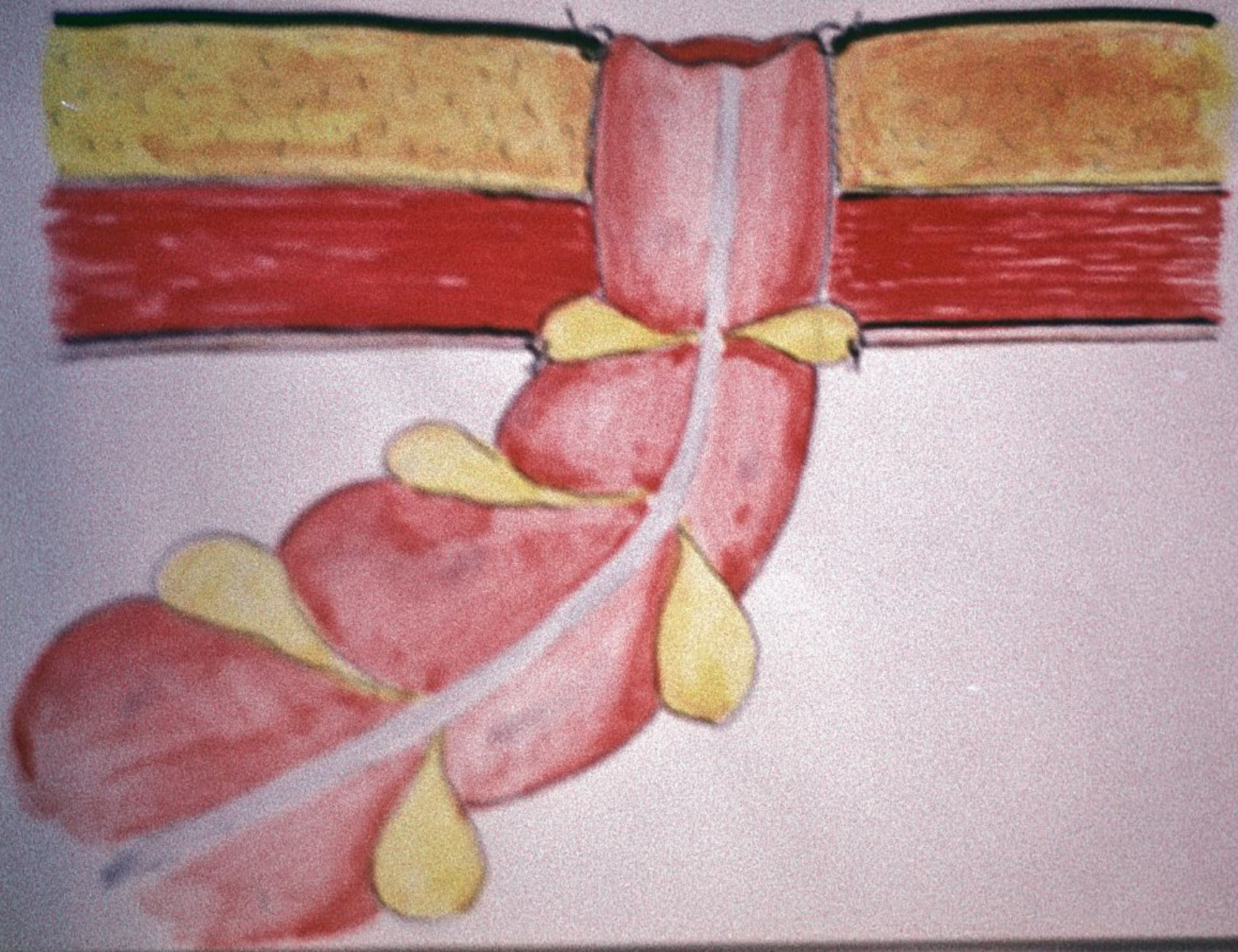



ТРАНСВЕРЗОСИГМОАНАСТОМОЗ

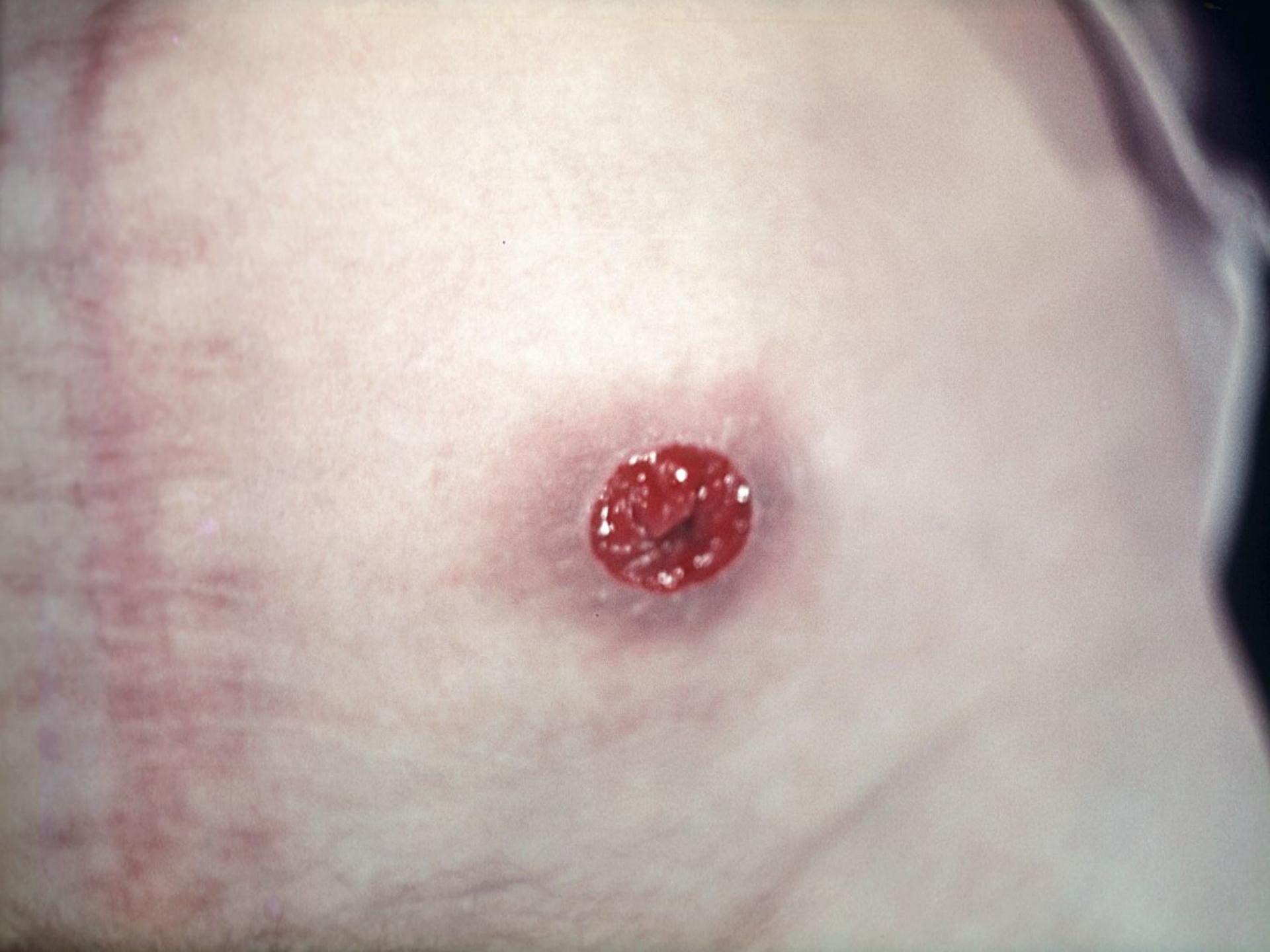

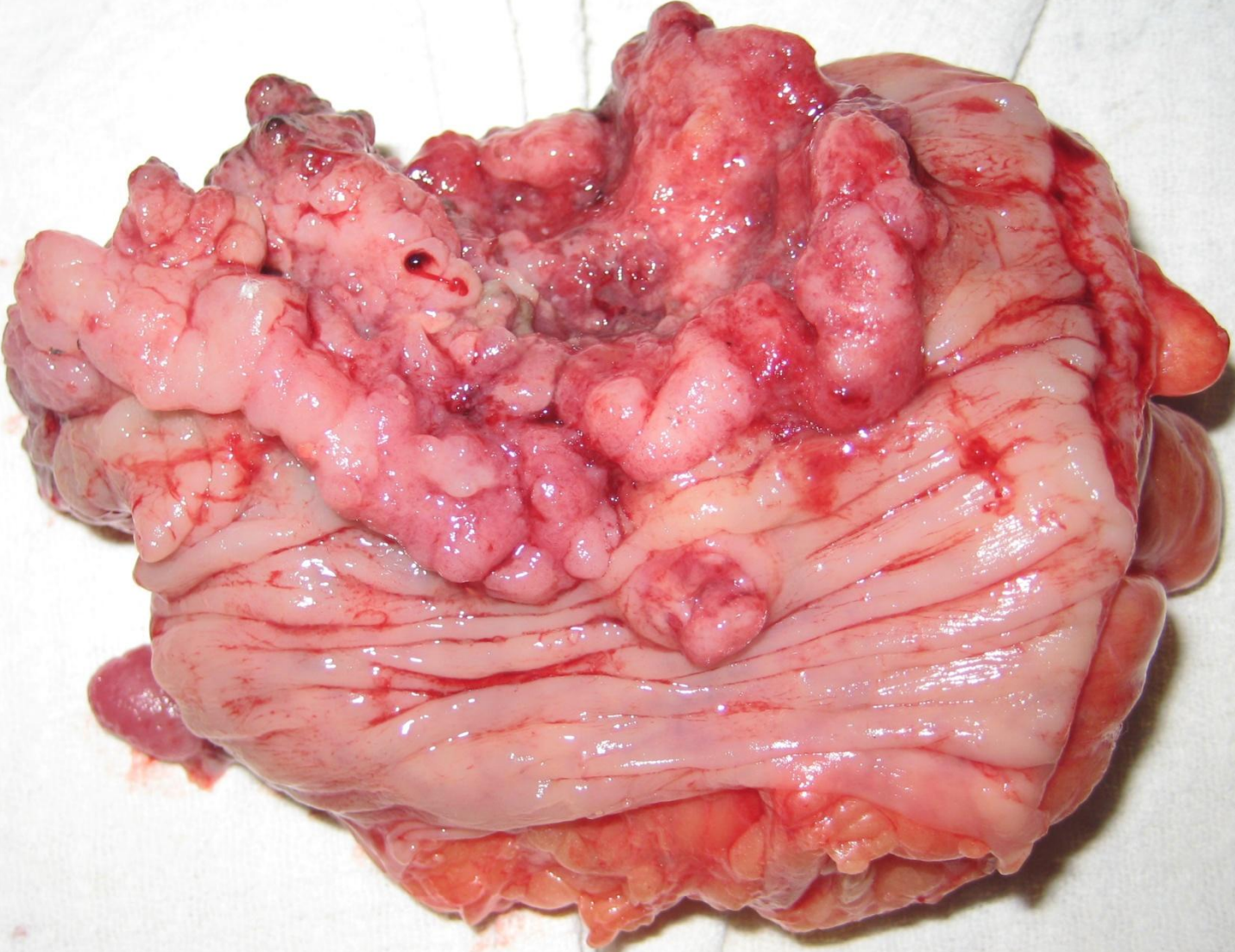


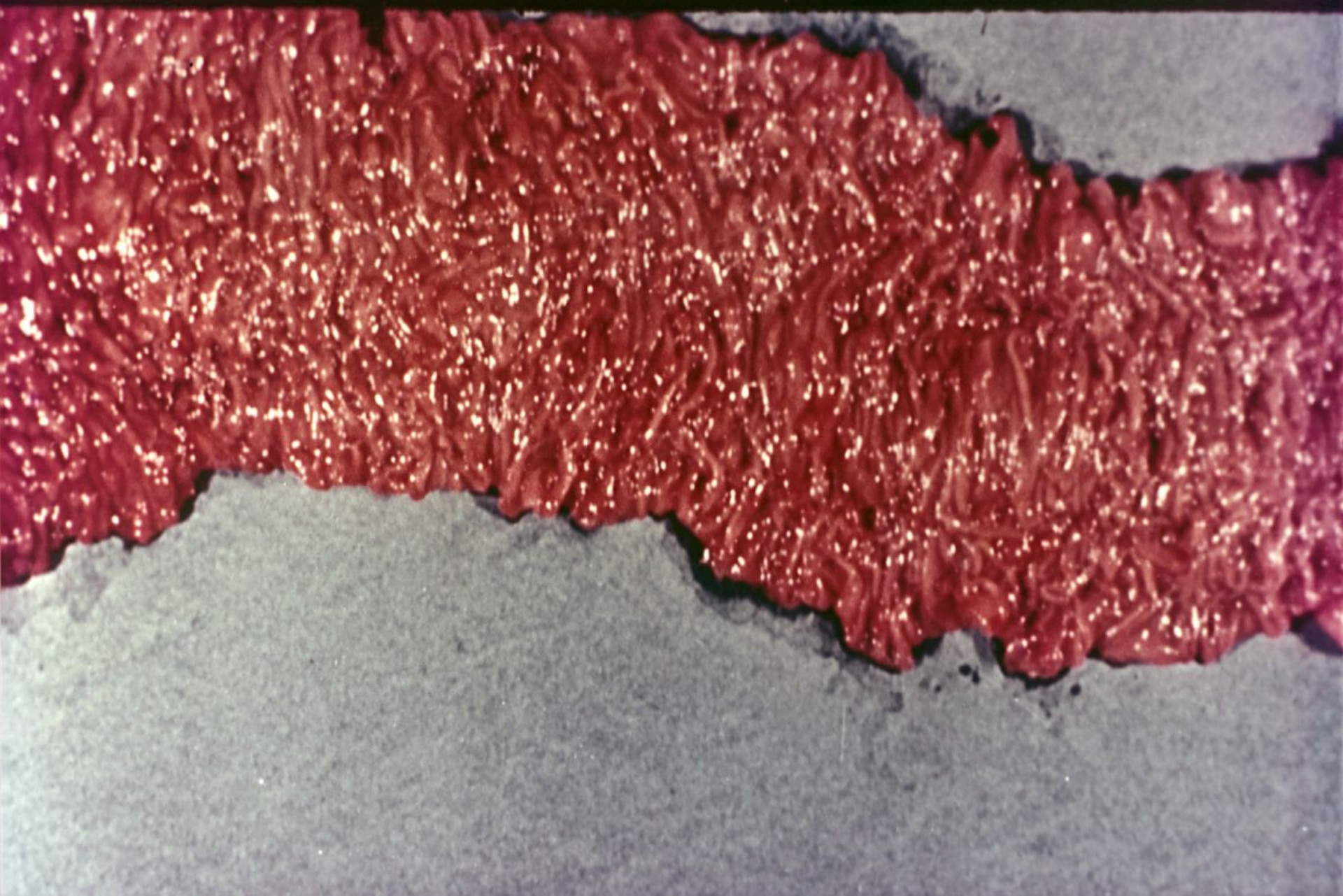



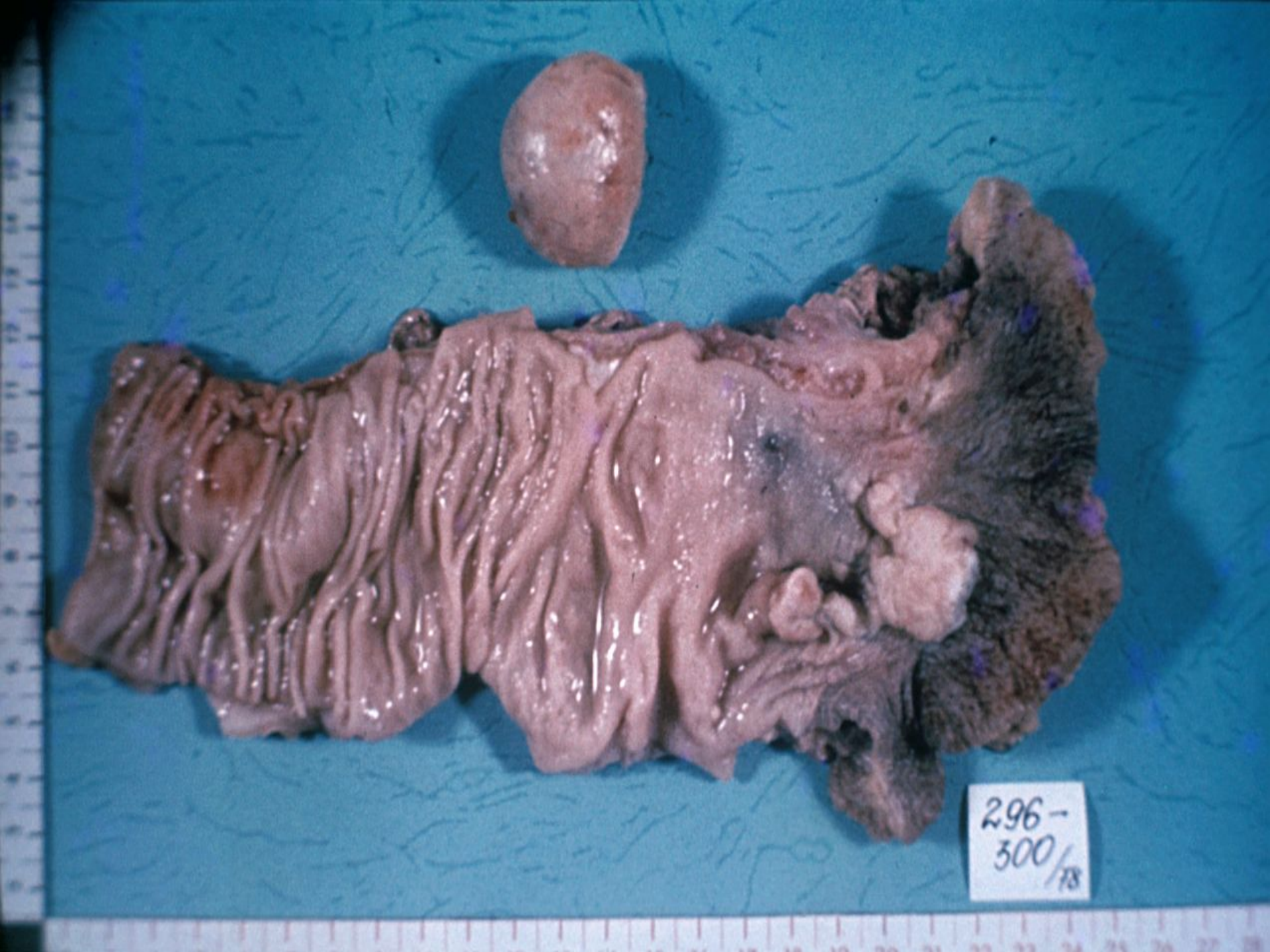










296-
300/18