КӨЗ АЛМАСЫН ҚОЗҒАЛТАТЫН БҰЛШЫҚ ЕТТЕР АНАТОМИЯСЫ. IV ЖҰП НЕРВТЕР.

Орындаған: Stom Star Group
Тобы: СТК-330

Жоспар

- Кіріспе
- Көз алмасын қозғалтатын бұлшық еттер анатомиясы
- IV жұп нервтер
- Анатомо-морфологиялық құрылымы
- Зақымдалу симптомдары

Көздің бұлшықеттері. Көзалмасының алты бұлшықеттері және қабақты көтеретін бұлшықеттер қимыл мүшесіне жатады. Көзалмасының төрт бұлшықеті тік, ал қалған екеуі жоғарғы және төменгі қиғаш бұлшықеттер деп аталады *(252-сурет)*.

252-сурет. Көз бұлшықеттері.

1 — көздің тік жоғарғы бұлшықеттері (m. rectus superior); 2 — көздің бүйір тік бұлшықеті (m. rectus lateralis); 3 — көздің ортадағы тік бұлшықеті (m. rectus medialis); 4 — үстіңгі қабақты көтеретін бұлшықеті (m. levator palpebrae superioris); 5 — көздің жоғарғы қиғаш бұлшықеті (m. obliguus superior); 6 — шығыр (ілгек).

Тік бұлшықеттер *(m. recti)* жоғарғы, төменгі, ортанғы және бүйірдегі тік бұлшықеттер деп бөлінеді. Олар көз шарасының түбіндегі көру жүйкесі түтігінің айналасынан басталып, көз алмасының ақ қабықшасына, содан көз алмасының экваторының аттас жерлеріне жалғасады. Бұл тік бұлшықеттер көздің алмасын жоғары-төмен аударуға және оны ішке және сыртқа бұруға жәрдемдеседі. Көзді аударып-төңкеріп тұрады.

Жоғарғы қиғаш бұлшықет *(m. obliguus superior)* көз шарасының ішкі жиегінен басталып, көз алмасының сыртқы экваторының артына иіліп келіп бекиді. Бұл қиғаш бұлшықет жиырылғанда көз қарашығы төмен ауып және сыртқа да бағытталады. Көзді қылилағанда немесе мұрынның ұшын көруге әрекет жасағанда осы бұлшықет қызмет етеді.

Төменгі қиғаш бұлшықет *(m. obliguus inferior)* көз шарасының жоғарғы жақсүйек бөлігінен басталып, оны көлденең етіп, көз алмасының төменгі жағына иіліп, оның сырт жағының экваторының артқы бөлігіне бекиді. Бұл қиғаш бұлшықет жиырылғанда көз қарашығы жоғары және сыртқа қарай бағытталады. Көздің бұлшықеттері мен көз шарасының аралығында орналасқан **май денелері** *(corpus adiposum orbitae)* көз алмасын соғылудан сақтайды.

IV НЕРВ ШЫҒЫР НЕРВІ

IV жұп — шығыр нерві (nervus trochlearis) (7). Оның ядросы ортаңғы мидың қақпағында төрт төмпешіктің төменгі төмпешігі маңайында орналасқан. Нерв сильвий су жолын айналып өтіп, ортаңғы мидың қақпағы тұсынан мидың ішінен шығады.

Көру анализаторының анатомо-морфологиялық құрылымы

Көру анализаторы төрт невроннан тұрады

Бірінші неврон – көздің торлы қабықшасындағы таяқшалар мен сауытшалар.

Екінші неврон – көздің торлы қабықшасындағы биполярлы клеткалар.

Үшінші неврон – көздің торлы қабықшасындағы түйірлі (ганглиозды) клеткалар, олардың аксондары өзара бірігіп көру нервін (2) құрастырады. Көру нерві көру тесігі арқылы көз қуысынан бас сүйек қуысына (ми сауытына) өтеді де түрік ері төмпешігінің алдында жартылай айқасып (3), көру нервінің айқасуын (chiasma opticum) құрады. Одан әрі көру нерві жолы (tracus opticus) (4) болып, біріншілік ми қыртысы асты көру орталықтарында (төрт төмпешіктің алдыңғы қос төмпешігі, сыртқы иінді дене, ми жастығы) аяқталады.

- Төртінші неврон клеткалары сыртқы иінді денеде (5) орналасқан. Олардың аксондары көру жолын құрастырады. Бұл жол ішкі капсуланың артқы сирағының артқы бөлігі арқылы өтіп, желпуіш түрінде тарап – Грациоле сәулесі (6) ми сыңарының шүйде бөлігінің іш жағындағы (7) құс аяқшасының тепкіші атты салаға, сына және тіл ирелеңдеріне келіп тоқтайды.

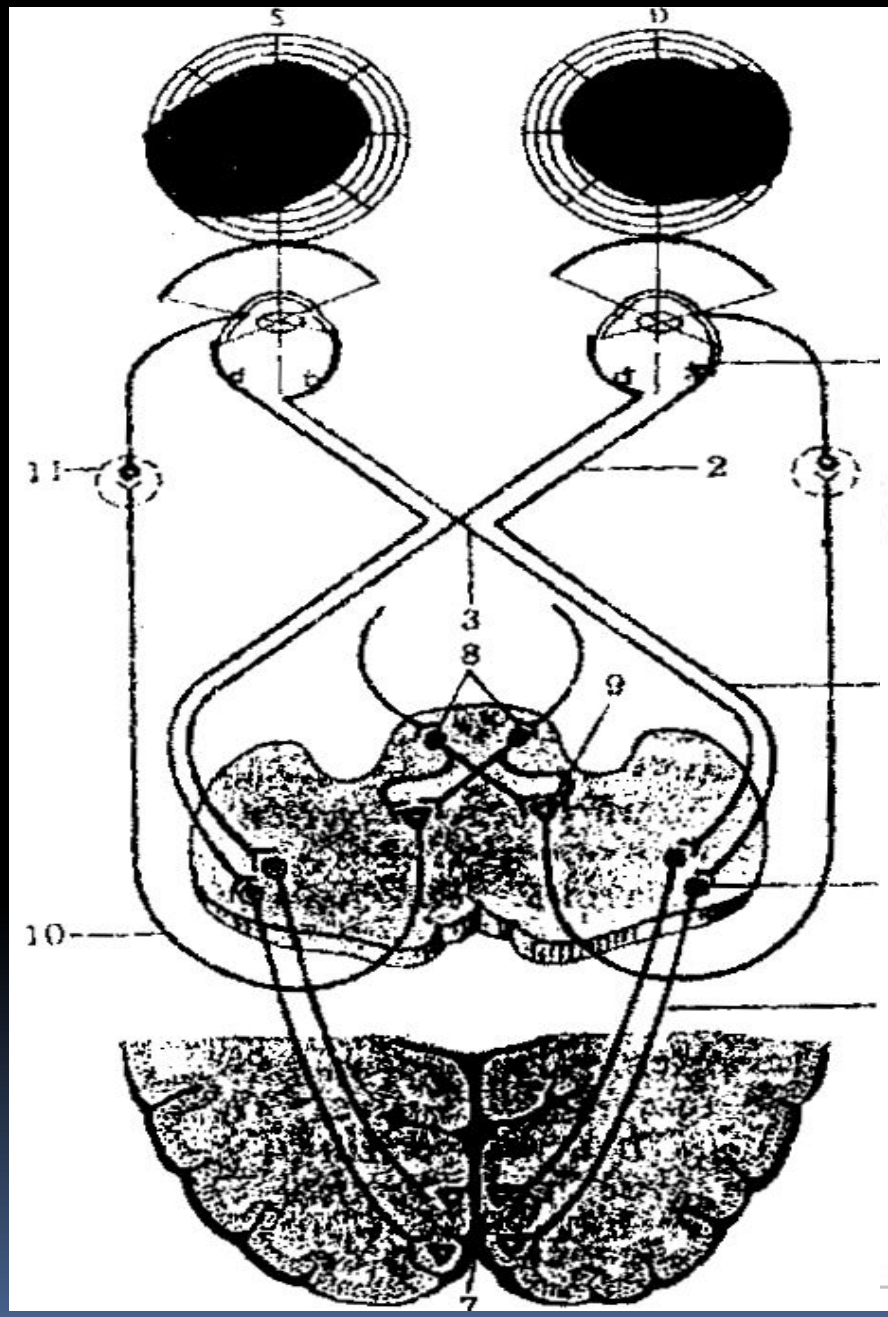

74-сурет. Көру анализаторы құрылымын схемасы: 1- тор қабықша нейрондары; 2- көру нерві; 3- көру нервтерінің айқасуы (киылысуы); 4- көру нерві жолы; 5-сыртқы иінді дене клеткалары; 6- Грациоле (көру) сәулесі; 7- қарақұс (шүйде) бөлімінің ішкі беткейі; 8- алдыңғы қостөбешік ядросы; 9- III жұп ми нерві (көз қозғағыш) ядросының клеткалары; 10- көз қозғайтын нерв; 11- кірпік түйіні

Зақымдалу симптомдары

Зақымдану симптомдары

Көздің көргіштігін тексеру арқылы оның қалыпты мөлшерден ауытқымағанын (1,0), төмендегенін (0,9, 0,8, 0,7, т.с.с.) немесе соқыр болып қалғанын (амавроз) анықтауға болады.

Көру аясын тексеру кезінде (79-сурет) оның барлық жағынан (центрлес) тарылуын (2), дақ боп (1) жоғалуын (скотома) және жартылай тарылуын (гемианопсия) байқауға болады. Бұл симптомдар көру анализаторының қандай деңгейде зақымданғандығын анықтауға көмектеседі.

Мысалы, көру нервінің зақымдануына байланысты осы жағындағы көз көрмей қалады, ал хиазманың түгелімен зақымдануы екі көзден бірдей соқыр қылады.

Хиазманың ішкі айқасқан бөлігінің

зақымдануы кезінде көру аясының сыртқы жақтары жоғалады – *битемпоральды гемианопсия* (4), ал егер оның сыртқы жағы зақымданса, көру аясының ішкі жартысы жойылады – *биназальды гемианопсия* (5).

Көру жолының оң жағынан зақымдануы көру аясының сол жағын жоғалтады – сол жақтық гемианопсия (6), ал оның сол жағы зақымданса, оң жақтық гемианопсия пайда болады.

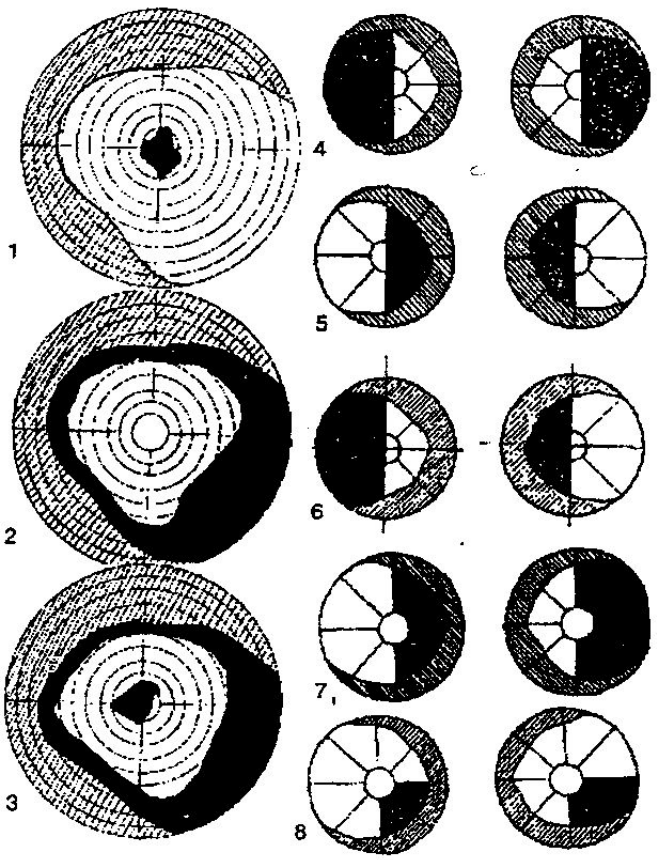

79-сурет. Көру анализаторының әр түрлі деңгейде зақымдануына байланысты көру аясының жоғалу ерекшеліктері: 1- дақ болып жоғалуы (орталық скотома); 2- көз аясының жан-жағынан тарылуы; 3- көз аясының жан-жағынан тарылуының орталық скотомамен қатарласуы; 4- битемпероддық гемианопсия; 5- биназалдық гемианопсия; 6- сол жақтан (трактустық) гемианопсия; 7- орталық көру аясы сақталған оң жақтық (қыртыстық) гемианопсия; 8- оң жақтық төменгі квадранттық гемианопсия