Российский университет дружбы народов
Медицинский институт
Кафедра педиатрии

Презентация на тему:
«Первичная цилиарная дискинезия у детей»
«*Primary ciliary dyskinesia in children*»

к.м.н. О. В. Алексеева

2018

- **Первичная цилиарная дисфункия** —гетерогенное редкое генетически детерминированное заболевание, при котором поражаются подвижные структуры клеток (реснички и жгутики). Наиболее часто проявляется рецидивирующими и хроническими инфекциями верхних и нижних дыхательных путей и в 40–50% случаев — зеркальным расположением внутренних органов или гетеротаксией

- *Синонимы*: синдром Картагенера –однин из вариантов заболевания (Kartagener syndrome; Siewert syndrome; Зиверта–Картагенера); синдром неподвижных ресничек (Immotile cilia syndrome), двигательная цилиопатия (The motile ciliopathy)

Эпидемиология

- Распространенность болезни — от 1 на 2265 до 1 на 20 000 населения, но истинная распространенность может быть выше
- Среди пациентов с бронхоэктазами — 13%,
- Среди больных с обратным расположением внутренних органов — 25%

Данные нуждаются в коррекции:

-из-за низкой доступности диагностики

- сложность диагностики, даже в специализированных центрах до 30% пациентов могут быть пропущены

- неизвестна распространенность вторичной цилиарной дискинезии у больных острыми и хроническими заболеваниями дыхательных путей

История изучения

Зиверт А.К. Случай врожденной бронхоэктазии у больного с обратным расположением внутренних органов. СПб.: журнал «Русский врач», 1902; 1(38): 1361-2.

M.Kartagener (Щвейцария) описана в 1936 г. как синдром Картагенера и др. на основе триады: хронические синуситы, бронхоэктазы и ситус транспозиции органов и показан семейный характер заболевания

70-е годы R.Eliasson и B.Afzelius связали дефекты строения аксонем мерцательного эпителия дыхательных путей с триадой Картагенера

Определение патологии как «синдрома неподвижных ресничек»

Определение патологии как «первичной цилиарной дисфункции» так как при наличии ультраструктурных дефектов может как полностью утрачивается подвижность ресничек, так и нарушаться активность их биения, что приводит к замедленному и хаотичному движению

Широкие исследования генетической структуры заболевания (с 2000 г), создание общемировых рекомендаций по диагностике, лечению и ведению больных (последние годы)

Генетические особенности

- Известны более 39 неоднородных генных мутаций, вызывающих первичную цилиарную дискинезию.
- Тип наследования: чаще аутосомно-рецессивный, однако описаны и более редкие Х-сцепленные формы заболевания
- Вероятность рождения в семьях ребенка с первичной цилиарной дискинезией – 25 %, здорового – 25%
- Гены, потенциально связанные с первичной цилиарной дисфункцией расположены на участках 3p, 4q, 5p, 10p, 11q, 13q, 15q, 16p,17q, 19q
- Наиболее часто дефект затрагивает гены, контролирующие синтез диенина реснички
- Реже- гены, котролирующие синтез других белков, связанных с осуществлением двигательной функции реснички: мотилина, бета-тубулина, кинезинов

Клинические проявления при первичной цилиарной дисфункции, как правило, не зависят от конкретных ультраструктурных нарушений

Генетическое исследование не рекомендуется в качестве рутинного метода

Некоторые фенотипы

- *DNAH11- (промежуточная цепь динеина axonemal 1)*
- *DNAH5 - кодирует динеин в наружных «рукоятках», определяющих силу перемещения*
- *DNAH5 - отсутствие наружных денеиновых «рукояток», реснички неподвижны*
- *CCDC39 и CCDC40 кодируют белки, необходимые для сборки наружных и внутренних динеиновых комплексов . Амплитуда движений ресничек снижена.*
- *HKH11 , RSPH4A , RSPH9 , RSPH1 – слабовыраженные клинические проявления*

Ультраструктура реснички (жгутика) в поперечном разрезе

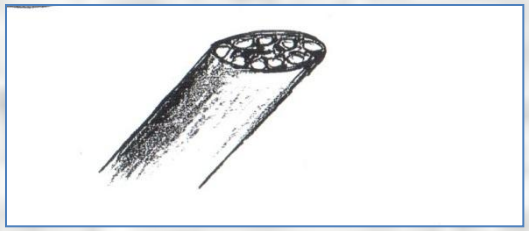

а – в норме;

б – при первичной цилиарной дисфункции

(один из вариантов нарушений структуры- тип 1, 74% больных)

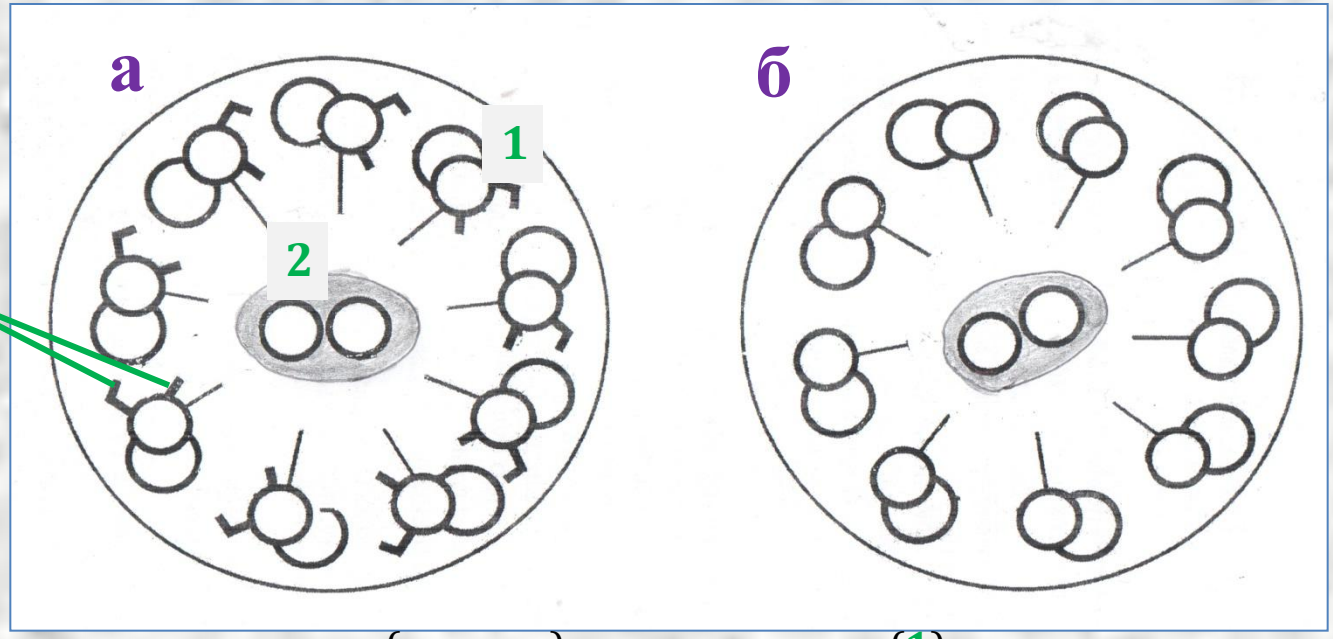

Внутренняя структура реснички(жгутика): девять дуплетов (1) окружают две синглетные трубочки в центре (2). Наружные и внутренние «ручки» (3) , состоящие из аксонемного белка **динеина**, обеспечивают взаимное скольжение микротрубочек, следствием чего является волнообразное движение всей органеллы.

При первичной цилиарной дисфункции «рукоятки» либо отсутствуют, либо неполноценны.

Основные ультраструктурные дефекты при первичной цилиарной дисфункции

Ультраструктурные дефекты строения ресничек

Дефекты динеиновых «ручек»

- Полное отсутствие наружных и внутренних динеиновых «ручек»
- Полное отсутствие внутренних динеиновых «ручек»
- Неполное отсутствие динеиновых «ручек»
- Аномально короткие «ручки»

Дефекты других структур реснички

- Отсутствие радиальных спиц
- Более 20% ресничек имеют дополнительные дуплеты
- Полное отсутствие аксонемы внутри интактной оболочки реснички

Сочетанные дефекты

- Полное отсутствие внутренних динеиновых «ручек» и радиальных спиц
- Отсутствие внутренних и наружных динеиновых «ручек» и центральной пары микротрубочек

Дефекты строения реснитчатой клетки

- Длина ресничек вдвое превышает нормальную
- Реснички с нормальной ультраструктурой, но беспорядочно ориентированы
- Отсутствие ресничек на клетках, которые относятся к реснитчатым

Нарушения не идентифицируются

Присутствие жгутиков и ресничек в клетках организма человека

Реснички, жгутики

нодальные клетки эмбрионального узла (в/у обеспечивают поворот внутренних органов)

реснитчатые клетки эпендимы желудочков головного мозга

фоторецепторы сетчатки глаза

клетки почечных канальцев

фаллопиевы трубы

жгутики сперматозоидов

желчевыводящие пути

мерцательный эпителий респираторного тракта

рецепторная часть слухового анализатора

Клиническая картина первичной цилиарной дисфункции

Характерно тотальное поражение дыхательной системы с ранней манифестацией симптомов (с первых дней жизни)

- **Легкое:** неонатальный респираторный дистресс-синдром, хронический кашель, повторные пневмонии, бронхоэктическая болезнь
- **Среднее ухо : х**ронический средний отит, кондуктивная тугоухость
- **Носовые и придаточные пазухи: н**еонатальный ринит, хроническая заложенность носа, слизисто-мышечный ринит, хронический пансинусит, носовой полипоз
- **Генитальный тракт:** мужское бесплодие (азооспермия при нормальном строении сперматозоида, оплодотворение in vitro успешно), реже – женское бесплодие, высокая вероятность внематочной беременности
- **Сопутствующие дефекты**
- Situs inversus totalis
- Гетеротаксия (врожденные сердечно-сосудистые аномалии)
- **Крайне редко – поражение центральной нервной системы, глаз**

Признаки хронического заболевания легких у детей

Общие симптомы

Стойкая лихорадка более 37,5^{0}С

Отставание в росте

Остановка прибавки массы тела

Деформация грудной клетки

Ограничение физической активности

«Барабанные палочки»

Респираторные жалобы

Продолжительный кашель (более 4 недель)

Стойкие тахипноэ или диспноэ

Вздутие грудной клетки

Выделение гнойной мокроты в отсутствии ОРВИ

Ночной кашель

Стойкие нарушения ФВД, гипоксия

Стойкие рентгенологические изменения

Первичная, цилиарная дискинезия, клиническая картина

Клинические проявления первичной цилиарной дисфункции в разные возрастные периоды

Первый месяц жизни

Обратное расположение органов(сердца)
Неонатальный РДС
Потребность в кислородотерапии > 2 дней
Затруднение носового дыхания
Пневмония

Детский возраст

Обратное расположение органов (сердца)
Постоянный влажный кашель
Повторные отиты, кондуктивная тугоухость
Риносинуситы
Пневмонии
Брохоэктазы

Взрослые

Обратное расположение органов (сердца)
Хронический
Повторные отиты, кондуктивная тугоухость
Риносинуситы, аносмия, полипоз носа
Пневмонии
Бронхоэктазы
Бесплодие у мужчин -азооспермия и женщин (реже),
внематочные беременности

Исследование функции внешнего дыхания

- Обструктивные и рестриктивные нарушения, как правило, небратимые

Синдром Зиверта-Картагенера
(собственное наблюдение)

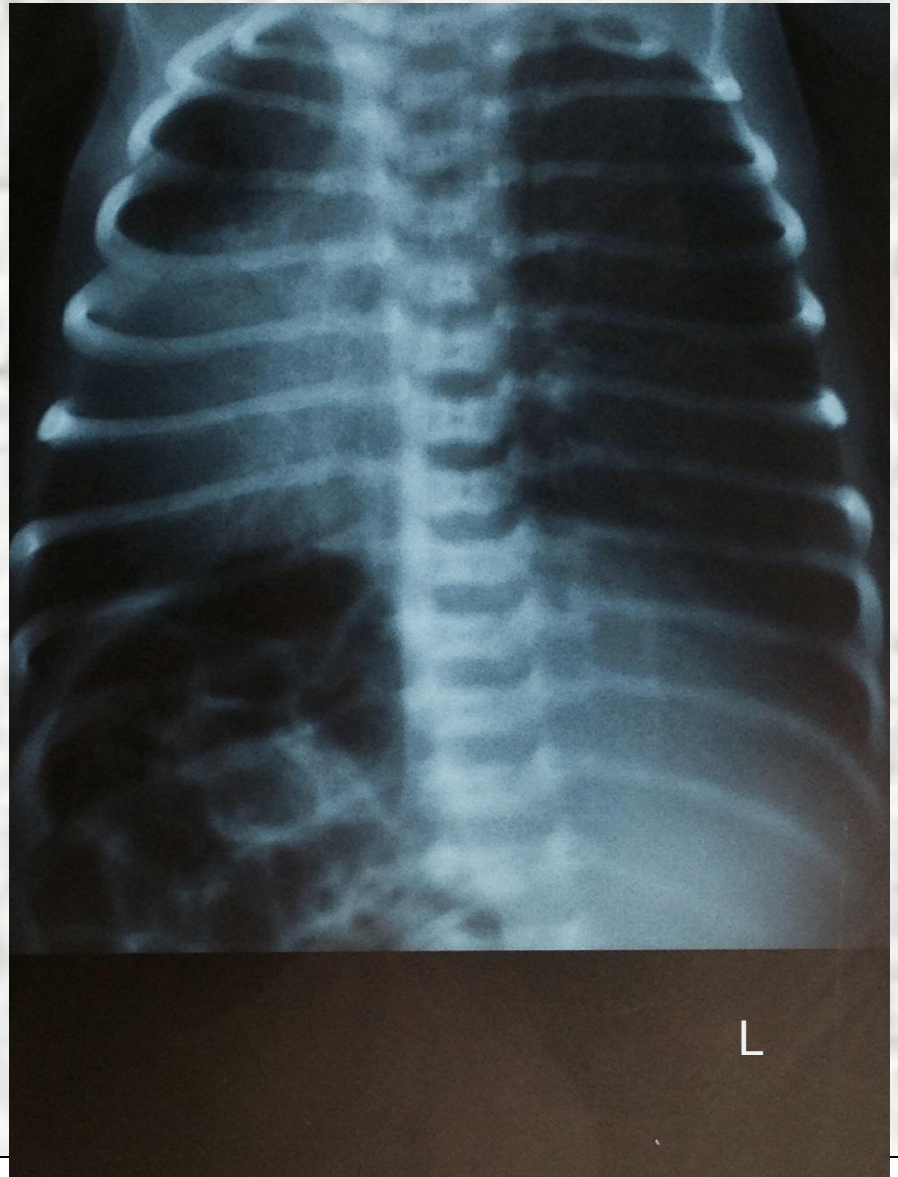

В анамнезе: РДС у доношенного ребенка, продолжительный кашель, затруднение носового дыхания

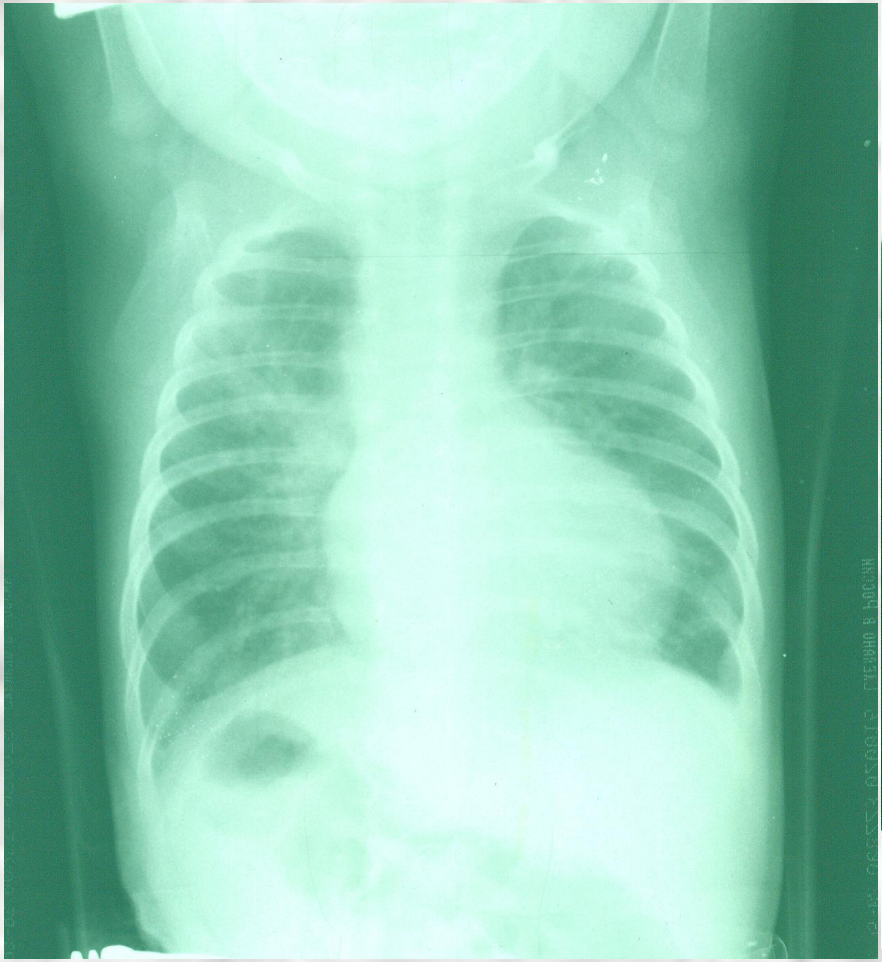

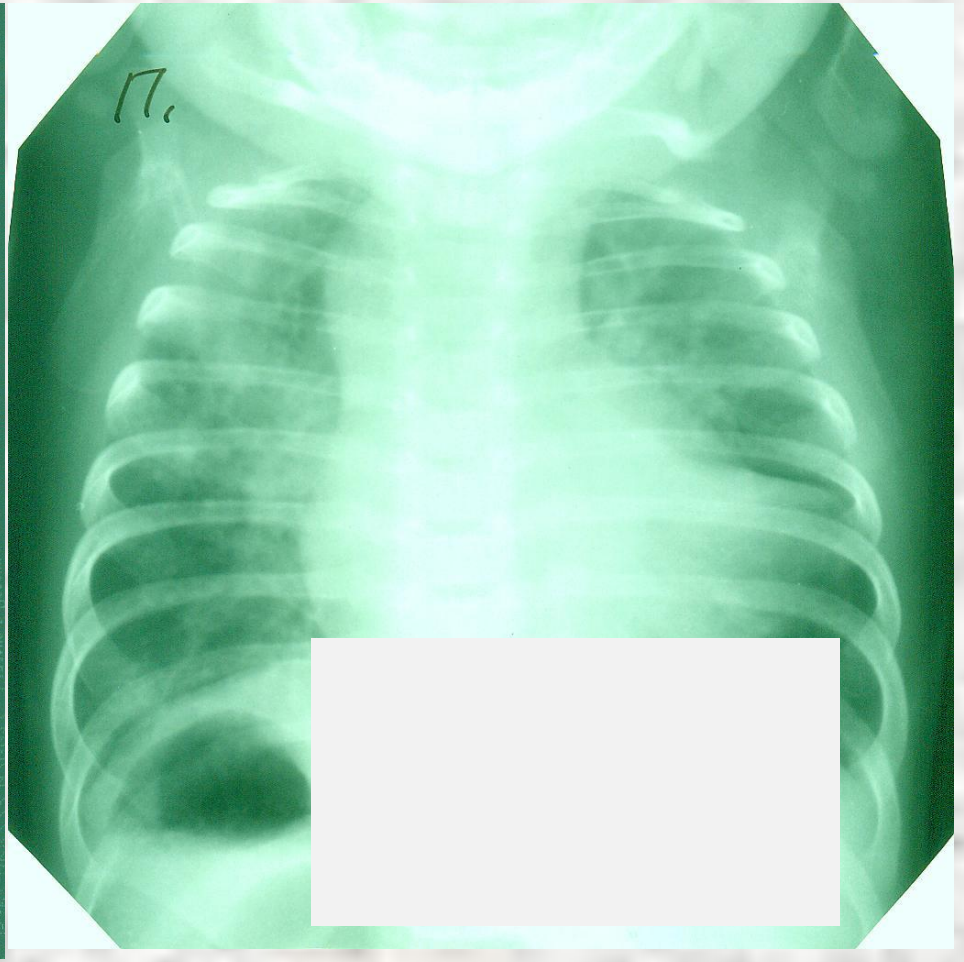
П.

Компьютерная томография легких: полное обратное расположение внутренних органов, пневмосклероз 4 и 5 сегментов левого легкого, признаки хронического бронхита

Пансинусит у пациента с первичной цилиарной дискинезией

Пансинусит и нераз-витые фронтальные пазухи у пациента с первичной цилиарной дискинезией

Пневмосклероз
и бронхоэктазы при первичной цилиарной дискинезии (синдром Картагенера)

Пневмосклероз
и смешанные, в т.ч. ателектатические, бронхоэктазы (синдром Картагенера)

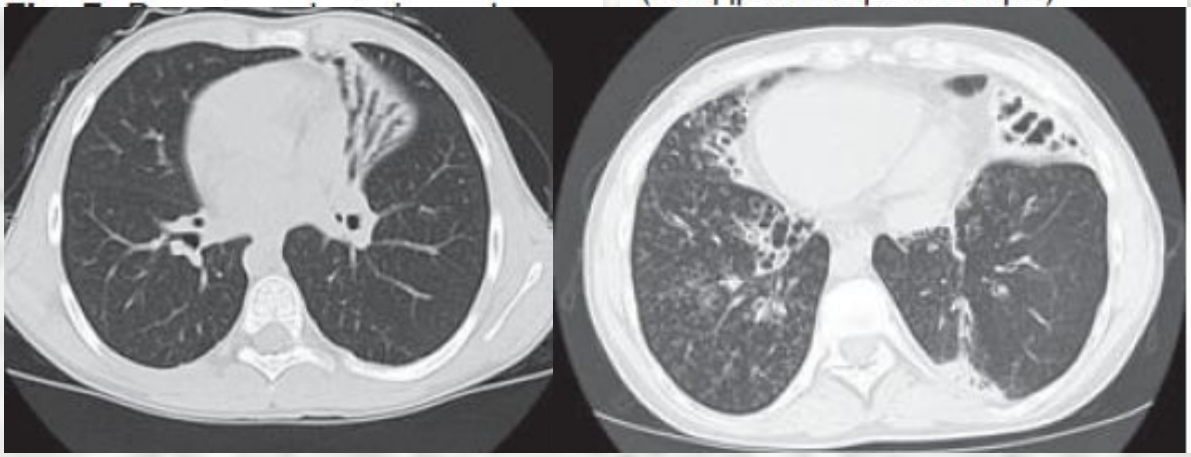

Пневмосклероз
и цилиндрические бронхоэктазы при первично цилиарной дискинезии (обычное расположение внутренних органов)

Этиология воспалительного процесса нижних дыхательных путей

- Чаще всего - *Haemophilus influenzae* , *Staphylococcus aureus* и*Streptococcus pneumoniae* .

- В отличие от муковисцидоза, инфекции вызванные *Pseudomonas aeruginosa* , в том числе с мукоидными штаммами, встречаются очень редко, чаще всего у пожилых людей!

ДИАГНОСТИКА

- характерная клиническая картина
- исследование уровня оксида азота (NO) в выдыхаемом назальном воздухе (у большинства пациентов он снижен)
- анализ частоты и паттерна биения ресничек в биоптате из полости носа или бронха с помощью световой микроскопии;
- электронная микроскопия (обнаружение аномалий строения ресничек в биоптате слизистой оболочки носа или бронха)
- Для подтверждения диагноза рекомендовано исследование паттерна и частоты биения ресничек в сочетании с электронной микроскопией у пациентов с поражением верхних и нижних дыхательных путей в состоянии ремиссии длительностью не менее 4–6 недель
- Генотипирование (не имеет широкого применения)

В настоящее время нет единого метода — золотого стандарта — для диагностики первичной цилиарной дисфункции! (заключение Европейского респираторного общества, 2016)

Основные методы лабораторной диагностики первичной цилиарной дискинезии

Специальной носовой щеткой проводится забор мерцательного эпителия для исследования методами:

- Высокоскоростной видео-микроскопии
- Трансмиссионной электронной микроскопии.
- Высокоскоростная прямая микроскопия культуры после прохождения воздуха и жидкости
- Иммунофлуоресцентное окрашивание структурных белков эпителия

Дифференциально-диагностический поиск при первичной цилиарной дисфункции

- **Неонатальный респираторный дистресс-синдром:** транзиторное тахипноэ новорожденного (TTNB), неонатальная пневмония, аспирация мекония, интестициальные заболевания легких
- **Другие аномалии situs (гетеротаксия):** абдоминальный situs inversus, полиспения, правая и левая изомерия, ВПС (транспозиция магистральных сосудов и др). Situs inversus totalis встречается примерно у 50% пациентов с первичной цилиарной дисфункцией и окол 25% пациентов с situs inversus имеют первичную цилиарную дифункцию.
- **Хронический кашель, заложенность носа, гипоксия:** мукоцисцидоз (CF), бронхиальная астма и аллергический ринит, гастроэзофагеальная рефлюксная болезнь (с или без аспирации), иммунодефицит, интерстициальные заболевания легких, бронхоэктическая болезнь разной этиологии.

Дифференциальный диагноз между первичной цилиарной дисфункцией и муковисцидозом

Общие проявления

ПЦД и МВ

- хронический, продуктивный кашель,
- повторные пневмонии
- обструктивные нарушения
- гиперинфляция, сегментарные ателектазы, бронхоэктазия
- хронический синусит полипоз носа
- Нарушение фертильности

Характерно только для муковисцидоза

- Синдром мальабсорбции
- Стеаторея.
- Портальная гипертензия
- Заметное отставание в росте и весе
- Кашель и затруднение носового дыхания не появляются с рождения
- Частота хронического среднего отита не выше, чем в популяции
- Положительные результаты исследования мутаций гена *CFTR*

Принципы терапии при первичной цилиарной дисфункции

- Регулярное очищение дыхательных путей (физиотерапия, постуральный дренаж, активного дыхания, лечебная физкультура, небулайзерная терапия для разжижения вязкого отделяемого)
- Контроль и своевременное лечение выявленных инфекционных процессов в дыхательных путях и внутреннем ухе
- Предотвращение и устранение воздействия триггеров воспаления, включая пассивное курение
- Предупреждение развития кондуктивной тугоухости
- Хирургическое лечение (бронхоэктазов, полипоза носа) часто ухудшает течение заболевания!

Литература

- Хронические заболевания легких у детей. Под редакцией Н.Н. Розиновой и Ю.Л.Мизерницкого.-М., Практика, 2011- 224 с.
- Баранов А.А., Намазова-Баранова Л.С., Вишнева Е.А., Селимзянова Л.Р., Симонова О.И., Розанова Н.Н. и др. Современные подходы к диагностике и ведению детей с первичной цилиарной дискинезией. Педиатрическая фармакология. 2017; 14 (1): 43-48
- Primary Ciliary Dyskinesia: An Update on Clinical Aspects, Genetics, Diagnosis, and Future Treatment Strategies. Mirra V., Werner C., Santamaria F. Front Pediatr. 2017 Jun 9;5:135.. doi: 10.3389 / fped.2017.00135. eCollection 2017.
- Diagnosis of primary ciliary dyskinesia: summary of the ERS Task Force report. Kuehni CE, Lucas JS . Breathe 2017 Sep. 13 (3): 166-178. doi: 10.1183 / 20734735.008517