Результаты оперативного лечения мужчин с варикоцеле

ВЫПОЛНИЛА: АЛИЕВА А.Э.
506 ГРУППА

Терминология

Варикоцеле - мультифакториальное заболевание, характеризующееся расширением вен семенного канатика

Актуальность

Варикоцеле – это патология, которая определяется у 11,7% взрослых мужчин. Среди пациентов с отклонениями в спермограмме 25,4% мужчин имеют варикоцеле.

В ряде случаев доставляет пациенту боль и дискомфорт, приводит к нарушению роста и развития ипсилатерального яичка, субфертильности, гипогонадизму (EAU 2019)

Среди пациентов с имммунологическим беспло

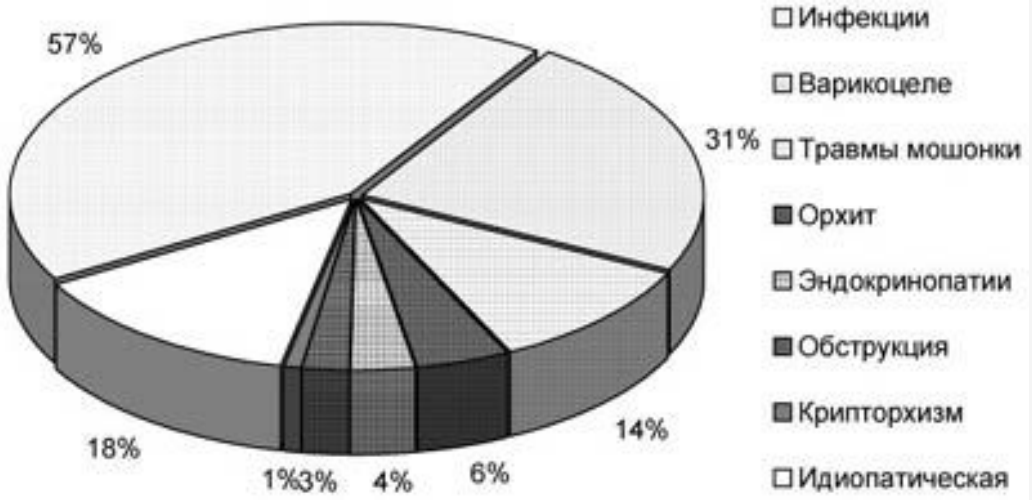

Клинико-анамнестические особенности больных с иммунологичес бесплодием, %.

Статья «Этиология и патогенез мужского аутоиммунного бесплодия»
Журнал Андрология и генитальная хирургия, 2012 г. №4. Авторы: Божедомов В.А., Лоран О.Б., Сухих Г.Т.

Классификация

1. Врожденное (первичное)
2. Приобретенное (вторичное)

- по локализации:
  - левостороннее (> 80%)
  - правостороннее
  - двустороннее

По влиянию на сперматогенез:

Без нарушения

С нарушением

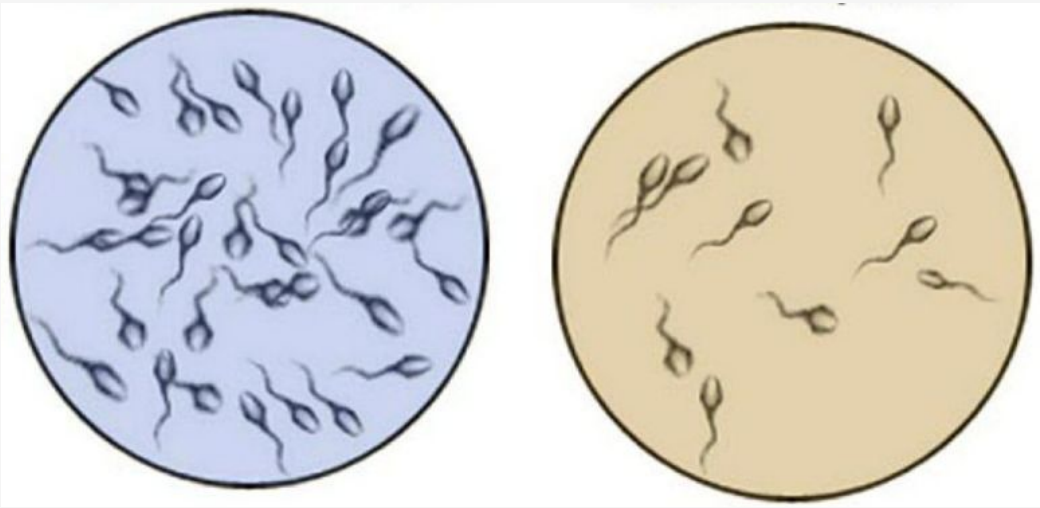

Клиническая классификаці

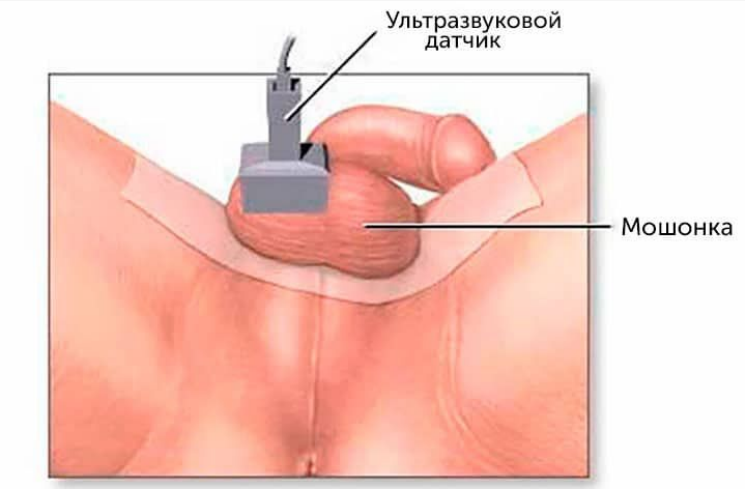

субклиническая форма: расширение вен семенного канатика выявляется только специальными методами исследования (ультразвуковое исследование в режиме допплера);

- I степень: определяется только при пробе Вальсальвы;
- II степень: определяется в покое, видимого расширения вен семенного канатика нет;
- III степень: расширение вен определяется и визуально, и пальпаторно (EAU 2019)

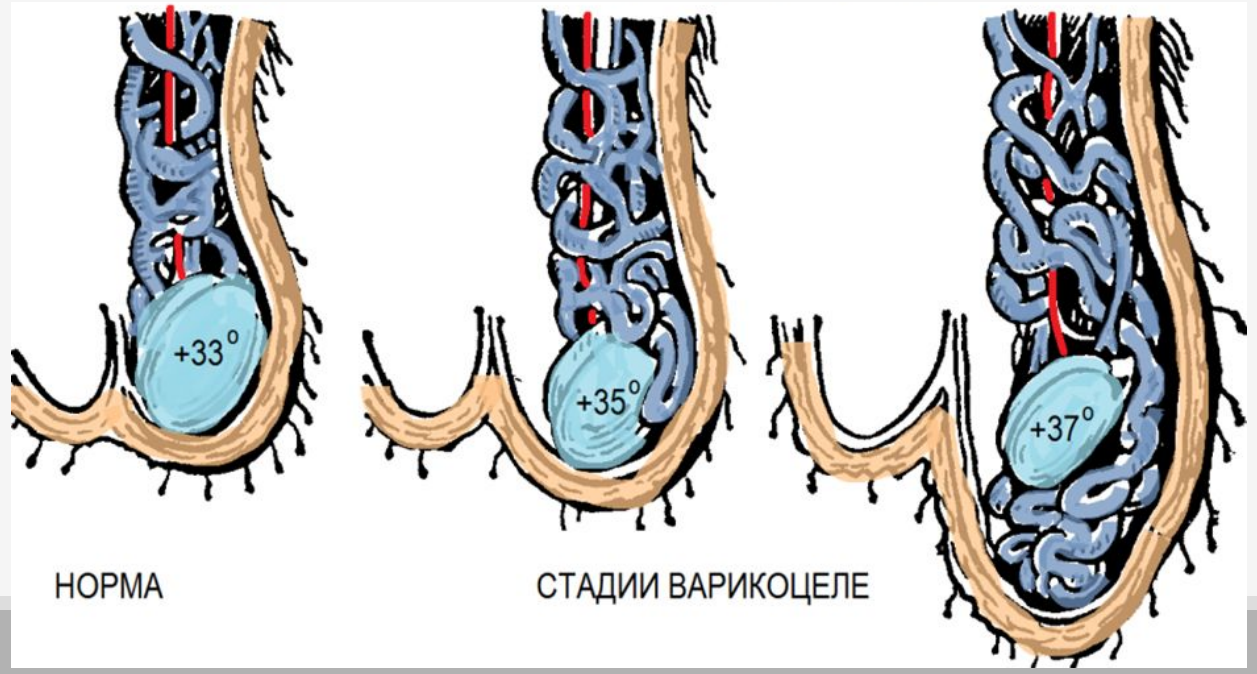

Этиология и патогенез

- Дисплазия соединительной ткани

- Венозная гипертензия в венах малого таза или мошонки

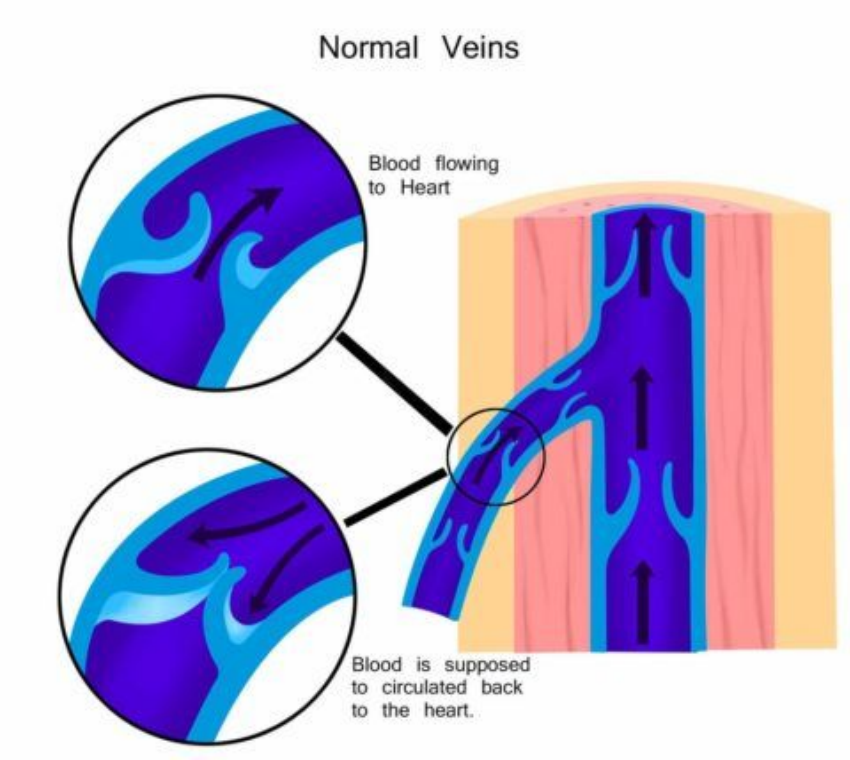

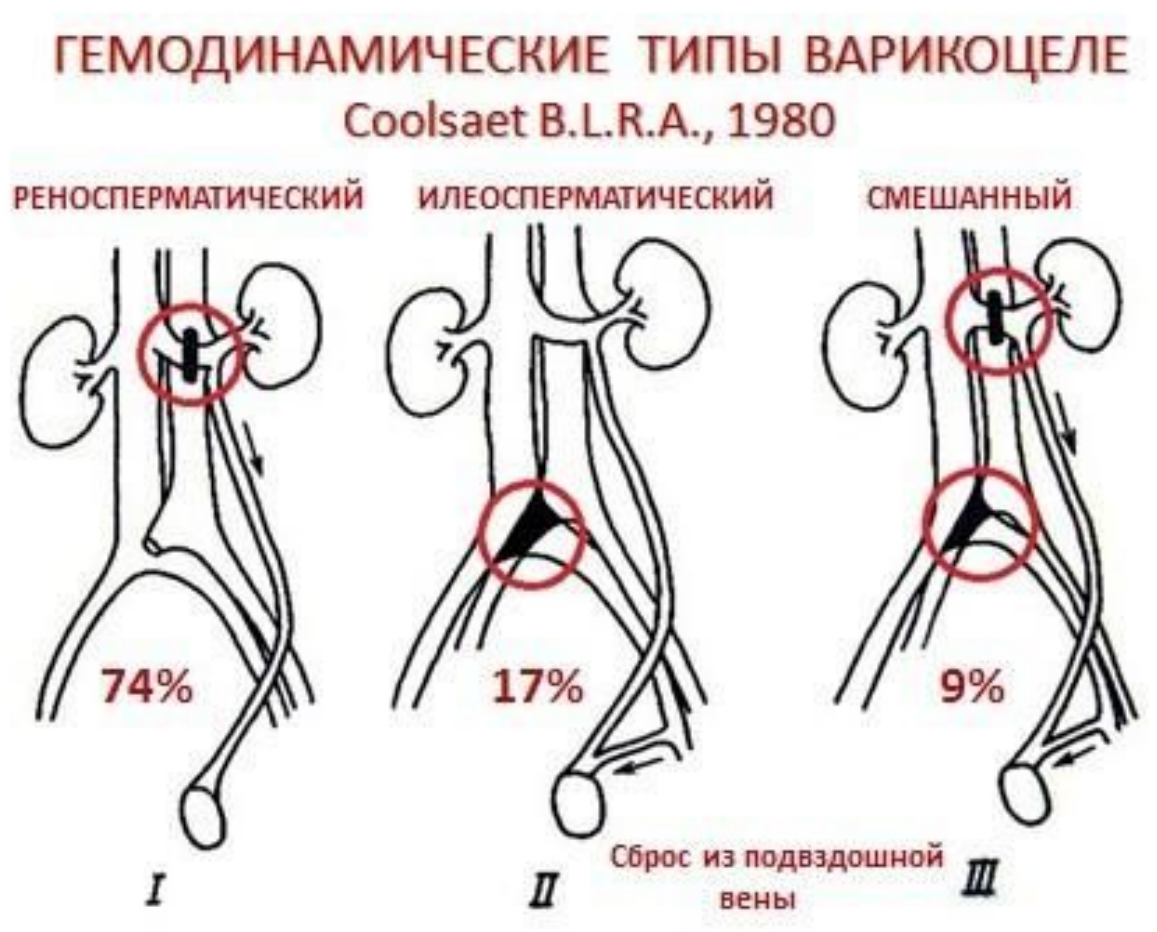

Nutcracker syndrome

Артериальный аорто-мезентериальный пинцет

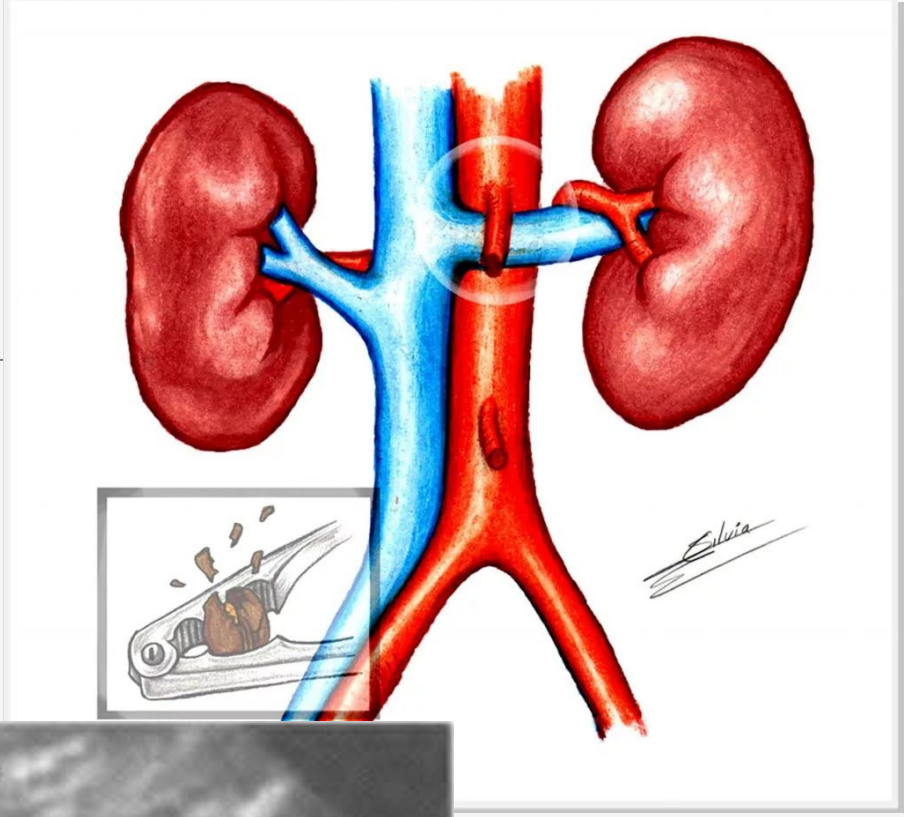

Синдром May-Turner

Синдром сдавления левой общей подвздошной вены правой общей подвздошной артерией (илеосперматический тип варикоцеле)

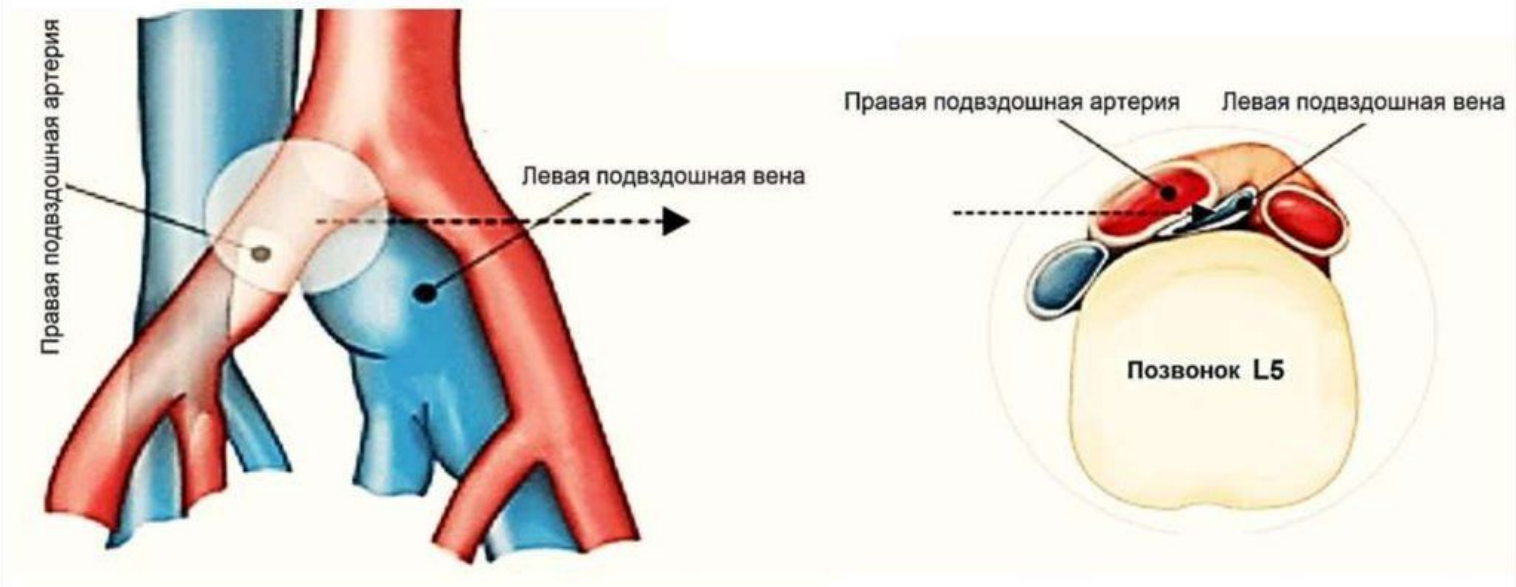

Показания к оперативному лечению

1. Болевой синдром
2. Нарушение репродуктивной функции
3. Косметический дефект
4. Гипотрофия яичка

Лечение варикоцеле при бесплодии показано при клинически проявляющемся варикоцеле, олигозооспермии и не объяснимом другими причинами бесплодии (УД 1а, согласно EAU 2019)

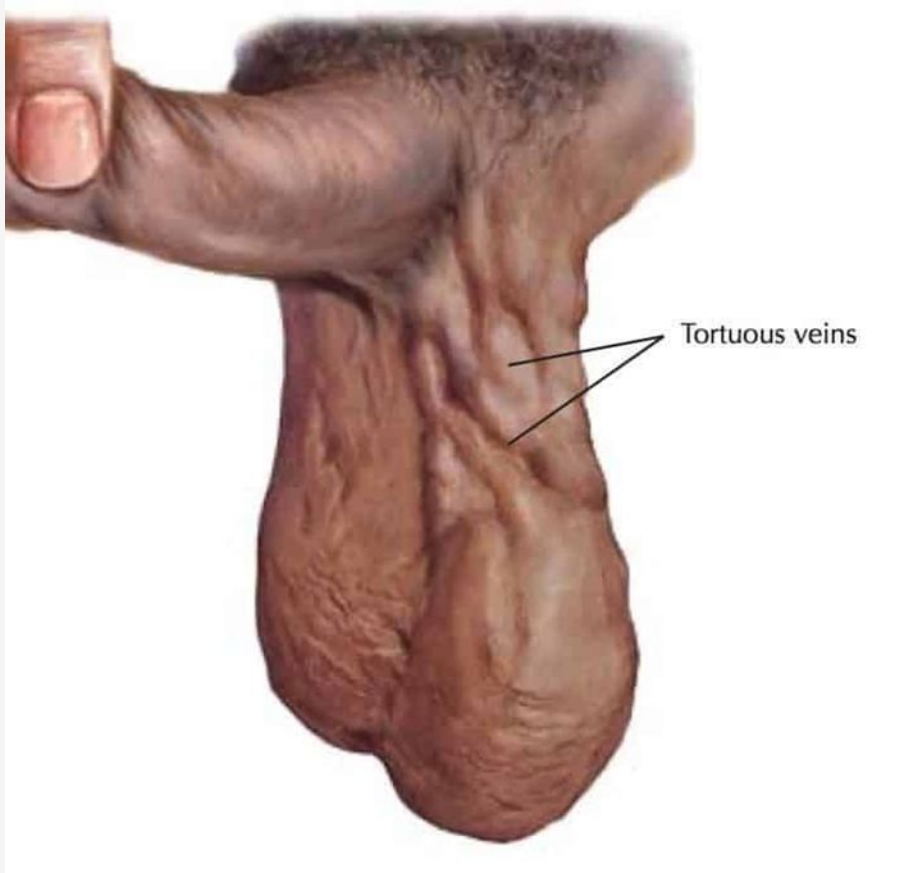

Влияние варикоцеле на репродуктивную функцию

Факторы бесплодия при варикоцеле: фрагментация ДНК

- Повышение тестикулярной температуры
- Рефлюкс БАВ из почек, надпочечников в яички
- Гипоксия яичка
- Лимфостаз

Наличие варикоцеле у некоторых мужчин начиная с подросткового возраста ассоциировано с прогрессирующим поражением яичек и последующим снижением фертильности (УД 2а, согласно EAU 2019)

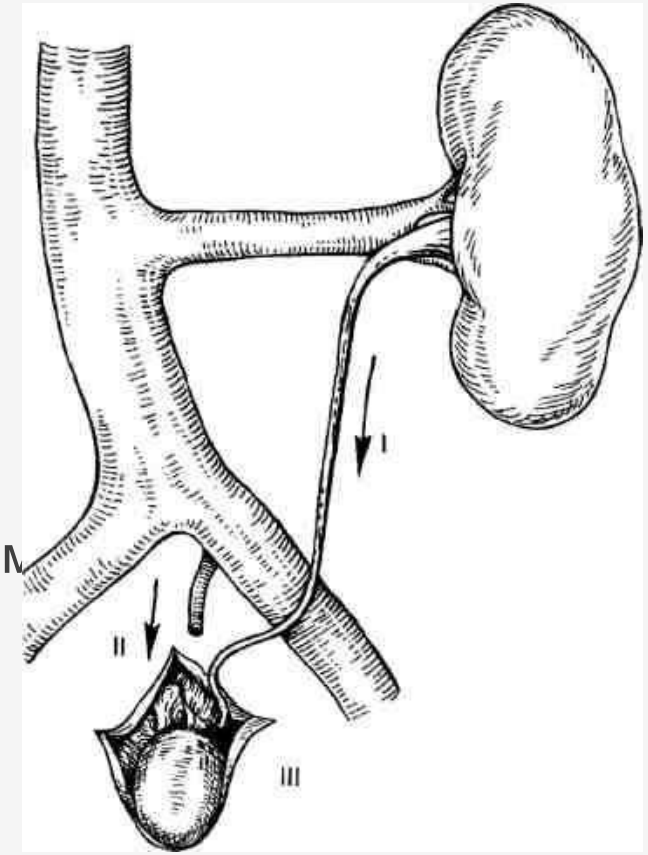

Виды оперативного лечения варикоцеле

По современным данным, из всех вариантов варикоцелэктомии микрохирургический доступ является самым эффективным. По сравнению с другими методами он связан с более низкой частотой осложнений и рецидивов (EAU 2019)

Лигирование яичковой вены

- Иваниссевича
- Паломо-Ерохина
- Бернарди
- Робба
- Гольштейн
- Мармар
- Лапароскопическое

Эндоваскулярная окклюзия

- Антеградная
- Ретроградная

Обходной венозный анастомоз

- V. ischiadica
- V. epigastrica int.
- V. saphena magna

Операция Мармара

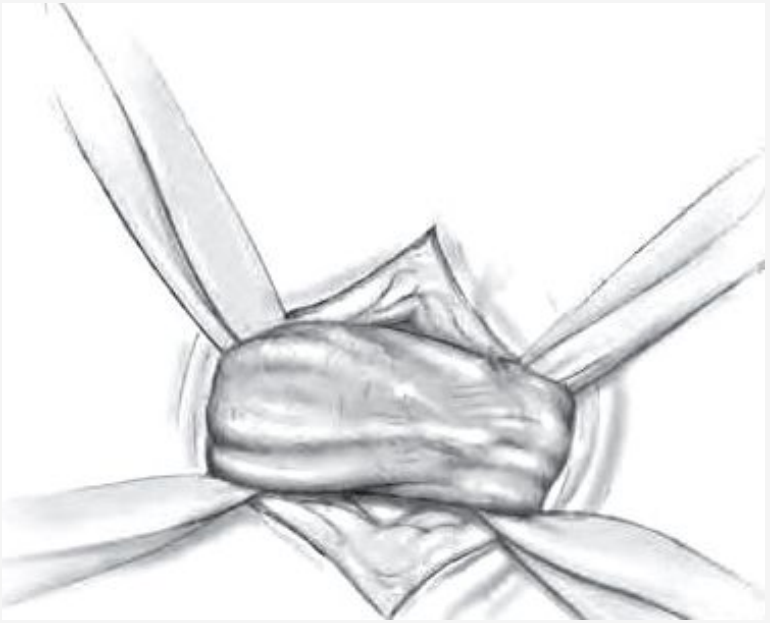

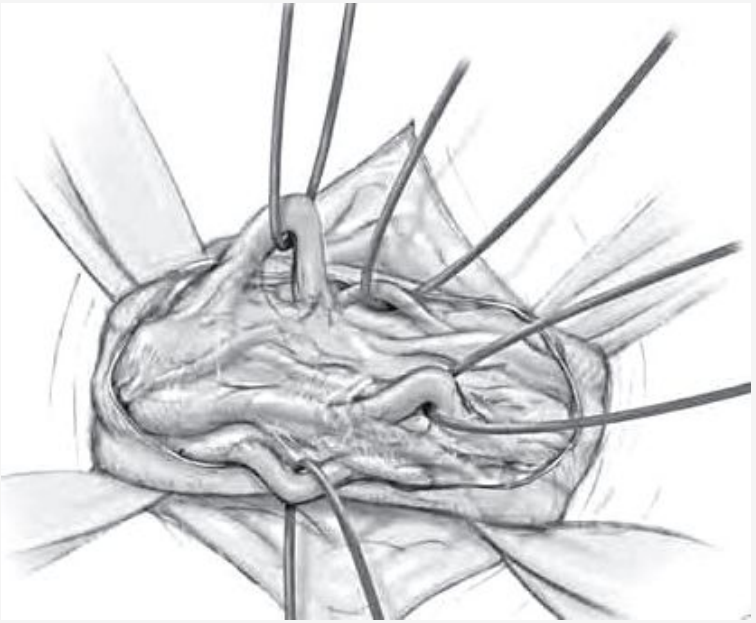

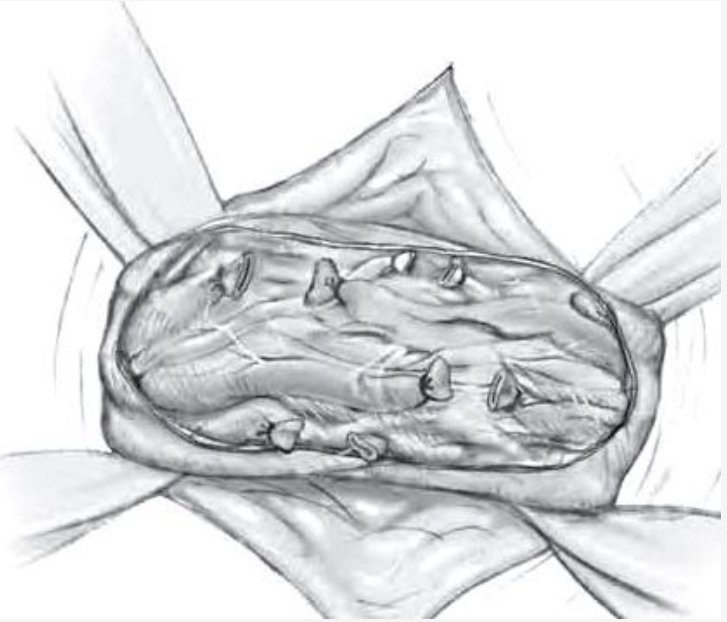

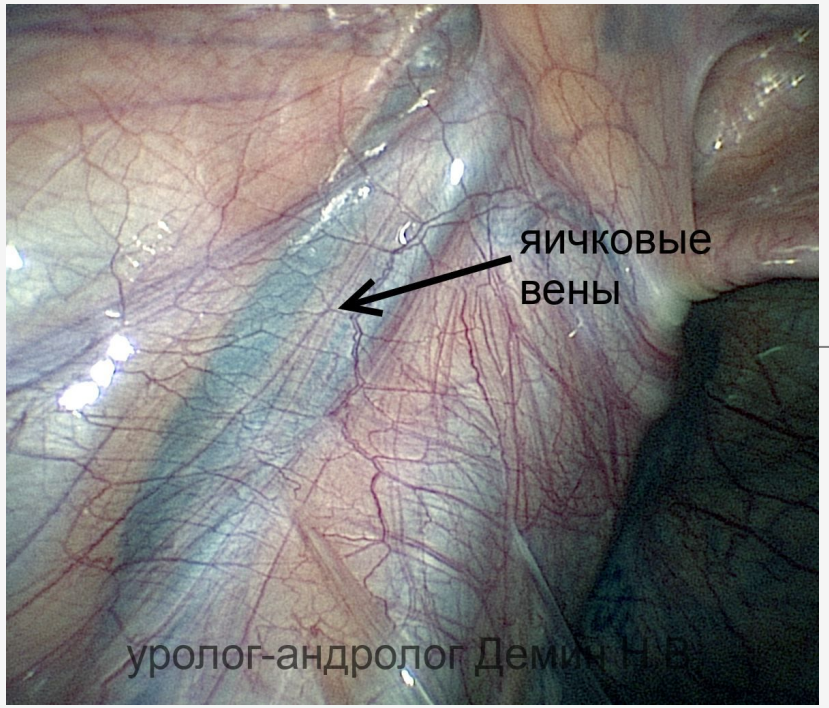
яичковые
вены
уролог-андролог Демин Н.В.

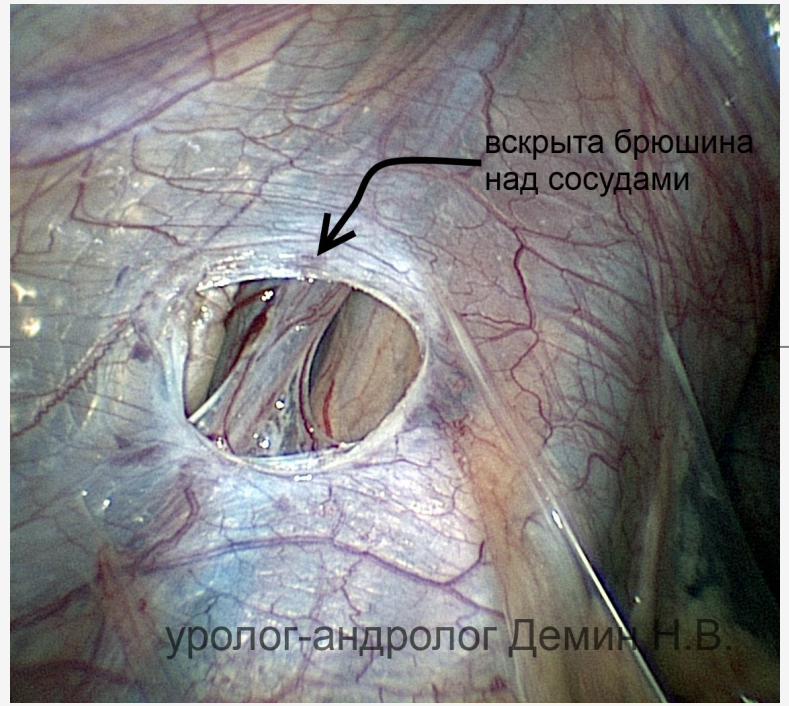
вскрыта брюшина
над сосудами
уролог-андролог Демин Н.В.

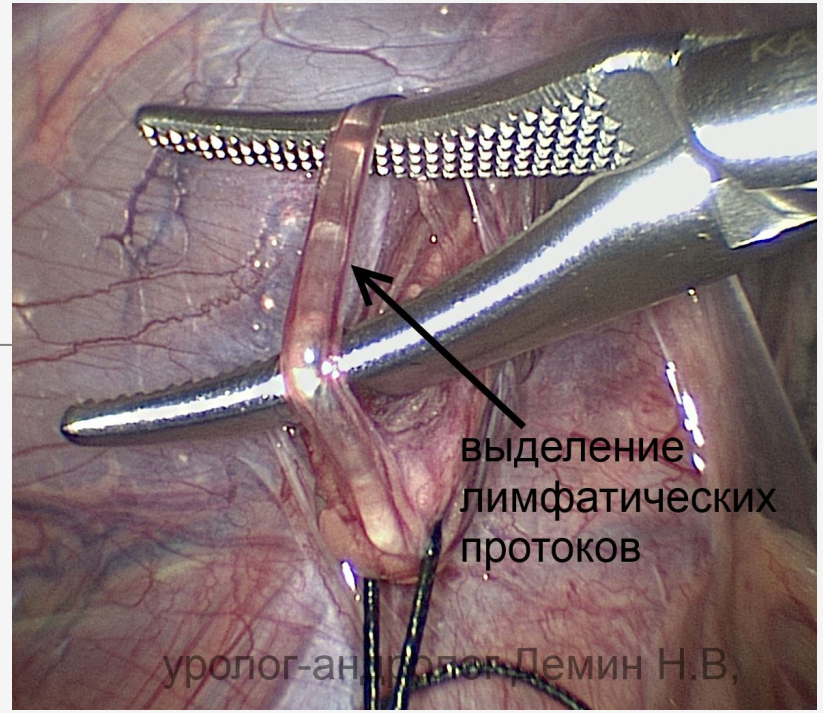
выделение
лимфатических
протоков
уролог-андролог Демин Н.В.

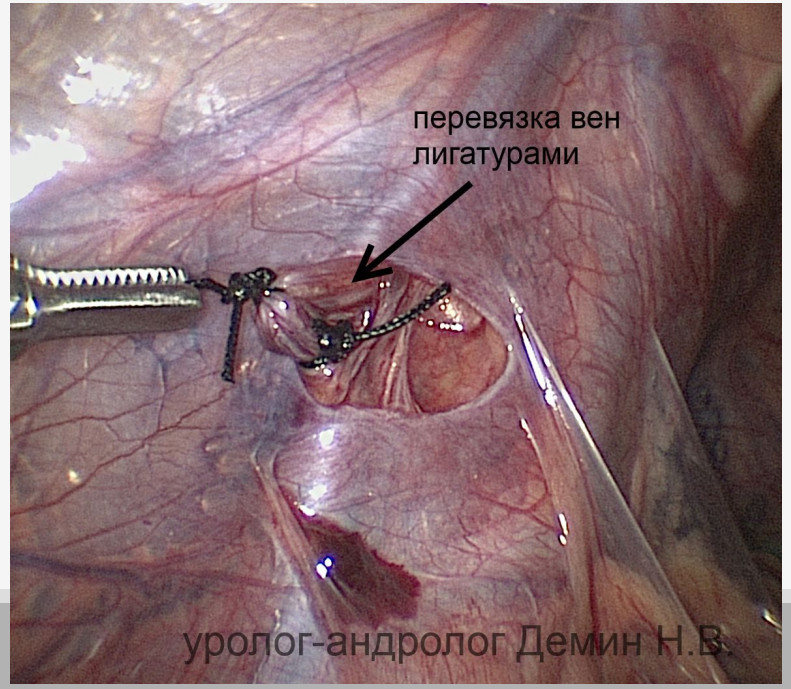
перевязка вен
лигатурами
уролог-андролог Демин Н.В.

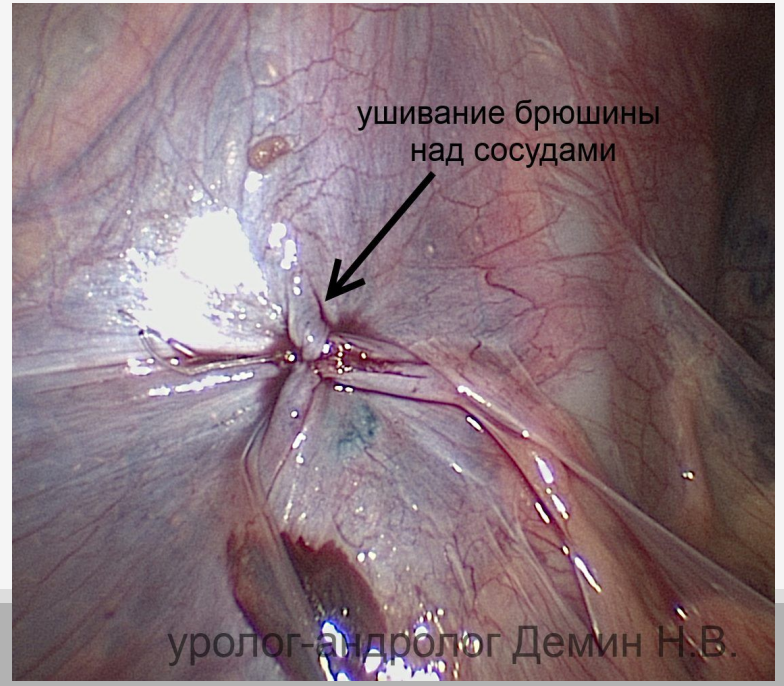
ушивание брюшины
над сосудами
уролог-андролог Демин Н.В.

Эндоваскулярная окклюзия

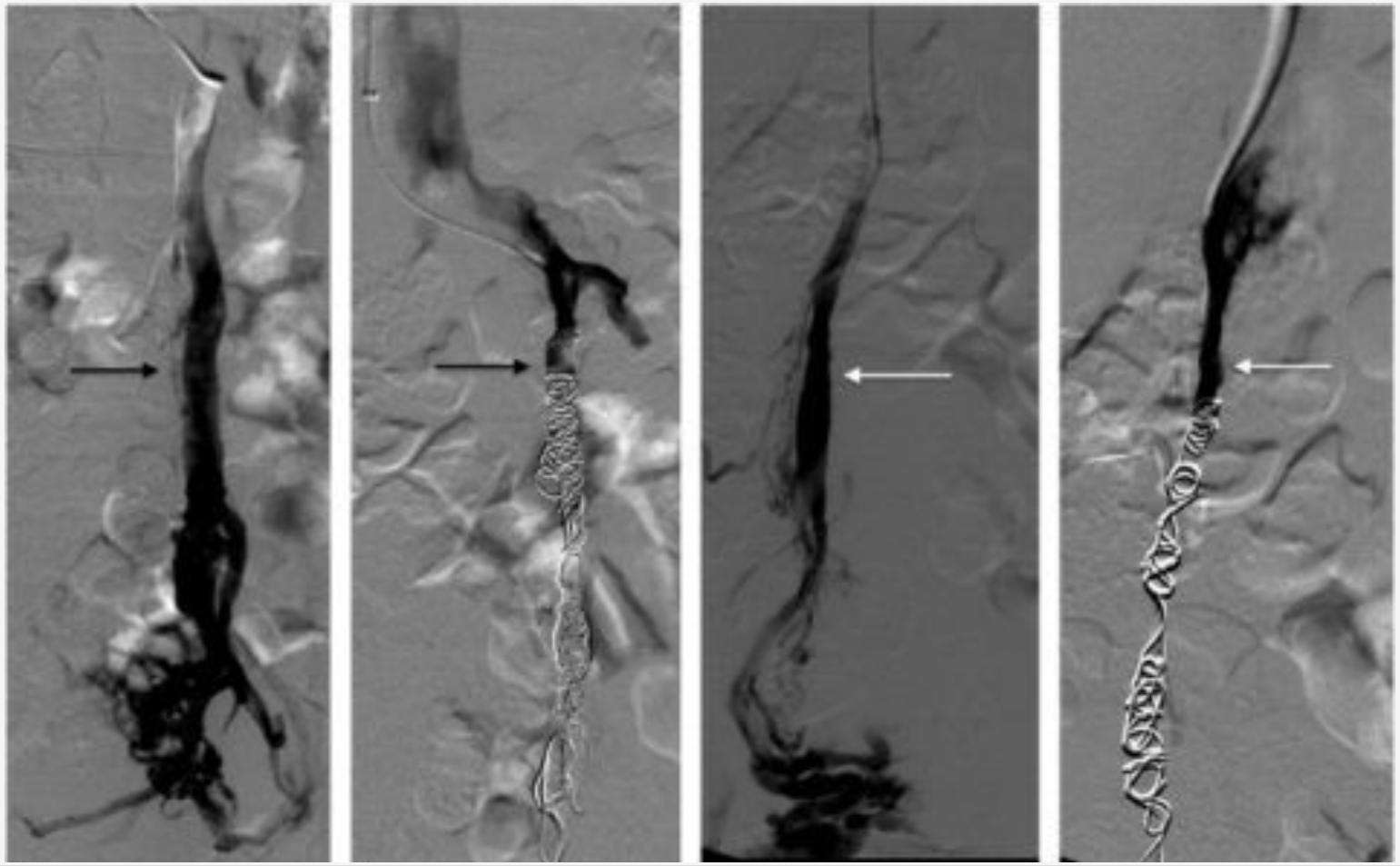

Результаты оперативного лечения

Включают в себя осложнения, рецидивы, оценку влияния на репродуктивную функцию

Ранние послеоперационные осложнения

Структура осложнений зависит от вида оперативного вмешательства

Инфекционно-гнойный процесс

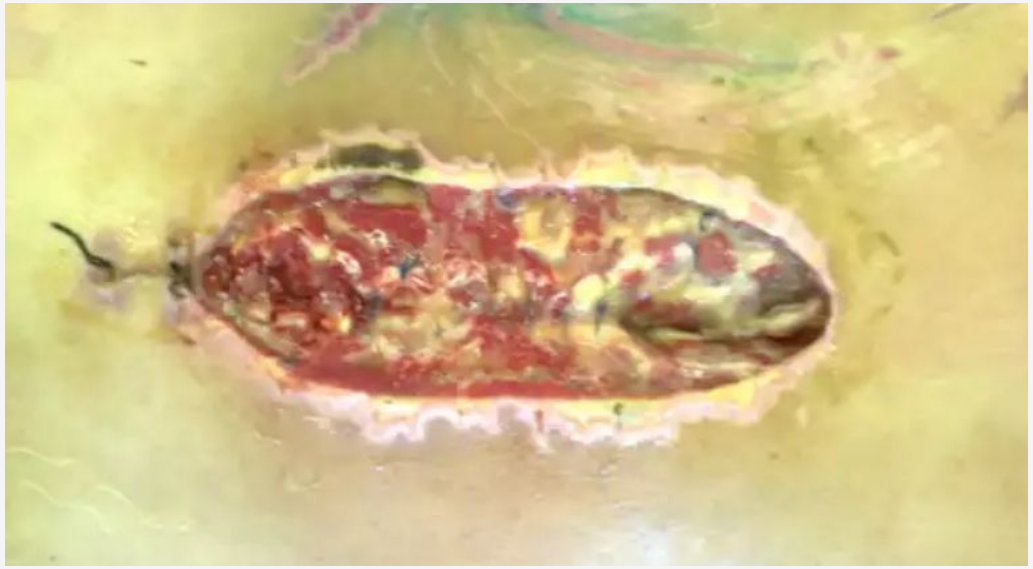

Гематома мошонки

Поздние послеоперационные осложнения

Гидроцеле

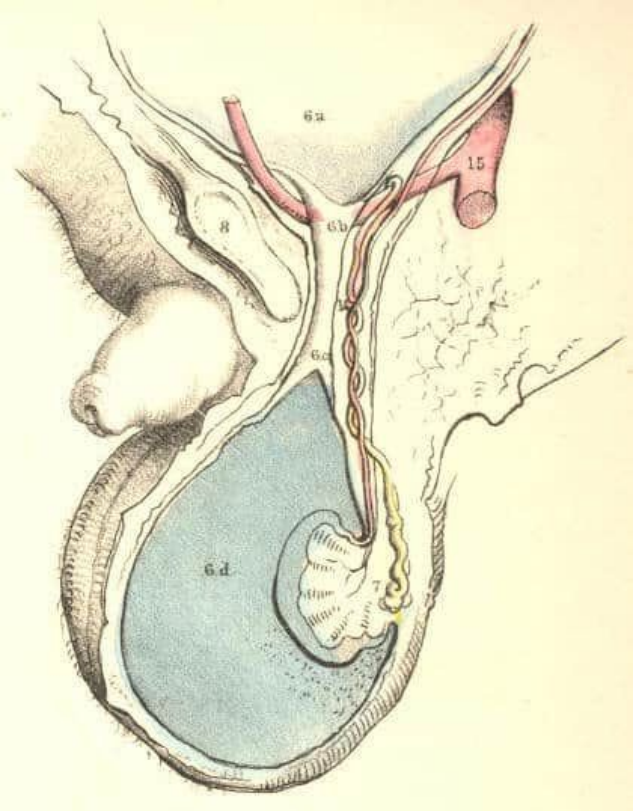

Атрофия яичка

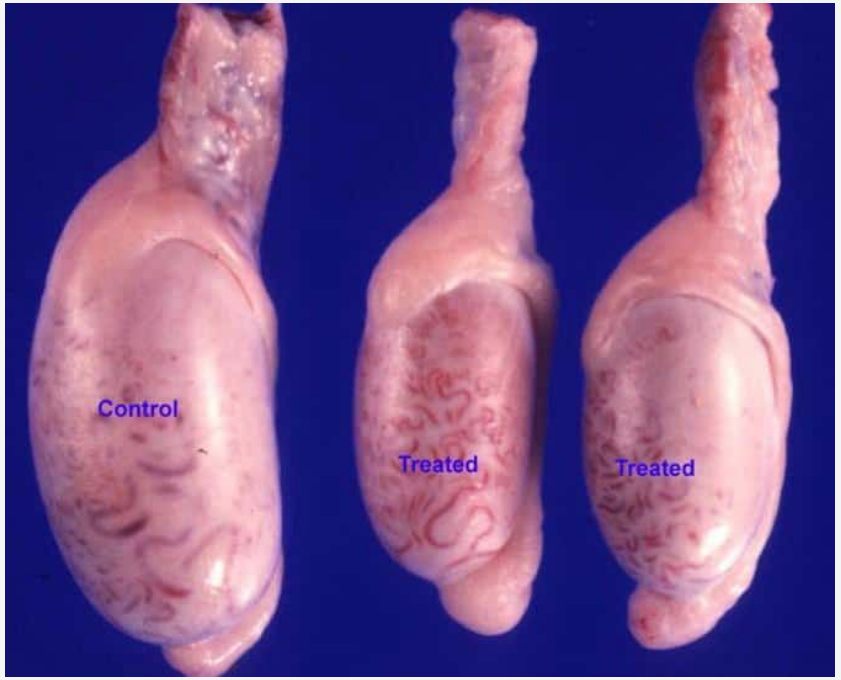

Послеоперационные осложнения

Оперативное вмешательство	Осложнения
Паховый доступ	(3-30%) Гидроцеле, повреждение арт.
High ligation	(5-10%) Гидроцеле в 5-10% случаев, орхит
Микрохирургическая операция	(<1%) Повреждение и тромбоз артерии, гидроцеле, гематома мошонки
Лапароскопическое лигирование	(4%) Повреждение артерии, лимфатических сосудов, внутренних органов, пневмоскротум
Антеградная склеротерапия	(0,3-2,2%) Атрофия яичка, гематома мошонки, эпидидимит
Ретроградная склеротерапия	(10-15%) Тромбофлебит, перфорация сосуда
Эмболизация яичковой вены	(10-15%) Тромбофлебит, перфорация, миграция эмбола, гидроцеле

Рецидивы

Оперативное вмешательство	Частота рецидивов
Паховый доступ	13,3%
High ligation	29%
Микрохирургическая операция	0,8-4%
Лапароскопическое лигирование	3-7%
Антеградная склеротерапия	9%
Ретроградная склеротерапия	9,8%
Эмболизация яичковой вены	3,8-10%

Согласно данным EAU частота рецидивов независимо от метода составляет порядка 10%

Влияние оперативного лечения на репродуктивную функцию

При варикоцеле повышается риск иммунного бесплодия (фрагментация ДНК), варикоцелэктомия способствует снижению АСАТ

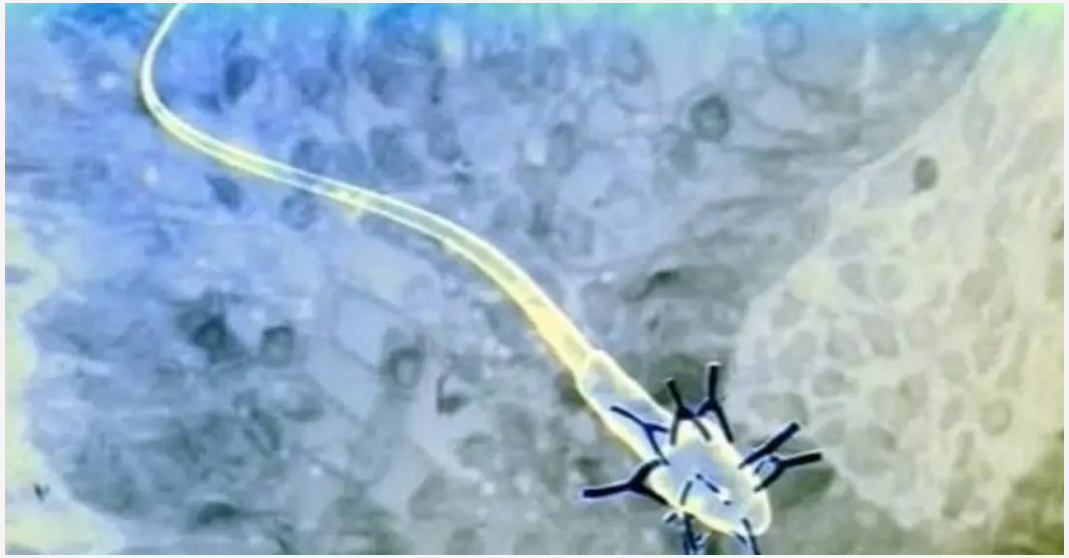

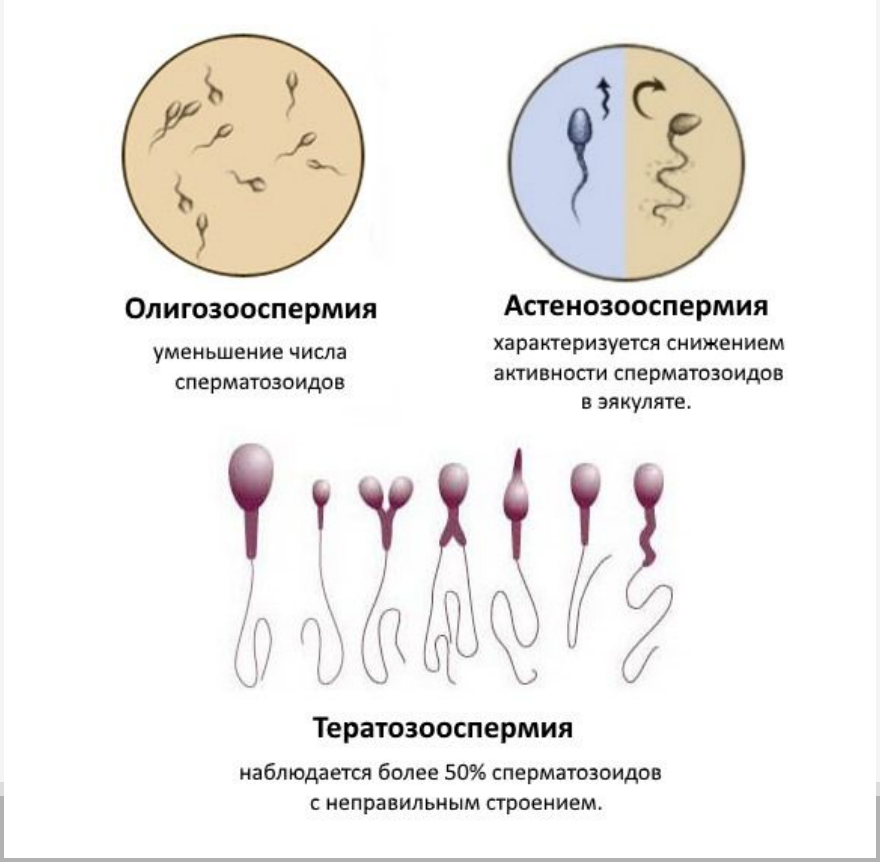

Изменение показателей спермограммы после варикоцелэктомии

Недавно проведенный метаанализ показал улучшение параметров эякулята после хирургической варикоцелэктомии. После варикоцелэктомии возможно восстановление повреждения ДНК (EAU 2019)

Результаты эмпирического исследования пациентов -1

Участники – 60 мужчин, страдающих бесплодием 3-7 лет, с левосторонним варикоцеле II степени

Все пациенты подверглись варикоцелэктомии по методике Мармар.

- 1 группа - в послеоперационном периоде спермопротективную терапию не получали
- 2 группа - с 1-го дня после операции назначен препарат Андродоз по 2 драже 2 р./сут в течение 6 мес

Оценка спермограммы и дополнительных спермальных тестов проводилась до операции и через 6 мес. после операции

Статья «Методы коррекции фрагментации ДНК сперматозоидов в сочетании с варикоцеле у мужчин с бесплодием в браке» РМЖ №8 от 11.05.2017 стр. 506-510; Авторы: Неймарк А.И. 1 , Неймарк Б.А. 1 , Давыдов А.В. И др.

Результаты эмпирического исследования пациентов -1

Табл. Показатели эякулята пациентов с варикоцеле в исследуемых группах до и после операции

Показатель	Нормальное значение (рек. ВОЗ, 2010)	1-я группа (n=28)		2-я группа (n=32)	
		До операции	После операции	До операции	После операции + Андродоз
Объем эякулята, мл	>1,5	2,3±0,22	2,6±0,24	2,3±0,23	4,0±0,21**
Вязкость эякулята, мм	<0,5 см	0,2±0,03	0,2±0,02	0,3±0,01	0,3±0,02
Концентрация сперматозоидов, млн/мл	>15	49,5±2,8	66,5±2,4	42,6±2,5	81,6±2,7*,**
Жизнеспособность, %	>58	72,5±2,1	82,8±2,4	65,3±2,2	89,8±2,6*
Общая подвижность, %	>40	32,4±2,7	43,7±2,9	31,7±2,9	65,3±2,8*,**
Доля сперматозоидов с нормальной морфологией, %	>4	32±2,8	36,7±3,2	30,1±2,4	47,6±2,9*,**
Концентрация лейкоцитов, млн/мл	0-1	1±0,02	1±0,01	1±0,03	1±0,01

Показатель	Нормальное значение	1-я группа (n=28)		2-я группа (n=32)	
		До операции	После операции	До операции	После операции + Андродоз
Уровень фрагментации ДНК, %	0–15 – вариант нормы; 15–30 –промежуточные значения; >30% –патология	31±2,7	21±2,8*	34±2,9	11±3,1*,**

Статья «Методы коррекции фрагментации ДНК сперматозоидов в сочетании с варикоцеле у мужчин с бесплодием в браке» РМЖ №8 от 11.05.2017 стр. 506-510; Авторы: Неймарк А.И. 1 , Неймарк Б.А. 1 , Давыдов А.В. И др.

Результаты эмпирического исследования пациентов -2

Участники – 165 мужчин, страдающих варикоцеле

- 1 группа – проведена операция по Мармар
- 2 группа – лапароскопическое лигирование яичковой вены

- Осложнения – 1,2% (1 группа); 8,9% (2 группа)

- Рецидивы через 6 мес – 4,9% (1 группа), 14,5% (2 группа)

Статья «Сравнительная характеристика эффективности хирургического лечения варикоцеле у спортсменов разными методами…»
Журнал Урология, 2016 г. №6. Авторы: А.С. Самойлов, А.Г. Мартов, П.С. Кызласов, М.В. Забелин, А.А. Кажера

Результаты эмпирического исследования пациентов -2

Влияние на сперматогенез:

Параметры сперматозоидов	До операции по Мармар (1 группа)	После	До лапароскопич. операции (2 группа)	После
Концентрация (млн)	109 (56–147)	157 (98–205) ↑	114 (65–150) млн	127 (83–165) ↑
Подвижность		в 2,5 раза		в 1,6 раза
Патологические формы		↓ в 3,3 раза		↓ в 1,8 раза

Статья «Сравнительная характеристика эффективности хирургического лечения варикоцеле у спортсменов разными методами…» Журнал Урология, 2016 г. №6. Авторы: А.С. Самойлов, А.Г. Мартов, П.С. Кызласов, М.В. Забелин, А.А. Кажера

Результаты эмпирического исследования пациентов -3

Изучены данные проведенного в 2018 г. анкетирования мужчин, которые в подростковом возрасте находились под активным наблюдением по поводу одностороннего варикоцеле с гипотрофией ипсилатерального яичка. В момент постановки диагноза III степень варикоцеле диагностирована у 114 (93,4%) мальчиков, II степень – у 8 (6,6%).

Участники – 106 респондентов.

Варикоцелэктомия выполнена 17 (16,3%) мужчинам в связи с затруднениями в реализации желания иметь детей, после чего 14 (82,3%) стали отцами.

Одного и больше детей в результате спонтанной беременности имеют 83 (78,3%) пациента.

Статья «Частота отцовства у мужчин, не оперированных по поводу варикоцеле в детском и подростковом возрасте»
Журнал Урология 2019 г. №5. Авторы: В.В. Сизонов, З.А. Сичинава, А.Ю. Кравцов, М.И. Коган

Выводы

- Оперативное лечение по поводу варикоцеле приводит к улучшению показателей спермограммы, состояния ДНК сперматозоидов, что позволяет увеличить шанс зачатия либо улучшить прогноз при проведении вспомогательных репродуктивных технологий.
- Осложнения варикоцелэктомии можно разделить на ранние и поздние: наиболее часто встречается нагноение операционной раны, кровотечение, гидроцеле, атрофия яичка.
- В зависимости от методики оперативного вмешательства варьирует процент осложнений и рецидивов. На данный момент методика варикоцелэктомии по Мармар является одной из самых эффективных, сопряженных с минимальным количеством осложнений, однако некоторым пациентам показаны иные виды варикоцелэктомии.

Спасибо за внимание!