АО « Медицинский Университет Астана»

IN SITU

Выполнила: Ахметова М.
Группа: 560 – ОМ
Поверил: Опенько В.Г.

Астана 2016 год

Рак in situ - это стадия развития злокачественной опухоли, которая следует после дисплазии выраженной степени, по другому его еще называют внутриэпителиальный рак или неинвазивный рак.
Термин предложен Бродерсом (A. Broders) в 1932 год.

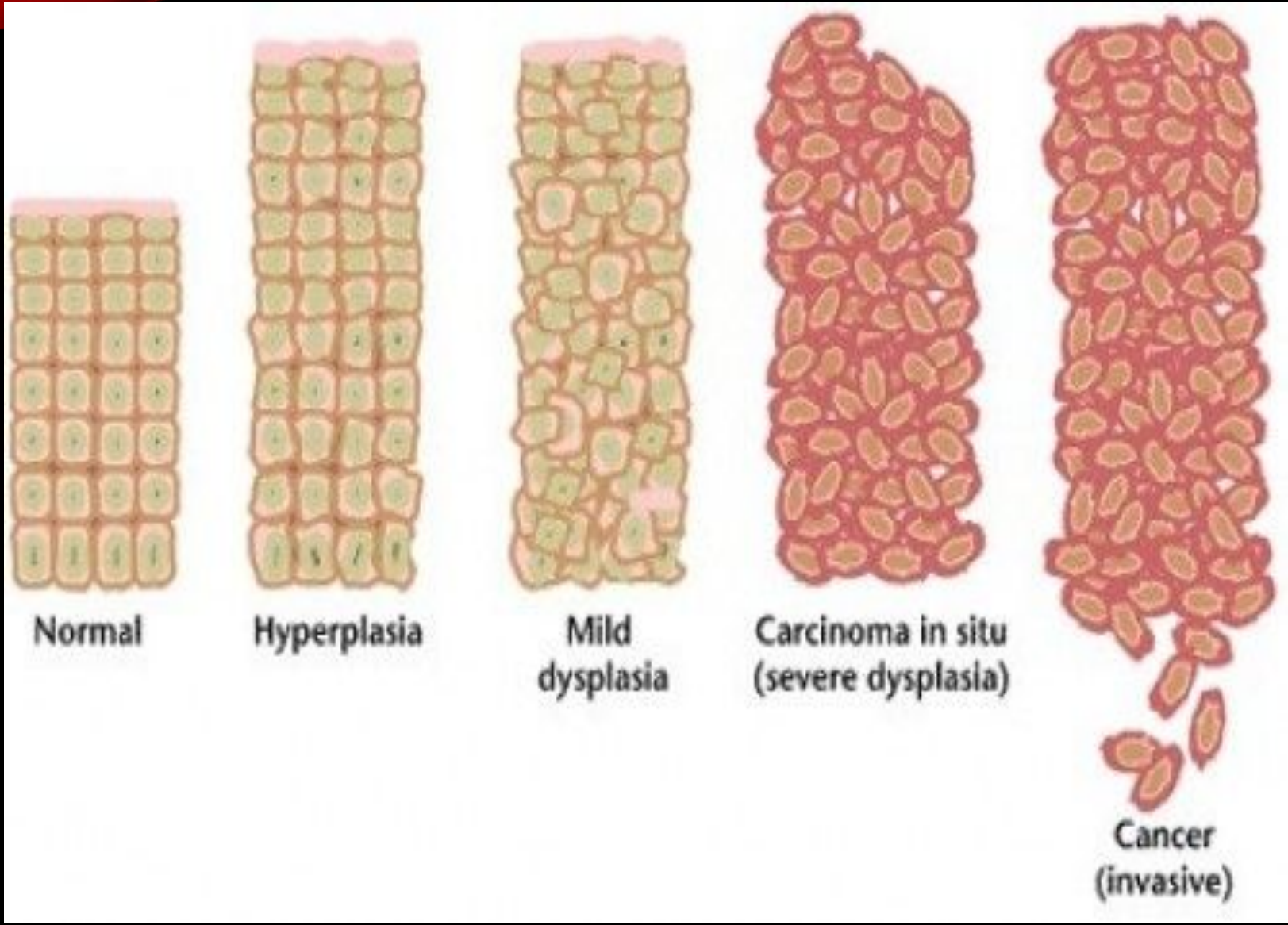
Normal
Hyperplasia
Mild dysplasia
Carcinoma in situ (severe dysplasia)
Cancer (invasive)

Этиопатогенез заболевания окончательно не установлен. Карцинома ин ситу развивается на фоне дисплазий и может быть обнаружена в матке, гортани, трахее, бронхах, молочной желёз е, пищеводе, желудке, кишечнике и другие.

Наиболее изучена Карцинома ин ситу шейки матки, которой могут предшествовать лейкоплакия, эрозия, рубцовые изменения. Встречается в любом возрасте, чаще в 30—40 лет.

Микропрепарат шейки матки при carcinoma in situ: а — в левой части препарата структура эпителиального пласта нарушена, все клетки анаплазированы, полиморфны; ядра гиперхромны, в подэпителиальной основе воспалительная инфильтрация; в правой части препарата неизменённый эпителий; б — участок carcinoma in situ при большем увеличении (стрелками указаны митозы); × 200.

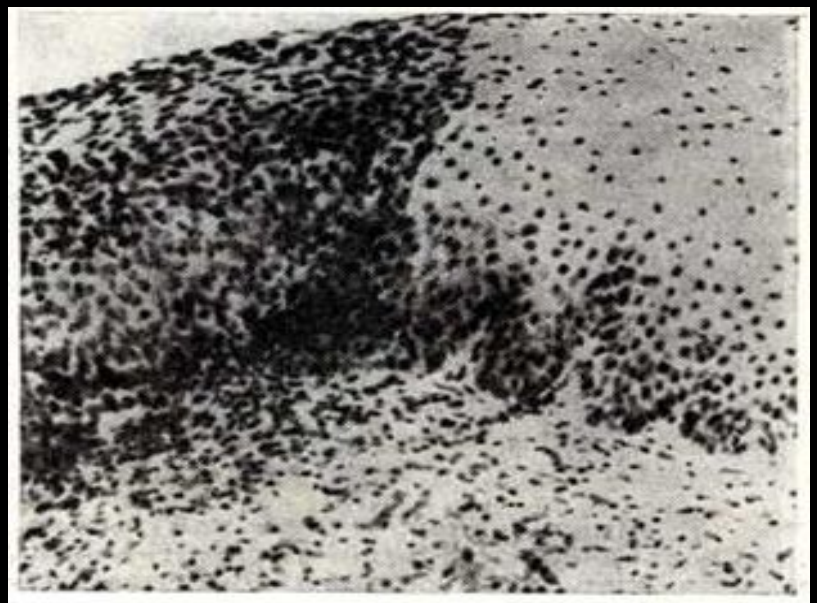

а

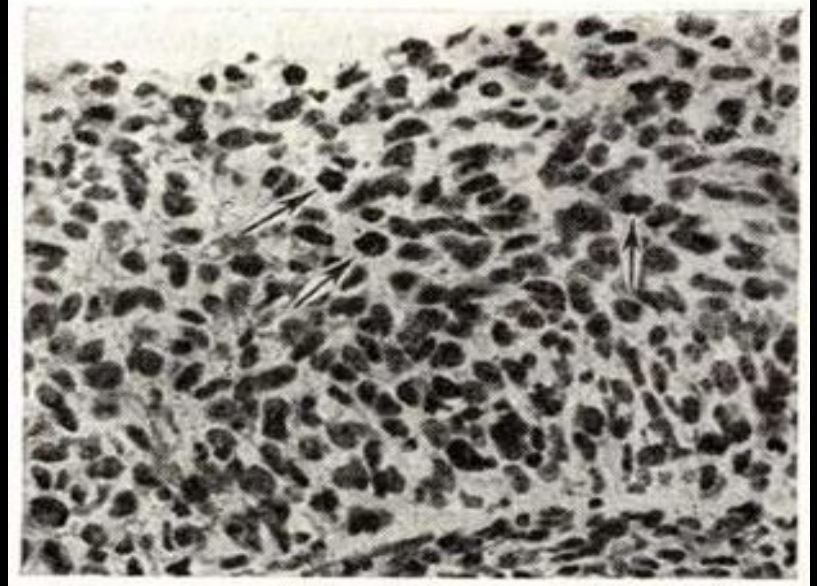

б

Микроскопически многослойный плоский эпителий при Карцинома ин ситу обычно утолщён, структура эпителиального пласта нарушается; анаплазированный эпителий с присущими раку цитологический, цитохимические, цитофотометрическими и кариологическими характеристиками. Клетки атипичные, различны по величине и форме, с увеличенными, полиморфными, гиперхромными ядрами, содержащими многочисленные фигуры деления, часто атипические; ядрышки укрупнены, ядерно-протоплазматическое отношение со сдвигом в сторону ядра. При этом число митозов, особенно патологических, увеличено, полиморфизм более выражен, чем при инвазивном раке. Базальная мембрана всегда сохранена. Подлежащая соединительная ткань обычно инфильтрирована лимфоцитами. Отмечается мультицентричность развития Карцинома ин ситу, множественность поражения, выраженное врастание в шеечные железы с выполнением их просвета и нарастанием степени анаплазии в них. Сходную морфологический картину Карцинома ин ситу имеет и при локализации в слизистой оболочке бронхов, трахеи и гортани, где она развивается на фоне метаплазированного эпителия в плоский.

Карцинома in situ молочной железы развивается из дисплазии долек желёз на фоне мастопатии, реже на фоне фиброаденом.

Имеется предположение о том, что Карцинома ин ситу происходит из миоэпителия. Наблюдается в большинстве случаев у женщин в предклимактерическом периоде.

Микроскопически концевые дольки увеличены, ацинусы и прилегающий проток укрупнены, лишены просвета и выполнены небольшими атипичными одноморфными клетками с потерей связи и утратой полярности;
митозов нет . В части случаев клетки более светлые, крупные, с увеличенными ядрами и наличием митозов. Гистохимические характеристика, а также ультраструктура Карцинома ин ситу напоминают таковые при раке.

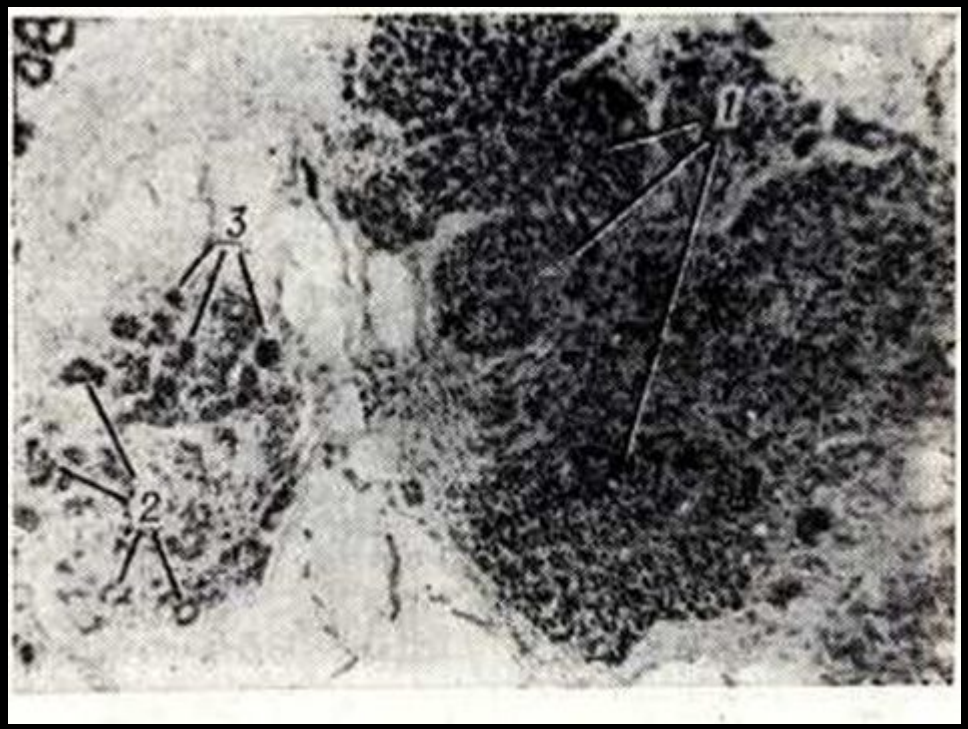

Микропрепарат молочной железы при дольковой carcinoma in situ: дольки молочной железы увеличены, ацинусы (1) укрупнены, их просвет выполнен мелкими мономорфными клетками; слева — долька молочной железы с ацинусами, атрофированными (2) и пролиферирующими (3); × 140.

Особенности

При раке in situ опухоль расположена только в верхнем пласте клеток, не прорастая в глубокие слои, то есть злокачественные клетки распространены только поверхностно, но микроскопической толщине. Рак in situ выделяется онкологами в самостоятельную форму опухоли, которую также называют компенсированным раком.

Термин рак in situ во многом отражает состояние равновесия между тенденцией к образованию злокачественных опухолей и защитными силами организма. Пятилетняя выживаемость среди пациентов с раком in situ составляет практически 100%. Окончательное установление диагноза карциномы in situ проводится только после тщательного исследования образцов подозрительной ткани, часто требуется исследование многих срезов (серийных) пораженного участка.

Рак in situ - это бессосудистая стадия развития злокачественной опухоли. Обмен веществ в таком случае происходит за счет диффузии, и жизнедеятельность самой опухоли на данном этапе направлена в основном только на поддержание этой жизнедеятельности, но не на размножение и рост опухоли. В таком состоянии опухоль может пребывать очень долго – до десяти лет и более.

Рак in situ рассматривается как прединвазивная стадия злокачественной опухоли, которая при дальнейшем росте может перейти в инвазивную стадию. Стадийность в развитии рака следующая:

- факультативное предраковое состояние;

- облигатное предраковое состояние;

- прединвазивное заболевание (рак in situ);

- инвазивная стадия (рак).

рак in situ – это злокачественная опухоль на начальных стадиях развития, особенностью которой является скопление гистологический измененных (атипичных) клеток без прорастания в подлежащую ткань. Это бессосудистая стадия развития злокачественной опухоли. Считается, что рак in situ находится в динамическом равновесии: клетки опухоли гибнут с такой же скоростью, как и пролиферируют. Характеризуется, как правило, небольшими размерами, отсутствием клинических проявлений, очень медленным ростом и отсутствием метастазов. Также «раком на месте» может называться результат успешного лечения. В этом случае растущая ранее опухоль останавливается в росте, уменьшается, иногда до почти полного исчезновения.

Термин рак in situ применяется не для всех опухолей, а только для тех которые растут из плоских эпителиальных тканей (покровного эпителия кожного типа):

- слизистая оболочка губ и ротовой полости,
- пищевода,
- гортани,
- бронхов,
- шейки матки,
- анальной части прямой кишки,
- эпителия мочевыводящих путей,
- эпителия молочной железы.