

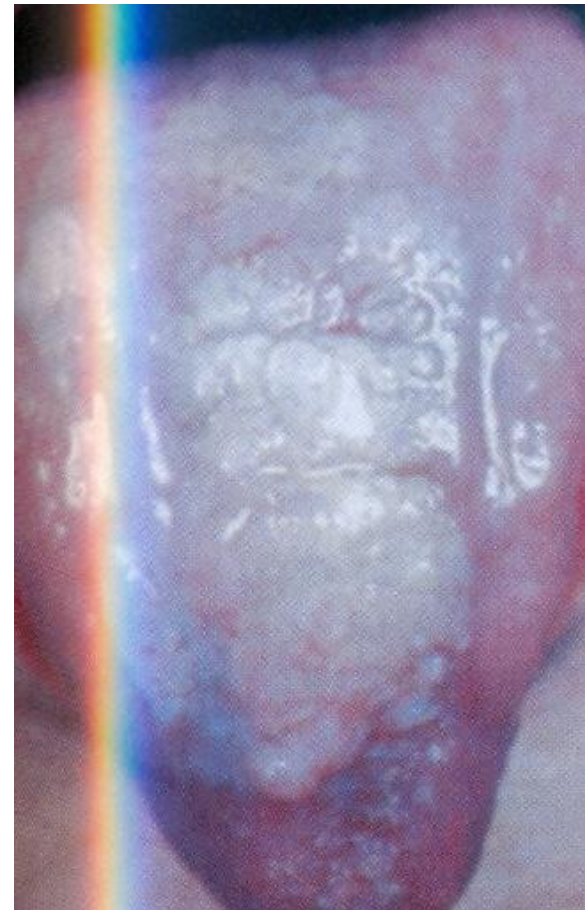Заболевания языка

Лейкоплакия

Белые участки на языке, которые нельзя соскоблить (рис.)

Факторы риска: прием алкоголя, курение использование специй и жевание ореха бетеля, сифилис и травмирование языка зубами.

Примерно в 5 % случаев отмечается малигнизация, поэтому во всех случаях необходимо исключить карциному.

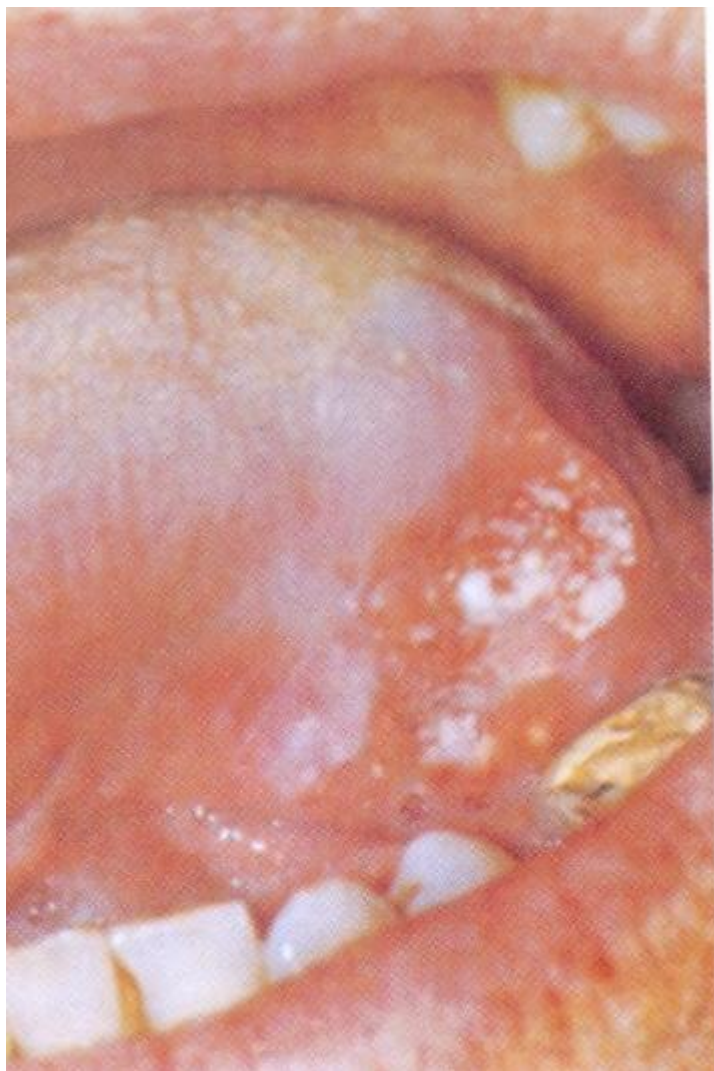

Карцинома языка

Карцинома проявляется в виде экзофитного или инфильтративного роста на языке (рис.).

Характерны: боль и дисфагия. Боль может иррадиировать в уши (вовлечение язычного или языкоглоточного нерва).

К моменту клинического проявления опухоль обычно больше 2 см в диаметре, в 50 % случаев пальпируются пораженные лимфоузлы.

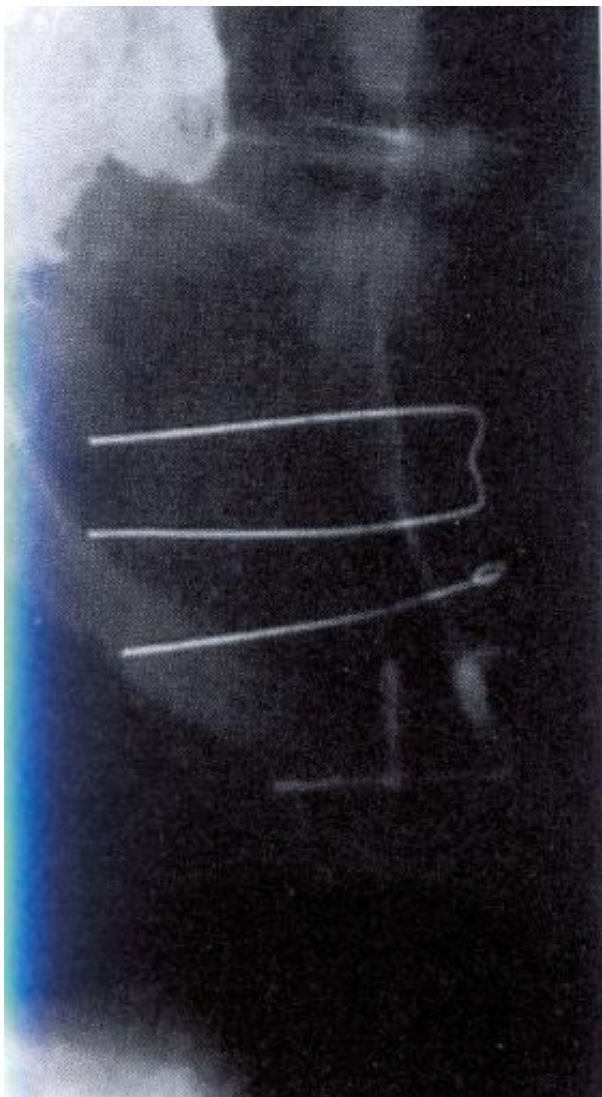

Изъязвление
при
карциноме
языка

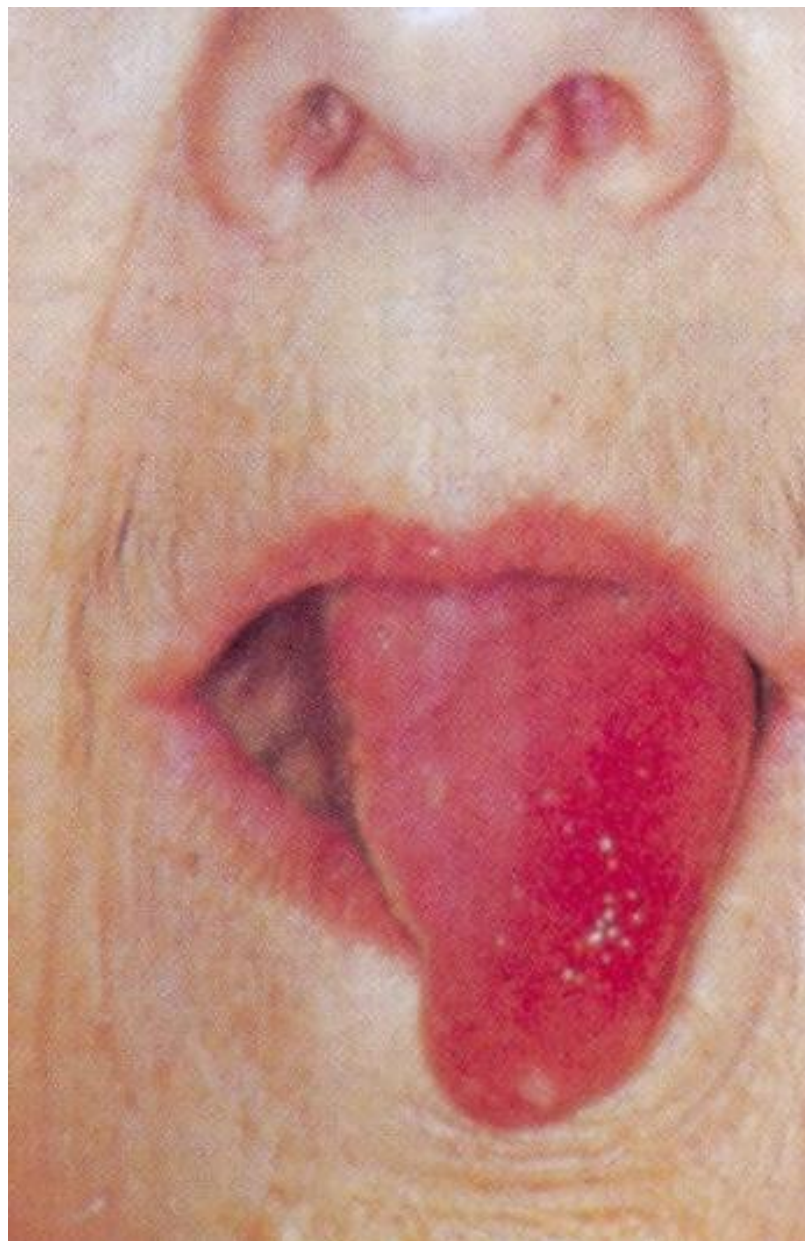
Карцинома языка

Почти все карциномы - плоскоклеточные. Лейкоплакия им предшествует не всегда.

- ***Небольшие опухоли.*** Применяется **лучевая терапия** с использованием наружного облучения или введения интерстициального импланта (рис.), либо **хирургическое лечение** (от частичной резекции до гемиглоссэктомии, (рис.)). Эти два метода имеют примерно одинаковую эффективность.
- ***Крупные опухоли.*** Лучевая терапия или хирургическое лечение, как по отдельности, так и в комбинации друг с другом. Обе методики вызывают тяжелые функциональные нарушения в полости рта, особенно в отношении речи и глотания.



Интерстициальный ИМПЛАНТ ЯЗЫКА

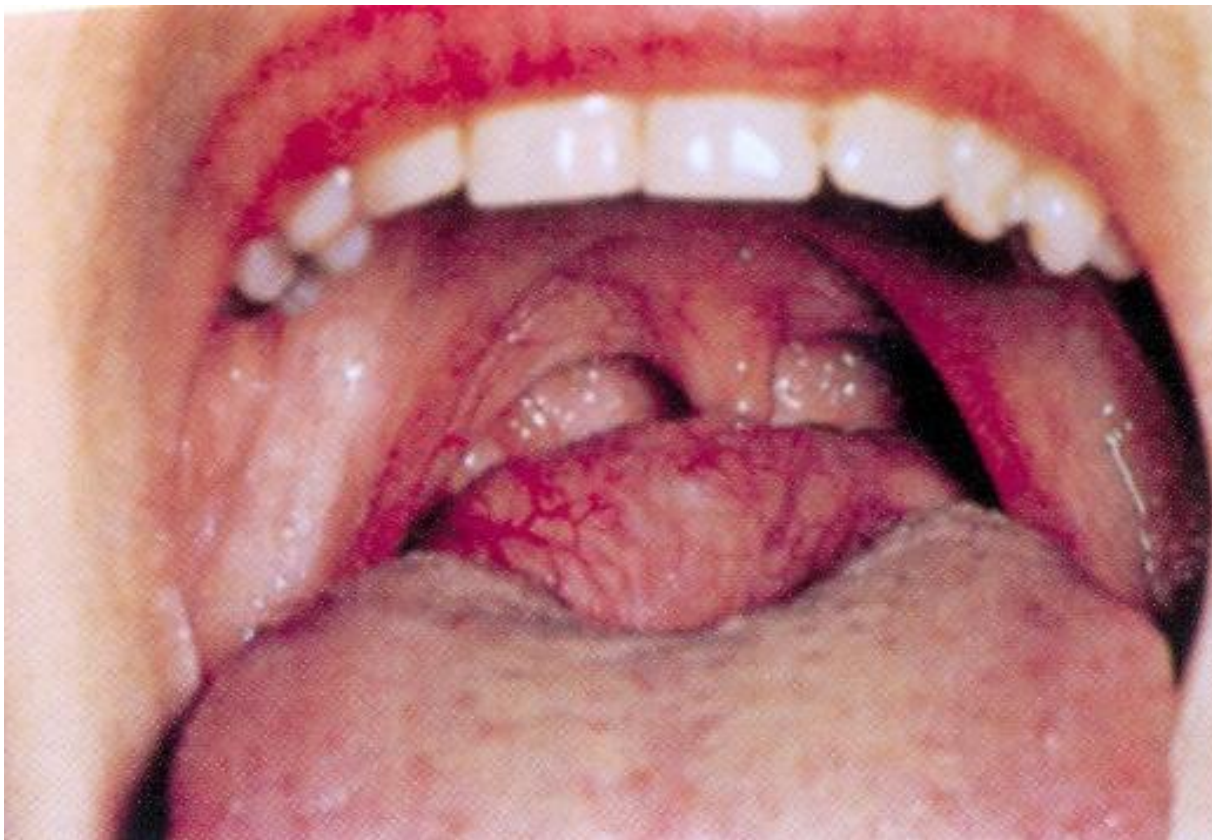

**Язык после
ГЕМИГЛОССЭКТОМИИ**

Язычная щитовидная железа

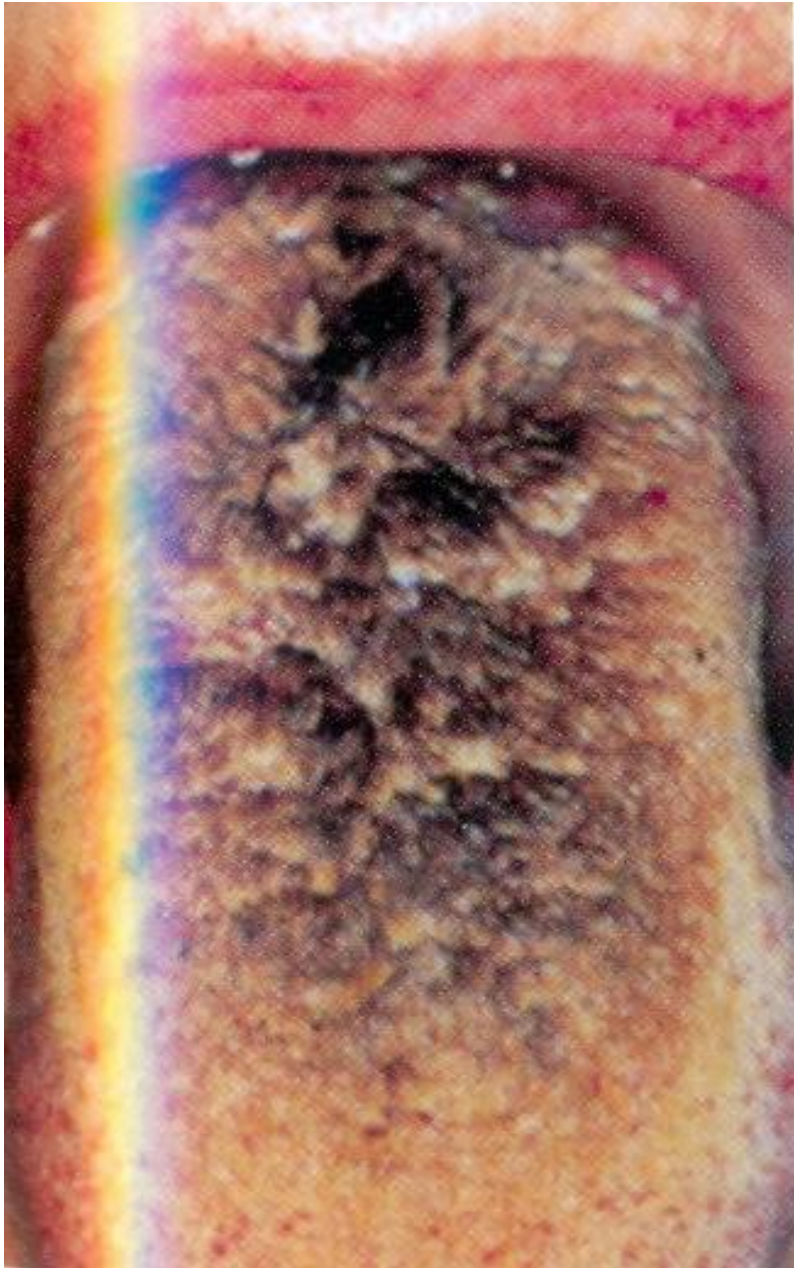- Эпителий *Fogarty's sacculus* инвагинирует и мигрирует в нижнюю часть шеи, где образует щитовидную железу. Тиреоидную ткань можно обнаружить в любом месте вдоль этого пути. Так, например, формируются язычная щитовидная железа (рис. 1) и тиреоглочечная киста.
- Обычно проявляется дисфагией. Кровотечение и обструкция дыхательных путей встречаются редко.
- Если функционирующая ткань щитовидной железы обнаруживается в другом месте, кроме ее обычного расположения, при значительной симптоматике дополнительную ткань железы можно удалить.

Язычная щитовидная железа



Черный волосатый язык

- Вызывается чрезмерно быстрым ростом и удлинением нитевидных сосочков передней части языка в сочетании с их черным или коричневым окрашиванием (рис.).
- Субъективных симптомов нет, но имеется косметический дефект.
- Механическая очистка или соскабливание спинки языка.

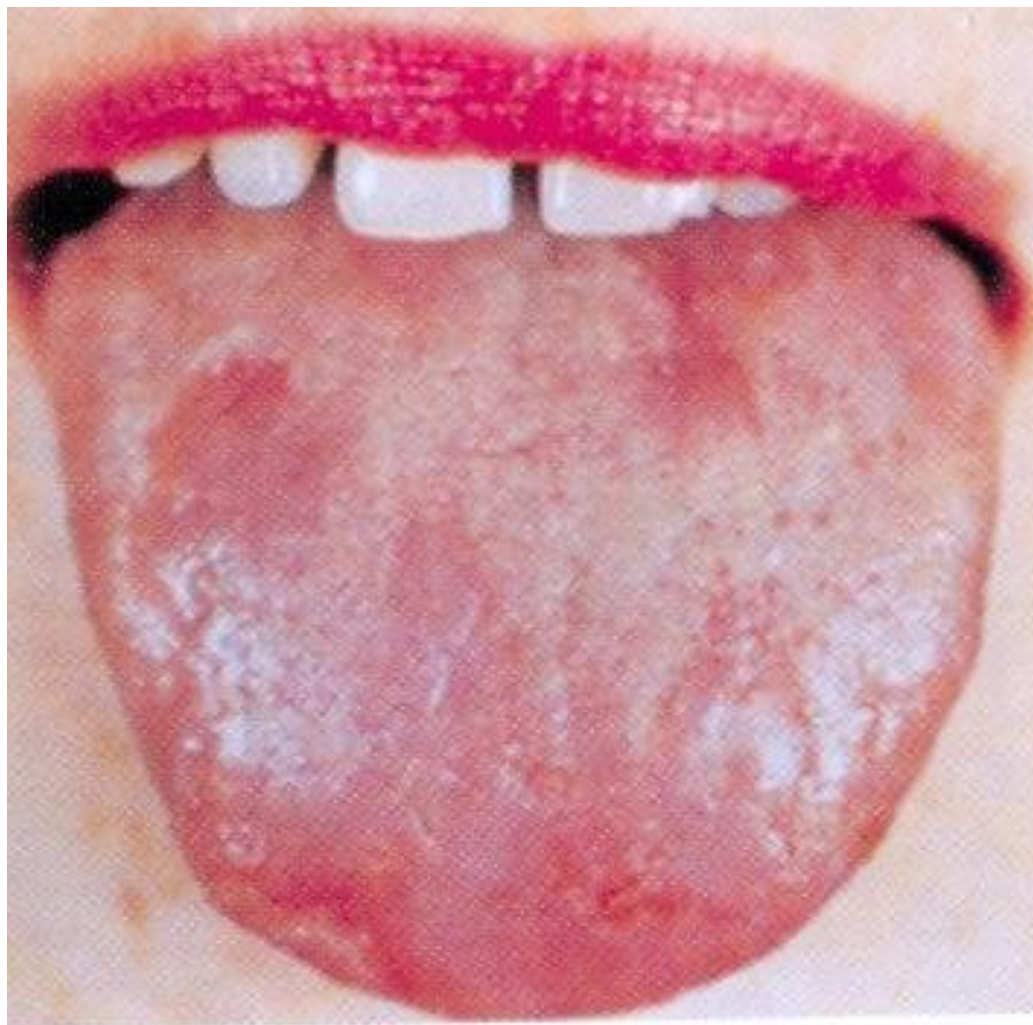


Черный
волосатый
язык

Географический язык

- Встречается у 1 % населения.
- На спинке языка имеются неправильной формы области без сосочков (рис. 3). Эти пятна меняют свои размеры и расположение в течение нескольких дней.
- Лечение: Не требуется.

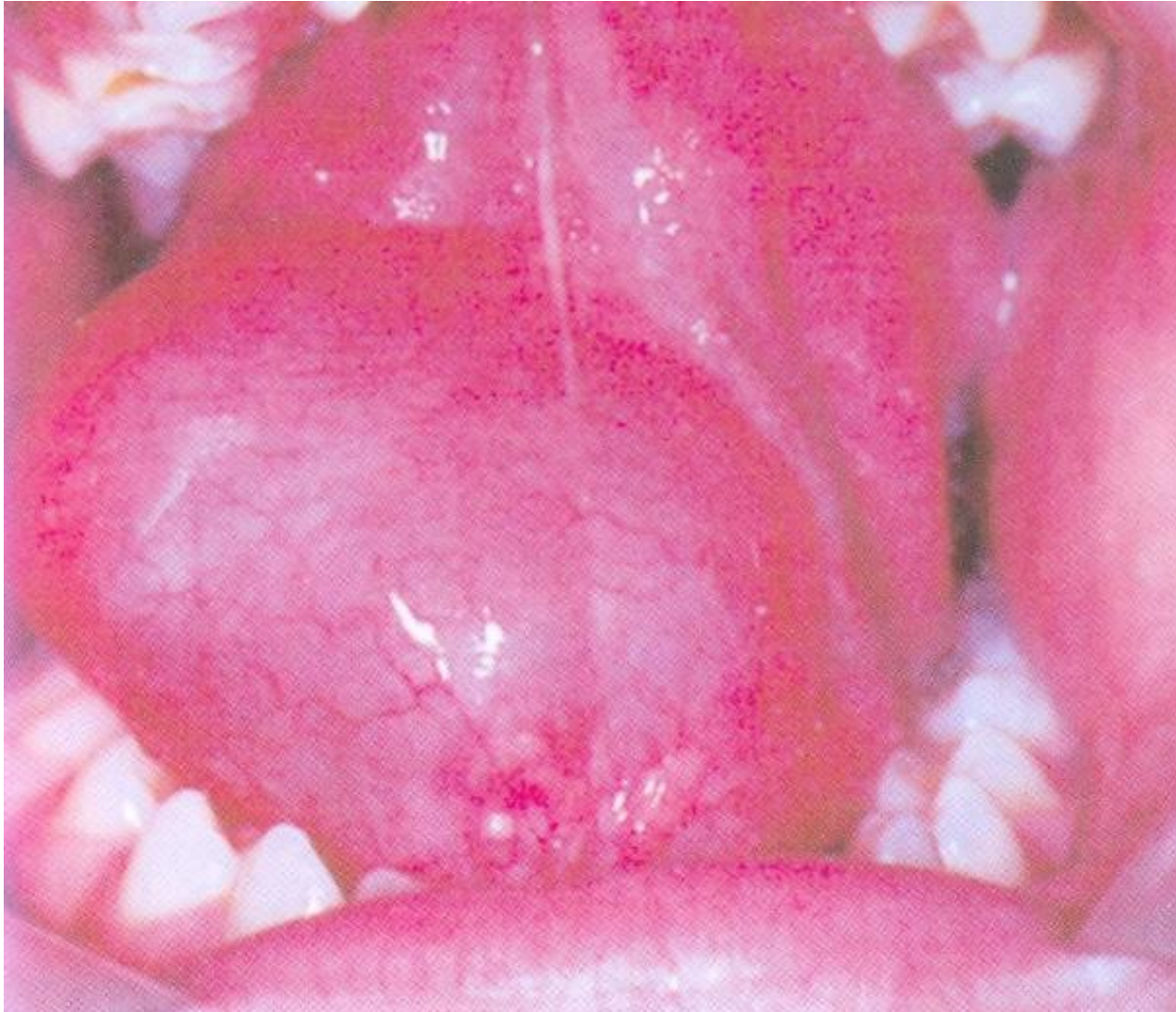
Географический язык



Ранула (ретенционная подъязычная киста)

- Кистозное образование, исходящее из подъязычной железы. Обычно обнаруживается в дне полости рта в виде синеватой флюктуирующей опухоли (рис.). Реже встречается «погруженная» ранула, которая проявляется в виде образования в области шеи.
- Для ранулы, ограниченной дном полости рта, обычно достаточно марсупиализации, однако при этом возможен рецидив кисты. «Погруженная» ранула требует тщательного удаления через наружный шейный доступ.

Ранула дна полости рта



Плоскоклеточная карцинома

Язва на дне полости рта, которая может быть болезненной с иррадиацией боли в ухо (рис.). Часто происходит быстрое метастазирование в шейные лимфоузлы, возможно, с двух сторон.

Лечение. Удаление опухоли с пластической хирургической реконструкцией и вспомогательной лучевой терапией.

Карцинома дна полости рта

