Первый МГМУ им. И.М. Сеченова
Клиника пропедевтики внутренних болезней,
гастроэнтерологии и гепатологии
им. В.Х. Василенко
Директор клиники – академик РАН,
профессор Ивашкин В.Т.

Сеченовский Университет
наук о жизни

Клиническое наблюдение

Пациент Е., 26 лет.

Отделение гастроэнтерологии

Пациент Е., 26 лет

Жалобы при поступлении:

- дисфагия
  необходимость тщательного пережевывания пищи, запивания пищи водой, обмакивания твердой пищи в соус, повторного сглатывания
- изжога

Анамнез заболевания

ЭГДС май 2021г.:
- признаки эозинофильного эзофагита (**E2R2E2F2S0**)
- быстрый уреазный тест отрицательный

Морфологическое исследование: Эозинофильная инфильтрация в н/3 пищевода – >15 в п/зр при увеличении х400 с формированием микроабсцессов

Терапия ИПП: эзомепразол 40 мг/сут

Клиника пропедевтики внутренних болезней, гастроэнтерологии и гепатологии им. В.Х. Василенко

Изжога

Дисфагия

Синдром Жильбера

Аллергия на домашнюю пыль, шерсть домашних животных

Аллергия на шоколад, цитрусы >> Исключение из рациона

Курсовой прием Симбикорта (b2ам+ГКС) в теч 3 мес

Исключение из рациона 6 групп продуктов: коровье молоко, пшеница, яйца, соя, орехи, рыба и морепродукты

Приступы удушья

Детство

17 лет
2011 год

23 года
2017 год

26 лет
апрель 2021 год

июнь 2021 год

Анамнез жизни

- Родился в Москве, 1994г.
- Высшее образование, работает программистом
- Вредные привычки: отрицает
- Перенесенные, сопутствующие заболевания: бронхиальная астма, аллергическая форма, ремиссия.
- Аллергологический анамнез: употребление шоколада, цитрусовых - ощущение «затруднения» прохождения пищи по пищеводу, кожный зуд
- Наследственный анамнез: мать – поллиноз на сорные травы, отец – практически здоров

Объективный осмотр:

- Состояние удовлетворительное
- Рост 192 см, вес 99 кг. ИМТ 26,8 кг/м2
- Кожные покровы чистые, умеренной влажности
- При аускультации: дыхание везикулярное, хрипов нет, ЧДД 17 в минуту
- Тоны сердца ясные, ритм правильный, ЧСС=PS = 68 уд в минуту, АД 120 и 65 мм. рт. ст.
- При пальпации живот мягкий, безболезненный
- Печень не выступает из-под края реберной дуги, селезенка не пальпируется
- Симптом «поколачивания» по поясничной области отрицательный с обеих сторон
- Отеков нет
- Дизурических явлений нет. Стул оформленный, без патологических примесей, регулярный – 1 раз в день.

Предварительный диагноз:

Основное заболевание:

Эозинофильный эзофагит

Сопутствующие заболевания:

Бронхиальная астма, аллергическая форма, в стадии ремиссии. Сенсибилизация к бытовым и эпидермальным аллергенам.

Пищевая интолерантность (непереносимость шоколада, цитрусовых).

Синдром Жильбера.

29.06.2021

Общий анализ крови:

Эритроциты	$5,3x10^{12}$/л
Гемоглобин	159 г/л
Гематокрит	46%
ЦП	0,9
Лейкоциты	$5,07x10^{9}$/л
Нейтрофилы	63,7%
Лимфоциты	25,0%
Моноциты	8,8%
Эозинофилы	**12% ($0,6x10^{9}$/л)**
Базофилы	0,9%
Тромбоциты	$214x10^{9}$/л

Биохимический анализ крови:

Общий белок (г/л)	65,2	57-82
Альбумин (г/л)	38,7	32-48
Глюкоза (мкмоль/л)	4,6	4,1-5,9
Общ.билирубин (мкмоль/л)	**41**	3-21
АЛТ (ед/л)	16	5-49
АСТ (ед/л)	13	0-34
Щелочная фосфатаза (ед/л)	70	70-360
ГГТ (ед/л)	10	0-73
Мочевая кислота (мкмоль/л)	420	150-420
Креатинин (мкмоль/дл)	78	40-110
Азот мочевины (ммоль/л)	3,2	3,2-8,5
Общ. холестерин (ммоль/л)	3,3	3,3-6,1
Натрий (ммоль/л)	140	132-150
Калий (ммоль/л)	4,1	3,5-5,5
Амилаза (ед/л)	49,4	30-118

Общий анализ мочи:

pH	5,5
Уд.вес	1024
Белок	Отр.
Сахар	Отр.
Ацетон	Отр.
Желчные пигменты	Отр.
Уробилин	В норме
Лейкоциты	1-2 в п/зр
Эритроциты	нет
Слизь	нет
Бактерии	Нет

Амилаза (в разовой порции мочи) 440 ед/л (< 650)

Общий анализ кала:

Цвет коричневый Форма оформленный Бензидиновая проба отрицательно Реакция на стеркобилин Слизь нет	
Микроскопия	
Мышечные волосна сохранивш./потерявш. поперечн. полосат.	+-/ +-
Соединительная ткань	-
Нейтральный жир	-
Жирные кислоты	-
Мыла	++
Крахмал внеклет.	-
Клетчатка переваримая/неперевар.	-/ +++
Йодофильная флора N	-
Лейкоциты	-
Эритроциты	-
Яйца гист, простейшие	Не найдены

ЭКГ

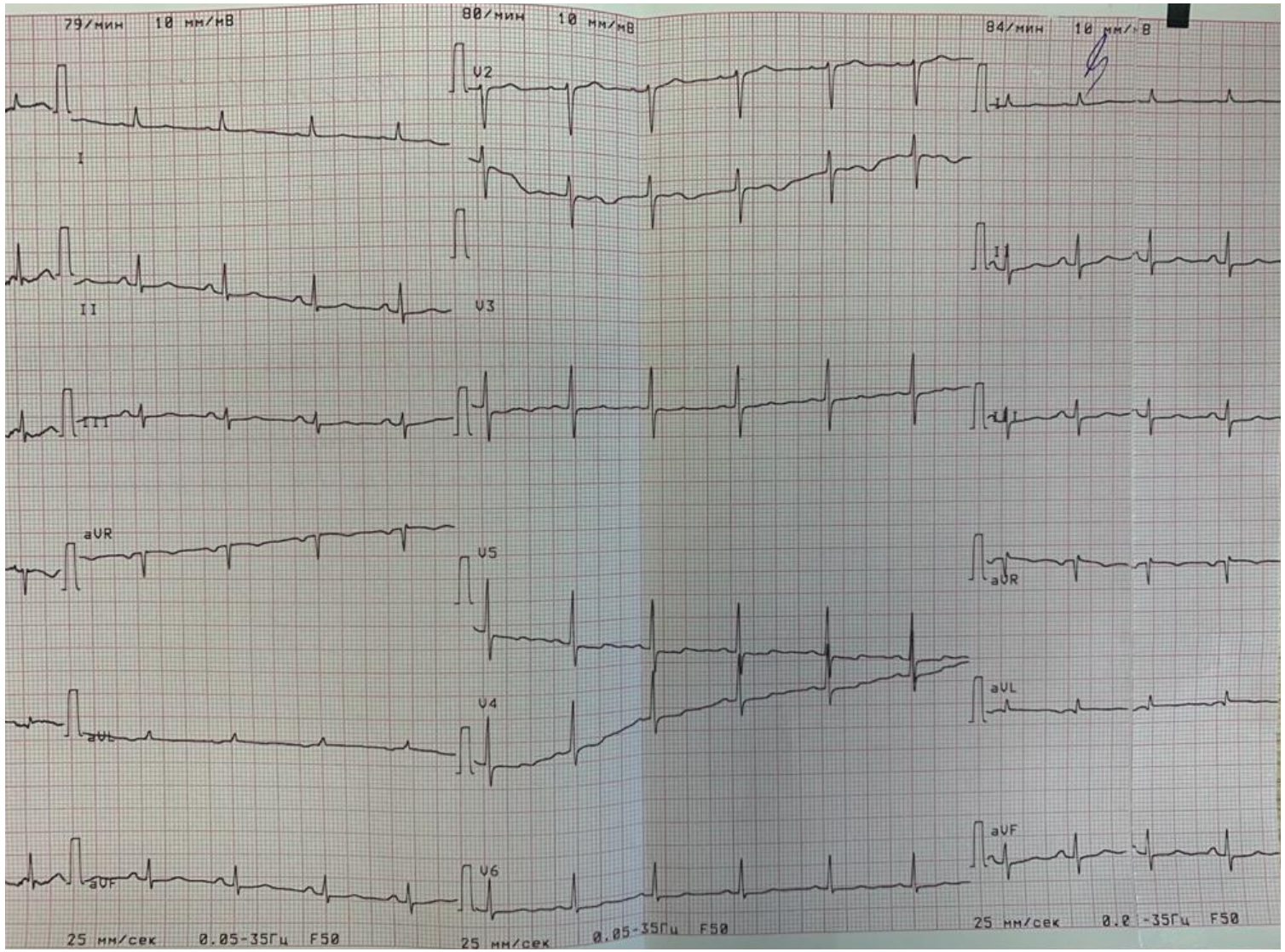

Ритм синусовый, ЧСС - 80 в мин. PQ – 0.14``, QRS – 0.08``, QT – 0.36``. Полувертикальное положение оси по Вильсону

УЗИ органов брюшной полости

Заключение: Уз-признаки деформации желчного пузыря

30.06.2021

Слизистая оболочка пищевода в области шейного, верхне- и среднегрудного отдела с незначительным количеством экссудата белесого цвета менее <10% площади.
Диффузно отечная – капиллярный рисунок смазан, с множественными неглубокими продольными бороздами

Концентрическая кольца, стриктуры не визуализированы

В шейном отделе на расстоянии 18 см от резцов – очаг эктопированного железистого эпителия до 1 см с регулярным капиллярным рисунком

В нижнегрудном отделе, абдоминальном сегменте с незначительным количеством экссудата белесого цвета менее <10% площади.
Диффузно отечная – капиллярный рисунок смазан, с множественными неглубокими продольными бороздами

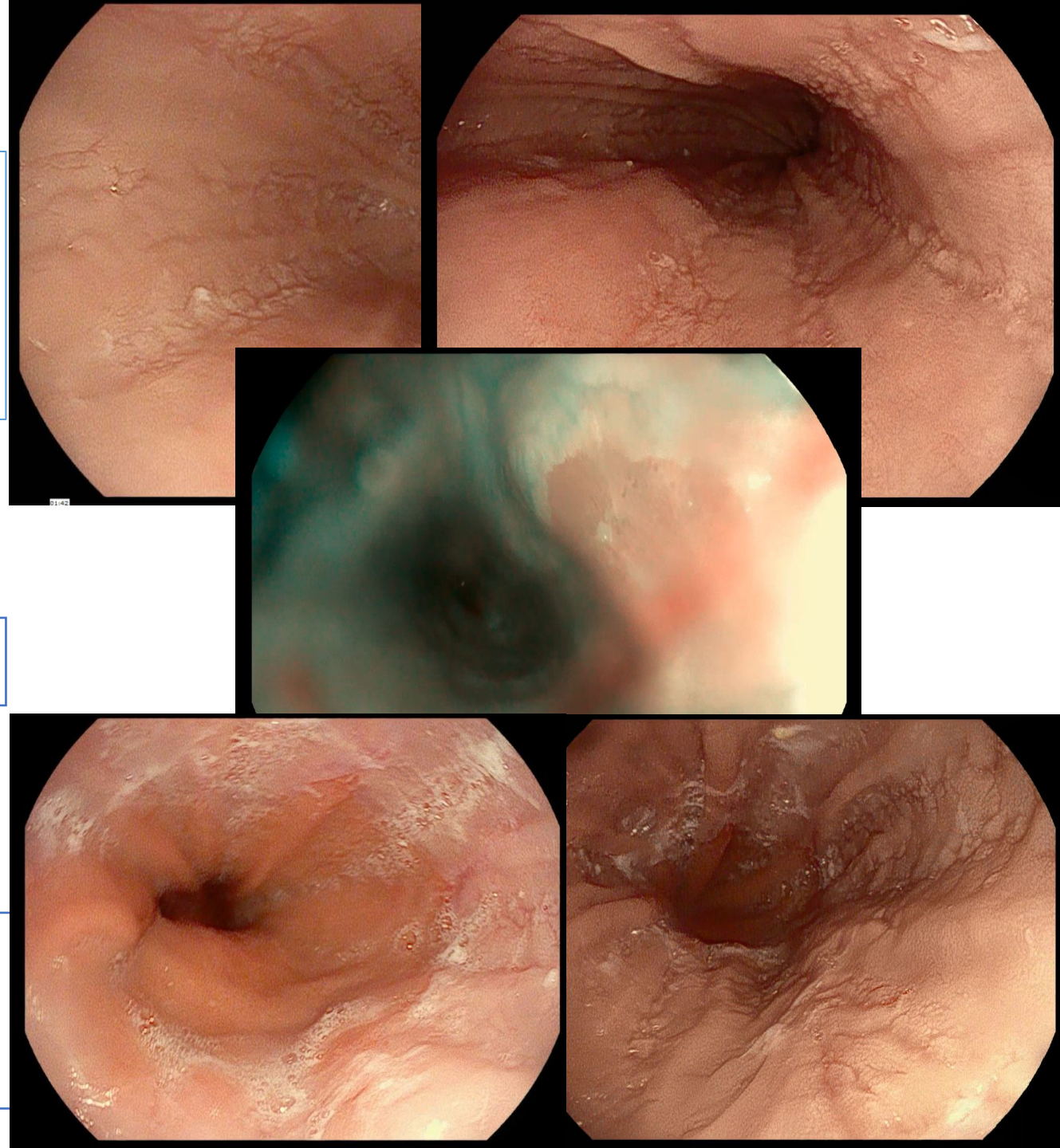

В желудке небольшое количество желчи, пенистой жидкости и слизи.

Слизистая бледно-розовая. В области тела единичные точечные геморрагические эрозии.

В антральном отделе слизистая очагово гиперемирована с единичными приподнятыми очагами воспалительной гиперплазии до 0,4 см, расположенных в виде цепочек

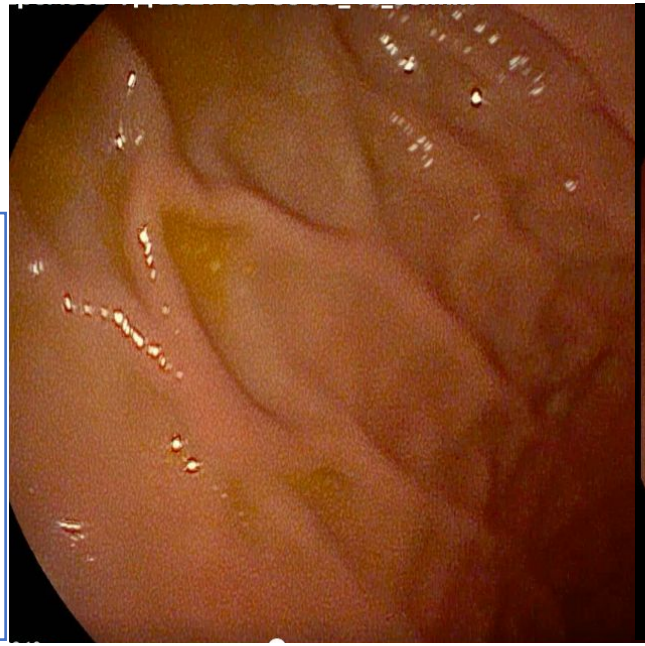



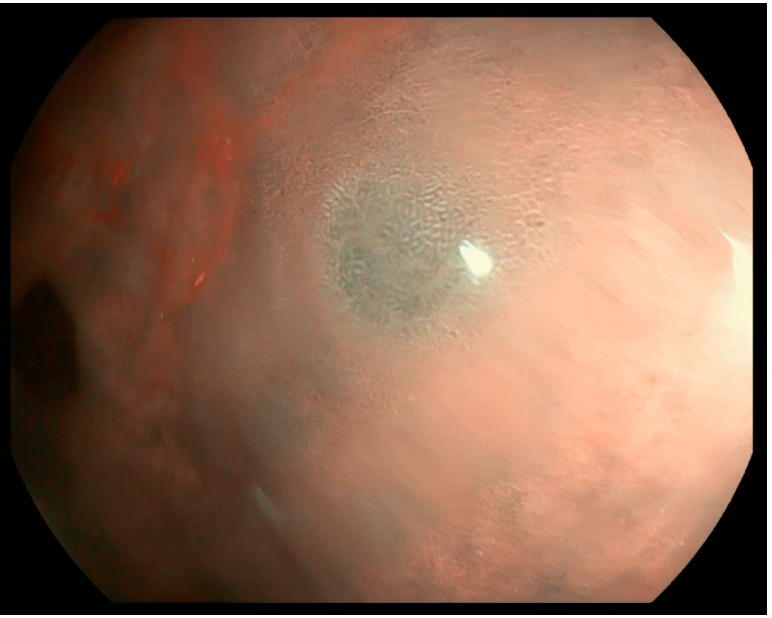

Луковица 12пк. Слизистая оболочка розовая. В постбульбарном отделе слизистая оболочка розовая

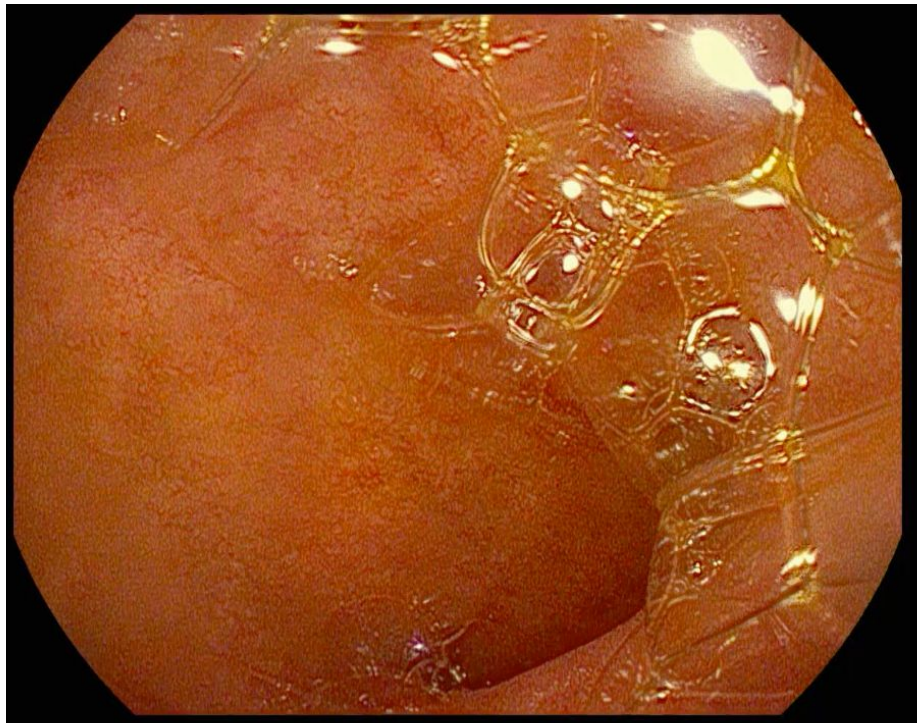

Заключение: Эндоскопическая картина эозинофильного эзофагита **E**1**R**0**E**2**F**1**S**0, эрозивного гастрита, признаки дуодено-гастрального рефлюкса

Морфологическое исследование пищевода

Число эозинофилов в п/зр при увеличении х400:
Верхнегрудной отдел пищевода – 6
Среднегрудной отдел пищевода – 42
Нижнегрудной отдел пищевода - 65

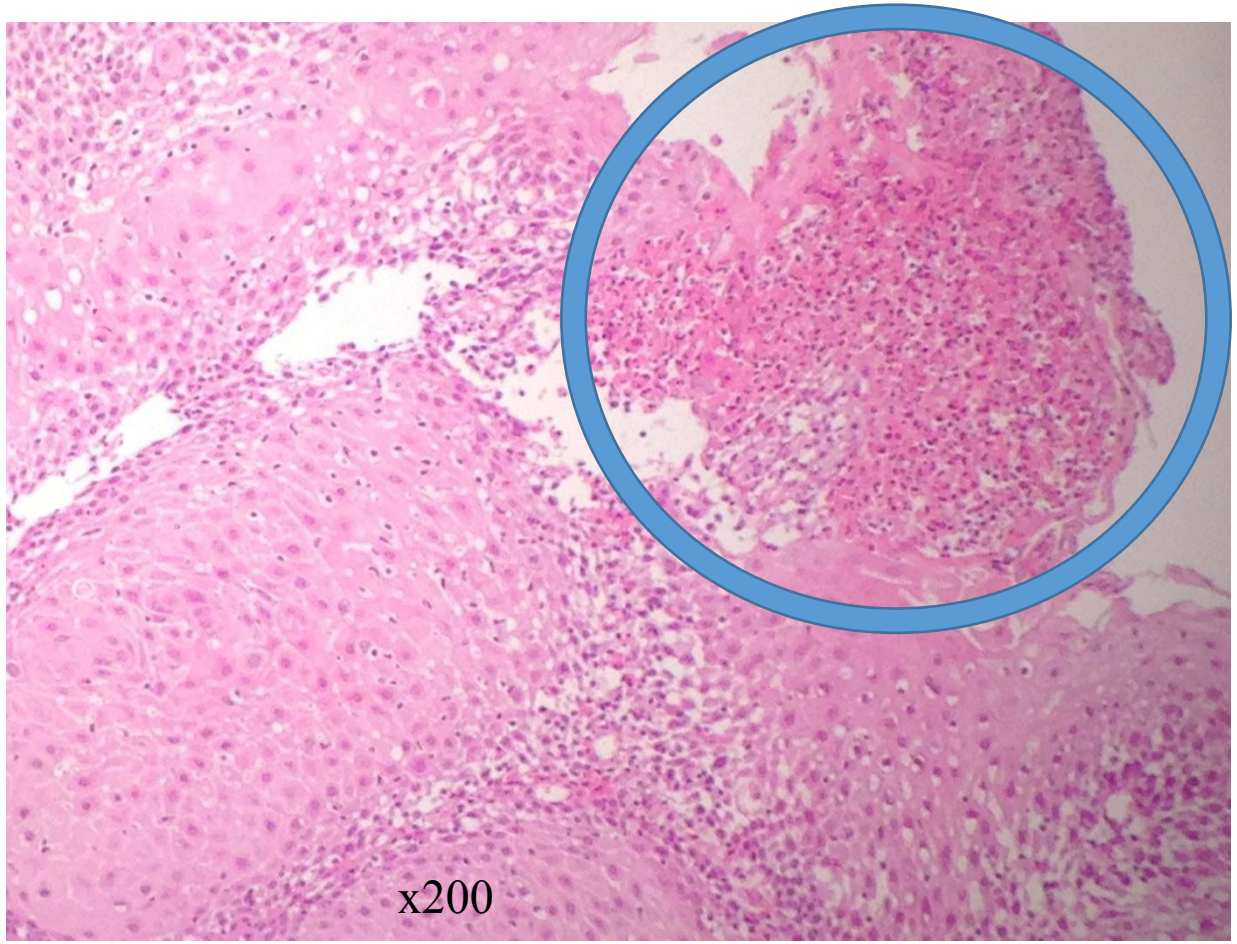

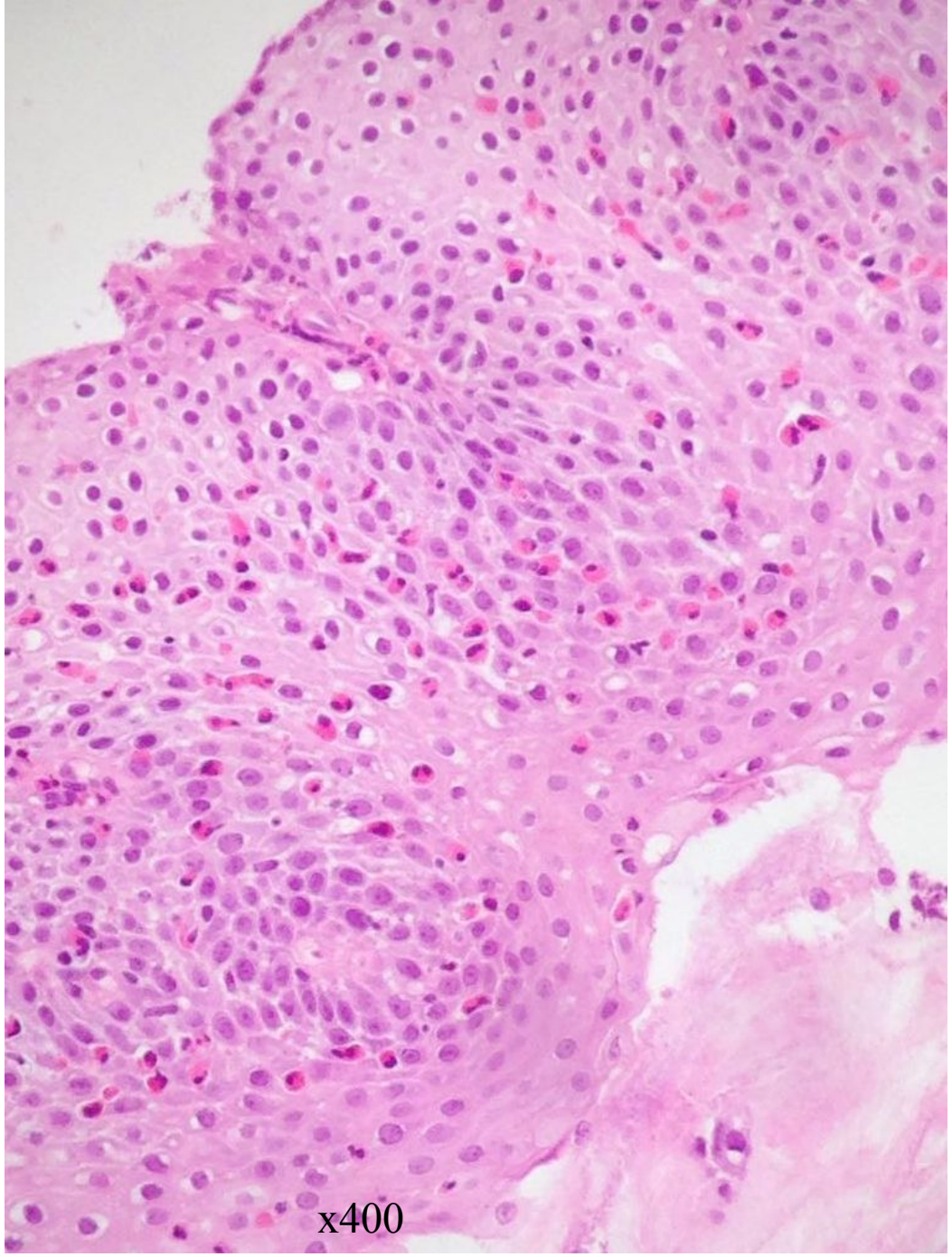

Клинический диагноз:

Основное заболевание:

Сочетанные заболевания

1. Эозинофильный эзофагит

2. Эрозивный гастрит, H.pylori-негативный

Сопутствующие заболевания:

Бронхиальная астма, аллергическая форма, в стадии ремиссии.

Сенсибилизация к бытовым и эпидермальным аллергенам.

Пищевая интолерантность (непереносимость шоколада, цитрусовых).

Синдром Жильбера.

Проводимое лечение:

- Элиминационная диета с исключением 6 групп продуктов (коровье молоко, пшеница, яйца, соя, орехи, рыба и морепродукты) + исключение продуктов — триггеров (шоколад, цитрусовые)
- Эзомепразол 40 мг в сутки в течение 6 месяцев

3. Лечение

3.1. Консервативное лечение

• Терапия с применением ингибиторов протонной помпы (ИПП) приводит к индукции клинической и гистологической ремиссии у части пациентов с ЭоЭ.

Уровень убедительности рекомендаций А (уровень достоверности доказательств — 1).

Ивашкин В.Т. и соавт. Клинические рекомендации российской гастроэнтерологической ассоциации по диагностике и лечению эозинофильного эзофагита. Рос журн гастроэнтерол гепатол колопроктол. 2018;28(6):84–98. https://doi.org/10.22416/1382-4376-2018-28-6-84-98

Первые описания клинических наблюдений эозинофильного эзофагита

Dig Dis Sci. 1993 Jan;38(1):109-16. doi: 10.1007/BF01296781.

Esophageal eosinophilia with dysphagia. A distinct clinicopathologic syndrome

S E Attwood [1], T C Smyrk, T R Demeester, J B Jones

Affiliations – collapse

Affiliation

1 Creighton University School of Medicine, Department of Surgery and Pathology, Omaha, Nebraska 68131.

PMID: 8420741 DOI: 10.1007/BF01296781

Abstract

Small numbers of intraepithelial esophageal eosinophils (IEE) may be seen in 50% of patients with gastroesophageal reflux disease and occasionally in normal volunteers. High concentrations of IEE are rarely seen in either setting. During a two-year period we identified 12 adult patients with very dense eosinophil infiltrates in esophageal biopsies (defined as > 20 IEE/high-power field). Dysphagia was the presenting complaint in each, but no evidence of anatomical obstruction could be found. Endoscopic esophagitis was absent, but biopsy showed marked squamous hyperplasia and many IEE. Eleven patients had normal esophageal acid exposure on 24-hr pH monitoring. Esophageal manometry showed a nonspecific motility disturbance in 10 patients. For comparison, 90 patients with excess esophageal acid exposure on 24-hr pH monitoring were studied. Thirteen (14%) had motility disturbance, and 21 (23%) had dysphagia. Esophageal biopsies were devoid of IEE in 47 patients; none of the 43 with IEE had infiltrates as dense as those seen in the 12 study patients. The presence of high concentrations of IEE in esophageal biopsies from patients with dysphagia, normal endoscopy, and normal 24-hr esophageal pH monitoring represents a distinctive clinicopathologic syndrome not previously described.

Attwood SE, Smyrk TC, Demeester TR, Jones JB. Esophageal eosinophilia with dysphagia. A distinct clinicopathologic syndrome. *Dig Dis Sci.* 1993;38:109–16.

Schweiz Med Wochenschr. 1994 Aug 20;124(33):1419-29.

[Idiopathic eosinophilic esophagitis: a frequently overlooked disease with typical clinical aspects and discrete endoscopic findings]

[Article in German]

A Straumann [1], H P Spichtin, R Bernoulli, J Loosli, J Vögtlin

Affiliations – collapse

Affiliation

1 FMH für Innere Medizin, Spez. Gastroenterologie, Römerstrasse 7, Olten.

PMID: 7939509

Abstract

In 10 patients presenting with acute recurrent dysphagia, seen over a 4-year period, idiopathic, eosinophilic esophagitis (IEE) was diagnosed. The diagnosis was confirmed histologically. Dysphagia of other causes or other diseases causing eosinophilic infiltration was ruled out. Endoscopy showed discrete white structures in the esophagus which were partly finely reticular or plaque-like in 9 of the 10 patients. Of these one had a web and another a mucosal ring. Peripheral eosinophilia and elevated IgE-levels were found in 70% of the cases. To date IEE has been thought to be a rare disorder. Emerging evidence suggests its prevalence has been underestimated. It may also be the most frequent form of eosinophilic gastroenteropathy. The flat, only endoscopically visible form may be more common than the proliferative type. With knowledge of the typical history and of the distinct endoscopic pattern, and with adequate diagnostic workup, the disease will be found more often in the future. Prompt diagnosis also avoids further diagnostic procedures and permits rapid remission through treatment with steroids and antihistamines.

Straumann A, Spichtin HP, Bernoulli R, Loosli J, Vogtlin J. Idiopathic eosinophilic esophagitis: a frequently overlooked disease with typical clinical aspects and discrete endoscopic findings. *Schweiz Med Wochenschr.* 1994;124:1419–29.

Clinical Trial Gastroenterology. 1995 Nov;109(5):1503-12. doi: 10.1016/0016-5085(95)90637-1.

Eosinophilic esophagitis attributed to gastroesophageal reflux: improvement with an amino acid-based formula

K J Kelly [1], A J Lazenby, P C Rowe, J H Yardley, J A Perman, H A Sampson

Affiliations + expand

PMID: 7557132 DOI: 10.1016/0016-5085(95)90637-1

Abstract

Background & aims: Treatment for gastroesophageal reflux may be ineffective in patients with an eosinophilic infiltration of the esophagus. The aim of this study was to investigate whether unremitting symptoms of gastroesophageal reflux and biopsy abnormalities of the esophagus may be associated with the ingestion of certain foods.

Methods: Ten children previously diagnosed with gastroesophageal reflux by standard testing with long-standing symptoms (median, 34.3 months; range, 6-78 months) despite standard antireflux therapies, including Nissen fundoplication in 6 patients, were fed the elemental formulas Neocate or Neocate-1-Plus (Scientific Hospital Supplies Inc., Gaithersburg, MD) for a minimum of 6 weeks. Each child had repeat endoscopy followed by open food challenges.

Results: While receiving the formulas, patients had either resolution (n = 8) or improvement (n = 2) of symptoms. On follow-up esophageal biopsy, the maximal intraepithelial eosinophil counts decreased significantly before (median, 41; range, 15-100) to after (median, 0.5; range, 0-22) the formula trial (P = 0.005). Other reactive epithelial changes of the esophageal mucosa also improved significantly. All patients redeveloped their previous symptoms on open food challenges.

Conclusions: Chronic gastrointestinal symptoms and histological changes of the esophagus unresponsive to standard treatments for gastroesophageal reflux were improved by the use of elemental formulas. Symptoms recurred when specific dietary proteins were reintroduced during open food challenges. The mechanism of these observations is unknown.

Kelly KJ, Lazenby AJ, Rowe PC, Yardley JH, Perman JA, Sampson HA. Eosinophilic esophagitis attributed to gastroesophageal reflux: improvement with an amino acid-based formula. *Gastroenterology.* 1995;109:1503–12.

Российская гастроэнтерологическая ассоциация

Национальная школа гастроэнтерологов, гепатологов

РОПИП

Национальная Школа гастроэнтерологов, гепатологов Российской гастроэнтерологической ассоциации – авангард непрерывного профессионального развития врачей всех специальностей в области гастроэнтерологии в России

ПРОГРАММА

VI МЕЖДУНАРОДНЫЙ КЛИНИЧЕСКИЙ КОНГРЕСС

64 Осенняя Сессия

ПРОВЕРКА НОВЫХ НАУЧНЫХ КОНЦЕПЦИЙ ПРАКТИКОЙ ГАСТРОЭНТЕРОЛОГА И ТЕРАПЕВТА

Научный руководитель Школы – академик РАМН, профессор В.Т. Ивашкин

7, 8, 9 октября 2011 года / Российская Федерация, г. Москва,
Гостиница Рэдиссон-Славянская, Конференц-зал

Участие в Школе дает врачам 30 накопительных кредитных единиц непрерывного профессионального развития, подтверждаемых сертификатом участия в рамках системы накопительных кредитов

Целевая аудитория:

врачи-терапевты
врачи-гастроэнтерологи
участковые врачи
семейные врачи
врачи-педиатры
врачи-эндоскописты
врачи-инфекционисты
врачи-абдоминальные хирурги
врачи других лечебных специальностей

10.10 НАУЧНАЯ И ОБРАЗОВАТЕЛЬНАЯ СЕКЦИЯ II: ЭОЗИНОФИЛЬНЫЙ ЭЗОФАГИТ В РОССИИ

(*при поддержке компании АстраЗенека*)

Модераторы: В.Т. Ивашкин, Е.К. Баранская

После обучения Вы

- *сможете диагностировать эозинофильный эзофагит (ЭЭ)*
- *оцените вклад аллергического воспаления и ГЭРБ в развитие и течение ЭЭ*
- *освоите алгоритм лечения ЭЭ на разных стадиях*

Лекции пионеров

10.10 Первый случай морфологически подтвержденного эозинофильного эзофагита в России.
На клинический разбор представляется больной С., 17 лет / *Е.В. Иванова*

10.30 Клиника и алгоритм лечения эозинофильного эзофагита.
На клинический разбор представляется больной Б-У., 23 лет с эозинофильным эзофагитом, осложненным стриктурой пищевода / *Е.К. Баранская, Е.В. Иванова, О.С. Шифрин, Л.Н. Андросова*

10.50 Доброкачественные стриктуры пищевода, методы их лечения в наши дни / *Э.А. Годжелло*

11.10 Открытая дискуссия. Заключение модератора / *В.Т. Ивашкин*

ISSN: 1382-4376

Российская гастроэнтерологическая ассоциация
Российское общество по изучению печени

РОПИП

Российский журнал Гастроэнтерологии, Гепатологии, Колопроктологии

Russian Journal of Gastroenterology, Hepatology, Coloproctology

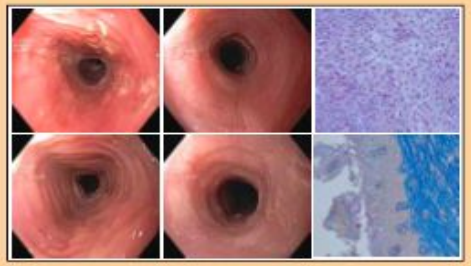

Эозинофильный эзофагит. Пояснение на с. 71–81

№ 1 XXII Том 2012

РЖГГК ○ 1, 2012

УДК 616.329-002-008.853.5

Эозинофильный эзофагит: обзор литературы и описание собственного наблюдения

В.Т. Ивашкин[1], Е.К. Баранская[1], В.О. Кайбышева[1], Е.В. Иванова[2], Е.Д. Федоров[2]

([1]*Клиника пропедевтики внутренних болезней, гастроэнтерологии и гепатологии им. В.Х. Василенко ГБОУ ВПО «Первый Московский государственный медицинский университет им. И.М. Сеченова» Росздрава,*
[2]*НИЛ хирургической гастроэнтерологии и эндоскопии Российского государственного медицинского университета им. Н.И. Пирогова*)

Заболеваемость ЭоЭ

- увеличилась с 0,01 на 100 000 жителей в 1995 году до 3,16 в 2019 году.

- оказалась самой высокой в 2019 г:
  4,37 на 100 000 мужчин
  1,97 на 100 000 женщин

Эозинофильный эзофагит чаще встречается

- у мужчин (в 2,48 раза)
- у взрослых (в 1,42 раза)

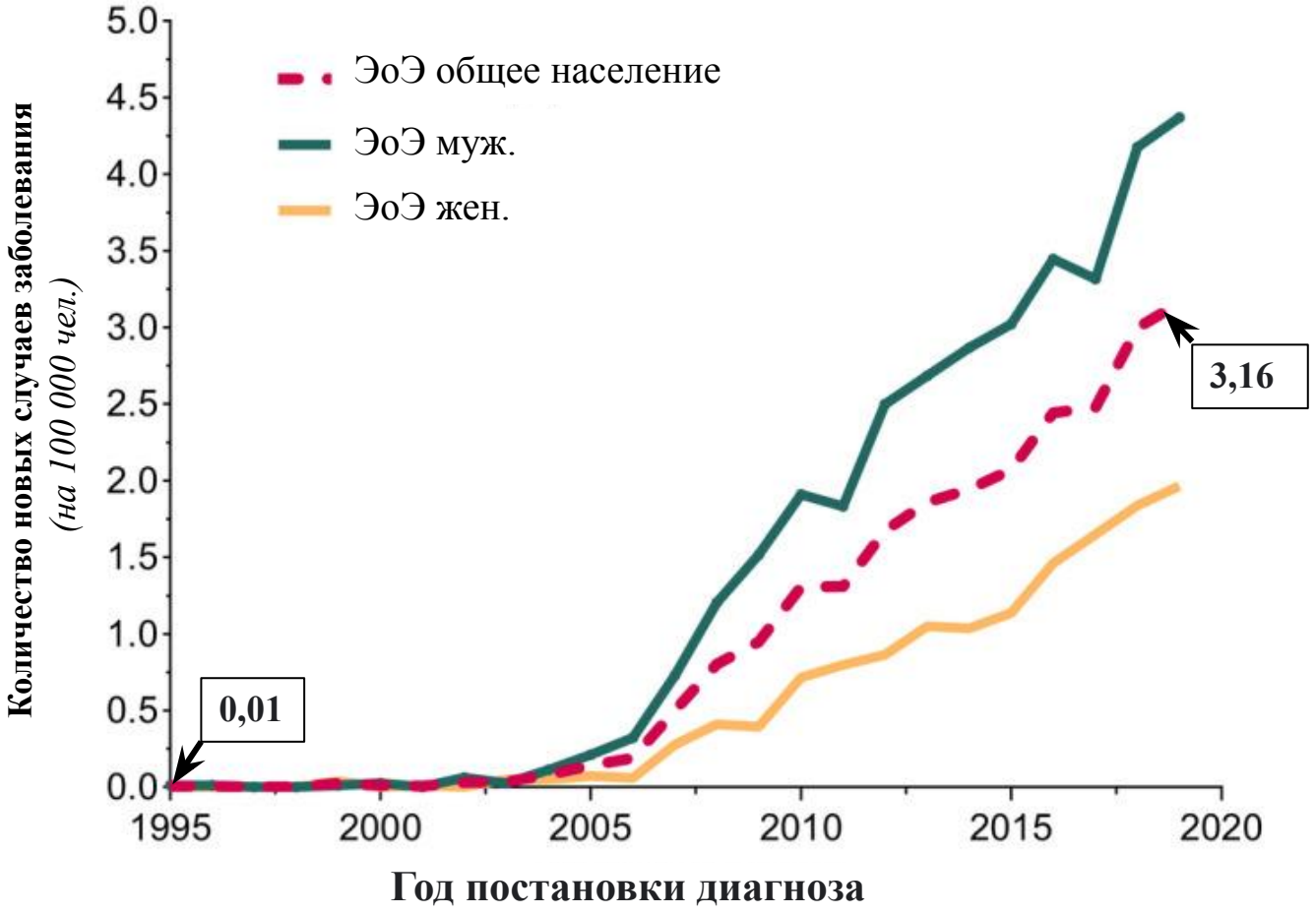

Заболеваемость ЭоЭ в период с 1995 по 2019 год в Нидерландах (на 100 тыс. населения обоего пола)

de Rooij WE, Barendsen ME, Warners MJ, et al. Emerging incidence trends of eosinophilic esophagitis over 25 years: Results of a nationwide register-based pathology cohort. *Neurogastroenterol Motil*. 2021;33(7):e14072. doi:10.1111/nmo.14072

Сеченовский Университет
наук о жизни

Особенность клинического наблюдения:

- Представлен типичный случай эозинофильного эзофагита у молодого мужчины, страдающего бронхиальной астмой и пищевой аллергией.

- Диагноз эозинофильного эзофагита установлен своевременно, при первом обращении к гастроэнтерологу, что свидетельствует о повышении информированности гастроэнтерологов и эндоскопистов об этой относительно новой нозологической форме.

- Лечение ИПП у данного пациента не привело к достижению клинической и гистологический ремиссии, как и у большинства (80%) пациентов с эозинофильным эзофагитом, которые наблюдаются в Клинике.

- Пациенту показан длительный прием топических стероидов и наблюдение в Клинике.

Спасибо за внимание!