



Клінічний досвід ведення пацієнок із  
цервікальними інтраепітеліальними  
новоутвореннями в ранній  
післяопераційний період

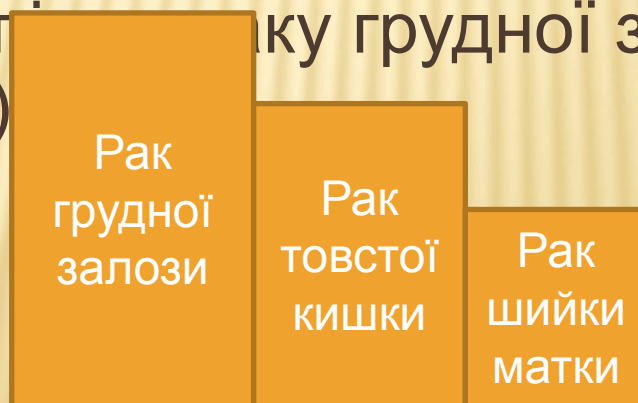**О.В. ЛУК'ЯНЧУК, А.І. РИБІН**

---

Одеський національний медичний університет  
Одеський обласний онкологічний диспансер

Незважаючи на існування чіткої концепції щодо фонових, передракових процесів і раку шийки матки (РШТ), а також досить надійного тестового контролю (цитологічний, кольпоскопічний) стану епітелію шийки матки, РШМ до теперішнього часу залишається однією з актуальних проблем онкогінекології

Сьогодні у всьому світі РШМ все ще залишається однією з найбільш поширених форм злоякісних новоутворень, посідаючи сьоме місце серед усіх злоякісних пухлин і третє місце серед раків у жінок (після раку грудної залози і раку товстої кишки)



# До органозберігаючих операцій при РШМ відносять

Конусоподібну електроексцизію

Ножову конізацію

Ампутацію шийки матки

Лазерну та ультразвукову конусоподібну ексцизію

Радіохірургічний метод



Частота післяопераційних  
запальних ускладнень після  
медичного абортів, «малих»  
гінекологічних операцій має  
тенденцію до зниження і складає

Хронічний загальний  
процес в органах

малого таза

діагностується у 18%  
випадків через 2 місяці  
після абортів

а через 2 роки – у  
12,5% випадків

# Основні дії антисептика Повідон-йод

Спороцидні

Повідон-  
йод

Бактерицидн  
і

Антивірусні

антимікробні



**Мета дослідження:** вивчення клінічної ефективності використання

місцевої антисептичної,

протизапальної,

репаративної терапії

у післяопераційний період у поєднанні з традиційним лікуванням початкових форм РШМ.

# ОБСТЕЖЕНО:

---

50 пацієнок у  
репродуктивний період

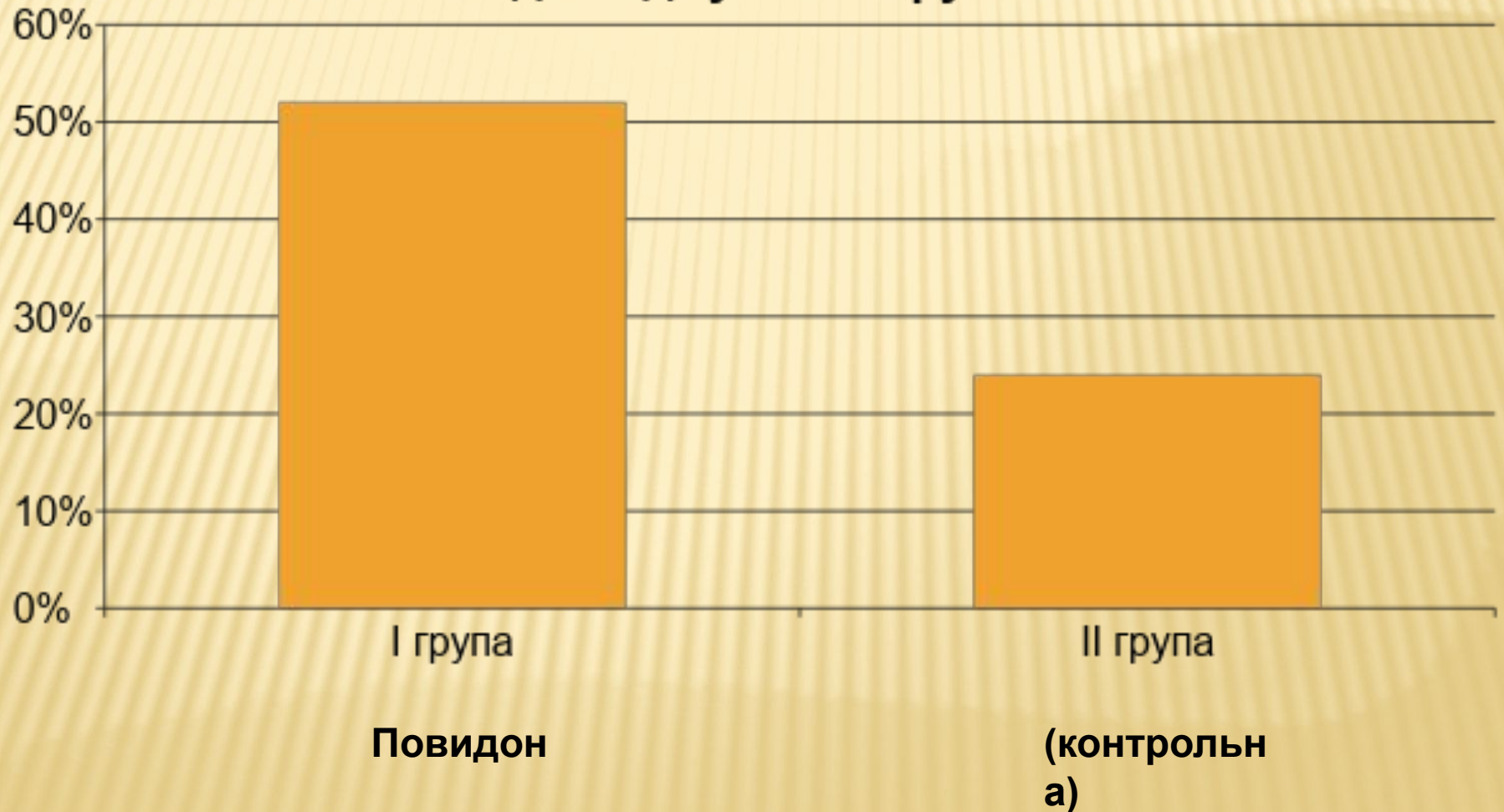```
graph TD; A[50 пацієнок у репродуктивний період] --> B[1 група (основна) – 25 пацієнок  
Проведена місцева антисептична  
терапія препаратом Повидон і  
після оперативного втручання  
(ДТЕК) - Далмаксін]; A --> C[2 група (контрольна) – 25 хворих,  
яким було використане традиційне  
лікування ДТЕК без застосування  
місцевого антисептичного  
лікування];
```

1 група (основна) – 25 пацієнок  
Проведена місцева антисептична  
терапія препаратом Повидон і  
після оперативного втручання  
(ДТЕК) - Далмаксін

2 група (контрольна) – 25 хворих,  
яким було використане традиційне  
лікування ДТЕК без застосування  
місцевого антисептичного  
лікування

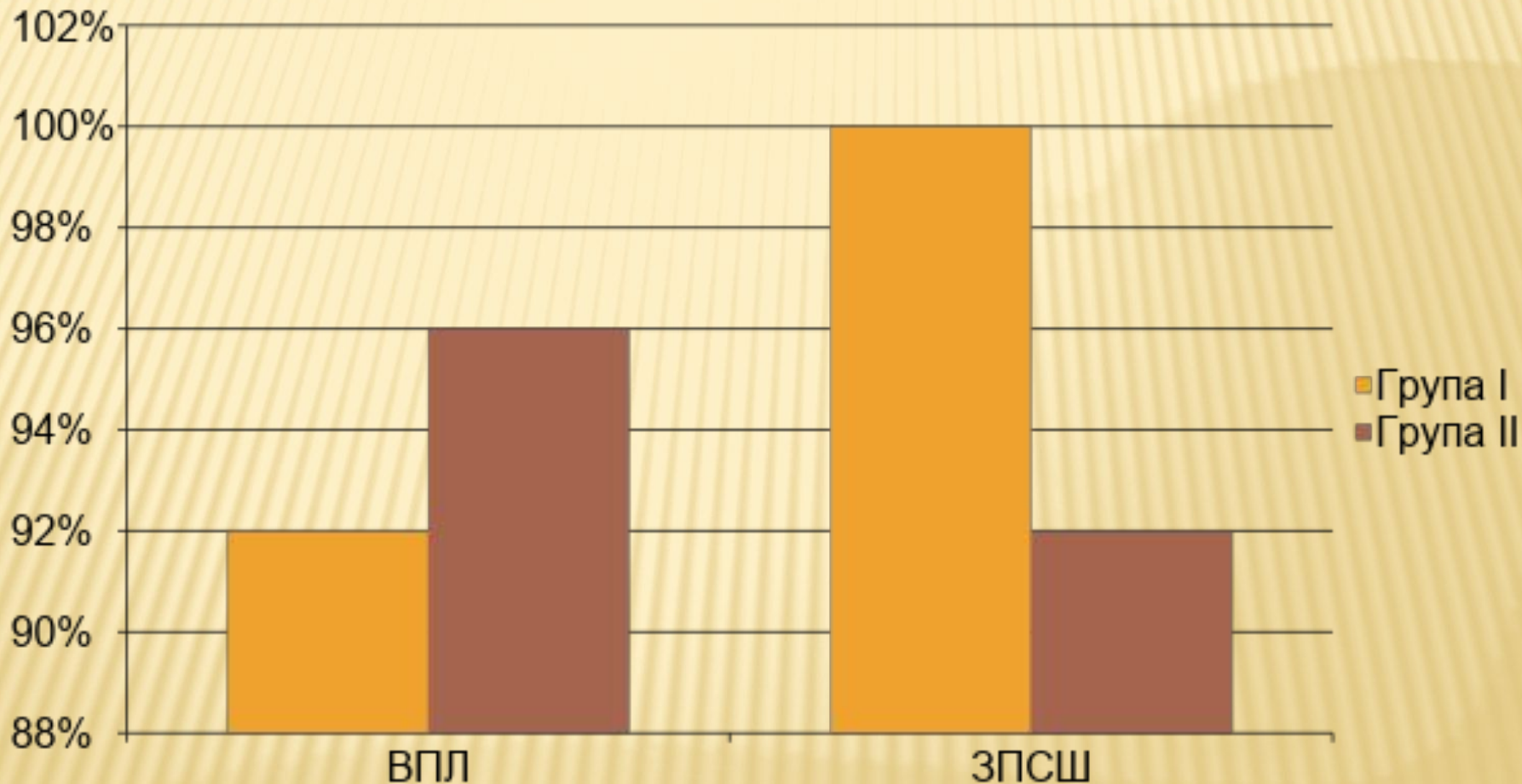


## Ефективність проведеного лікування пацієнок досліджуваних груп





# ПОРІВНЯЛЬНИЙ АНАЛІЗ РЕЗУЛЬТАТІВ ПЛР-ДОСЛІДЖЕННЯ МАЗКІВ З ПІХВИ ПАЦІЄНТОК ДОСЛІДЖУВАЛЬНИХ ГРУП ДО ПОЧАТКУ ЛІКУВАННЯ



## **ВИСНОВКИ**

1. За нашими даними, різні серотипи вірусу папіломи людини виявляються у 94,0% хворих з початковими формами раку шийки матки (РШМ). Інфекційні захворювання, що передаються статевим шляхом, реєструються у 96,0% пацієнток з початковими формами РШМ.
2. Розроблене комбіноване лікування пацієнток репродуктивного віку з початковими формами РШМ із застосуванням препаратів Повидин і Далмаксін засвідчило високу клінічну ефективність (на 24,0%) у порівнянні з традиційними методами лікування даної патології.
3. Препарати вітчизняного виробництва Повидин і Далмаксін («Лекхім», Україна), за нашими даними, добре переносяться пацієнтками і не зумовлюють побічних ефектів.
4. Розроблена нами тактика ведення онкогінекологічних пацієнток після органозберігальних оперативних втручань може бути рекомендована для використання в клінічній практиці.