

АО «Медицинский университет Астана»
Кафедра Акушерства и гинекологии интернатуры

**Тема: «Ведение больных после
эмболизации маточных
сосудов»**

Мухамеджанова А.М.
740гр.

Эмболизация маточных артерий (ЭМА) -
одно из современных направлений
оперативного лечения заболеваний матки,
заключающееся в пункции артерии на
бедре, катетеризации сосудов матки и
введении частичек специального
эмболизационного препарата.

Показания

1. Симптомная или растущая миома матки размером до 20 недель беременности при отсутствии выраженной патологии шейки матки, эндометрия и яичников

у пациенток, заинтересованных в беременности, с подтвержденной ролью миомы матки в патогенезе бесплодия или с высоким риском выкидыша, при невозможности выполнения безопасной миомэктомии.

В качестве подготовки к миомэктомии или гистерорезектоскопии.

2. Интенсивное маточное кровотечение, когда другие методы лечения невозможны или сопряжены с реальной угрозой жизни больной.

При определении показаний к ЭМА по поводу миомы важное значение имеет мотивация больных: стойкое желание пациентки сохранить матку, избежать операции, заинтересованность в беременности.

Противопоказания

1. Противопоказания к ангиографии:
Тяжелые анафилактические реакции на рентгеноконтрастные препараты.
Некорригируемые коагулопатии.
Тяжелая почечная недостаточность.
2. Беременность.
3. Подозрение на злокачественный процесс
4. Эндометрит.
5. Предшествующая лучевая терапия органов таза.
6. Заболевания соединительной ткани.
7. Субсерозная и субмукозная миома на ножке
8. Аномалии подвздошных сосудов

Все пациенты должны быть проконсультированы гинекологом, с целью исключения другой патологии; необходимо объяснить больной, что большинство миом спонтанно редуцируют после наступления менопаузы; необходимо обсудить другие методы лечения, включая медикаментозное, гистероскопическую резекцию (для субмукозных миом), миомэктомию, гистерэктомию, а также отсутствие какого-либо лечения. Пациентки должны быть информированы о преимуществах, недостатках и осложнениях ЭМА.

Преимущество заключается в том, что без открытой хирургической операции пациентке сохраняется матка, при этом все миомы лечатся одновременно.

К недостаткам ЭМА относятся проявления постэмболизационного синдрома, возможные реакции на контрастное вещество и недостаток данных о результатах ЭМА в сравнении с другими методами лечения, равно как и факт, что процедура не всегда приводит к облегчению симптомов, продолжительность ее эффекта не известна и она является скорее паллиативной, чем радикальной. Несмотря на сообщения о женщинах, забеременевших после процедуры ЭМА, ее воздействие на фертильность и возобновление месячных не были еще достаточно изучены. Все пациентки сталкиваются с постэмболизационным синдромом, характеризующимся болью, повышением температуры и тошнотой обычно достаточно выраженными и требующими назначения ненаркотических анальгетиков. Обычно, эти симптомы длятся от 3 до 14 дней.

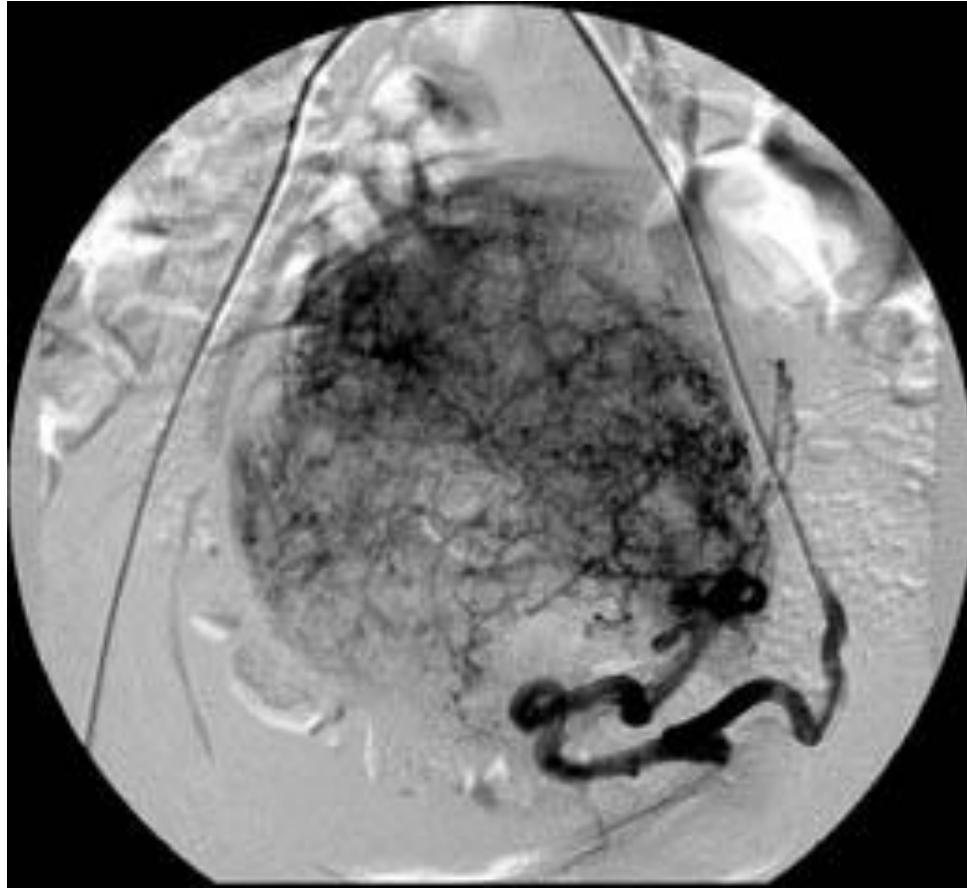
Подготовка больной

- Прекратить прием пищи с вечера предыдущего дня при утренней процедуре или с утра при процедуре, назначенной на вторую половину дня.
- Накануне вечером очистительная клизма.
 - На ночь – транквилизаторы
 - Утром в день процедуры бритье волос в области предполагаемой пункции
 - Поступление в стационар утром в день процедуры.
- Обильная гидратация включая внутривенную инфузию физ.раствора со скоростью 125 мл/час.
- За 30 минут до исследования – димедрол 1% - 2 мл. в/м

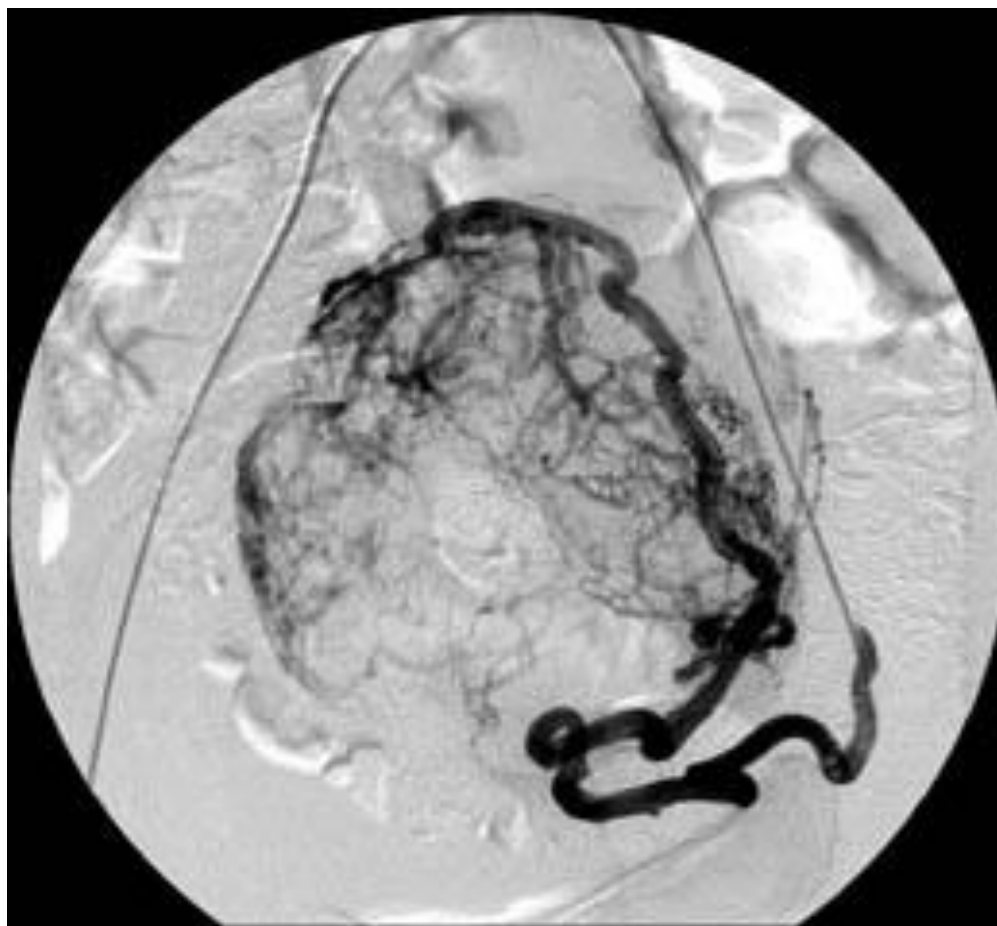
Процедура

- На фоне седации больной, катетер с кончиком pig-tail проводится до уровня несколько ниже почечных артерий и выполняется тазовая ангиография с целью уточнения анатомии маточных артерий. Особое внимание обращают на яичниковые артерии, отмечая, не кровоснабжается ли миома также из них.
 - В контралатеральную маточную артерию устанавливается катетер Робертса (COOK) или "кобра" и выполняется селективная ангиография. Далее катетер устанавливается в поперечную порцию маточной артерии. В него вводятся эмболизирующие частицы вплоть до возникновения стаза крови в сосуде. Целью эмболизации является закупорка ветвей, кровоснабжающих миому, сохранив при этом кровоток в главной маточной артерии.

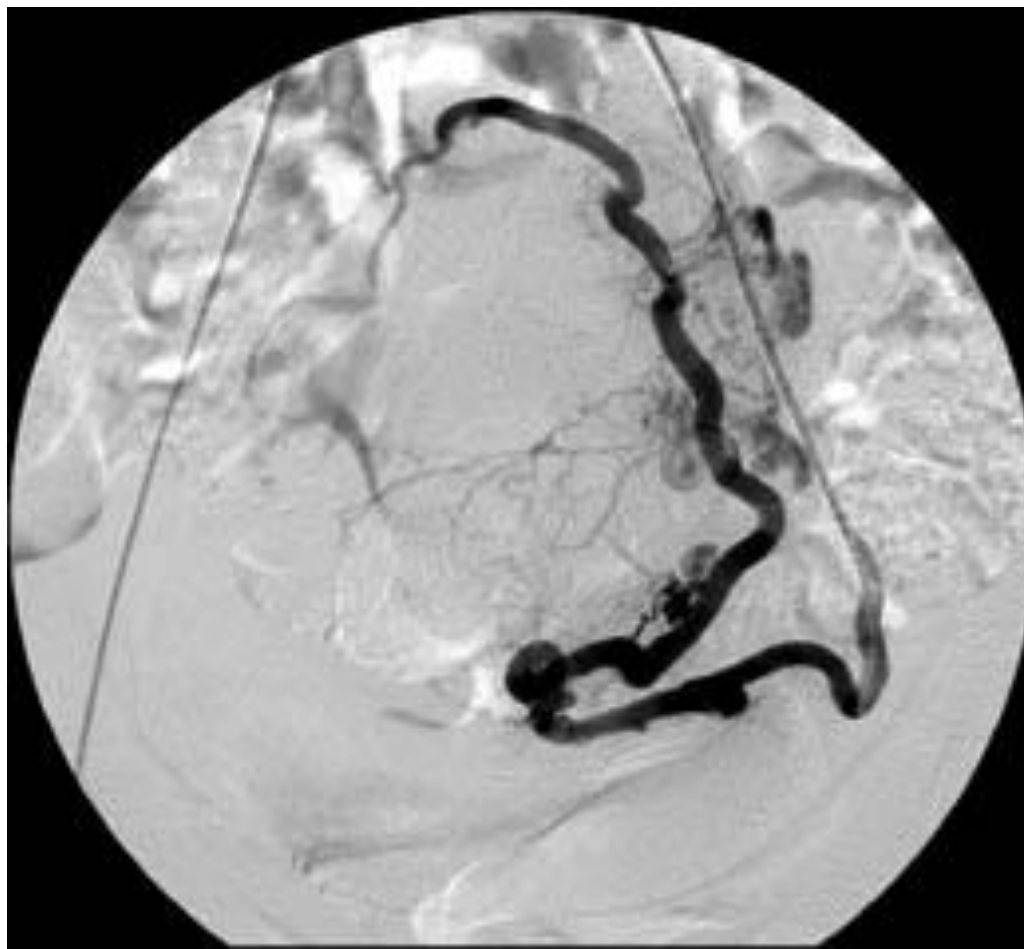
- После этого, катетер Робертс устанавливается в ипсилатеральную артерию и процедура повторяется. Это достигается путем выполнения маневра Вальтмана. Реже может потребоваться пункция бедренной артерии с противоположной стороны и проведение катетера "кобра" контрлатерально, как описано в первом случае.
 - В конце процедуры снова выполняется обзорная ангиография сосудов таза, с тем, чтобы оценить результат вмешательства и обнаружить незамеченные или открывшиеся коллатерали из яичниковых артерий.
- Больной назначают внутривенно фентанил и мидазолам (дормикум) или седуксен (реланиум) для уменьшения болевого синдрома после эмболизации.



Перед эмболизацией. Патологическая
сосудистая сеть миоматозного узла.



В процессе эмболизации. Обеднение патологической сосудистой сети миоматозного узла.



После эмболизации. Отсутствие патологической сосудистой сети миоматозного узла

Ведение больных после процедуры

- Обильная гидратация в объеме 3 л жидкости в течение суток.
 - Трамал внутримышечно при сильных болях.
 - Десенсибилизирующая и противорвотная терапия: дифенилгидрамин (димедрол) 50мг внутривенно каждые 6 часов, перхлорпромазин (аминазин) 25мг или дроперидол 2,5-5мг внутримышечно каждые 6-8 часов или ондансетрон один раз в сутки или перфеназин 3-4 раза в день.
 - Пациентка может быть выписана сразу, как только восстанавливается способность перорального приема препаратов и не требуется внутримышечного назначения анальгетиков для обезболивания.
- Повторный визит к гинекологу назначается через 1 неделю после процедуры.
- Ультразвуковое исследование органов таза выполняется через 1 неделю, 1, 2, 3, 6 месяцев.
 - На 3-й день следующих месячных определяется уровень сывороточного ФСГ. Если месячные не наступают, уровень ФСГ определяется произвольно.
- При недостаточном сокращении узла через 3 мес исследование уровня гормонов: на 5 день цикла - ФСГ, ЛГ, Е2, ТТГ, Т4 св., на 22 день - Прогестерон.

Возможные осложнения

После эмболизации приблизительно у 1,8% - 9% женщин появляются симптомы менопаузы, включая аменорею. Это наиболее характерно для женщин старше 45 лет. Потребность в гистерэктомии возникает приблизительно у 1% пациенток, чаще всего вследствие инфекции. Среди других осложнений встречаются выделения из влагалища или отторжения частей миомы, особенно субмукозной. Имеются сообщения о двух смертельных исходах после ЭМА.

Ожидаемые результаты

- Технический успех процедуры - 84-100 %
- Меноррагия: примерно у 90 % пациенток сообщается о значительном уменьшении кровотечений.
- Объем-связанные симптомы: существенное улучшение в 70% - 80% случаев.
- Уменьшение размеров миом: через 3 мес. до 30-60% (в среднем на 40%).
- Субъективная оценка - 85-97 % больных оценивают результат операции как хороший.
- ЭМА не лишает женщин способности к деторождению. Многие женщины после ЭМА рожают здоровых детей.

Литература

1. «Руководство по рентгеноэндоваскулярной хирургии сердца и сосудов./под редакцией Л. А.Бокерия, Б.Г.Алекаяна. Том 1.
2. Рентгеноэндоваскулярная хирургия заболеваний магистральных сосудов./под редакцией Л.А.Бокерия, Б.Г.Алекаяна, М.Анри - М:ИЦССХ им.А.Н.Бакулева. РАМН. 2008. -308с. Глава 37.
3. Эмболизация маточных артерий в лечении миомы матки. С.А. Капранов, В.Г.Бреусенко, Ю.Э.Доброхотова, Б.Ю.Бобров, И.А.Краснова, И.Б.Коваленко с 542-597.»

**СПАСИБО ЗА
ВНИМАНИЕ!!!**