Сестринский уход при заболеваниях роговой оболочки

Роговая оболочка глаза. Роговица -

- наиболее выпуклая часть переднего отдела глаза. В норме роговица - это прозрачная, гладкая, влажная, блестящая, сферичная, чувствительная оболочка глаза.

Сила преломления роговицы - 40 Д.

Кератит.

Кератит (гр. keratos – рог, вещество рога + ит) - воспаление роговой оболочки глаза (роговицы), характеризующееся ее помутнением и снижением остроты зрения.

По глубине воспаления кератит бывает:

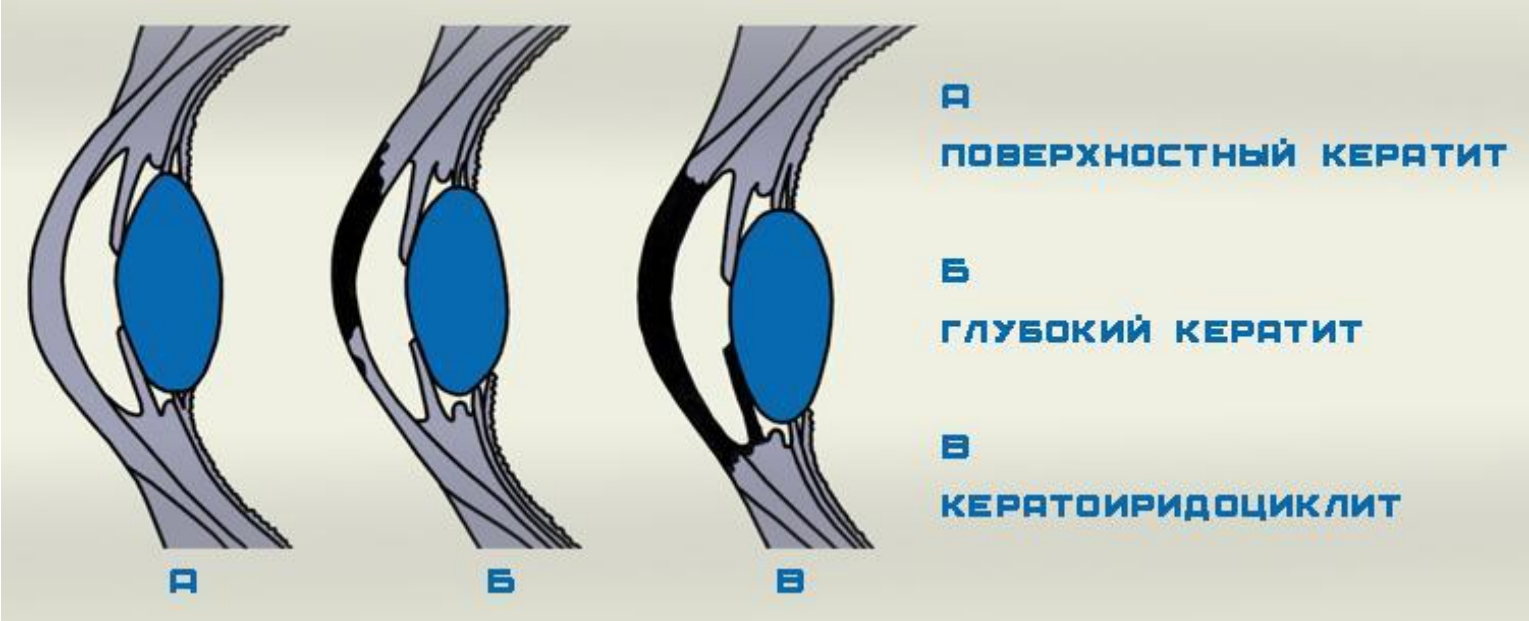

Этиология кератитов.

Различают экзогенные и эндогенные кератиты

Экзогенные кератиты:

- травматические кератиты (механические, химические повреждения)
- инфекционные
- ✔ бактериальные кератиты
- ✔ вирусные кератиты
- ✔ грибковые кератиты
- кератиты, вызванные заболеваниями конъюнктивы, век и мейбомиевых желез

Эндогенные кератиты

- инфекционные кератиты
- нейрогенные кератиты
- кератиты при гипо - и авитаминозах
- кератиты неясной этиологии

Вирусные кератиты

- простой герпес
- аденовирусы
- ветряная оспа
- корь

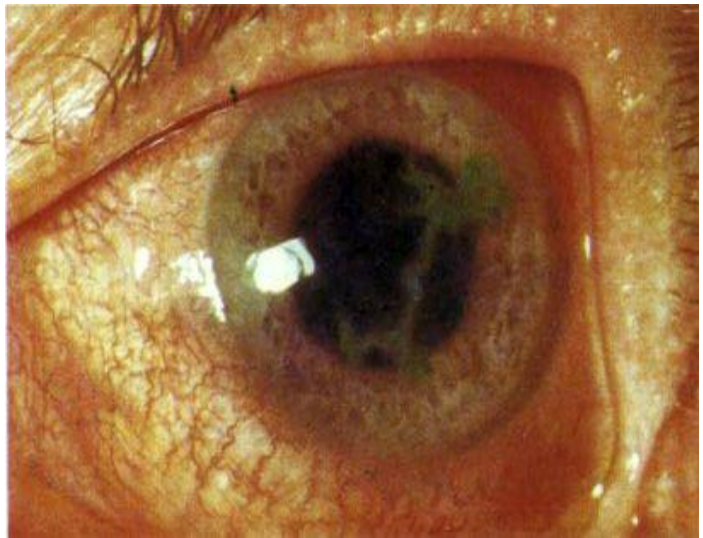

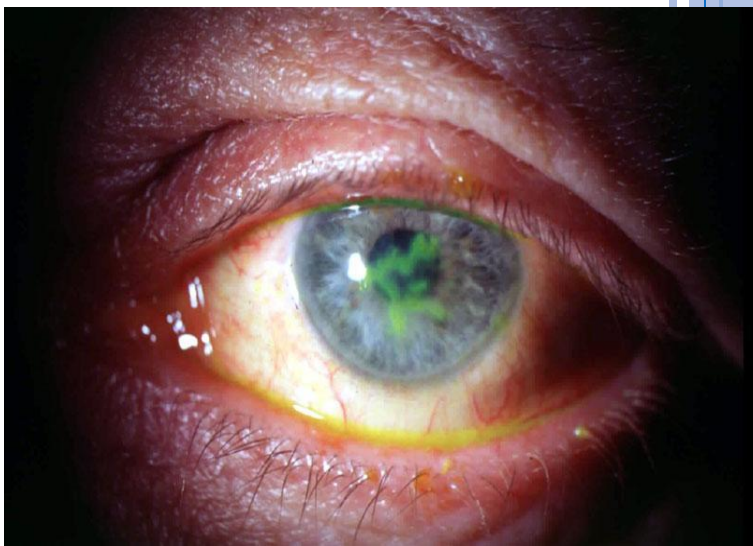

Бактериальные кератиты

- кокковая флора
- синегнойная палочка
- микобактерия туберкулез
- возбудитель сифилиса

Клиника кератитов

- наличие роговичного инфильтрата (сероватого, серовато-желтоватого цвета, без четких границ и без роговичного блеска)
- наличие роговичного синдрома (светобоязнь, слезотечение, блефароспазм)
- перикорнеальная инъекция (покраснение вокруг роговицы)

Осложнения кератитов.

- перфорация роговицы
- осложненная катаракта
- вторичная глаукома
- неврит зрительного нерва
- эндофтальмит
- бельмо

Диагностика кератитов.

- Жалобы
- Анамнез
- Биомикроскопия
- Лабораторные методы

ЛЕЧЕНИЕ

В первую очередь устраняется основная причина заболевания. Местно растворы: пенициллина, 1 % тетрациклина, 0,25 % левомицетина, 0,5 % гентамицина, 20-30 % сульфацил -- натрия, 10-20 % сульфапиридазин-натрия. Мази: 1 % тетрациклиновая, 1 % эритромициновая, 1 % эмульсия синтомицина, актовегин, солкосерил. Растворы, расширяющие зрачок: 1 % гоматропина, 1 % платифиллина гидротартрата. Витаминные капли -- цитраля, глюкозы. Раствор гидрокортизона -- осторожно. Внутрь: 10 % р-р кальция хлорида, димедрол, пипольфен, супрастин.

Чаще лечение местное, в стационаре.

По показанию врача, хирургическое вмешательство.

Проблемы пациента при заболеваниях придаточного аппарата глаза и оболочек глазного яблока

- Боль, слезотечение, зуд
- Снижение остроты зрения
- Сужение поля зрения
- Появление плавающих точек
- Мушки, пелена перед глазами
- Светобоязнь, блефароспазм

Проблемы пациента при заболеваниях придаточного аппарата глаза и оболочек глазного яблока

- покраснение и утолщение краев век
- жжение
- чувство инородного тела или песка

Проблемы пациента при заболеваниях придаточного аппарата глаза и оболочек глазного яблока

- отделяемое из конъюнктивальной полости
- искажение зрительного восприятия
- расплывчатость предметов

Благодарю за внимание.

Фролова Валерия 351С