АНЦА-ассоциированные васкулиты

СНК кафедры госпитальной терапии им. Академика П.Е. Лукомского

Кураторы снк: к.м.н., доцент Соболева Валентина Николаевна,

Кокорин Валентин Александрович д.м.н., профессор

Подготовила студентка 1.5.15а Раужева Валентина Павловна

Определение

- **АНЦА-ассоциированный системный васкулит (АНЦА-СВ)** - группа заболеваний, характеризующихся хроническим мало(пауци)-иммунным воспалением стенки мелких сосудов, полиморфной клинической картиной с частым вовлечением легких и почек и наличием циркулирующих аутоантител к цитоплазме нейтрофилов (АНЦА).

Референсные значения: <1:40.

Определение (2)

- АНЦА – семейство антител (АТ), реагирующих с различными компонентами первичных гранул цитоплазмы нейтрофилов

- АТ к протеиназе 3 (сАНЦА)
- АТ к миелопероксидазе (рАНЦА)

С помощью метода иммунофлюоресценции отмечается два основных типа свечения АНЦА – цитоплазматический (цАНЦА) и перинуклеарный (пАНЦА), которые зависят от клеточных мишеней нейтрофильных антитител, поэтому имеют важное значение в постановке диагноза. По аналогии с выявлением АНФ, при флюоресцентной микроскопии для обнаружения АНЦА можно отметить несколько типов свечения цитоплазмы клеток. Каждому из типов свечения соответствуют свои антигенные мишени. Для описания типов свечения обычно используются сокращения – цАНЦА и пАНЦА.

Современная классификация СВ

М 30.1 – Полиартериит с поражением легких [Черджа-Стросс]
М 31.3 – Гранулематоз Вегенера
М 31.7 – Микроскопический полиангиит

Васкулит с поражением сосудов крупного калибра:
артериит Такаясу (устаревшее: неспецифический аортоартериит): **M31.4→4A44.1**
гигантоклеточный артериит (устаревшее: болезнь Хортона) и ревматическая полимиалгия: **M31.5→4A44.2**

Васкулит с поражением сосудов среднего калибра:
узелковый полиартериит: **M30.0→4A44.4**
болезнь Кавасаки: **M30.3→4A44.5**

Васкулиты с поражением сосудов мелкого калибра:
васкулиты, ассоциированные с АНЦА (отсутствие термина в МКБ-10)→**4A44A**:
микроскопический полиангиит: (отсутствие термина в МКБ-10)→**4A44A0**
гранулематоз с полиангиитом (устаревшее: гранулематоз Вегенера): **M31.3→4A44A1**
эозинофильный гранулематоз с полиангиитом (устаревшее: синдром Черджа–Строс): **M30.1→4A44A2**
иммунокомплексные васкулиты:
заболевания, ассоциированные с аБМК (устаревшее: синдром Гудпасчера): **M31.0→MK55**
криоглобулинемический васкулит: **D89.1→4A44.90**
IgA-ассоциированный васкулит (устаревшее: геморрагический васкулит Шенлейна–Геноха): **D69.0→4A44.92**
гипокомплементемический уртикарный васкулит (анти-C1q-васкулит): (отсутствие термина в МКБ-10)→**4A44.91**

Вариабельный васкулит:
болезнь Бехчета: **M35.2→4A62**
синдром Когана: **H16.3, H90.3** (отсутствие термина в МКБ-10)→отсутствие термина в МКБ-11

Васкулит с поражением сосудов единственного органа:
кожный лейкоцитокластический ангиит: **L95.8→4A44.B0**
кожный артериит: **L95.9→**отсутствие термина в МКБ-11
первичный васкулит ЦНС (отсутствие термина в МКБ-10)→**4A44.7**
изолированный аортит
другие

Этиология

ГЕНЕТИЧЕСКАЯ ПРЕДРАСПОЛОЖЕННОСТЬ

полиморфизмами определенных генов: ГПА – с полиморфизмами генов, кодирующих аллель HLA-DPB1 главного комплекса гистосовместимости, протеиназу-3 (PRTN3) и ее антагонист – α1-антитрипсин (SERPINA1); васкулит, ассоциированный с Пр3-АНЦА – с полиморфизмами PRTN3 и SERPINA1; МПА и васкулит, ассоциированный с МПО-АНЦА, – с полиморфизмами HLA-DQ

ИНФЕКЦИИ

Золотистый стафилококк, у больных бактериальным эндокардитом (антитела к МПО и ПР3), лепрой, туберкулезом (антитела к ПР3), эхинококкозом (антитела к МПО и лактоферрину) [33], гепатитом С (антитела к катепсину G), парвовирусом В19 (антитела к МПО и ПР3)

ЛЕКАРСТВЕННЫЕ ПРЕПАРАТЫ

D-пеницилламин, левамизол

ФАКТОРЫ ВНЕШНЕЙ СРЕДЫ

контакт с кремнием

Патогенез

- цАНЦА – к протеиназе 3
- пАНЦА – к миелопероксидазе

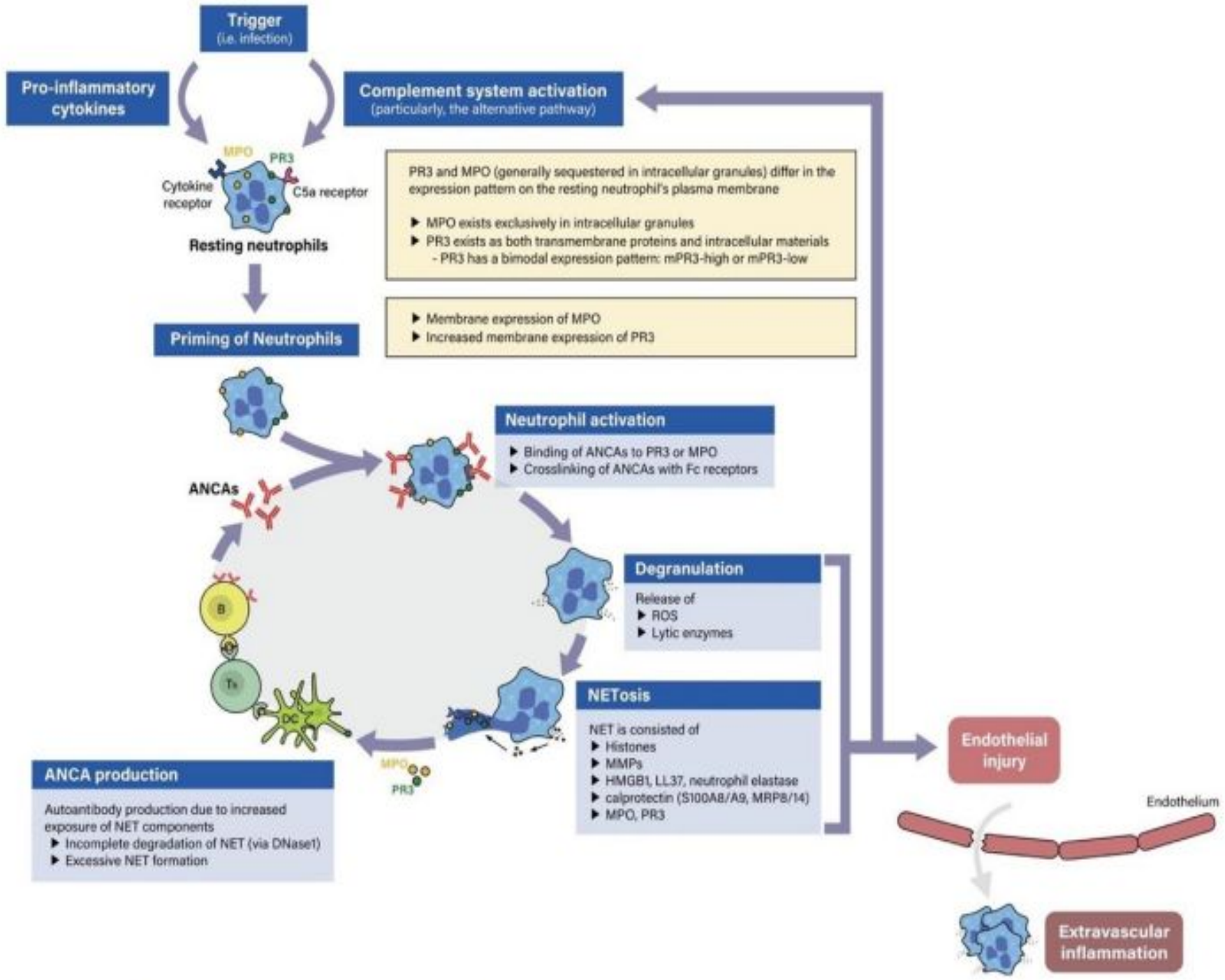

Патогенез (2)

- Появление антител к антигенам нейтрофилов связывают с бактериями, колонизирующими носоглотку (стафилококки), которые производят суперантигены. Кроме того, воспаление приводит к экспрессии антигенов антинейтрофильных антител на поверхности лейкоцитов и эндотелия. Хотя точный механизм индукции АНЦА остается неизвестным, доказано, что связывание антинейтрофильных антител с соответствующими мишенями на активированных гранулоцитах приводит к их преждевременной дегрануляции. Это нарушает трансэндотелиальную миграцию лейкоцитов из сосудистого русла и приводит к образованию воспалительной гранулемы, составляющей основу морфологической картины гранулематозных васкулитов.

Виды АНЦА-ассоциированных васкулитов

Микроскопический полиангиит	Некротизирующий васкулит преимущественно мелких сосудов (капилляры, венулы, артериолы) с отсутствием иммунных депозитов. Могут так же поражаться артерии мелкого и среднего калибра. Типично развитие некротизирующего гломерулонефрита, часто присоединяется геморрагический альвеолит.
Гранулематоз с полиангиитом (Вегенера)	Некротизирующее гранулематозное воспаление с вовлечением дыхательных путей и некротизирующий васкулит сосудов мелкого и среднего калибра (капилляры, венулы, артериолы, артерии). Часто развивается некротизирующий гломерулонефрит.
Эозинофильный гранулематоз с полиангиитом (Черджа- Строс)	Эозинофильное, гранулематозное воспаление с вовлечением респираторного тракта и некротизирующий васкулит сосудов мелкого и среднего калибра. Сочетается с бронхиальной астмой и эозинофилией.

Гранулематозный полиангиит

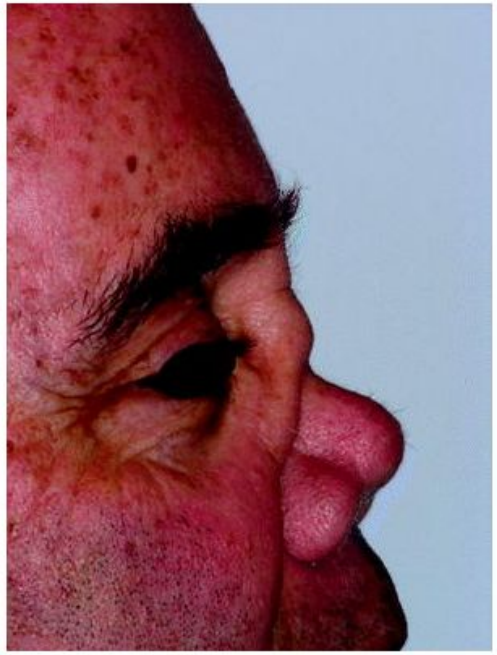

- Верхние дыхательные пути
- Легкие
- Почки

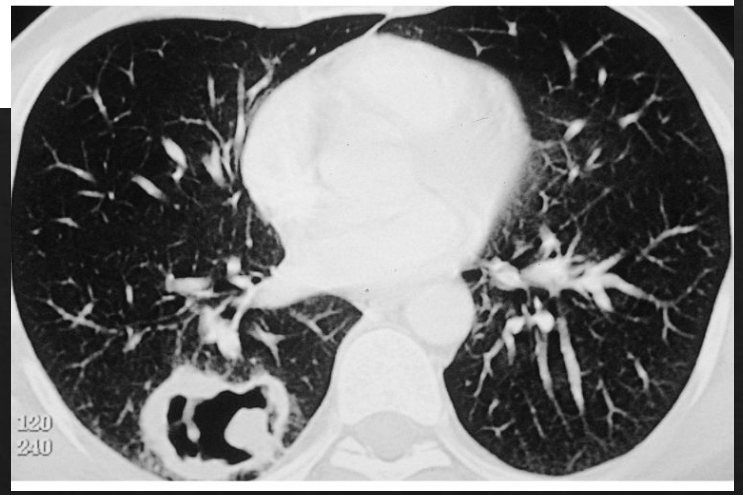

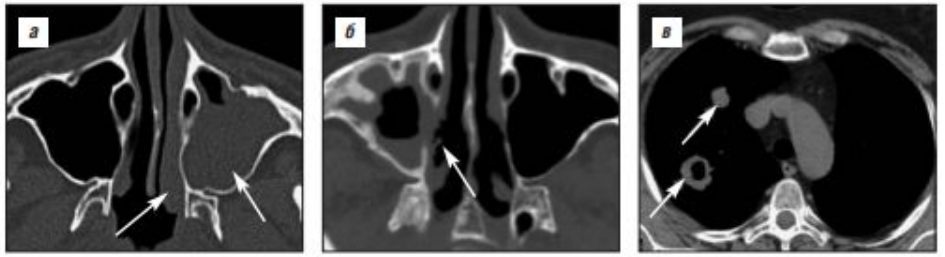

Рис. 2. Примеры асимптомного поражения респираторного тракта при ГПА по данным КТ
а – утолщение слизистой оболочки левой гайморовой пазухи и носового хода в отсутствие клинической симптоматики у пациента 20 лет с дебютом ГПА; *б* – асимптомно протекающий деструктивный синусит у пациента 56 лет, страдающего рефрактерной формой ГПА с тяжелым поражением легких; *в* – множественные очаги с деструкцией в легких, выявленные при динамическом обследовании в период клинико-лабораторной ремиссии у пациентки 45 лет

Эозинофильный гранулематозный полиангиит

- Астма
- Эозинофилия > 10% в периферической крови
- Синусит
- Легочные инфильтраты, иногда транзиторные
- Гистологические признаки васкулита с экстраваскулярными эозинофилами
- Множественная мононейропатия или полинейропатия

Микроскопический полиангиит

- Поражение легких и почек
- пАНЦА
- Гранулематоз при биопсии отсутствует
- Более острое начало и агрессивное течение

Особенности клинического течения МПА. У 50%больных МПА проявляется в виде тяжѐлого почечно-легочного синдрома. МПА имеет много общих черт с ГПА, отличаясь отсутствием гранулематозного воспаления, вследствие чего МПА не свойственны подскладочный ларингит, седловидная деформация носа, периорбитальные гранулѐмы. Патология легких (35-70%) при МПА представлена некротизирующим альвеолитом. При рентгенологическом обследовании выявляют инфильтраты без распада, часто с реакцией плевры. Поражение легких при МПА протекает тяжело (особенно при наличии антител к протеиназе-3), у половины больных осложняется легочным кровотечением, что в каждом втором случае становится фатальным. При МПА с гиперпродукцией антител к миелопероксидазе описаны случаи фиброзирующего альвеолита. Поражение почек отмечается у 90% пациентов и нередко характеризуется быстропрогрессирующим течением (40-55%), особенно тяжело протекая при наличии антител к ПР-3. Поражение кожи (70%) характеризуется геморрагическими или язвенногеморрагическими высыпаниями преимущественно на коже конечностей, некрозами кожи и подлежащих мягких тканей. Для поражения органа зрения (30%) свойственно развитие склерита и эписклерита. Поражение периферической нервной системы (30%) проявляется асимметричным сенсорно- моторным множественным мононевритом. Поражение ЖКТ (10%) характеризуется болями в животе, диареей, иногда кровотечением вследствие развития ишемических язв желудка и кишечника.

Диагностика

Нозологическая форма	Критерии	Характеристика
Гранулематоз с полиангиитом (Вегенера)	1. Воспаление носа и полости рта	Язвы в полости рта; гнойные или кровянистые выделения из носа.
	2. Изменения в легких при рентгенологическом исследовании	Узелки, инфильтраты или полости в легких
	3. Изменения мочи	Гематурия (> 5 эритроцитов в поле зрения) или эритроцитарные цилиндры в осадке мочи.
	4. Данные биопсии	Гранулематозное воспаление в стенке артерии или в периваскулярном и экстраваскулярном пространстве.
	Наличие 2 и более критериев позволяет поставить диагноз с чувствительностью 88% и специфичностью 92%.	
Эозинофильный гранулематоз с полиангиитом (Черджа- Строс)	1. Бронхиальная астма	Затруднение дыхания или диффузные хрипы при вдохе.
	2. Эозинофилия	Эозинофилия > 10% от общего количества лейкоцитов.
	3. Моно- или полинейропатия	Мононейропатия, множественная мононейропатия или полинейропатия по типу перчаток или чулок.
	4. Рентгенологические признаки легочных инфильтратов	Мигрирующие или преходящие легочные инфильтраты, выявляемые при рентгенологическом исследовании.
	5. Патология гайморовых пазух	Боль или рентгенологические изменения.
	6. Экстраваскулярная эозинофилия по данным биопсии	Скопление эозинофилов во внесосудистом пространстве.
	Наличие 4 и более критериев позволяет поставить диагноз с чувствительностью 85% и специфичностью 99%.	

- При АНЦА-СВ у большиства пациентов возникает быстропрогрессирующий гломерулонефрит (БПГН, АНЦА-ГН)
- АНЦА-ассоциированный гломерулонефрит (АНЦА-ГН) малоиммунный фокальный и сегментарный некротизирующий ГН.
- В основе АНЦА-ГН лежит некротизирующий васкулит капилляров клубочка, патогенетически связанный с циркулирующими АНЦА.
- Быстро прогрессирующий гломерулонефрит (БПГН), вид нефритического синдрома, является патгистологическим диагнозом, который сопровождается обширным формированием клубочковых полулуний (т.е. > 50% исследуемых клубочков содержат полулуния, которые можно увидеть при биопсии образца) и при отсутствии лечения прогрессирует до терминальной стадии почечной недостаточности за недели или месяцы.

Дифференциальная диагностика

- определение АНЦА в сыворотке крови методом непрямой иммунофлюоресценции или с помощью иммуноферментного анализа с определением специфичности к ПР-3 и МПО:

Ø для ГПА высокочувствительны и специфичны (>90%) АНЦА с цитоплазматическим типом иммунофлюоресцентного свечения (цАНЦА) или антитела к ПР-3

Ø при ЭГПА (70%) обнаруживают АНЦА с перинуклеарным типом свечения (пАНЦА)

Ø при МПА частота обнаружения антител к ПР-3/сАНЦА или МПО/рАНЦА примерно равна.

Дифференциальная диагностика

- Общий анализ крови: значительное повышение СОЭ, нормохромная анемия, нейтрофильный лейкоцитоз, тромбоцитоз, для ЭПГА характерна эозинофилия (>10% общего количества лейкоцитов)
- Общий анализ мочи: протеинурия (от минимальной до массивной), эритроцитурия, как правило, выраженная, наличие эритроцитарных цилиндров, лейкоцитурия.
- Биохимический анализ крови: гипопротеин- и гипоальбуминемия, повышение концентрации креатинина, мочевой кислоты, калия, дислипидемия.

Дифференциальная диагностика

• Иммунологические исследования.

o Повышение С-реактивного белка (СРБ) (отмечается корреляция между уровнем СРБ и активностью АНЦА)

o При ЭПГА - часто повышение уровня IgE

• Гистологические исследования биоптата, взятого из пораженной ткани (слизистой оболочки носа, ткани легкого, кожи или почек) желательны при обследовании пациентов с предполагаемым диагнозом АНЦА-ГН.

Гистологические признаки васкулита:

o Инфильтрация сосудистой стенки нейтрофилами, мононуклеарами и/или гигантскими клетками

o Фибриноидный некроз (разрушение всех слоев стенки сосудов) o Лейкоцитоклазия (разрушение лейкоцитов)

o Периваскулярная инфильтрация (неспецифический морфологический признак)

Дифференциальная диагностика

- Синдром Гудпасчера – выявляются антитела к компонентам базальной мембраны альвеол и почечных клубочков (анти-БМК-АТ); легочно-почечный синдром с первичным поражением легких

Общие принципы лечения

- индукция ремиссии коротким курсом агрессивной терапии;
- поддержание ремиссии при помощи длительной (0,5- 2 года) терапии иммуносупрессантами в дозах, достаточных для достижения стойкой клиниколабораторной ремиссии;
- лечение рецидивов.

Лечение

- Монотерапия глюкокортикоидами (ГК) занимает основное место в лечении СВ, позволяя достичь ремиссии и поддерживать ее в большинстве случаев.

Пульс- терапия метилпреднизолоном (МП) используется при неэффективности монотерапии ГК, в случаях с высокой активностью СВ, наличием поражения жизненноважных органов и неблагоприятных прогностических признаков, в сочетании с инфузионной терапией циклофосфаном (ЦФ).

Глюкокортикоиды:

- триамцинолон 4г, 40мг;
- бетаметазон 0,1%, мазь, крем;
- дексаметазон 0,5 мг, 1,5 мг, таблетка;
- метилпреднизолон 4мг, 16мг в таблетках;
- преднизолон, 5 мг, таблетка;
- преднизолон, 30 мг, ампула.

Показания к проведению пульс-терапии метилпреднизолоном

- Микроскопический полиангиит: гломерулонефрит, альвеолит осложненный кровохарканьем или легочным кровотечением, высокая активность заболевания.
- Гранулематоз с полиангиитом: гломерулонефрит, поражение легких, формирование подскладочной гранулемы гортани, офтальмологические осложнения, высокая активность заболевания.
- Эозинофильный гранулематоз с полиангиитом (ЧерджаСтрос) - поражение сердца, полинейропатия, гломерулонефрит, высокая активность заболевания.

Комбинированная терапия циклофосфамидом и ГК

- Комбинированная терапия циклофосфамидом и ГК показана при АНЦА- СВ
- Лечение ЦФ продолжается в течение 3- 12 месяцев. Более длительный прием ассоциируется с высокой частотой побочных реакций, в первую очередь инфекционных. Применение ЦФ в режиме пульс- терапии в сравнении с назначением внутрь позволяет снизить кумулятивную дозу при сохранении терапевтического эффекта и уменьшить частоту побочных реакций. При повышении сывороточного креатинина или в пожилом возрасте пациента используют более низкие дозы ЦФ. При назначении ЦФ внутрь доза должна быть снижена на 25- 50%.

Возраст	Креатинин < 300 ммоль/л	Креатинин 300- 500 ммоль/л
< 60	15 мг/кг/пульс	12,5 мг/кг/пульс
60- 70	12,5 мг/кг/пульс	10 мг/кг/пульс
> 70	10 мг/кг/пульс	7,5 мг/кг/пульс

Ритуксимаб

противоопухолевое средство из группы моноклональных антител. Представляет собой синтетические химерные моноклональные антитела мыши/человека, обладающие специфичностью к CD20 антигену, обнаруживаемому на поверхности нормальных и малигнизированных В-лимфоцитов.

- Генно- инженерная анти- В- клеточная терапия ритуксимабом применяется у больных с АНЦА-СВ. Лечение РТМ при этих заболеваниях сопоставимо по эффективности с ЦФ, что сочетается с отсутствием доказательств увеличения частоты тяжелых инфекционных осложнений.
- В качестве препарата первого ряда назначение РТМ может быть предпочтительно в случаях, когда по различным причинам нежелательно назначение ЦФ.
- Противопоказанием для назначения РТМ является наличие положительной внутрикожной туберкулиновой пробы, инфицирование вирусом гепатита В, значительное снижение содержания в сыворотке крови IgG, нейтропения.

Спасибо за внимание!