Отделы нервной системы

По расположению

По функциям

Центральный: головной и спинной мозг

Периферический: Нервы и нервные узлы

Соматическая нервная система

Вегетативная нервная система

Головной мозг

- Средняя масса 1,5-1,6 кг
- Состоит из серого (дендриты и тела нейронов) и белого (длинные отростки нейронов) вещества.
- Мозг защищен тремя оболочками:

1) Наружной – твердой (плотной соединительной ткани)
2) Средней – паутинной (подпаутинное пространство, заполненное спинномозговой жидкостью)
3) Внутренней мягкой (сосудистая, прилегает к мозгу).

Оболочки головного мозга

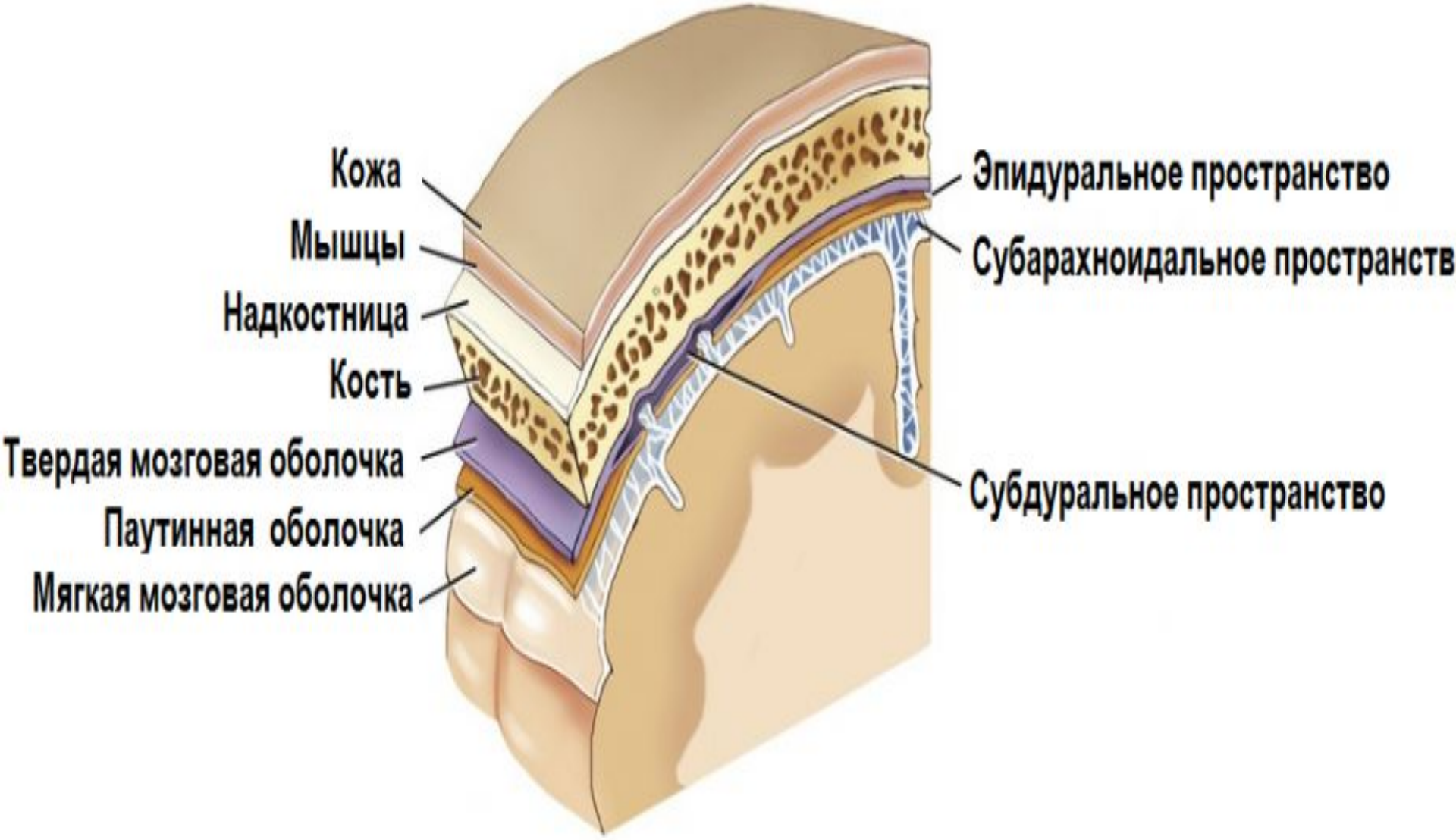

Головной мозг включает пять отделов:

- Продолговатый
- Задний (мост и мозжечок)
- Средний
- Промежуточный
- Передний

Стволовую часть мозга образует продолговаты мозг, мост и средний мозг.

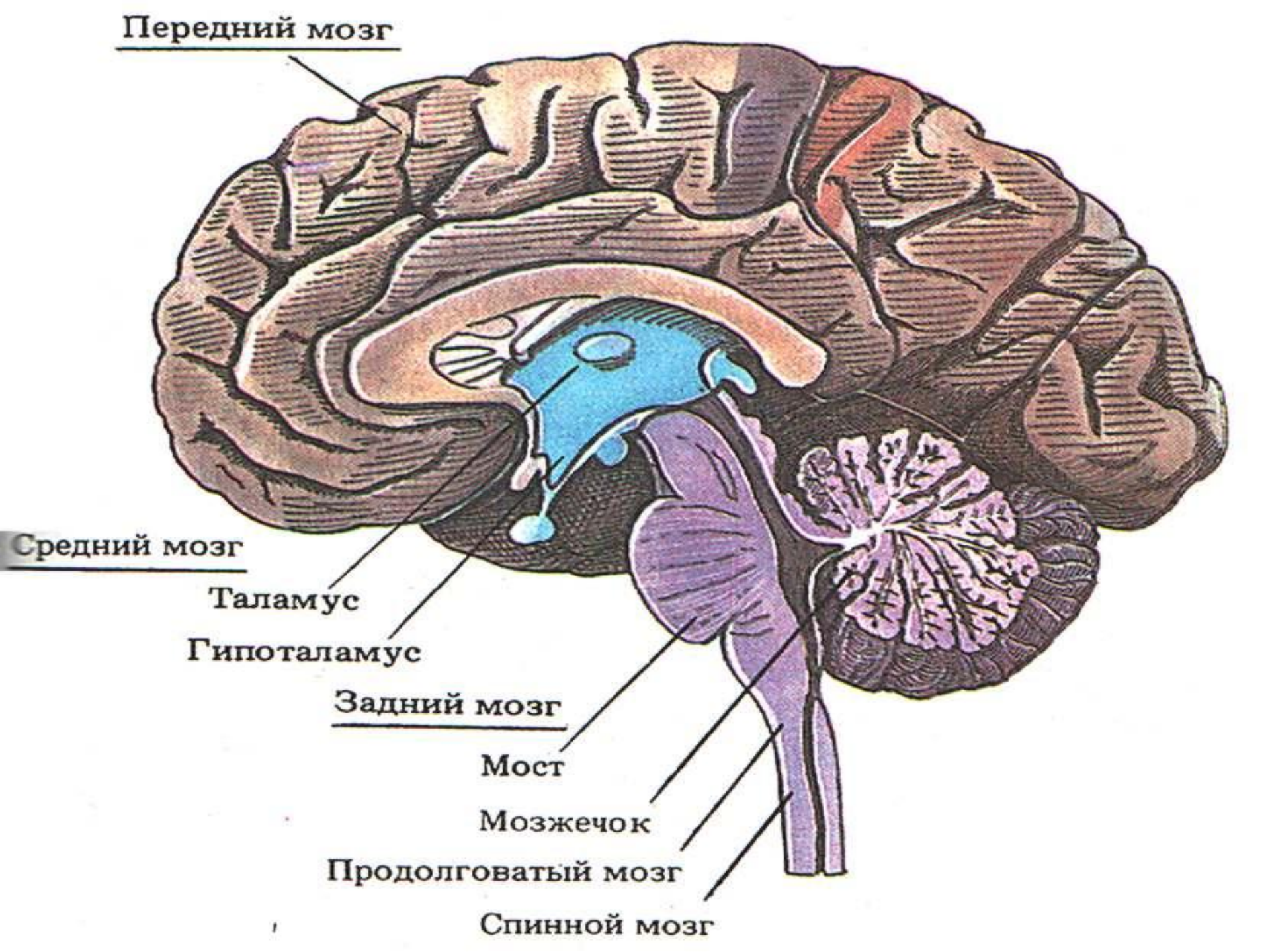
Передний мозг
Средний мозг
Таламус
Гипоталамус
Задний мозг
Мост
Мозжечок
Продолговатый мозг
Спинной мозг

Продолговатый мозг.

- Является продолжением спинного мозга
- Выполняет рефлекторную и проводниковую функцию.
- Отходят IX-XII пары черепно-мозговых нервов
- Содержит нервные центры следующих рефлексов: дыхания, сердечной деятельности, пищеварения, глотания, жевания, чихания, кашля.

Задний мозг

- Состоит из варолиева моста и мозжечка.
- Мост появляется только у млекопитающих и выполняет проводниковую функцию. От него отходят V-VIII пары черепно-мозговых нервов.
- Мозжечок отвечает за координацию движений и регуляцию тонуса мышц.

Средний мозг

- Состоит из четверохолмия (передние и задние бугры) и ножек мозга.

Передние бугры – центр первичных зрительных рефлексов.

Задние бугры – центр первичных слуховых рефлексов.

- От среднего мозга отходят III-IV пары черепно-мозговых нервов.
- Красное ядро среднего мозга участвует в регуляции мышечного тонуса и сокращении мышц

Промежуточный мозг

- Состоит из таламуса и гипоталамуса.

Таламус образован серым веществом и является подкорковым центром всех видов чувствительности (кроме обонятельной), участвует в формировании эмоций.

Гипоталамус – участвует в поддержании гомеостаза, в регуляции обмена веществ, в поддержании постоянной температуры тела, состояния сна и бодрствования, регулирует потребление пищи и воды. Гипоталамус выделяет гормоны (окситоцин, вазопрессин) и рилизинг - факторы (влияют на синтез гормонов гипофиза.

Передний мозг

- Представлен большими полушариями
- Полушария соединены между собой мозолистым телом
- Каждое полушарие делится на четыре доли: лобную, теменную, затылочную и височную.
- Доли отделены друг от друга бороздами.

Между лобной и теменной находится центральная (Роландова борозда); между височной, лобной и теменной – латеральная (Сильвиева); между теменной и затылочной – теменно-затылочная борозда.

- Левое полушарие отвечает за абстрактно-логическое мышление, правое за образное.

Доли коры больших полушарий.

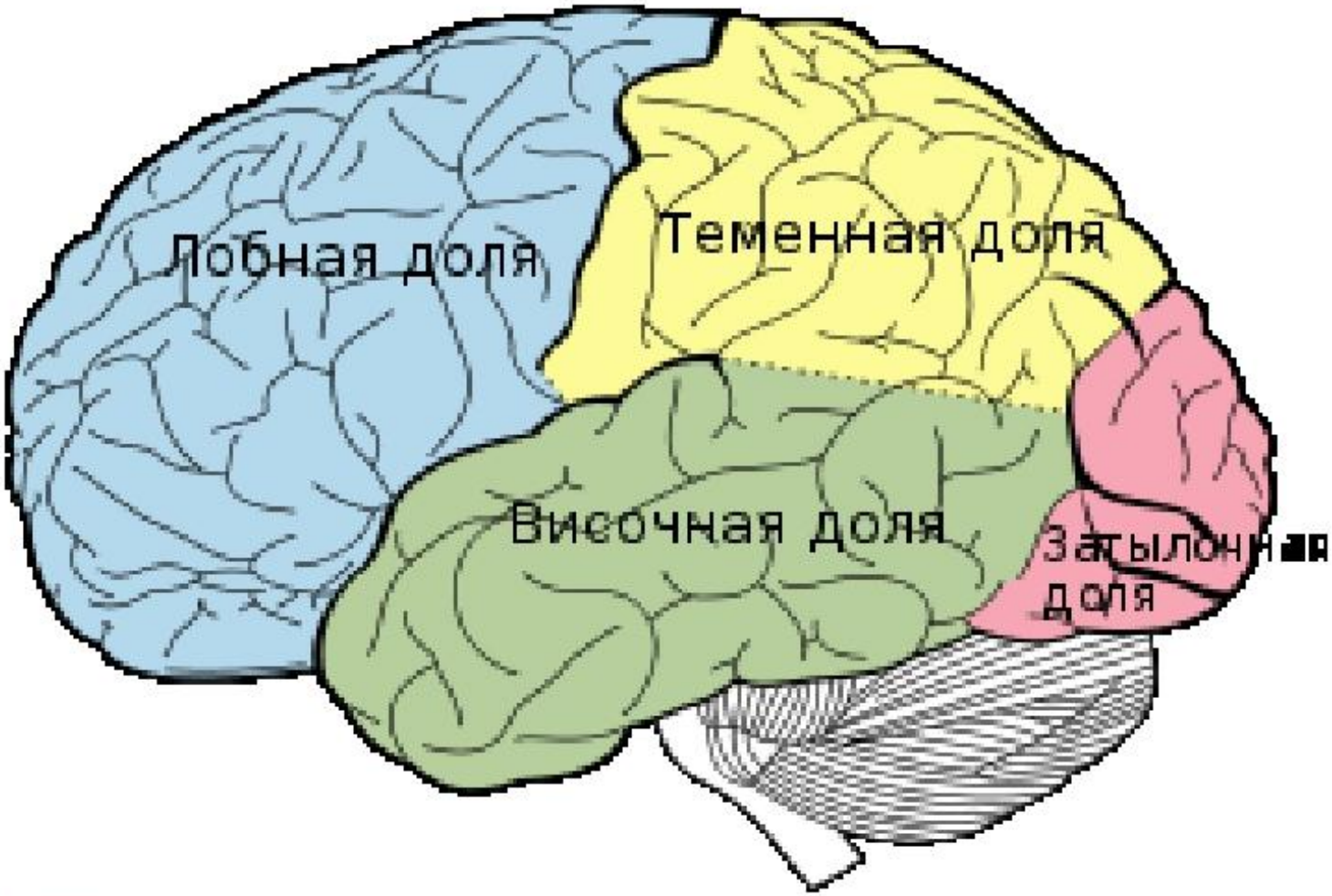

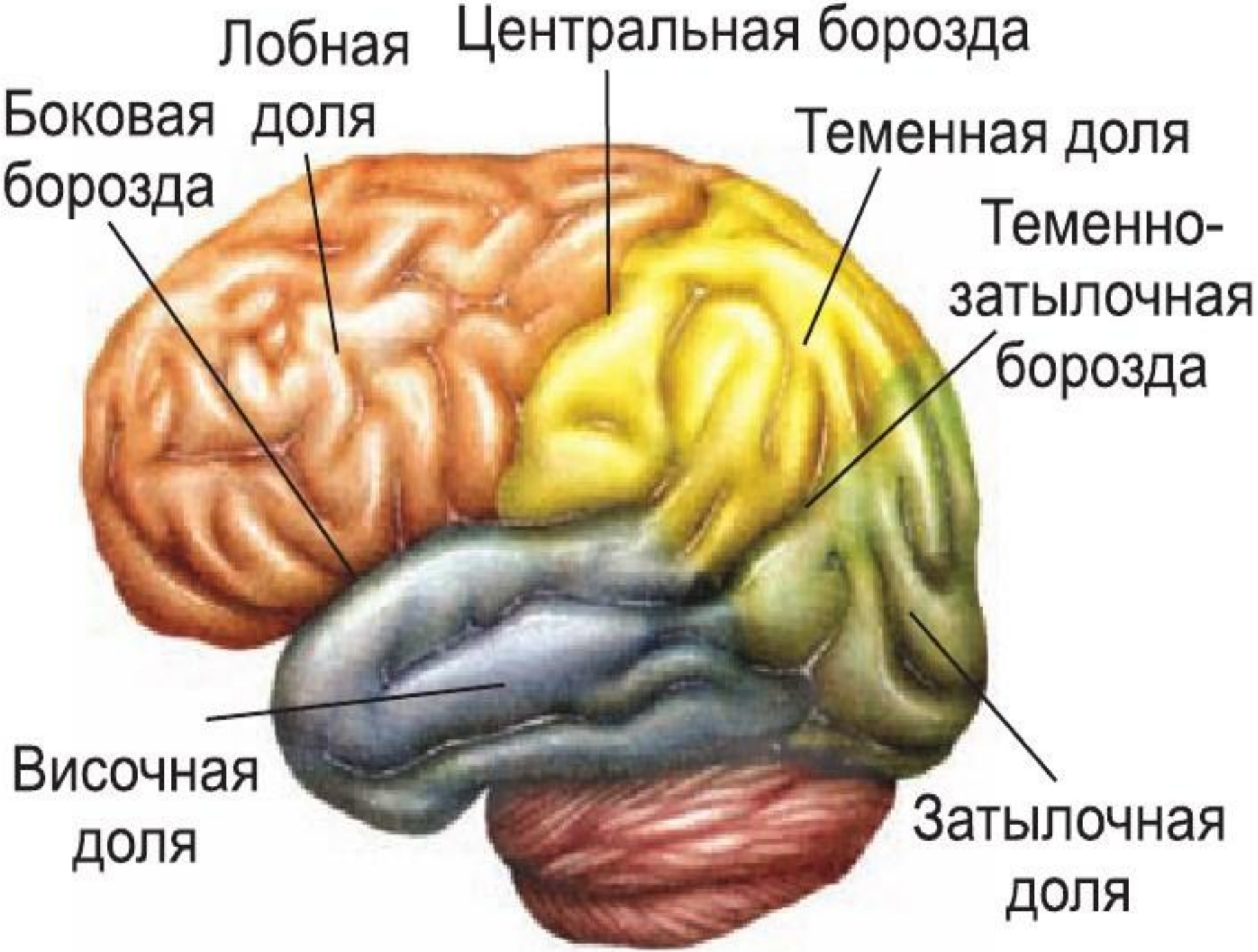
Центральная борозда
Лобная доля
Боковая борозда
Теменная доля
Теменно-затылочная борозда
Височная доля
Затылочная доля

- Толщина коры 1,3-5 мм. Общая площадь 2000 см^2, количество нейронов 10-14 млрд.
- В КБП происходит анализ всех раздражений, поступающих из внешней и внутренней среды. В ней выделяют отдельные группы клеток-нейронов – ядра, в которых точно проецируются все структуры периферического рецептора.

Лобная доля.

- Самая крупная 29% всей поверхности коры.
- Отвечает за мышление и интеллект, в ней находятся речевые и двигательные центры.
- В целом, повреждение лобной доли из-за удара по голове, инсульта, опухоли и заболеваний может вызвать следующие симптомы, такие как:

1) проблемы с речью;
2) изменение личности;
3) плохая координация;
4) трудности с импульсным управлением;
5) проблемы с планированием.

Височная доля

- Функция височной доли связана с восприятием слуховых, вкусовых, обонятельных ощущений, анализом и синтезом речевых звуков, механизмами памяти. Основной функциональный центр верхнебоковой поверхности височной доли находится в верхней височной извилине. Здесь располагается слуховой, или гностический, центр речи (центр Вернике).
- Хорошо изученной первичной проекционной зоной является слуховая, которая расположена в глубине латеральной борозды

Затылочная доля.

- Функция затылочной доли связана с восприятием и переработкой зрительной информации, организацией сложных процессов зрительного восприятия.
- В разных отделах затылочной доли воспринимаются линии, фигуры, движения и цвет.

При поражении затылочной доли отмечают: может наблюдаться искажение зрительных объектов, иллюзорное смещение изображений с одной стороны зрительного поля в другое, сохранение зрительного образа после удаления объекта из поля зрения. Двустороннее поражение затылочных долей приводит к «корковой слепоте», слепоте без изменений глазного дна и зрачковых рефлексов.

Теменная доля

- Отвечает за общую чувствительность (температурная, болевая, осязательная).
- Кожно-мышечная чувствительность.
- Управление движением некоторых групп мышц.
- Распознавание предметов на ощупь

При поражении теменной доли: не узнавание предметов при ощупывании их с закрытыми глазами, невозможность синтезировать образ предмета, больные путают правую половину тела с левой, не могут правильно показать пальцы кисти при назывании их врачом.

Д/З для 8 Б.

- Заполнить таблицу № 1

Отдел головного мозга	Особенности строения	Функции

- Заполнить таблицу № 2.

Доля коры больших полушарий	Общая характеристика	Функция

- Решить тестовые задания см. электронный дневник.