

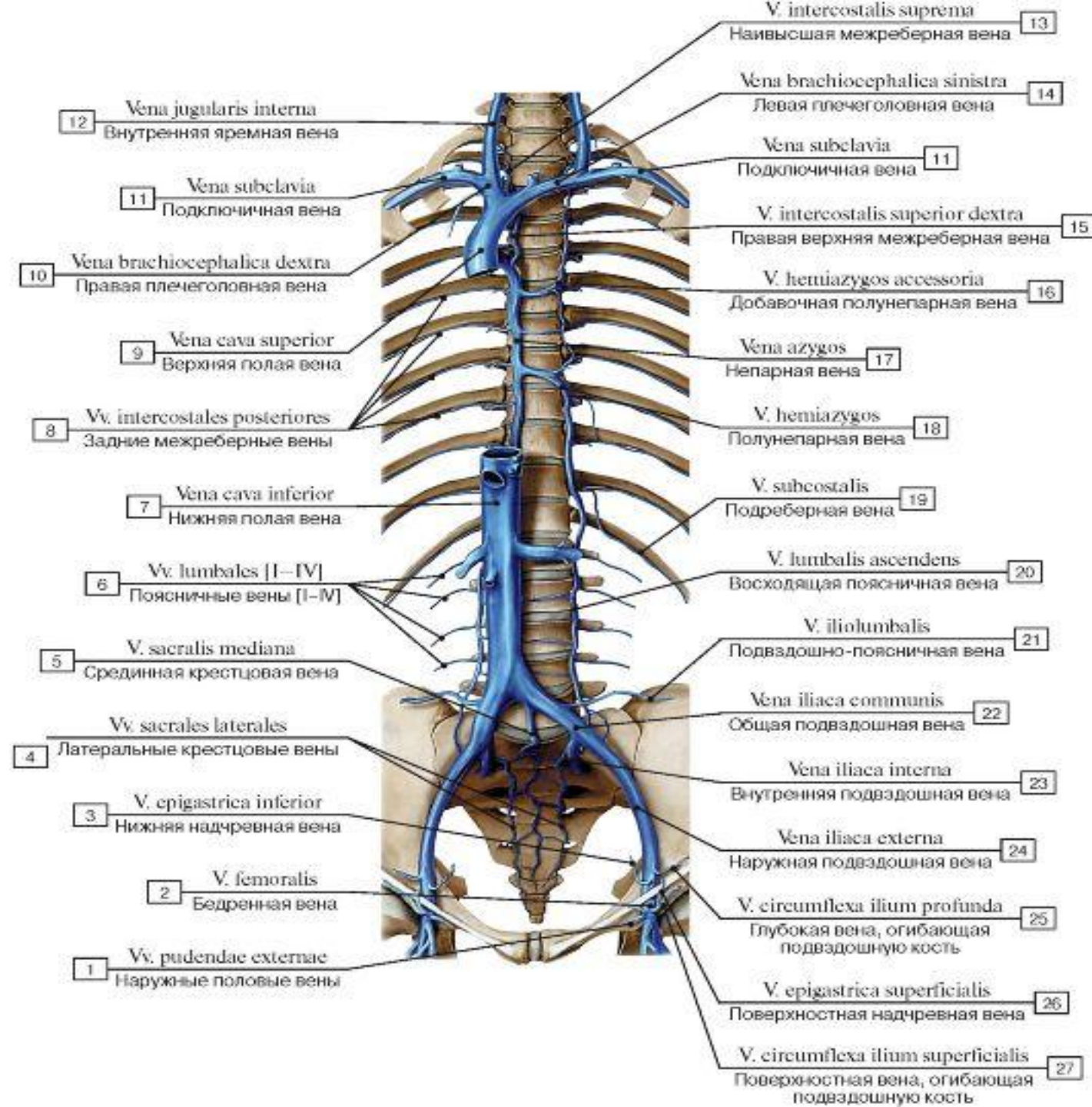
Министерство образования и науки Республики Бурятия  
ФГБОУ ВО «Бурятский государственный университет им. Д.  
Банзарова»  
Медицинский институт  
Кафедра анатомии и физиологии

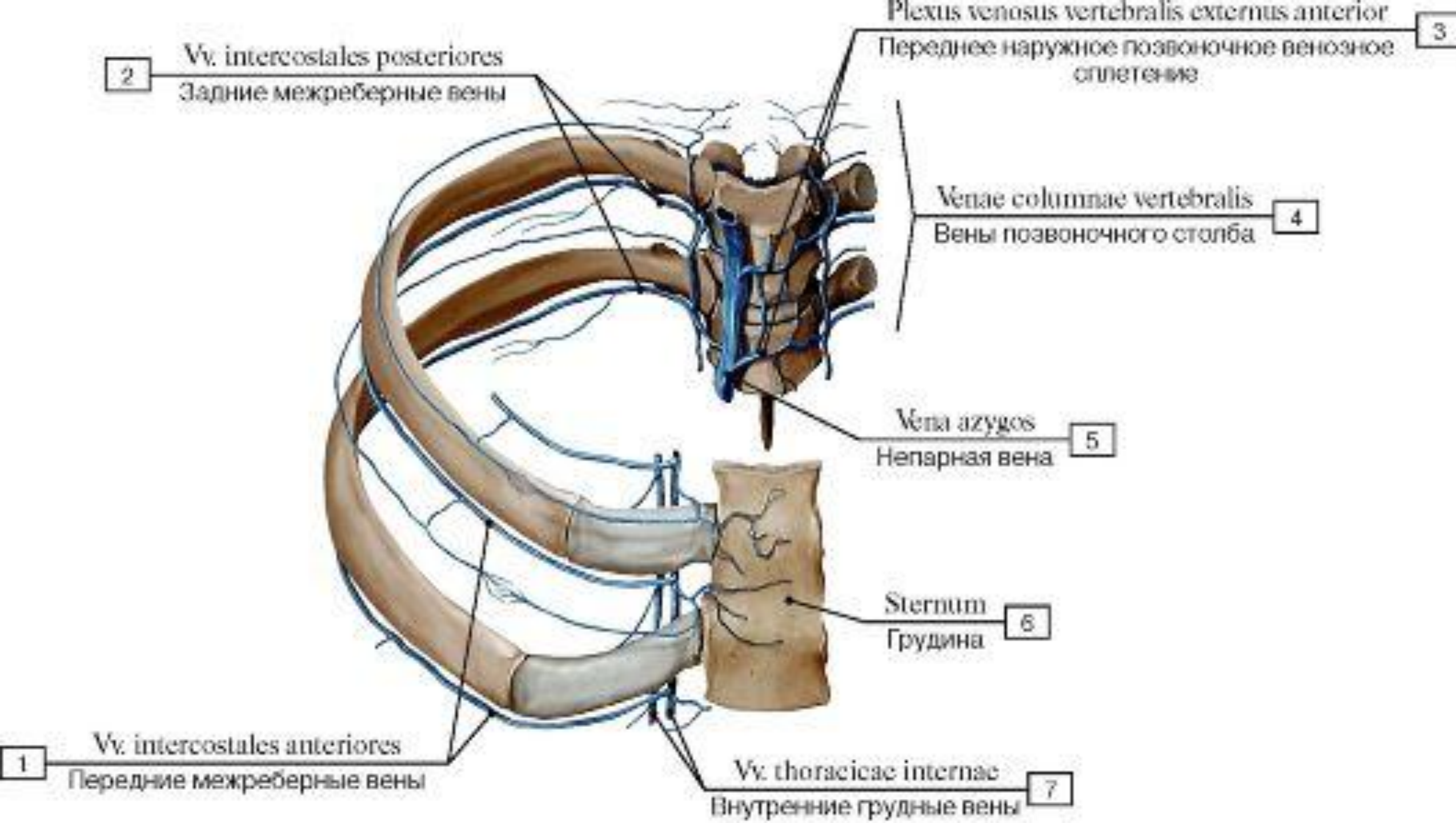
# Межреберные вены. Парная и полунепарная вены. Позвоночное венозное сплетение.

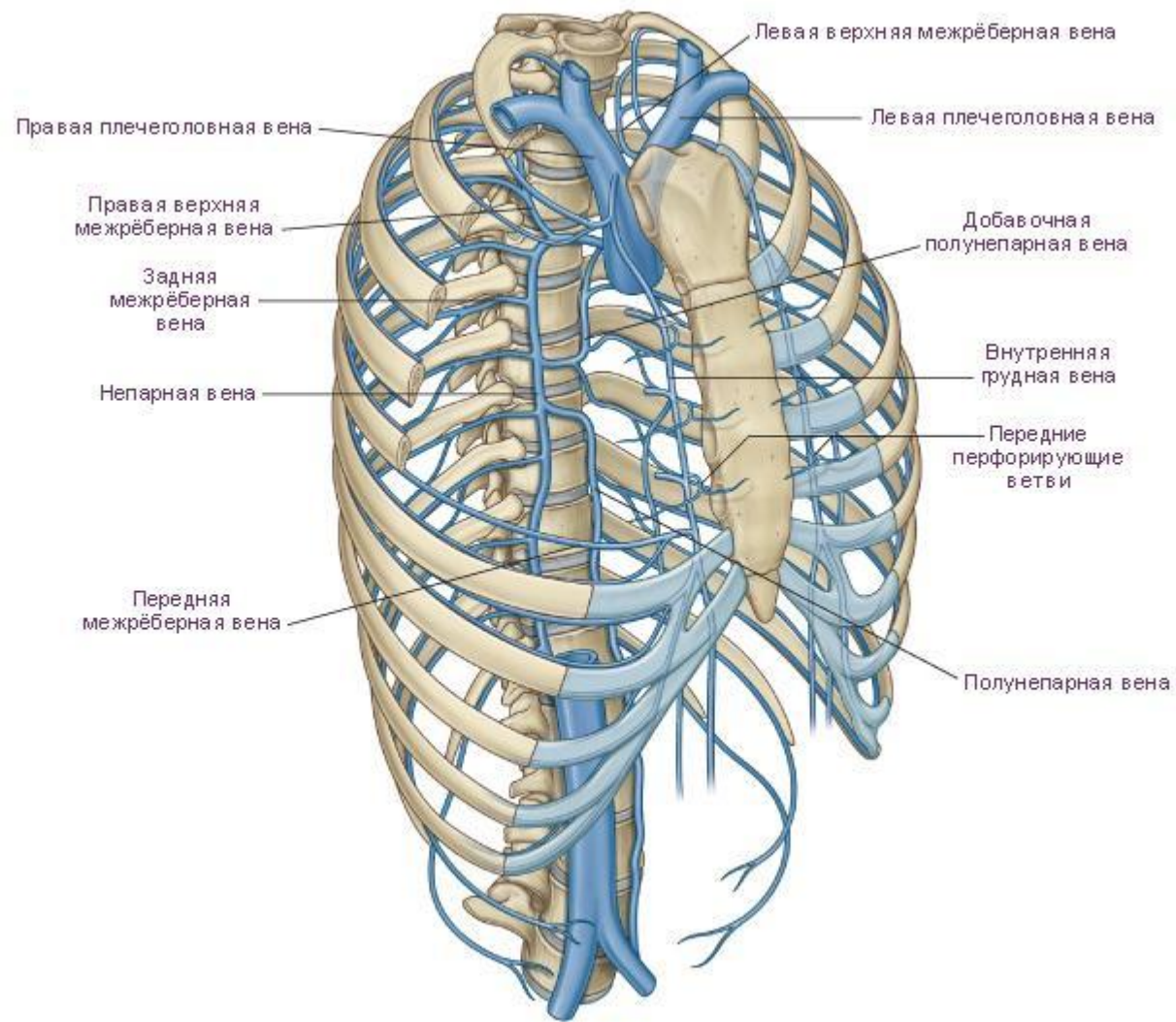
Подготовила: студентка 2 курса,  
группы 141809 Данзанова Б.Д.

Улан-Удэ  
2019

Межреберные вены, передние и задние, vv. intercostales anteriores et posteriores, правые и левые, своими ветвями сопровождают разветвления межреберных артерий.

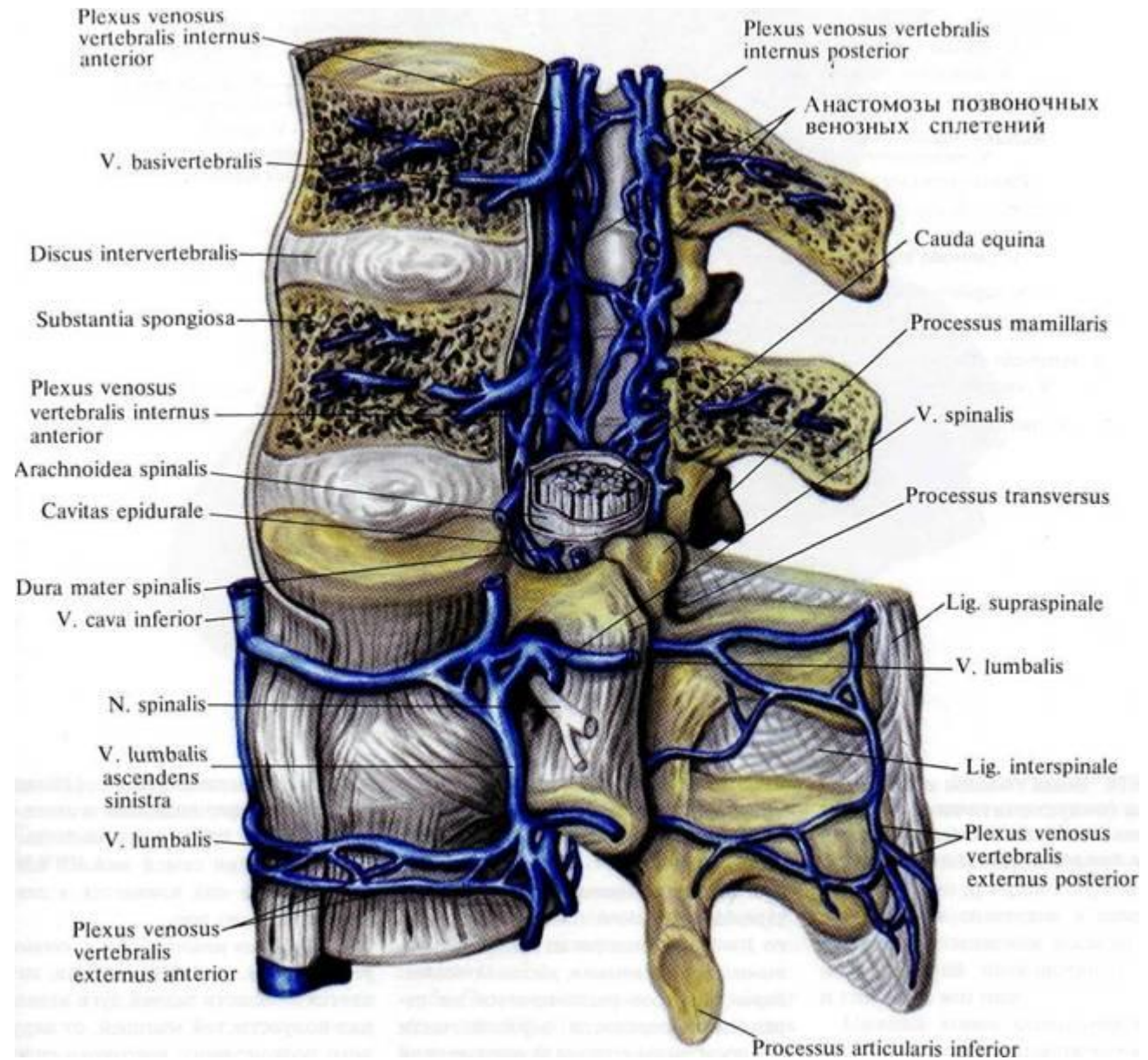




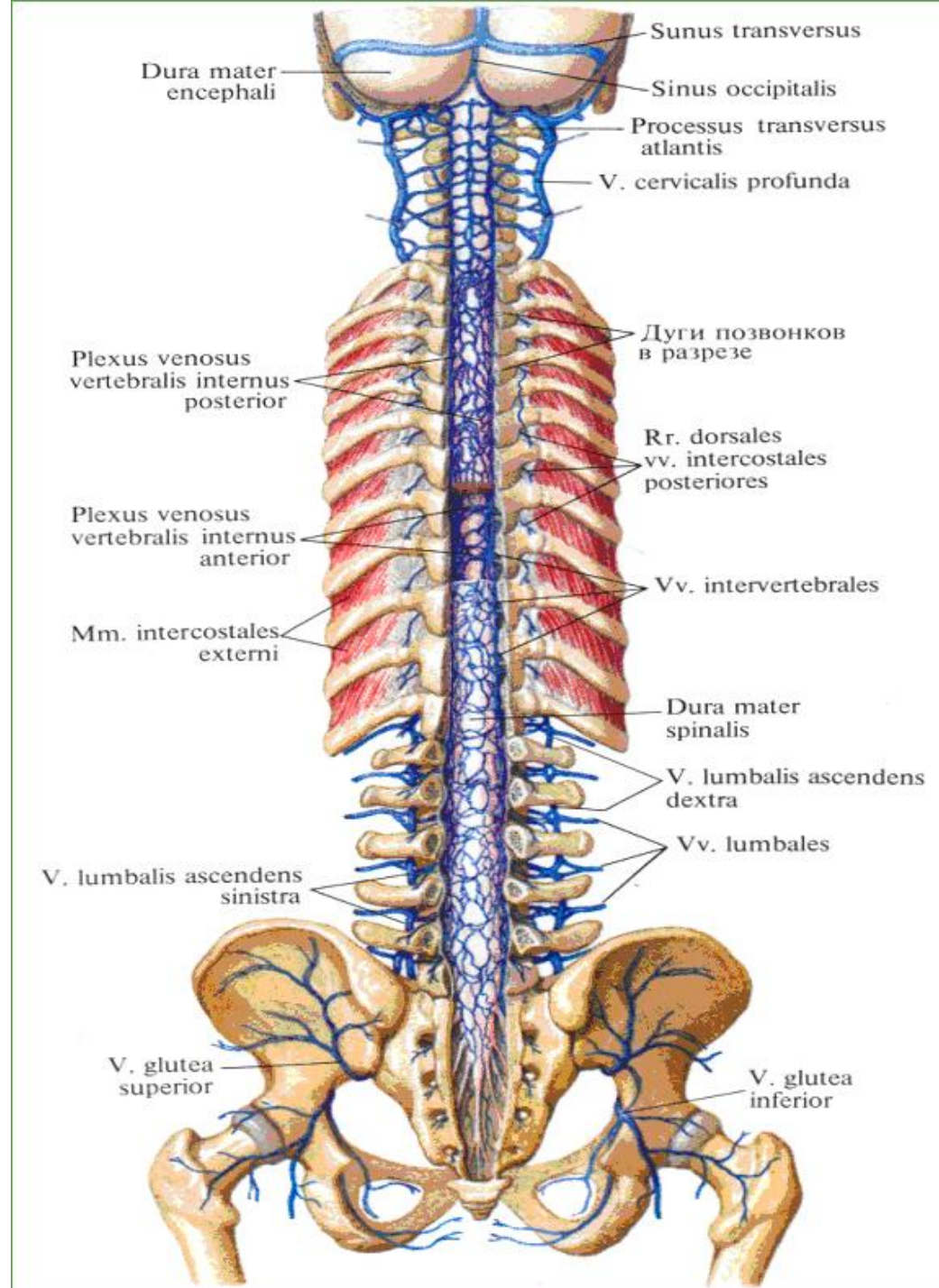


Непарная и полунепарная вены являются главными венозными стволами заднего средостения. Они проникают в него из забрюшинного пространства через щели в диафрагме. В них впадают межреберные и пищеводные вены.

- Имеется четыре венозных позвоночных сплетения - два внутренних и два наружных. Внутренние сплетения, *plexus venosi vertebrales interni* (*anterior et posterior*) расположены в позвоночном канале и состоят из ряда венозных колец, по одному на каждый позвонок.



Наружные позвоночные сплетения, *plexus venosi vertebrales externi*, разделяются в свою очередь на два: переднее - на передней поверхности тел позвонков (развито главным образом в шейной и крестцовой областях), и заднее, лежащее на дугах позвонков, покрытое глубокими спинными и шейными мышцами.



**Спасибо за внимание!**

Министерство образования и науки Республики Бурятия  
ФГБОУ ВО «Бурятский государственный университет им. Д.  
Банзарова»  
Медицинский институт  
Кафедра анатомии и физиологии

# Межреберные вены. Парная и полунепарная вены. Позвоночное венозное сплетение.

Подготовила: студентка 2 курса,  
группы 141809 Данзанова Б.Д.

Улан-Удэ  
2019