ТКАНИ ОРГАНИЗМА ЧЕЛОВЕКА

(3 часть)

Составитель: преподаватель анатомии и физиологии БОЙЧЕНКО Ю.Н.

2016 год

ТКАНИ ОРГАНИЗМА

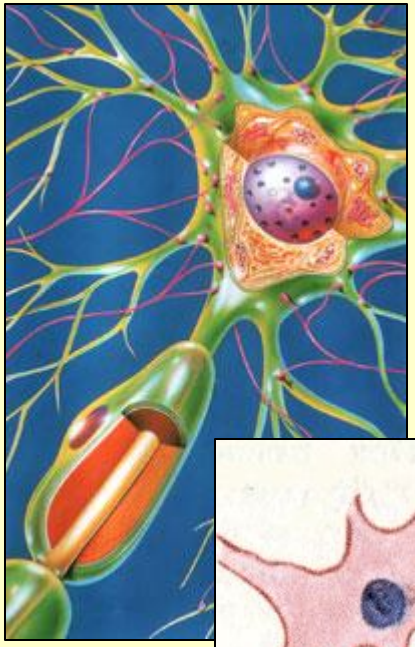

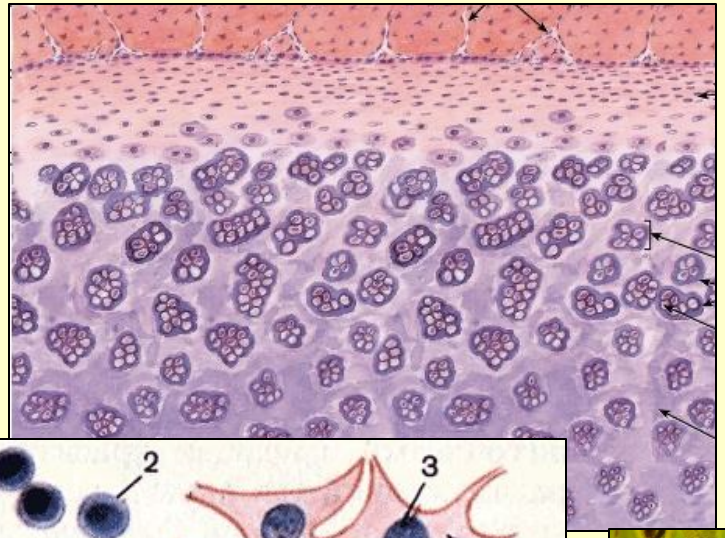

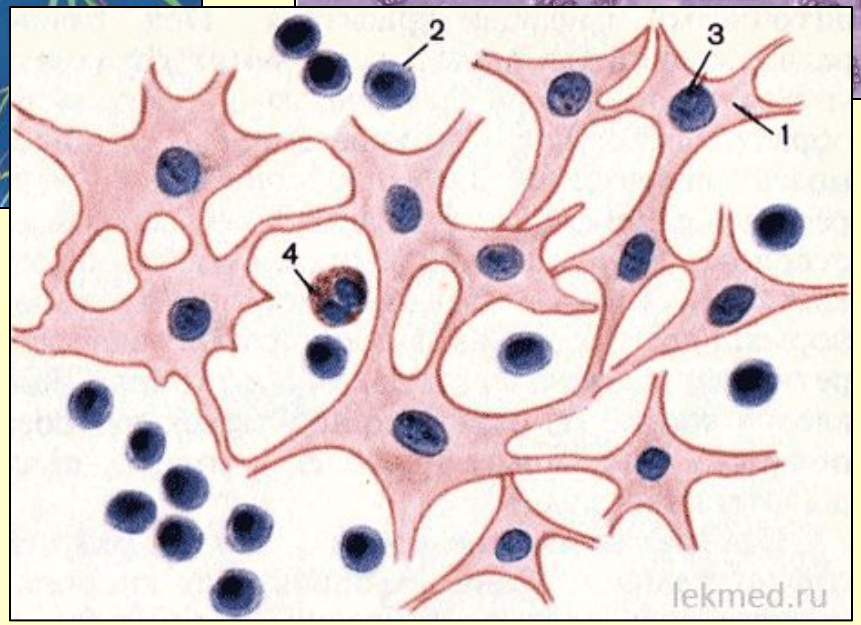

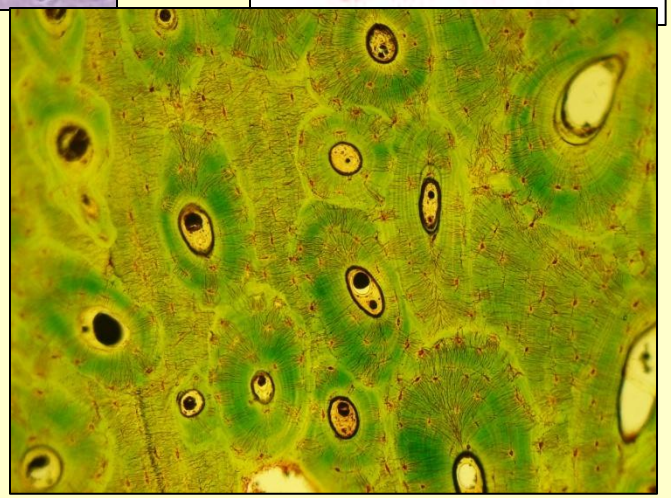

ТКАНЬ –

это исторически сложившаяся система клеток и неклеточных структур, обладающая общностью строения и специализирующаяся на выполнении определенной функции.

ВИДЫ ТКАНЕЙ

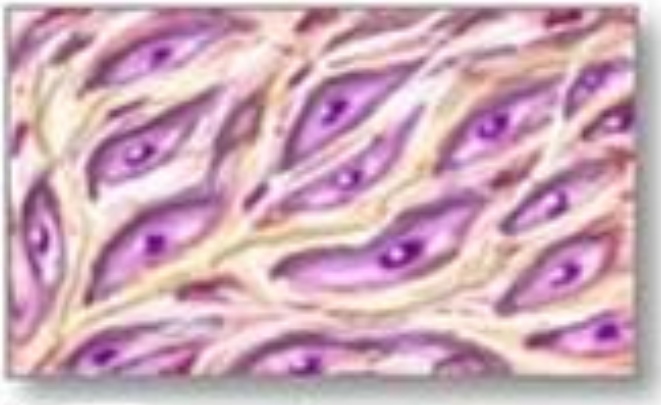

Соединительная ткань

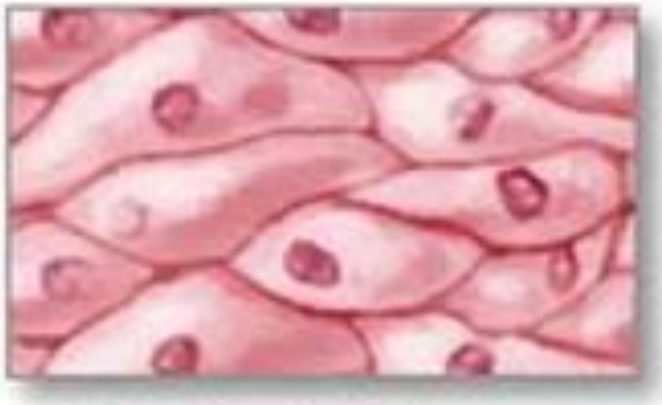

Эпителиальная ткань



Мышечная ткань

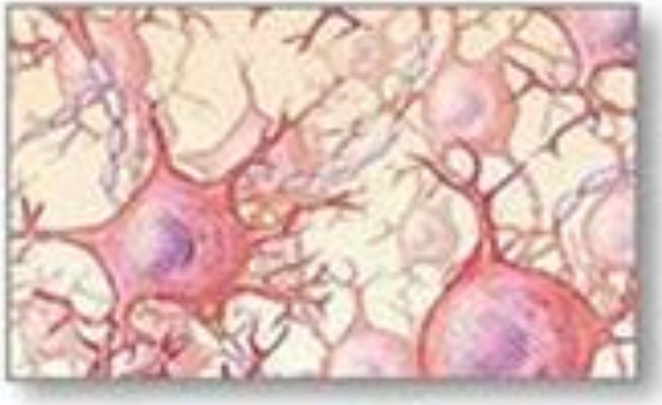

Нервная ткань

МЫШЕЧНАЯ ТКАНЬ

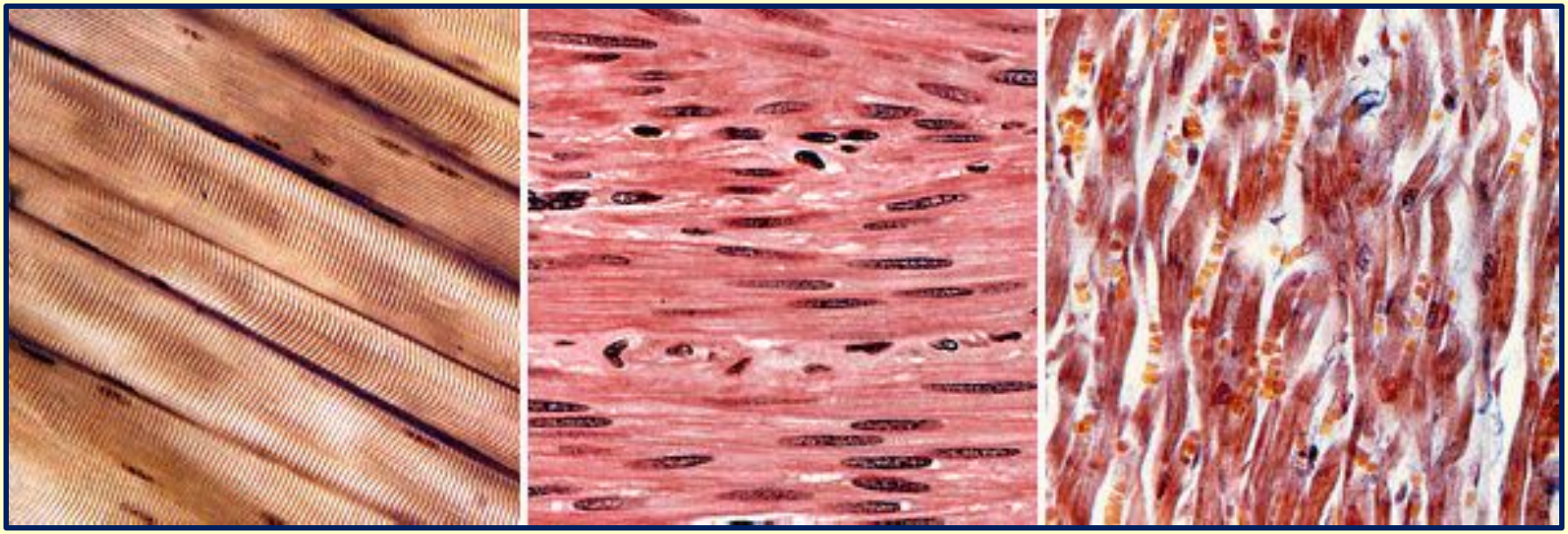

Мышечные ткани

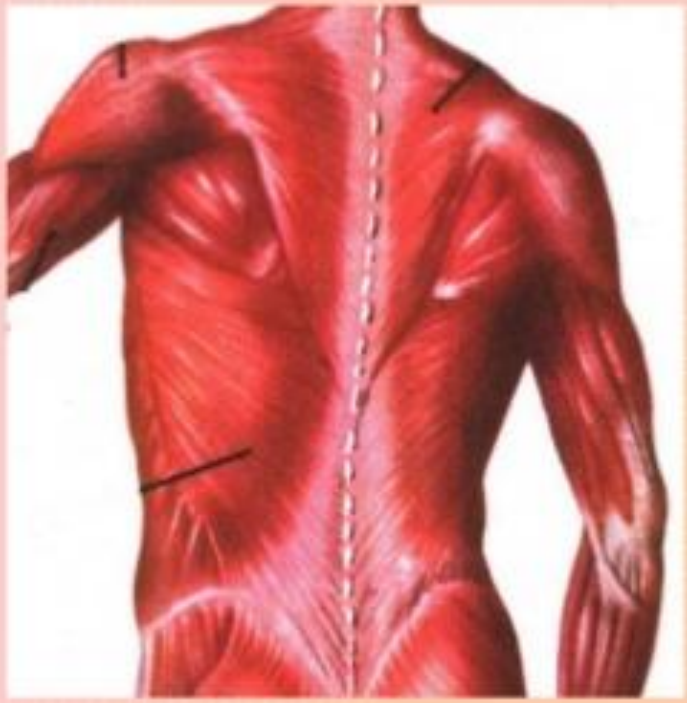

- Более высоко дифференцированная ткань;
- Эволюционно более молодая;
- Гистологическая классификация различает три вида мышечной ткани:

  гладкая мышечная ткань,

  поперечно-полосатая скелетная мышечная ткань,

  поперечно-полосатая сердечная мышечная ткань

- У разных видов мышечных тканей не совпадает ни строение, ни происхождение;
- У мышечных тканей единая функция – сокращение (проведение мышечного импульса) – поэтому их относят к возбудимым тканям.

ВИДЫ МЫШЕЧНОЙ ТКАНИ

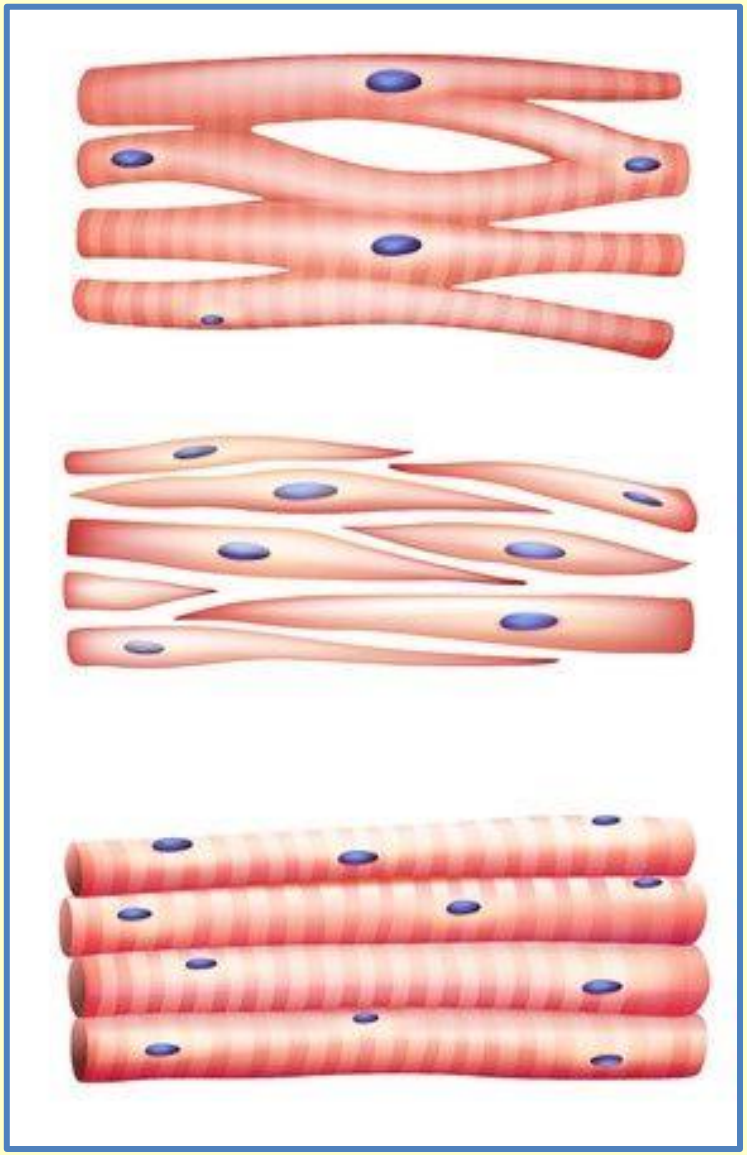

ПОПЕРЕЧНО-ПОЛОСАТАЯ СЕРДЕЧНАЯ (ИСЧЕРЧЕННАЯ)

ГЛАДКАЯ (НЕИСЧЕРЧЕННАЯ)

ПОПЕРЕЧНО-ПОЛОСАТАЯ СКЕЛЕТНАЯ (ИСЧЕРЧЕННАЯ)

ВИДЫ МЫШЕЧНОЙ ТКАНИ

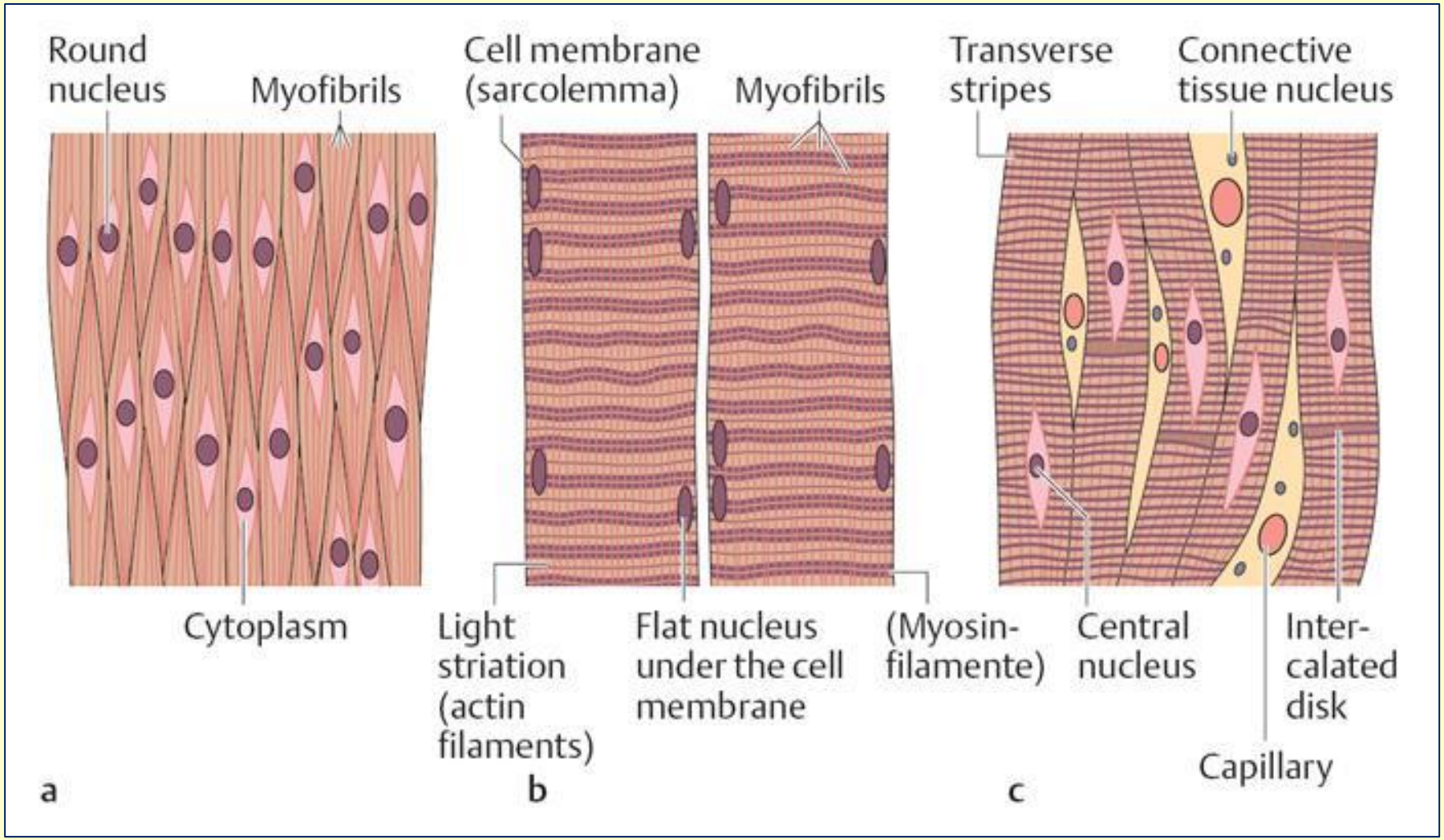

ВИДЫ МЫШЕЧНОЙ ТКАНИ

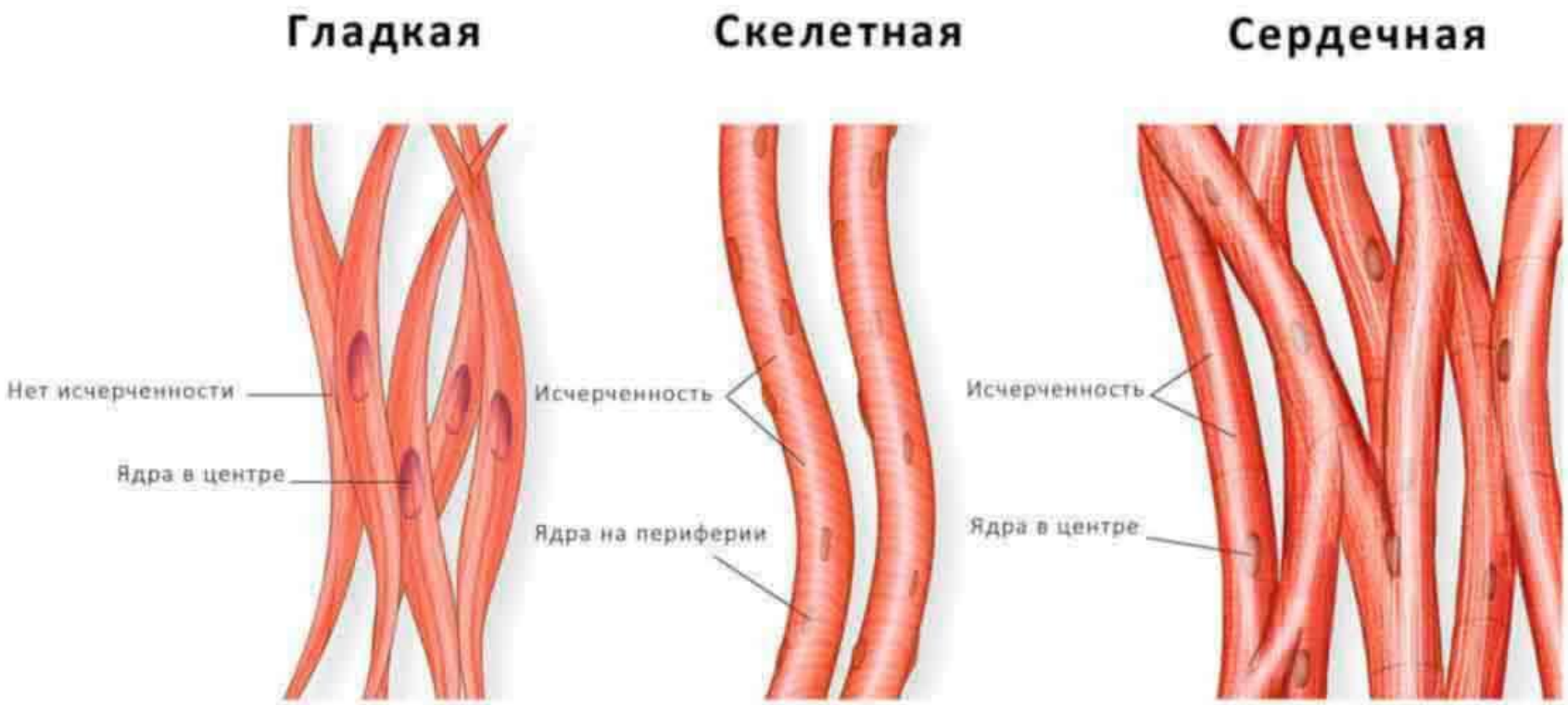

Скорость	Медленные	Быстрые	Быстрые
Где находится	Внутренние органы, стенки сосудов	Туловище, конечности, голова и шея	Сердце
Контроль	Непроизвольно	Произвольно	Непроизвольно

ФУНКЦИИ И СВОЙСТВА МЫШЕЧНОЙ ТКАНИ

1. **ВОЗБУДИМОСТЬ – ткань способна возбуждаться**
2. **ПРОВОДИМОСТЬ – ткань способна проводить возбуждение**
3. **СОКРАТИМОСТЬ – ткань способна сокращаться**
4. **РЕФРАКТЕРНОСТЬ – во время сокращения ткань не способна возбуждаться**
5. **ЭЛАСТИЧНОСТЬ**

Мышечное сокращение

- **Сократимость -** это реакция мышечной клетки на раздражение, проявляется в укорочении клетки в каком-либо направлении
- Сокращение возможно, т.к. в цитоплазме основного элемента мышечной ткани есть органоиды специального назначения – **миофибриллы**.
- Миофибриллы могут быть образованы различными белками, основная способность миофибрилл при прохождении нервного импульса укорачиваться.
- В итоге сокращения части организма или весь организм перемещается в пространстве или перемещает содержимое внутренних полых органов.

Гладкая мышечная ткань

- Внутренностная, входит в состав стенок внутренних полых органов и кровеносных сосудов, крепится к волосам кожи;
- Непроизвольная, сокращение не контролируется волей человека;
- Происхождение: развивается вместе с мезенхимой и из нее;
- Питается диффузно из капилляров, расположенных в соединительной ткани между пучками клеток;
- Быстрая регенерация и полное восстановление после повреждения;
- Как система образована гладкомышечными клетками и небольшим количеством межклеточного вещества;
- Межклеточное вещество (аморфное, коллагеновые и эластические волокна) синтезируются гладкомышечной клеткой.

Гладкая мышечная ткань

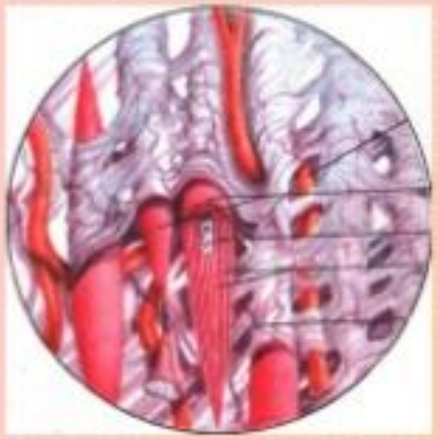



- Гладкомышечные клетки располагаются пучками, образуя мышечные слои, в каждом слое клетки плотно прилежат друг к другу;
- Концы мышечных клеток одного пучка переплетаются с концами клеток другого пучка, образуя плотно связанную группу волокон;
- Слои гладких клеток могут лежать вдоль органа (продольно) или циркулярно (вокруг просвета);
- Пучки и слои гладких мышц окружены прослойками соединительной ткани с капиллярами.

ГЛАДКАЯ МЫШЕЧНАЯ ТКАНЬ

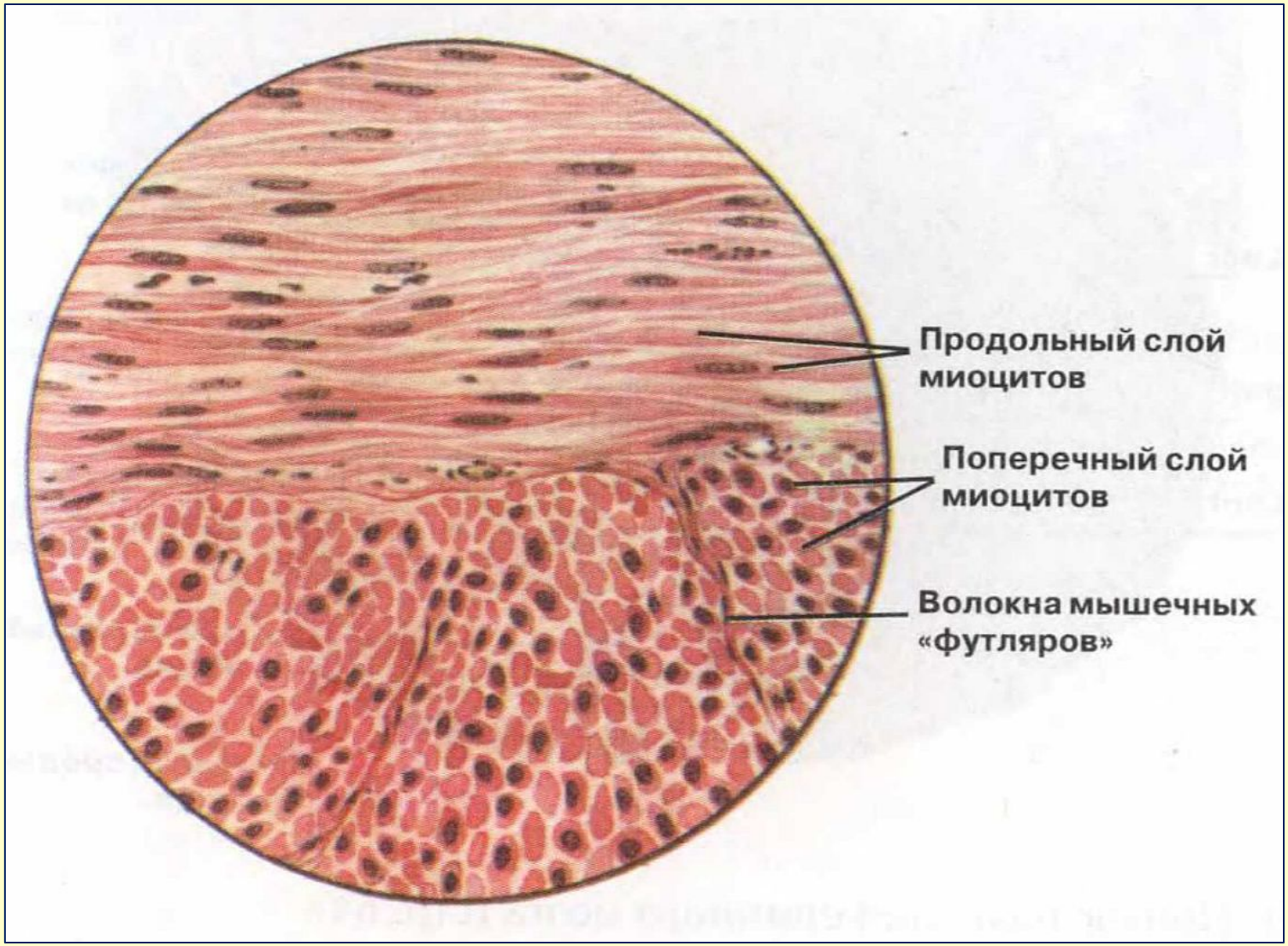

ГЛАДКАЯ МЫШЕЧНАЯ ТКАНЬ

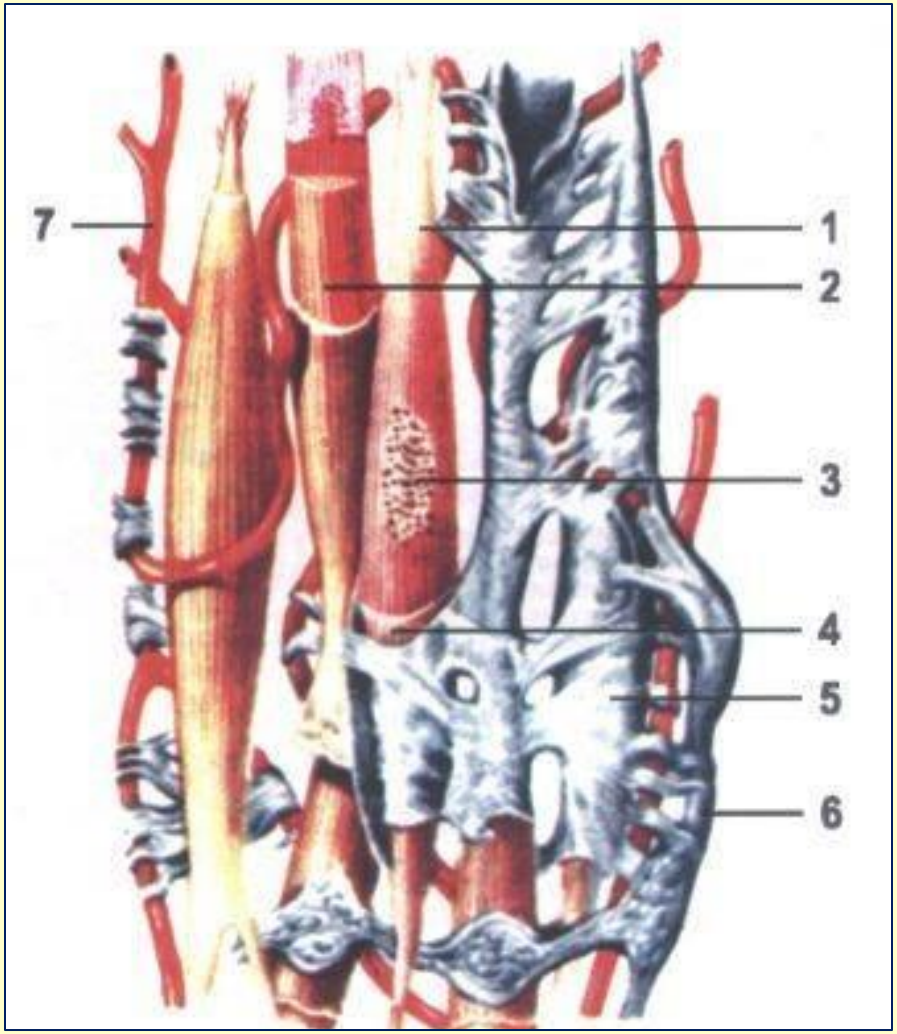

Скелетная мышечная ткань

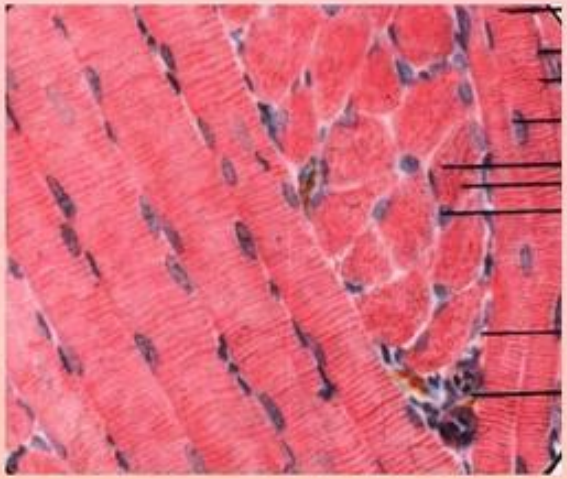

- Соматическая – образует мышечную оболочку тела (сома (лат.) – тело);
- Скелетная – большинство этих мышц хотя бы одним концом прикреплены к какой-нибудь части скелета;
- Произвольная – сокращение контролируется волей человека;
- Поперечно-полосатая – при исследовании под микроскопом мышечное волокно имеет исчерченность, образованную чередованием светлых и темных дисков;
- Как система образована мышечными волокнами – симпластами.

MyShared

Скелетная мышечная ткань



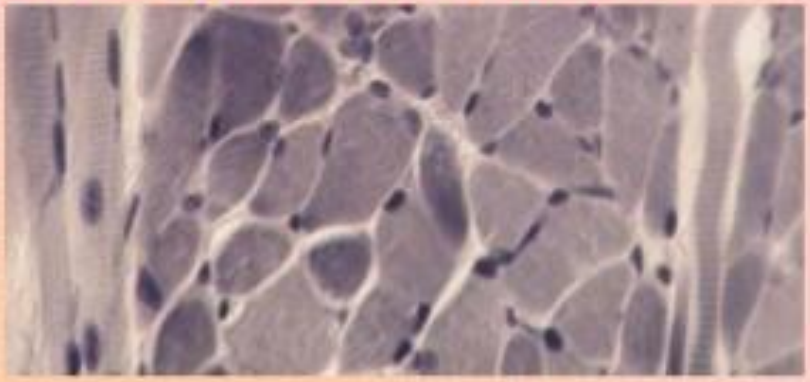

- Питание осуществляется из капилляров рыхлой соединительной ткани, окружающей каждое волокно;
- Артерии лежат между пучками волокон в более толстых прослойках соединительной ткани;
- Регенерация у менее высокоорганизованных животных возможна, у млекопитающих и человека – невозможна;
- Незначительные повреждения, дистрофические состояния компенсируются за счет клеток сателлитов, которые способны делиться и давать начало миобластам;
- В случае значительного повреждения дефекты заполняются соединительной тканью – рубец.

СКЕЛЕТНАЯ МЫШЕЧНАЯ ТКАНЬ

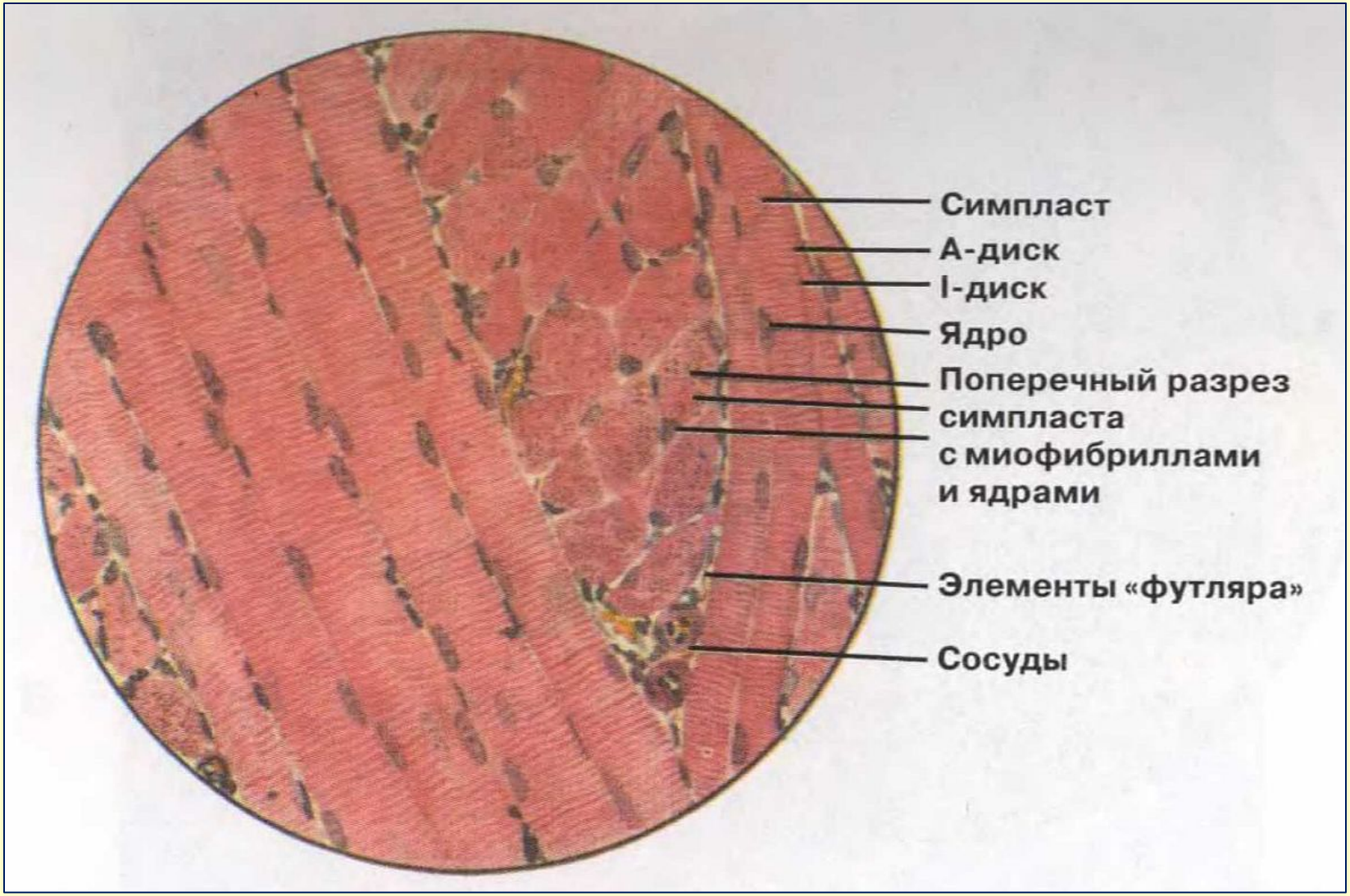

СКЕЛЕТНАЯ МЫШЕЧНАЯ ТКАНЬ

1 - мышечные волокна в продольном и 2 - поперечном разрезах,
3 - соединительная ткань с жировыми клетками
4 - кровеносный сосуд

СКЕЛЕТНАЯ МЫШЕЧНАЯ ТКАНЬ
(строение симпласта – мышечного волокна)

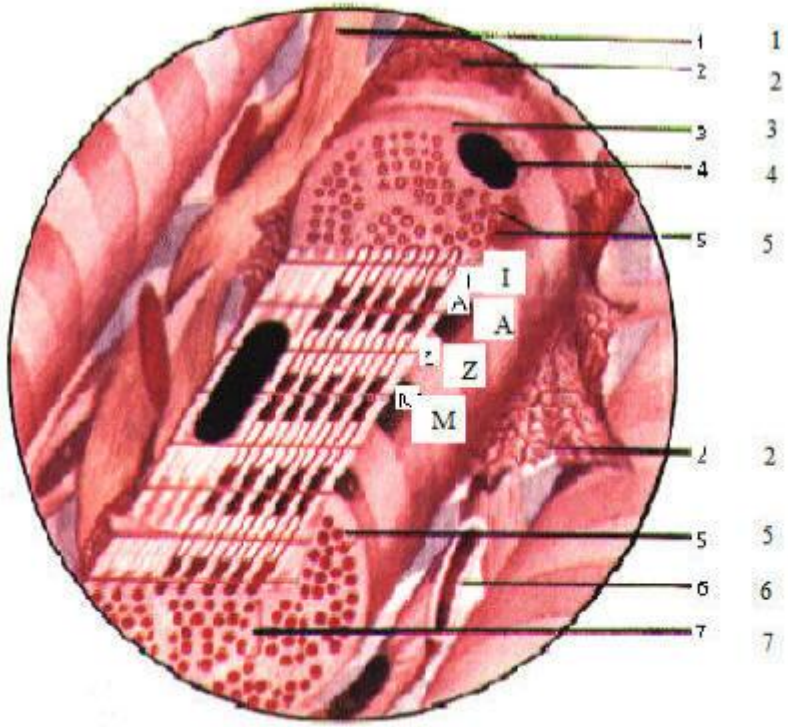

Рис. 5.6. *Схема строения поперечно-полосатого мышечного волокна:*
1 – эндомизий; 2- сарколемма; 3 – саркоплазма; 4 – ядро; 5 - поперечно-полосатые миофибриллы; 6 - кровеносный капилляр; 7 - миофибриллярные поля:
- светлый М-диск расположен в А-диске (мезофрагма)
- темный Z-диск расположен в I-диске (телофрагма)
I - изотропные (светлые) диски
А - анизотропные (темные) диски

СКЕЛЕТНАЯ МЫШЕЧНАЯ ТКАНЬ
(строение симпласта – мышечного волокна)

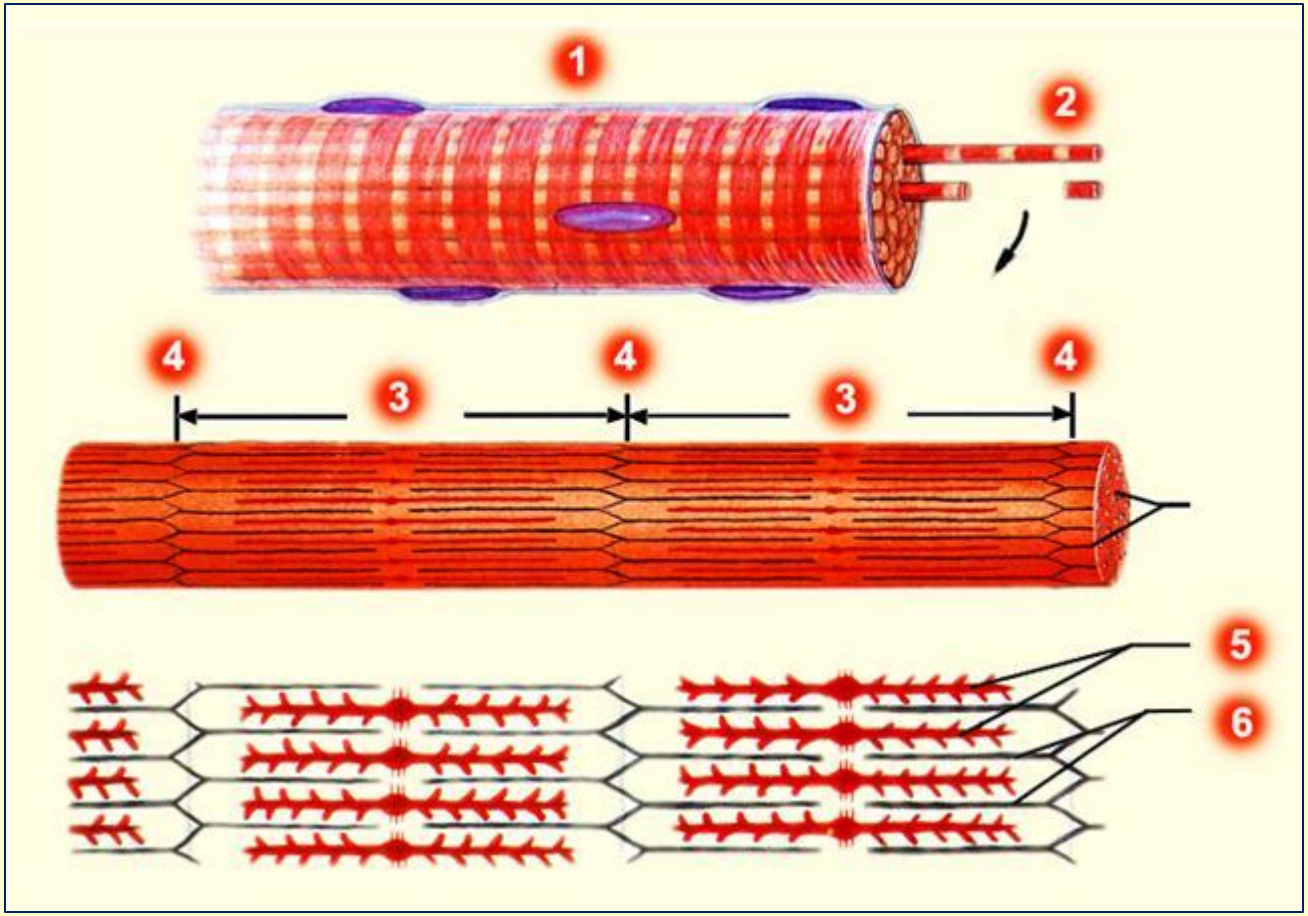

СКЕЛЕТНАЯ МЫШЕЧНАЯ ТКАНЬ
(состояние покоя и мышечное сокращение)

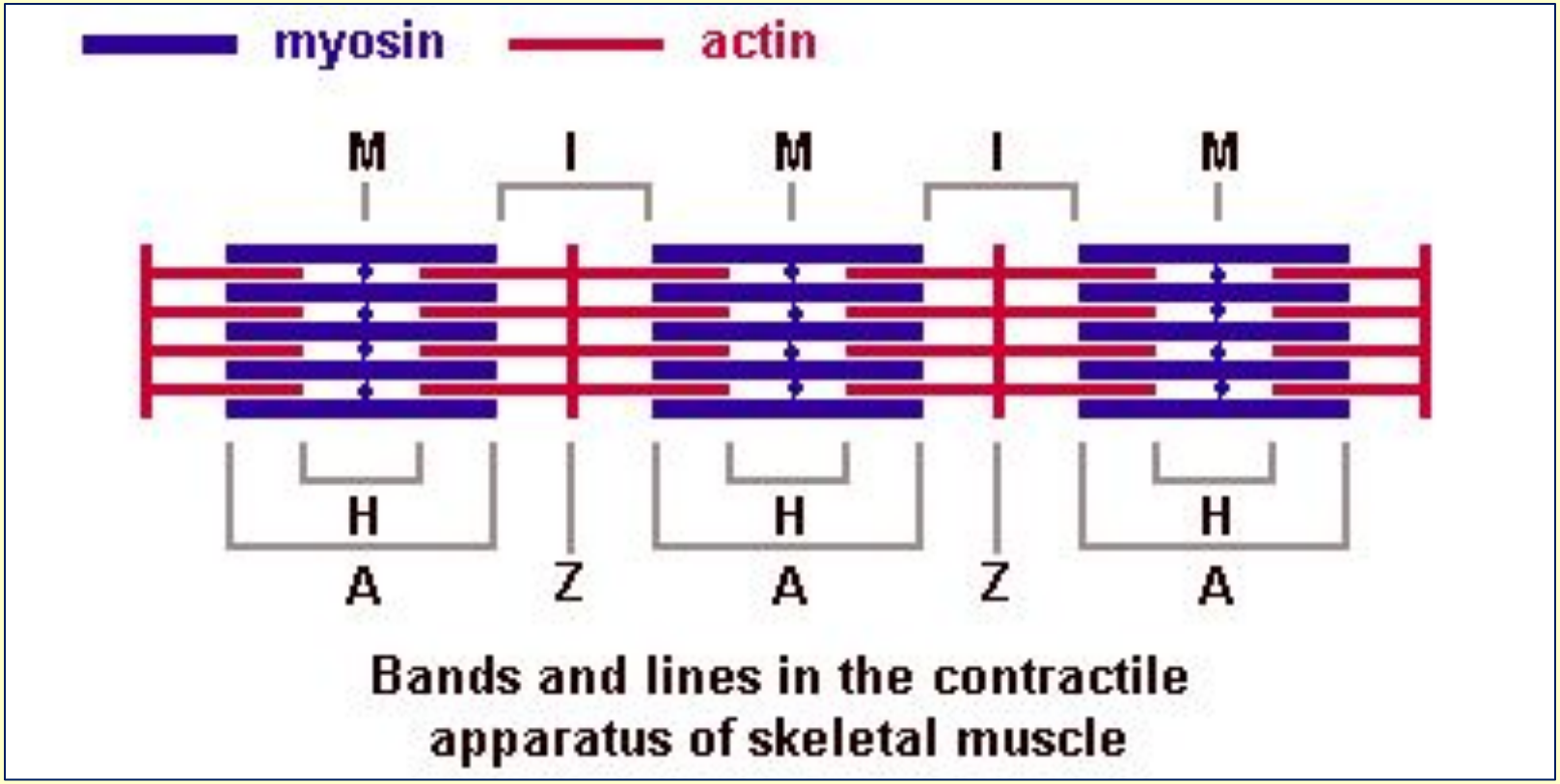

СКЕЛЕТНАЯ МЫШЕЧНАЯ ТКАНЬ

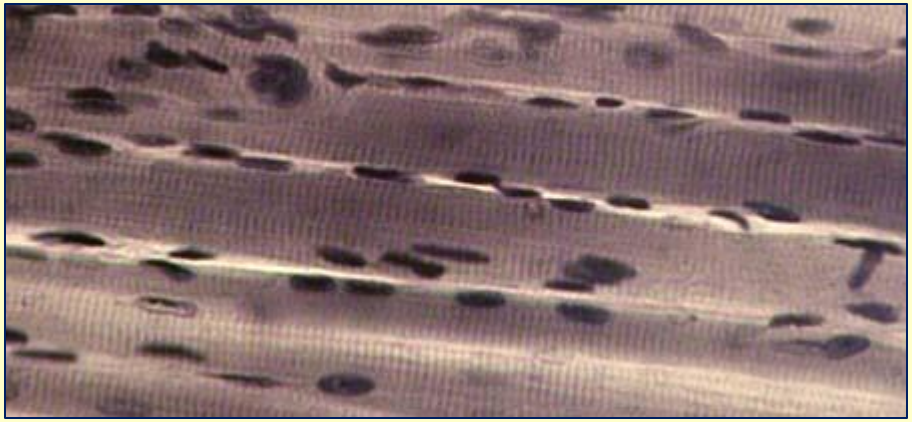



СКЕЛЕТНАЯ МЫШЕЧНАЯ ТКАНЬ

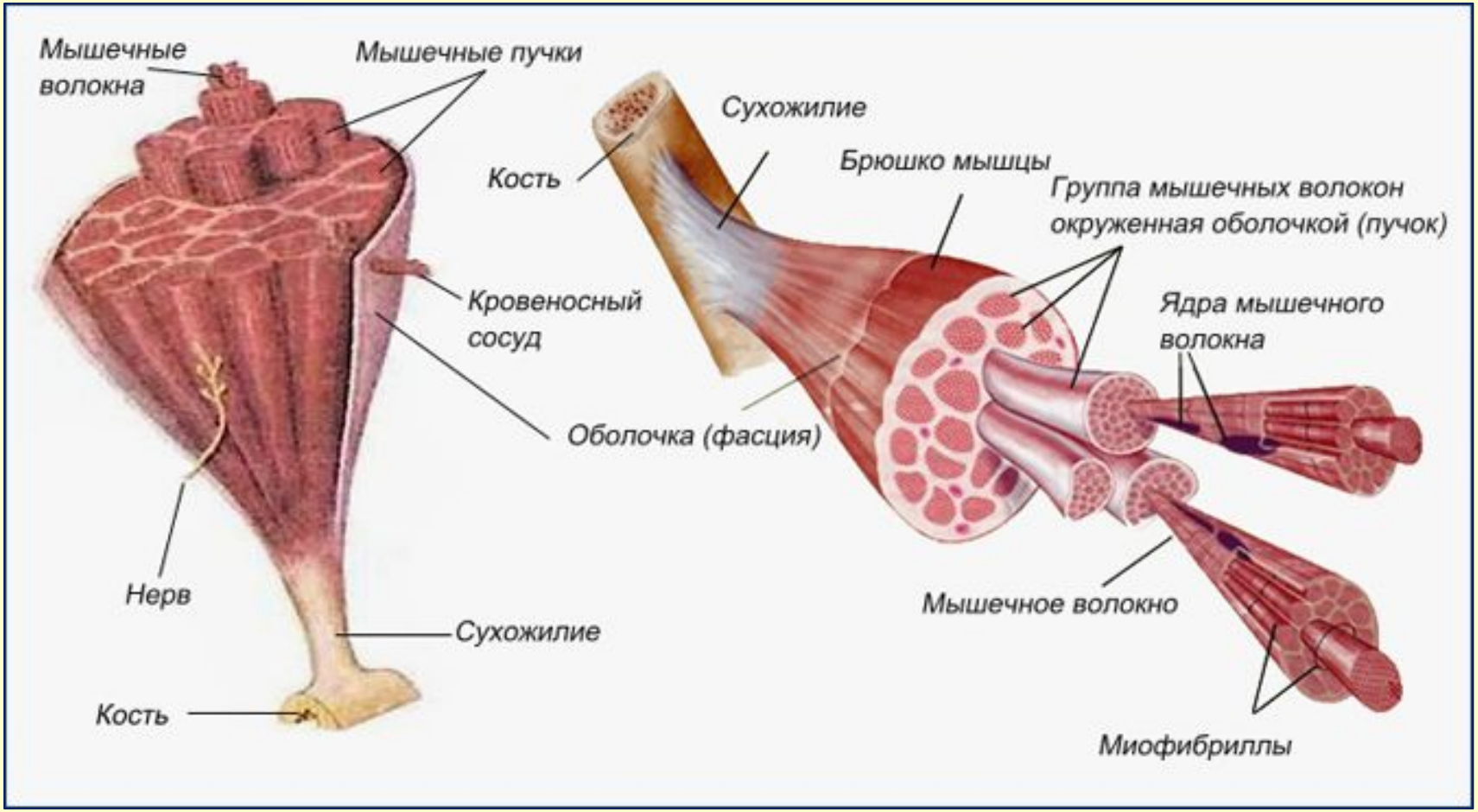

СЕРДЕЧНАЯ МЫШЕЧНАЯ ТКАНЬ

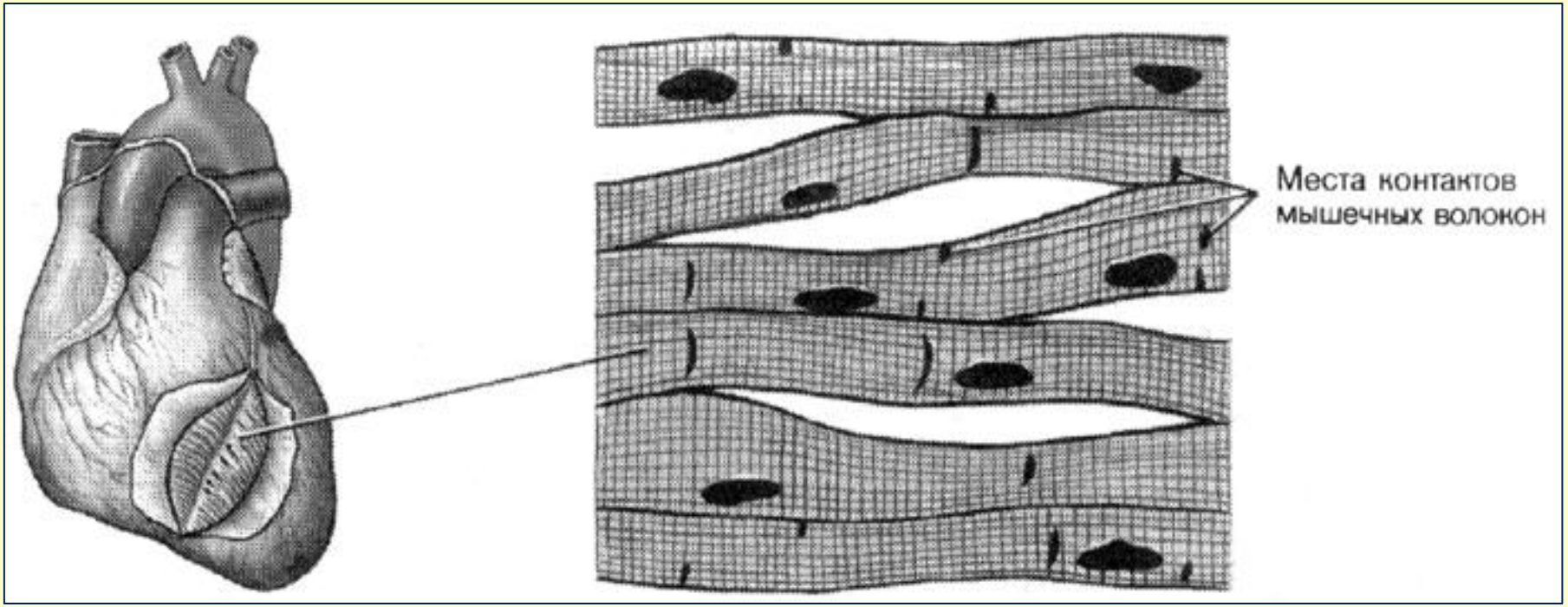

СЕРДЕЧНАЯ МЫШЕЧНАЯ ТКАНЬ

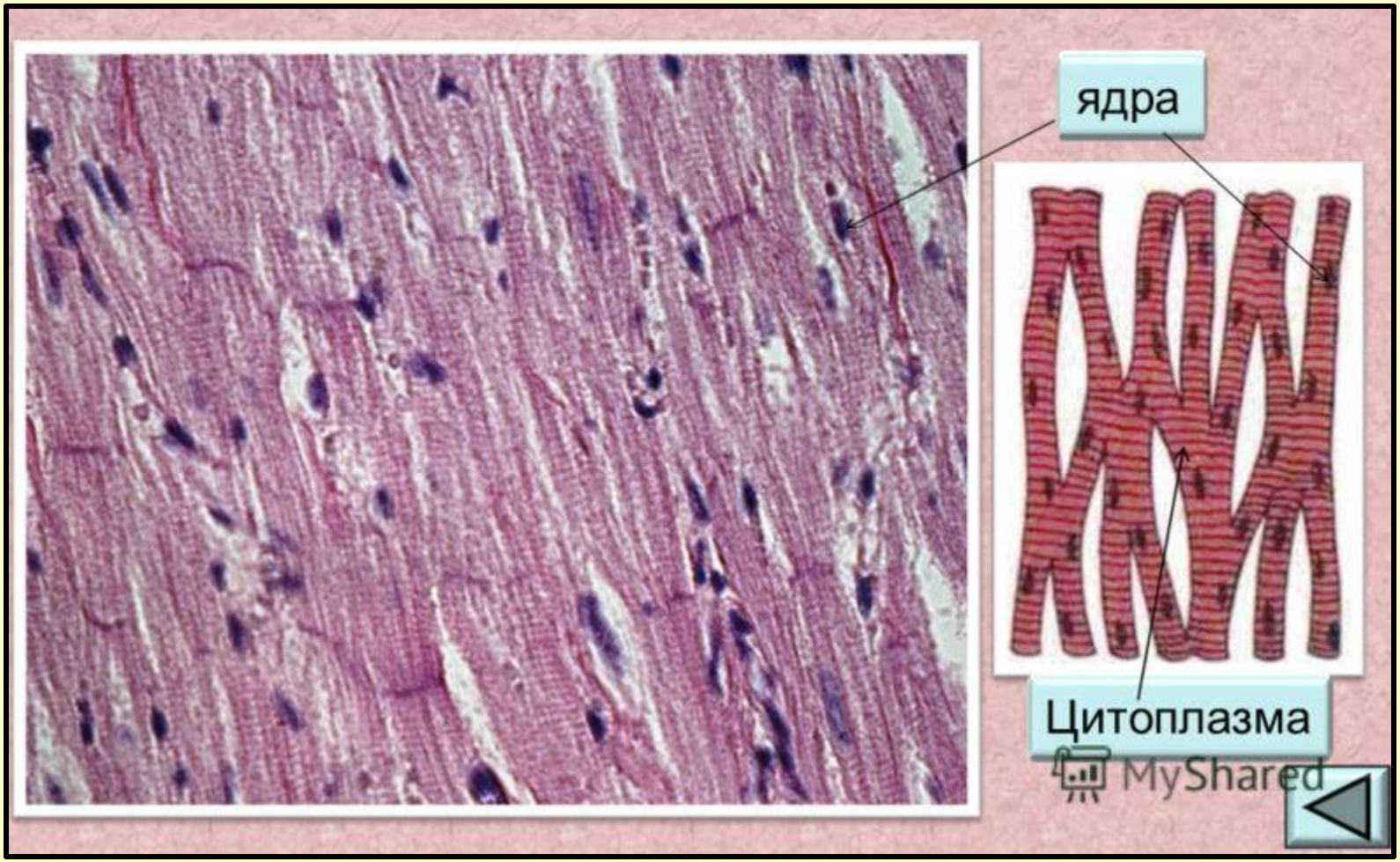

СЕРДЕЧНАЯ МЫШЕЧНАЯ ТКАНЬ

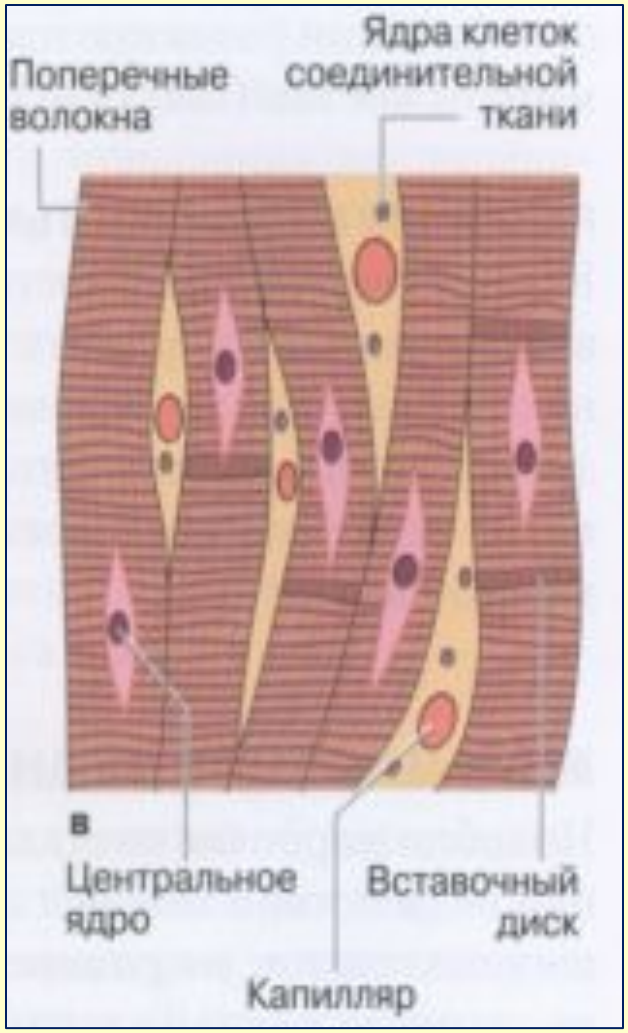

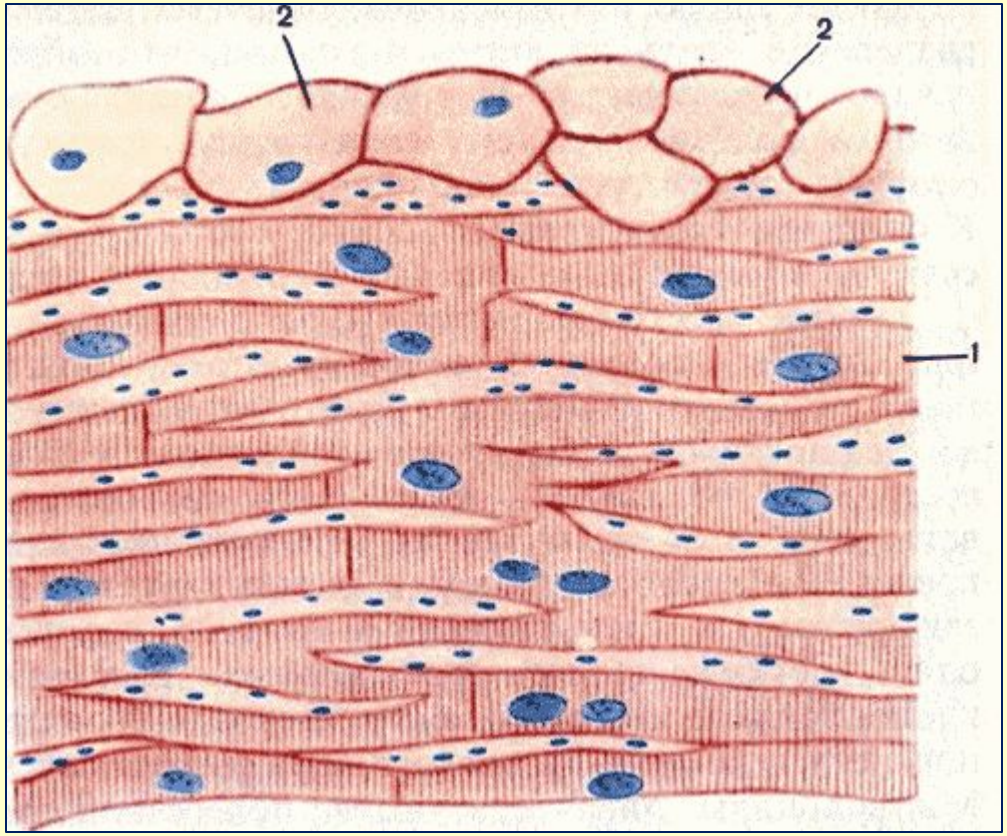
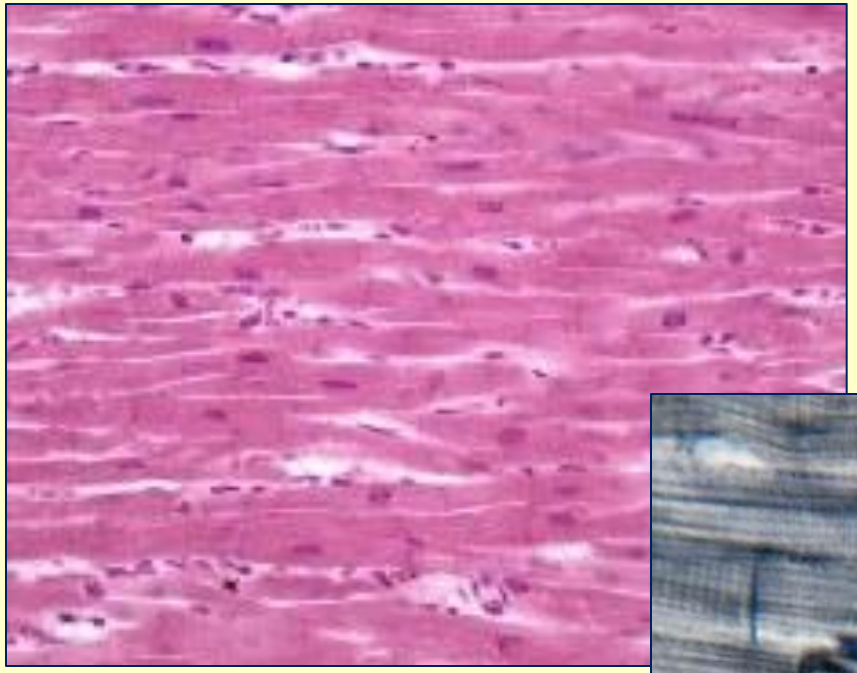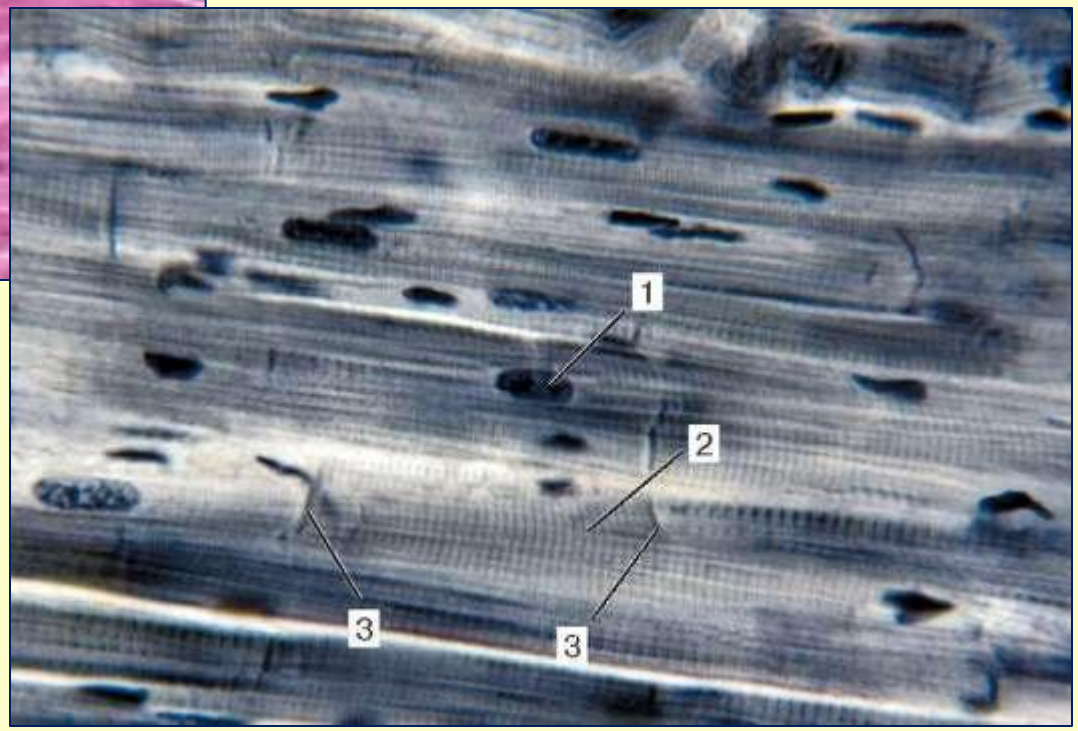
СЕРДЕЧНАЯ МЫШЕЧНАЯ ТКАНЬ