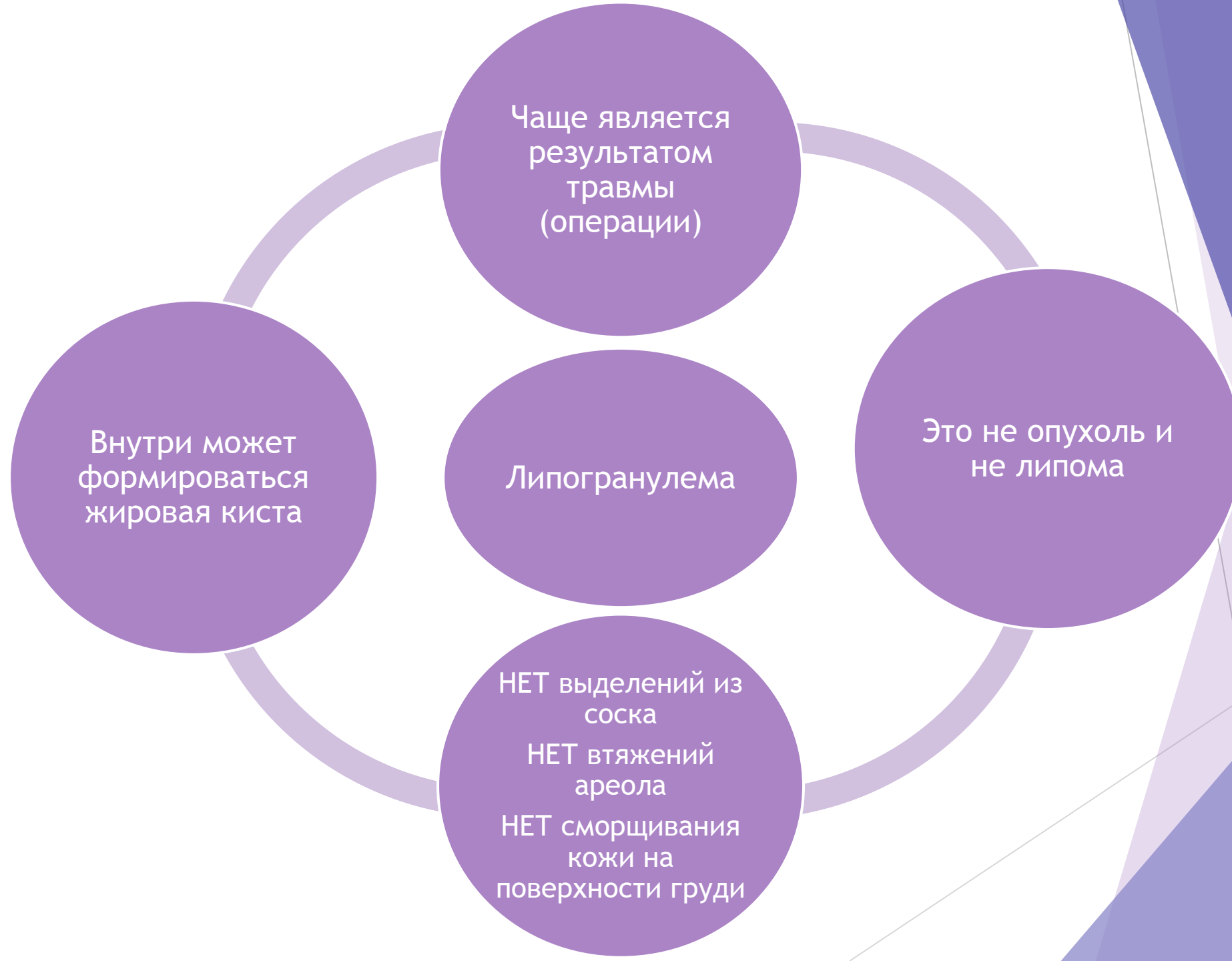

Олеогранулема

--Хроническо-воспалительная реакция ткани на жировые веществ



Диагностика

УЗИ

- жировой некроз определяется как подкожный очаг с повышенной эхогенностью

Маммонграфия

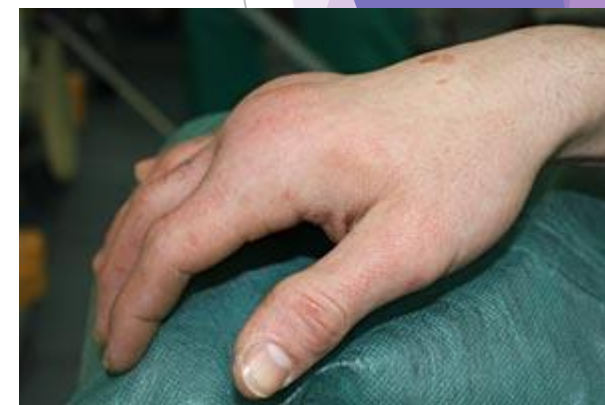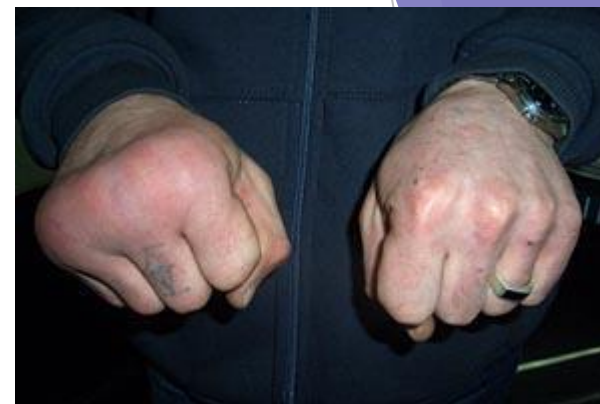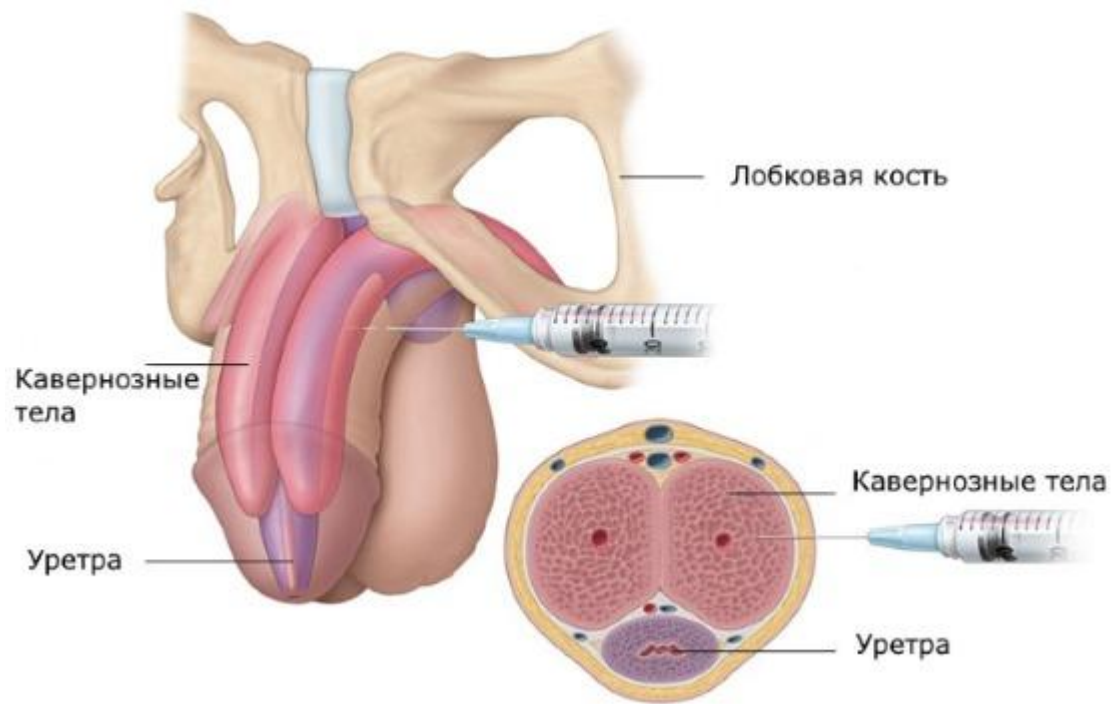
- округлую или неправильную форму размером менее 2 см.

Биопсия

- Основной способ диагностики

Лечение и Прогноз

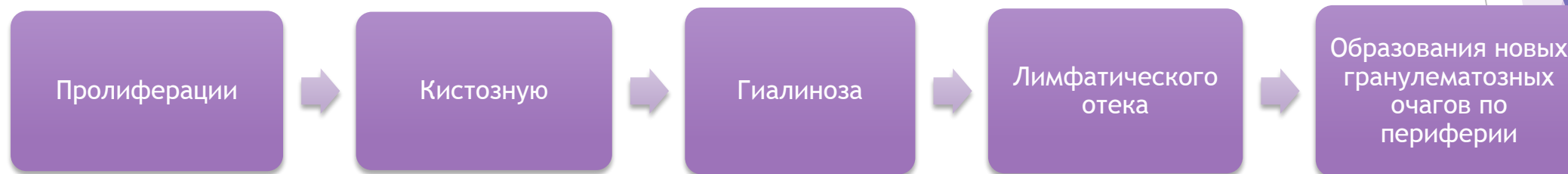
- ▶ В большинстве случаев лечение не требуется
- ▶ При появлении болезненности, рекомендуются обезболивающие, легкий массаж, теплый компресс
- ▶ Хирургическое лечение при больших размерах образования или повышенной тревожности пациента
- ▶ После исчезновения или удаления жирового некроза он не рецидивирует и не увеличивает риск развития рака молочной железы




Актуальность

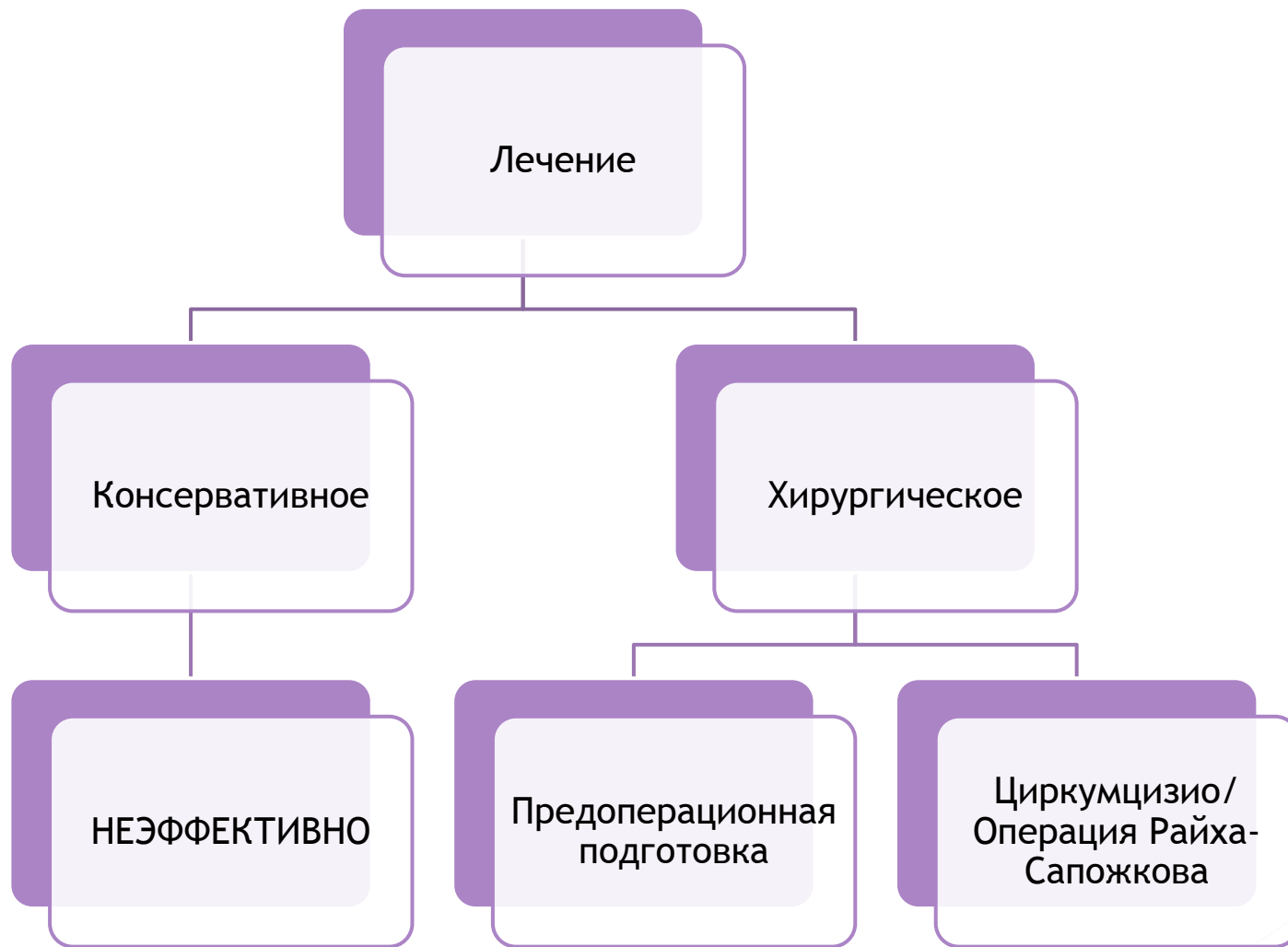
- ▶ Данная манипуляция обычно выполняется в замкнутых мужских группах (местах лишения свободы, армейских коллективах) или в бытовых условиях.
- ▶ Чаще всего для подкожного введения используется вазелин, вазелиновое масло, парафин, детский крем, преднизолоновая и тетрациклиновая мази.
- ▶ Проявляется образованием плотных инфильтратов на теле полового члена, рубцовой деформацией пениса, лимфатическим отеком, болью при эрекции. Осложнениями могут служить распространение процесса на уретру и мошонку, парафимоз, образование язвенных дефектов и свищей.

Фазы прогрессирования



Клиническая картина и диагностика





Спасибо за внимание