ГАПОУ Волгоградский медицинский колледж

Железы внутренней секреции.

Лекция № 24

Преподаватель анатомии и физиологии человека: Демидович И.Л.

Волгоград, 2020

Классификация

Гипофиззависимые:

- тироциты
- клетки пучковой и сетчатой зон коры надпочечников
- гонады

Гипофизнезависимые:

- С-клетки щитовидной железы
- паратироциты
- клетки клубочковой зоны коры и мозгового вещества надпочечников
- клетки островков Лангерганса

Щитовидная железа (glandula thyroidea)

Голотопия: область шеи

Синтопия сзади:

- трахея
- глотка
- пищевод
- общая сонная артерия возвратный гортанный нерв

Синтопия спереди:

- подподъязычные мышцы
- претрахеальная пластинка шейной фасции

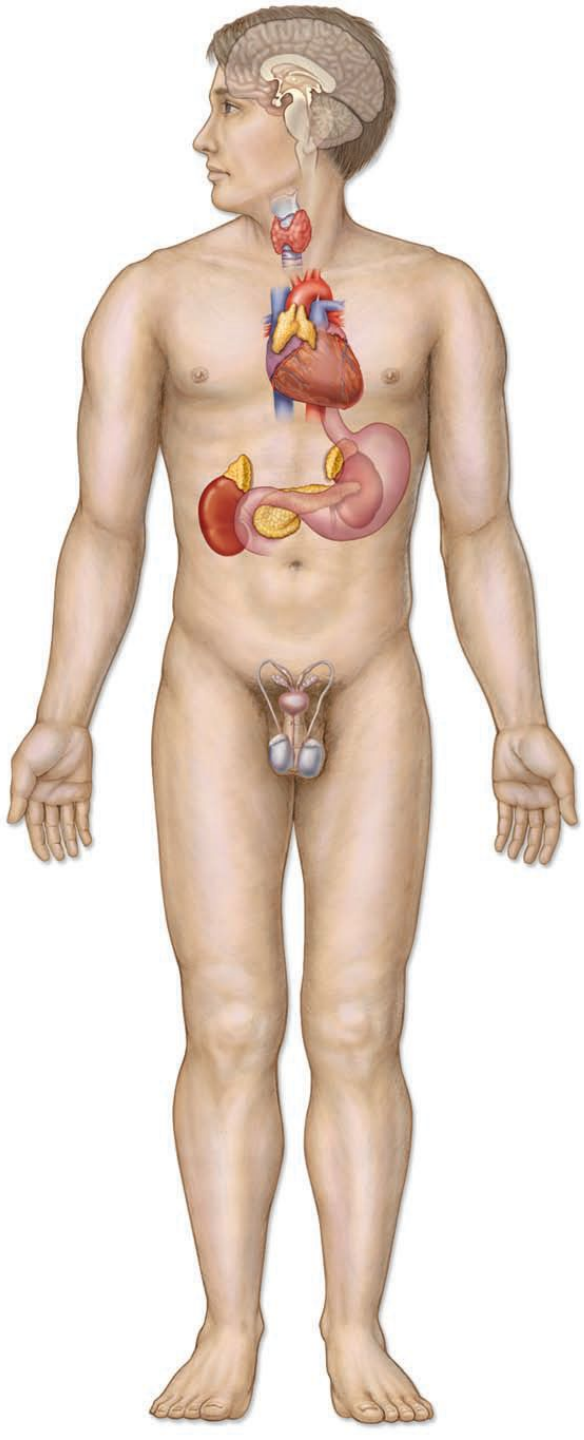

Кровоснабжение:

- верхняя щитовидная (от наружной сонной)
- нижняя щитовидная (от щитошейного ствола)

Венозный отток:

- верхние щитовидные (в язычную, внутреннюю яремную или в лицевую)
- средние щитовидные (во внутреннюю яремную)
- нижние щитовидные (в плечеголовную)
- самая нижняя щитовидная (в левую плечеголовную)

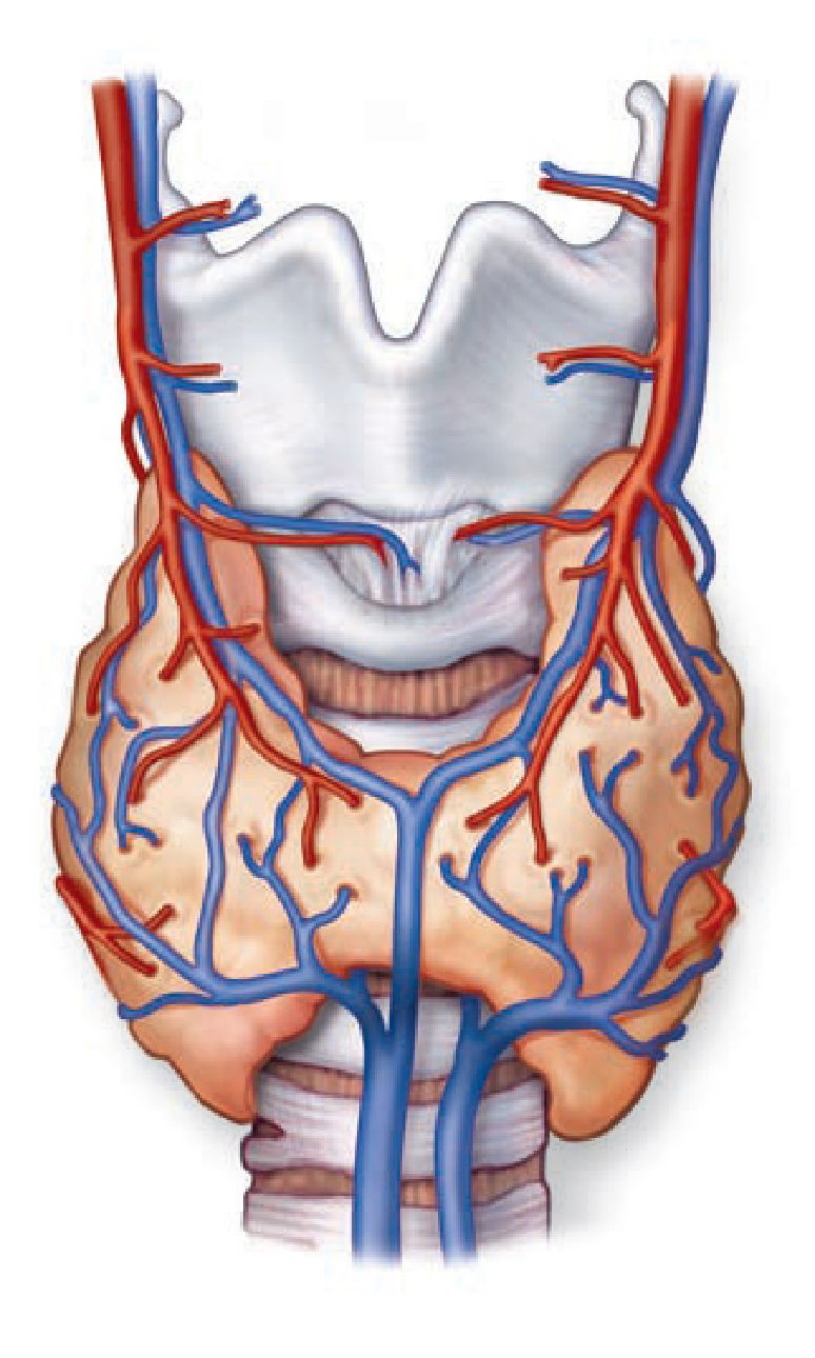

Лимфоотток:

- трахеальные узлы
- глубокие шейные узлы
- передние средостенные узлы

Иннервация:

- средний, частично верхний и нижний шейные узлы симпатического ствола
- блуждающий нерв

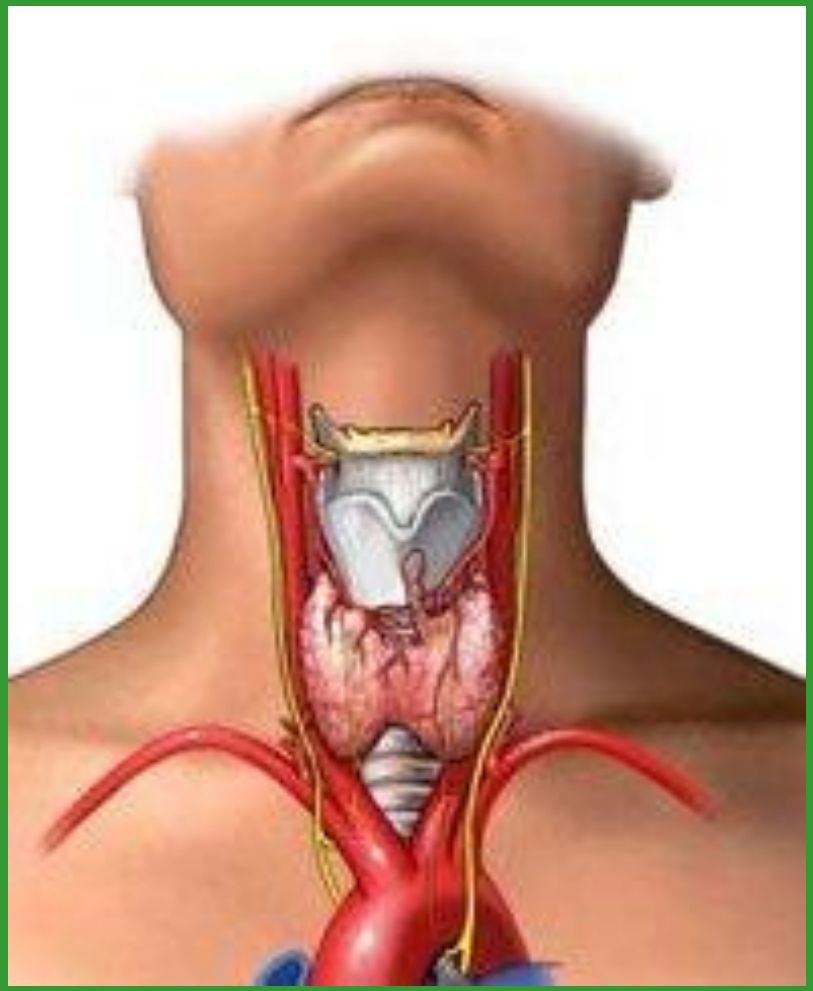

Важнейшие особенности щитовидной железы:

1) Экстрацеллюлярное хранение продукта секреции

2) Зависимость железы от окружающей среды в плане получения исходных материалов для своего секрета

3) Самое обильное среди эндокринных желез кровоснабжение (против надпочечника и др. желез)

4) Гормоны щитовидной железы – единственные среди гормонов-производных аминокислот, которые будучи жирорастворимыми, диффундируют через клеточную мембрану и связываются с внутриклеточными рецепторными белками в клетках-мишенях (другие гормоны-производные аминокислот связываются с рецепторами, вмонтированными в клеточные мембраны клеток-мишеней)

Общая морфология

Щитовидная железа состоит из правой и левой долей, связанных узким перешейком (иногда есть добавочная пирамидная доля)

Вес варьирует, в среднем – 30 г

Вес увеличивается у женщин во время беременности и менструаций

Паренхима = фолликулы + кластеры кальцитониноцитов

Щитовидная железа человека, Г.-Э., 162 х.

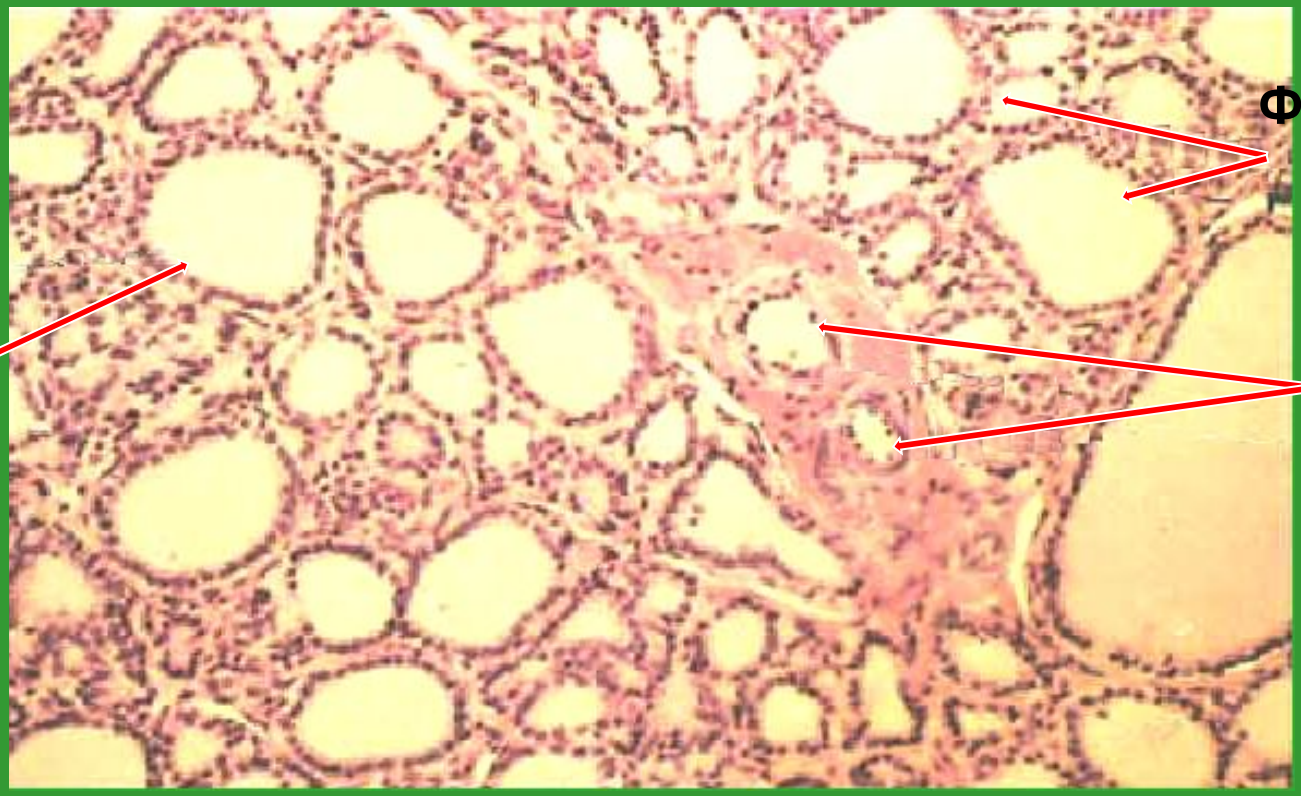

Клетки формируют фолликулы, в просвете которого накапливается секрет

Насчитывается около 30 млн. фолликул

Каждый фолликул окружен базальной мембраной

Коллоид содержит гликопротеид тиреоглобулин

Щитовидная железа человека, Г.-Э., 162 х.

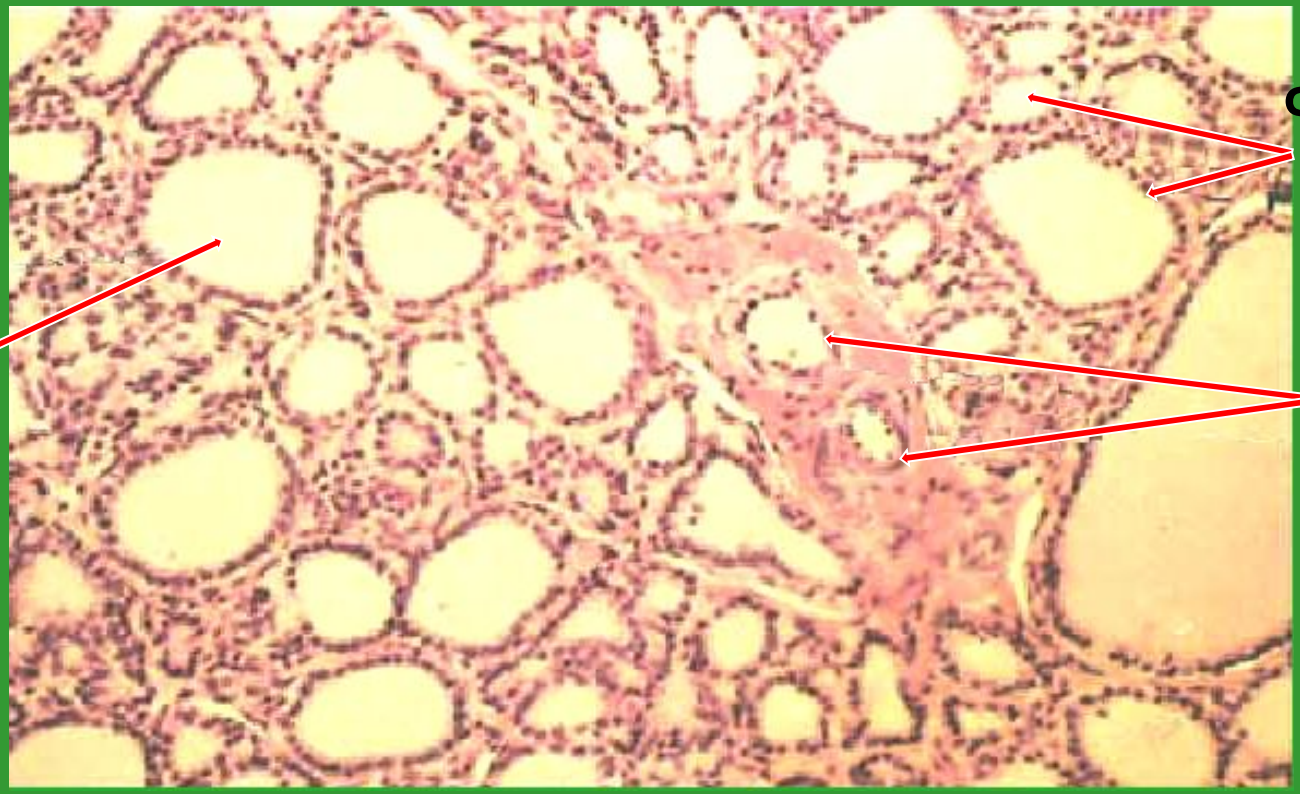

Имеет два типа клеток – фолликулярные клетки и второй тип – парафолликулярные клетки

Фолликулярные клетки:

Стимулируются ТТГ на выработку двух иодированных гормонов-производных аминокилот: Т3 (3,5,3-трийод-L-тиронин) и Т4 (тироксин)

Гормоны хранятся в коллоиде в форме гликопротеина тироглобулина

Гормоны вызывают ускорение ряда метаболических процессов

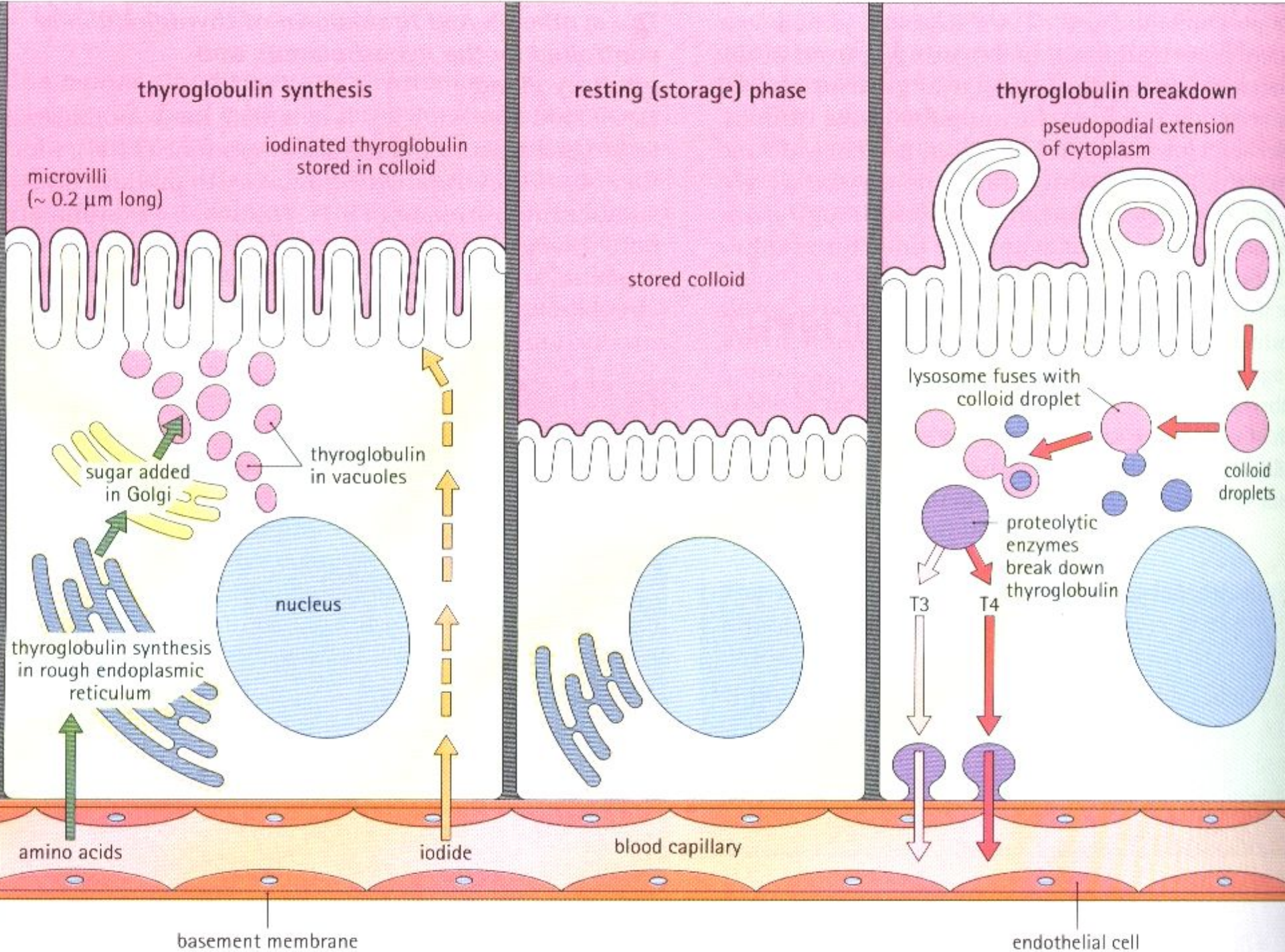
thyroglobulin synthesis
iodinated thyroglobulin stored in colloid
microvilli (~ 0.2 µm long)
sugar added in Golgi
thyroglobulin in vacuoles
nucleus
thyroglobulin synthesis in rough endoplasmic reticulum
amino acids
iodide
resting (storage) phase
stored colloid
blood capillary
thyroglobulin breakdown
pseudopodial extension of cytoplasm
lysosome fuses with colloid droplet
colloid droplets
proteolytic enzymes break down thyroglobulin
T3
T4
basement membrane
endothelial cell

Биологическое действие Т3 и Т4.

1) Нормальная функция щитовидной железы существенна для роста, развития и тканевого метаболизма в организме.
2) Т3 and Т4: стимулируют транскрипцию многих генов, кодирующих разные виды белков, что приводит к общей интенсификации клеточного метаболизма (вдвое против состояния покоя).
   a) Стимулируют метаболизм углеводов,
   b) Уменьшают синтез холестерина, фосфолипидов и триглицеридов, но усиливают синтез жирных кислот и захват витаминов.
   c) Т3 and Т4 увеличивают скорость роста у молодых, облегчают умственную деятельность, стимулируют деятельность других желез.

Клинические корреляции:

Увеличение выработки Т3 и Т4:

a) Уменьшает вес тела

b) Увеличивает ЧСС,

c) Ускоряет метаболизм, тканевое дыхание, деятельность мышц, увеличивает аппетит.

m) Концентрация гормона может превышать норму в 5-15 раз.

Избыточное количество гормона щитовидной железы (гипертироидизм) вызывает:

a) Мышечный тремор и слабость,

b) усталость,

c) импотенцию у мужчин,

d) частые менструальные кровотечения у женщин,

e) усиленный аппетит и жажду,

f) потерю веса,

g) частое дыхание, потливость, непереносимость жары,

h) тахикардию,

i) эмоциональную неустойчивость и нервозность,

k) экзофтальм из-за разрастания соединительной ткани в орбитах,

l) увеличение размеров железы в 2-3 раза против нормы

Щитовидная железа, диффузная гиперплазия

коллоид складчатость фолликулярного эпителия

При гиперплазии щитовидной железы количество и высота тироцитов увеличивается, появляется складчатость фолликулярного эпителия. Края коллоида приобретают гребешковую конфигурацию, что говорит об усиленном захвате накопленного коллоида для продукции тироксина.

Гипертироидизм может развиваться при различных состояниях.

При болезни Грэвса (диффузный токсический зоб), щитовидная железа находится в состоянии гиперфункции, несмотря на низкую концентрацию ТТГ, благодаря иммунологическим нарушениям, в результате которых синтезируется иммуноглобулин, обладающий эффектом ТТГ. Аутоиммунные антитела (IgG) связываются с рецепторами ТТГ, вызывая стимуляцию тироцитов.

Недостаток гормона щитовидной железы:

а) от рождения:

1а) приводит к развитию кретинизма (карликовость, умственная отсталость),

2а) сопровождается брадикардией, мышечной слабостью, расстройствами ЖКТ.

Заместительная терапия на ранней стадии кретинизма может значительно уменьшить выраженность симптомов болезни.

b) у взрослых:

1b) замедление мозговой деятельности,
2b) непереносимость холода,
3b) нарушение рефлексов,
4b) кожные изменения,
5b) утомляемость, сонливость (сон до 16 часов в сутки),
6b) мышечную слабость,
7b) брадикардию, уменьшение сердечного выброса,
8b) запоры,
9b) облысение.

У больных с тяжелым гипотироидизмом развивается микседема – слизистый отек, характеризующийся появлением мешков под глазами, отечностью лица, плотных отеком кожи (ее нельзя собрать в складку) у которой в экстрацеллюлярной матриксе накапливается избыток гликозаминогликанов и протеогликанов.

Deficiencies of thyroid hormone

Cretinism

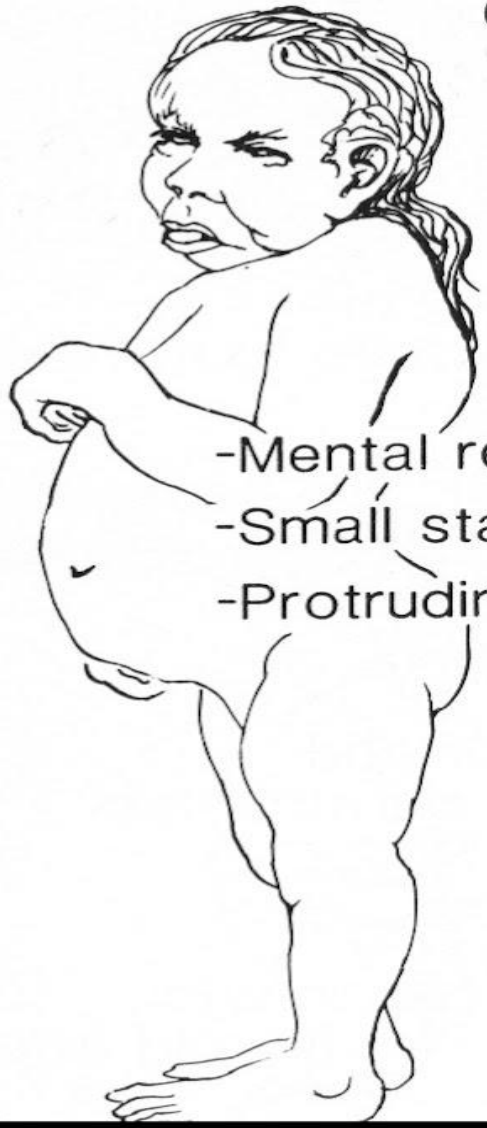

-Mental retardation
-Small stature
-Protruding tongue

Myxedema



-Edema of face & body
-Increased weight & somnolence
-Marked sluggishness

При болезни Хашимото в организме происходят аутоимунные реакции, приводящие к разрушению щитовидной железы и развитию гипотиреоза.

При дефиците иода в организме нарушается процесс иодирования тироглобулина, что вызывает усиленную выработку ТТГ и проводит к развитию иодо-дефицитного зоба. Простой зоб обычно не нарушает функции щитовидной железы. Это состояние легко поддается лечению увеличение содержания иода в пище.

ПАРАФОЛЛИКУЛЯРНЫЕ КЛЕТКИ щитовидной железы

В щитовидной железе между фолликулярными клетками и базальной мембраной, а иногда и снаружи от базальной мембраны, встречаются единичные С-клетки (кальцитониноциты К-клетки). Они отделены от коллоида отростками фолликулярных клеток. В цитоплазме имеются мелкие аргирофильные гранулы.

Гистофизиология кальцитониноцитов:

a) относятся к АПУД-системе, происходят из нервного гребня,

b) продуцируют полипептид кальцитонин, снижающий концентрацию кальция и фосфатов в крови за счет ингибирования резорбции костной ткани остеокластами и снижения реабсорбции кальция и фосфатов в канальцах почки. Он также увеличивает скорость окостенения остеоида,

c) в совокупности клетки образует железу-антагонист паращитовидным железам,

d) выработка кальцитонина является следствием повышенной концентрации кальция в крови.

Парафолликулярные клетки щитовидной железы (С-клетки), Г-Э.

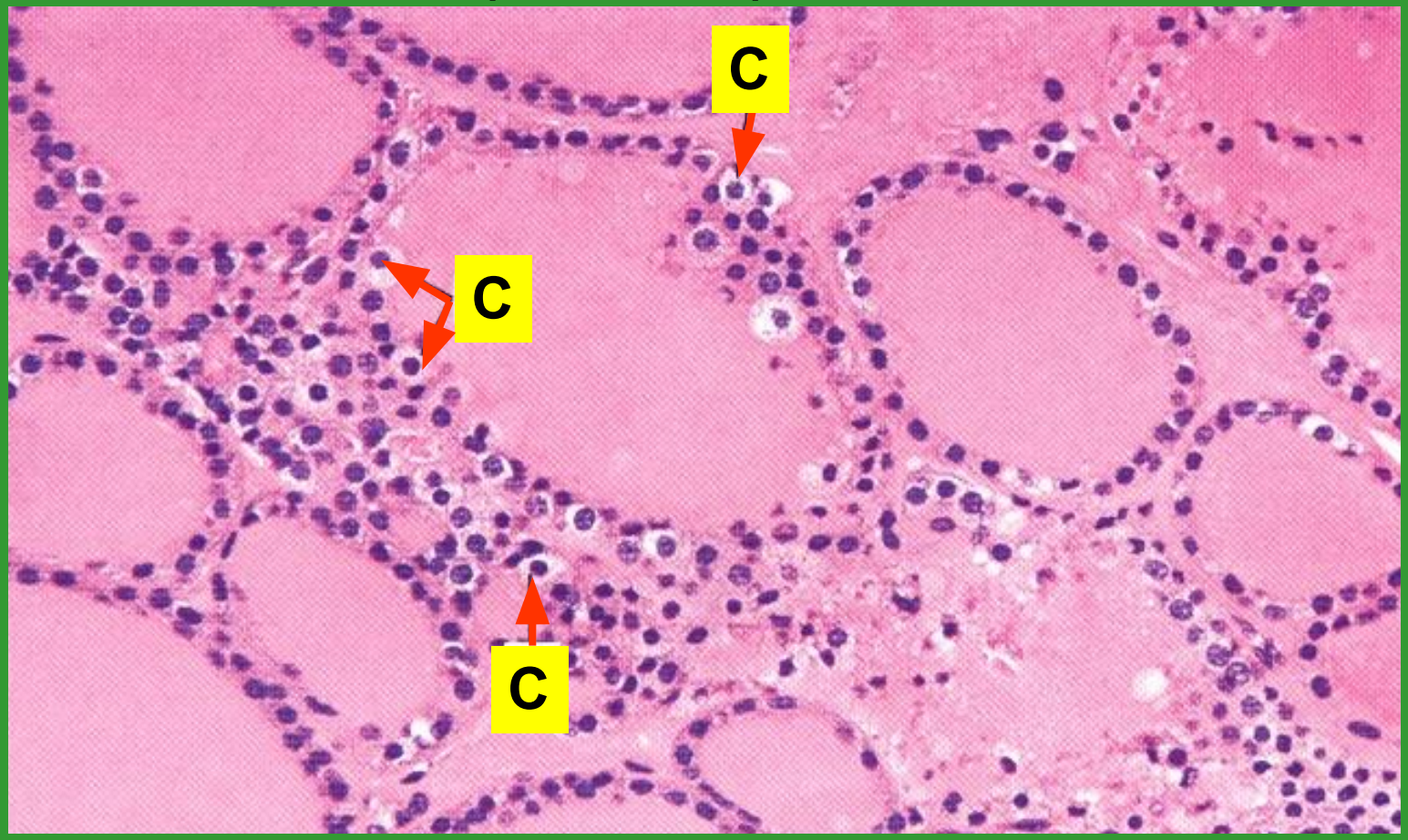

Парафолликулярные клетки размещаются между тироцитами или в интерстиции железы. На срезе клетки выглядят контактирующими с коллоидом, на деле они отделены от него тонким переплетающимися отростками соседних тироцитов.

КЛИНИЧЕСКИЕ КОРРЕЛЯЦИИ:

1. У человека кальцитонин имеет неясное физиологическое значение.

2. Удаление щитовидной железы или гиперсекреция кальцитонина (при опухолях) не оказывает существенного влияния на кальциевый гомеостаз.

Паращитовидная железа

I. Общая структура

Паращитовидные железы имеют мелкие размеры (4-5 мм) и находятся обычно на задней поверхности щитовидной железы, плотно прилежа к ее капсуле. Число их варьирует от 2-х до 12 – чаще 4. Они представляют собой округлые или овальные тельца, окруженные нежной соединительнотканной капсулой.

Функциональное значение околощитовидных желез заключается в регуляции метаболизма кальция. Они вырабатывают белковый гормон паратирин, который стимулирует резорбцию кости остеокластами,повышая уровень кальция в крови.

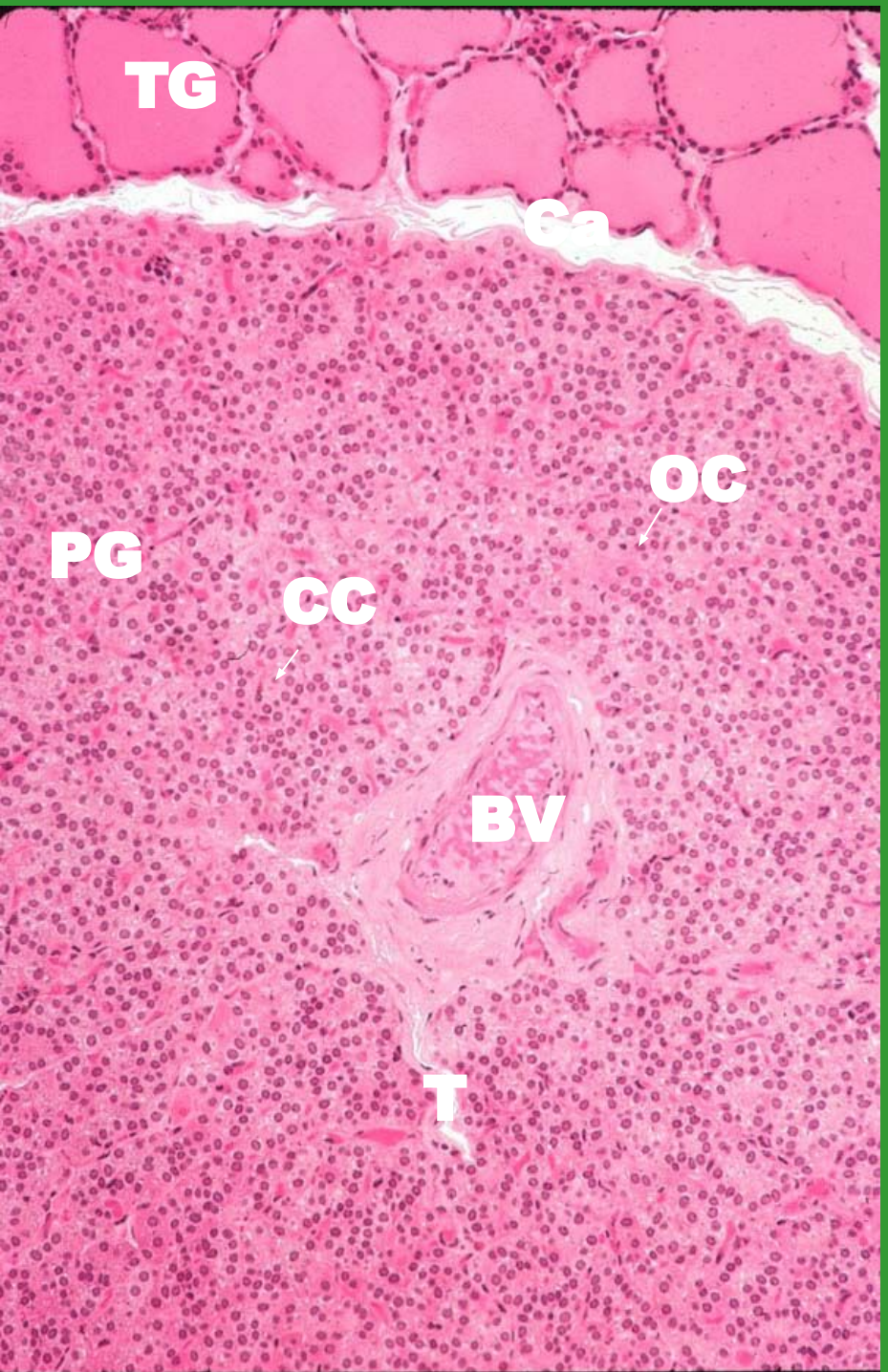

Щитовидная и паращитовидная железы обезьяны, малое увеличение.

Обе железы, несмотря на тесную близость, окружены своими капсулами (Ca). От капсулы паращитовидной железы отходят соединительнотканные перегородки (T), по которых проходят кровеносные сосуды (BV). Паренхима паращитовидной железы состоит из двух типов клеток: главных (CC) и оксифильных (OC). Главные клетки более многочисленны и имеют более темную цитоплазму. Оксифильные клетки крупнее главных и их цитоплазма светлее, а клеточные границы отчетливее, чем у главных клеток.

II. Гистофизиология паратироцитов.

В паращитовидной железе доминируют главные клетки, они являются функционально важными.

Оксифильные клетки встречаются в меньших количествах, образуя гнезда среди главных клеток. Они обычно появляются после наступления половой зрелости и до 40 лет число их возрастает. Функция не ясна. Возможно происходят из главных клеток.

3. Гистофизиология паращитовидной железы

a) Секреторные гранулы главных клеток содержат полипептидный гормон – паратгормон, важный для кальциево-фосфорного метаболизма, действующий на кости и почки.

1a) выделяется в ответ на снижение концентрации Ca^{2+} в крови;

2a) действует на остеокласты и макрофаги, увеличивая резорбцию костной ткани;

3a) удаляет фосфат кальция непосредственно из костного матрикса и, через промежуточные факторы, из остеобластов;

b) В почке:

1b) паратгормон обеспечивает реабсорбцию кальция в канальцах;

2b) ингибирует реабсорбцию фосфатов в канальцах, т.е. обладает фосфатурическим действием;

c) Обеспечивает превращение 25-гидроксивитамина D в 1,25-дигидроксивитамин D (этот метаболит увеличивает всасывание кальция в кишечнике);

d) В отличие от других эндокринных желез, не находится под контролем тропных гормонов аденогипофиза.

Клинические корреляции:

Паращитовидные железы являются жизненно важными, в то время как кальцитонин щитовидной железы обеспечивает лишь комплементарный механизм для тонкой настройки уровня кальция в крови и не является жизненно важным.

В отсутствие паратгормона наблюдается резкое снижение концентрации кальция в крови, приводящее к развитию тетануса – непроизвольного спазма скелетной мускулатуры, вызванного изменением возбудимости нейро-мышечных соединений, и смерти.

Заместительная терапия и увеличение поступления кальция с пищей может уменьшить симптомы и предотвратить гибель организма.

Изменение содержания кальция в организме приводит к его отложению к почках и мышцах. Избыточное содержание кальция в крови обеспечивается снижением его количества в костной ткани, что может приводить к развитию переломов.

Надпочечник (glandula suprarenalis)

Голотопия: забрюшинное пространство

Скелетотопия: Th11-Th12

Синтопия правого:

- правая почка
- поясничная часть диафрагмы
- печень
- нижняя полая вена

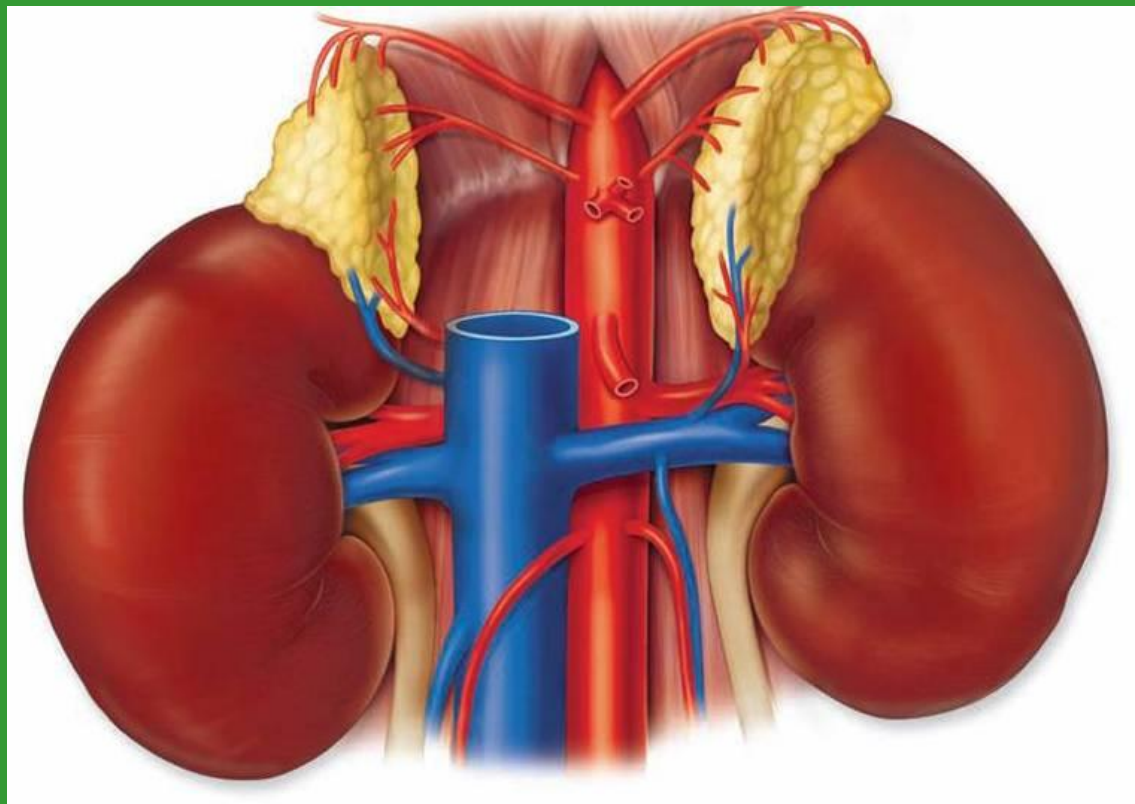

Надпочечник (glandula suprarenalis)

Синтопия левого:

- левая почка
- поясничная часть диафрагмы
- желудок
- хвост ПЖЖ
- селезеночные сосуды

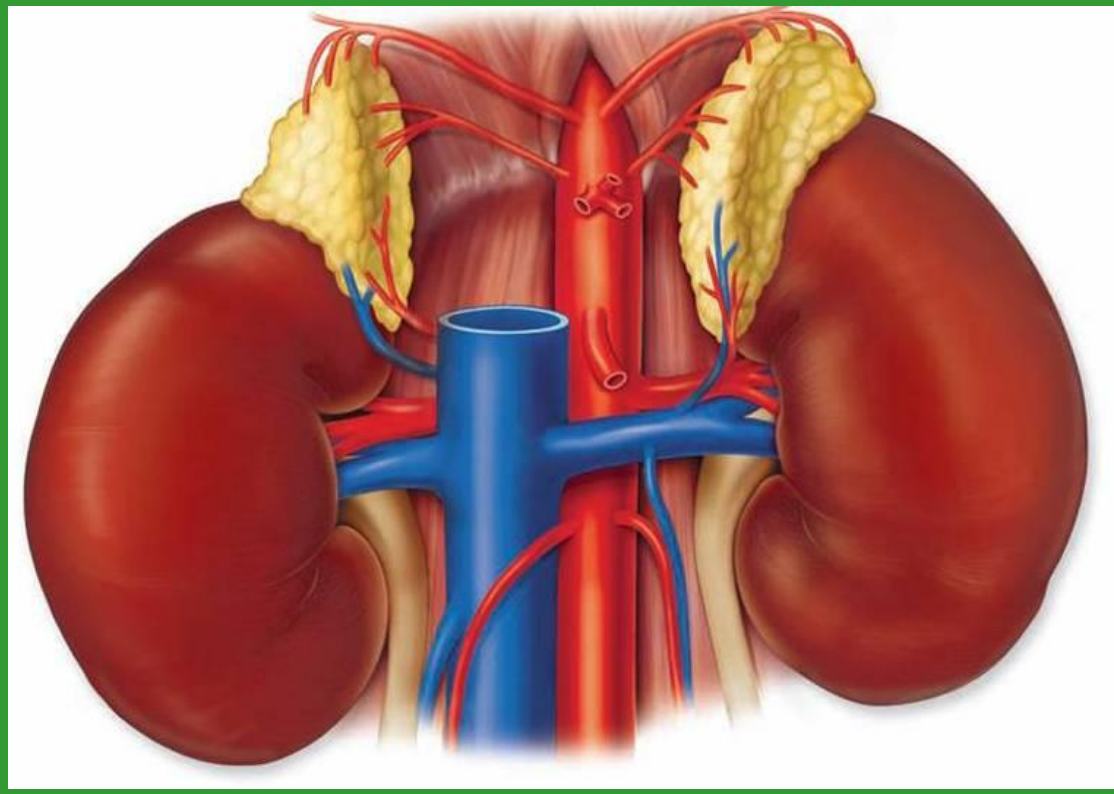

Проекция на переднюю брюшную стенку: надчревная область, правое и левое подреберье

Отношение к брюшине: экстраперитонеально

Надпочечник, окраска азаном.

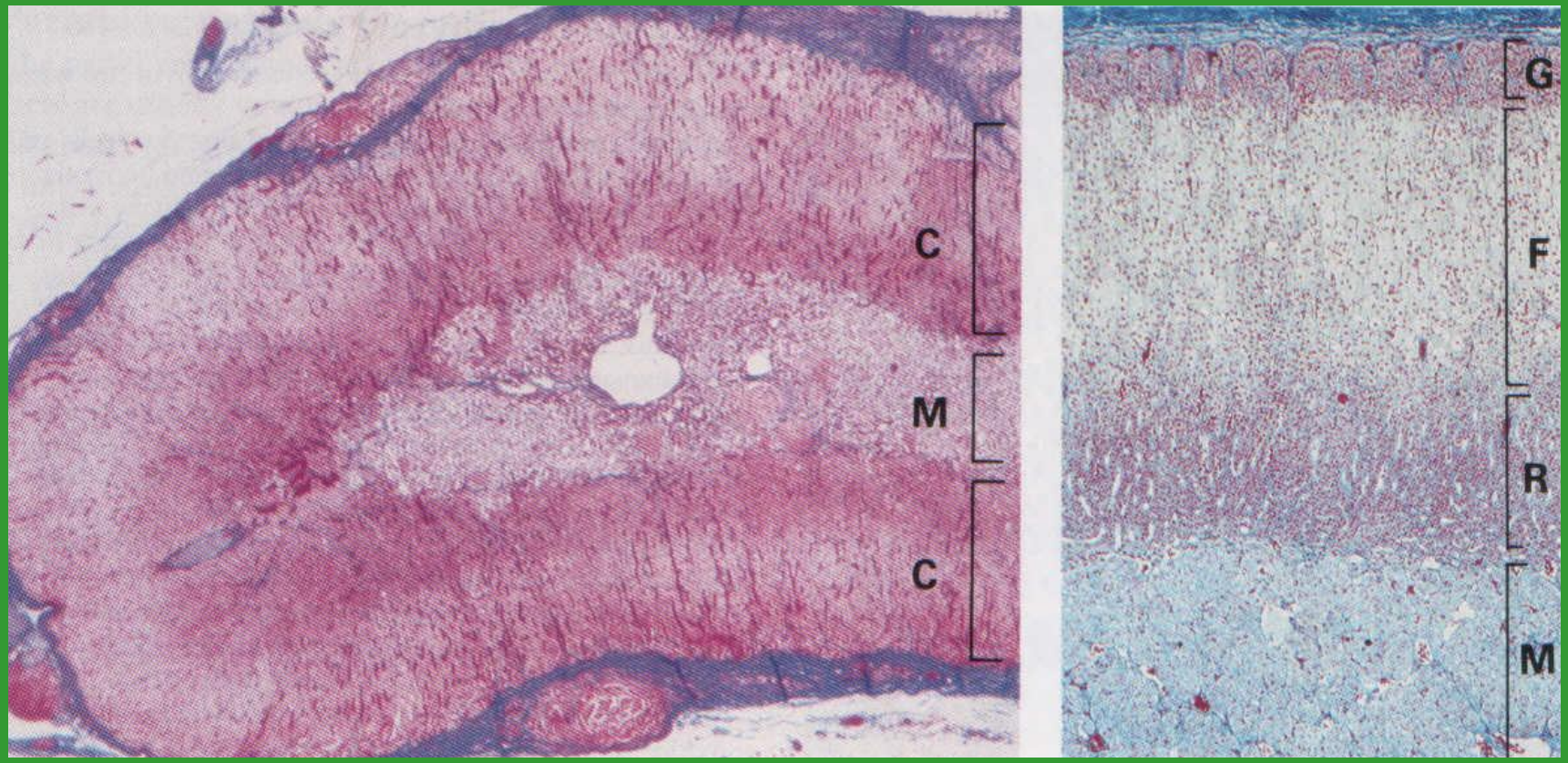

Надпочечник покрыт соединительнотканной капсулой с местами отходящими от нее перегородками. Корковое вещество (80% органа) (C) и мозговое вещество (M) могут рассматриваться как две различные железы. Стероидные гормоны коры (не менее 50) синтезируются на базе холестерина. В корковом веществе выделяются зоны: клубочковая (G), пучковая (F), сетчатая (R). В центре мозгового вещества присутствует крупная вена.

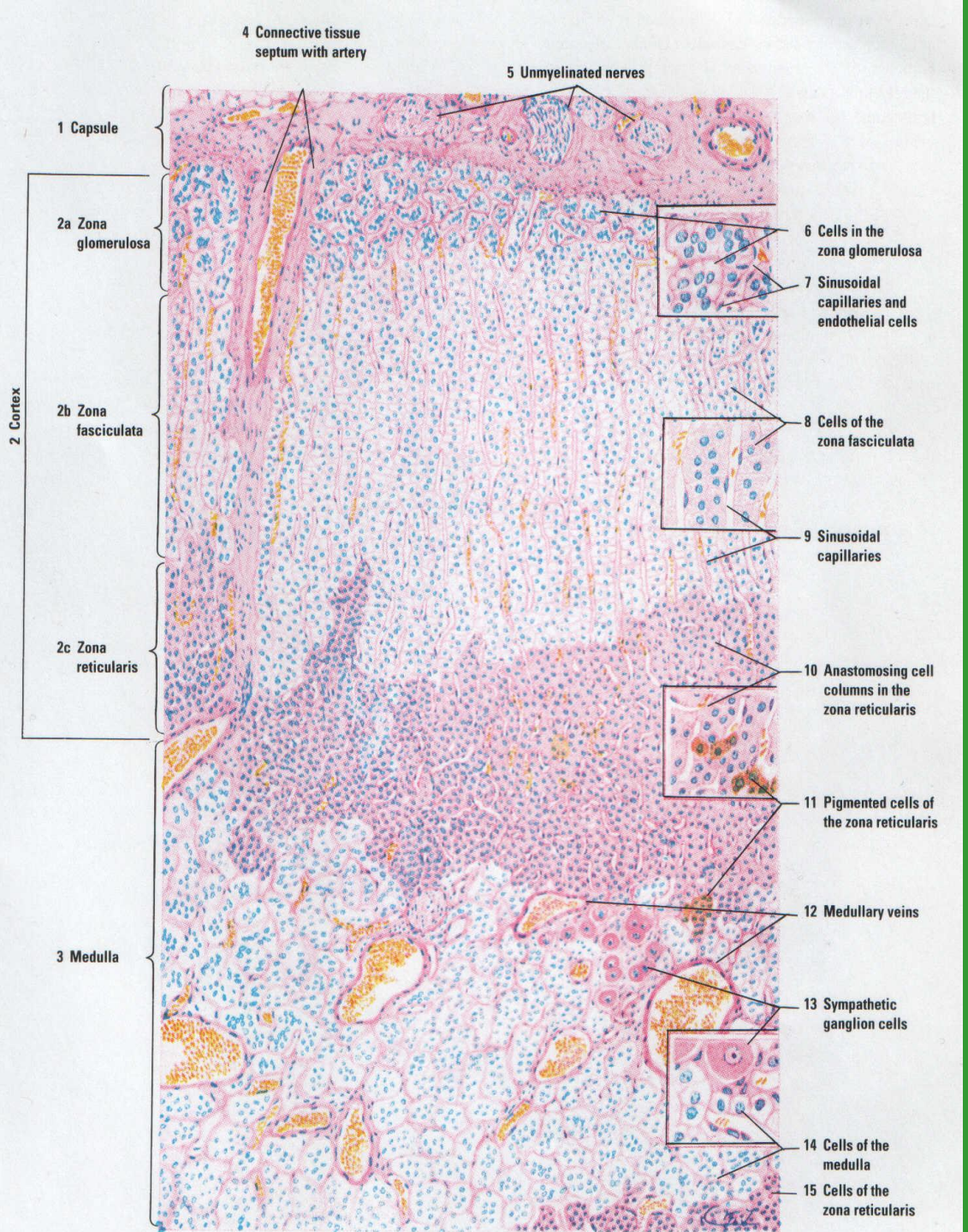

Надпочечник, Г.-Э.

Мозговое вещество содержит симпатические ганглионарные клетки, по одиночке или маленькими группами. У них характерное пузырчатое ядро с заметным ядрышком и небольшим количеством периферического хроматина.

Синусоидные капилляры присутствуют и в мозговом веществе, дренируясь в мозговые вены.

Надпочечник.

Клубочковая зона (zona glomerulosa) – самая узкая субкапсулярная коры, секретирующая минералокортикоиды, главным образом альдостерон.

Пучковая зона (zona fasciculata) самая широкая зона желтоватого цвета, секретирующая глюкокортикоиды, главным образом кортизол и кортикостерон.

Ретикулярная зона (zona reticularis) – узкая внутренняя зона коры, секретирует в основном андрогенные стероиды.

Мозговое вещество – коричневого цвета, расположено в центре железы, окруженное корковым веществом, является нейроэндокринным органом, секретирующим адреналин и норадреналин.

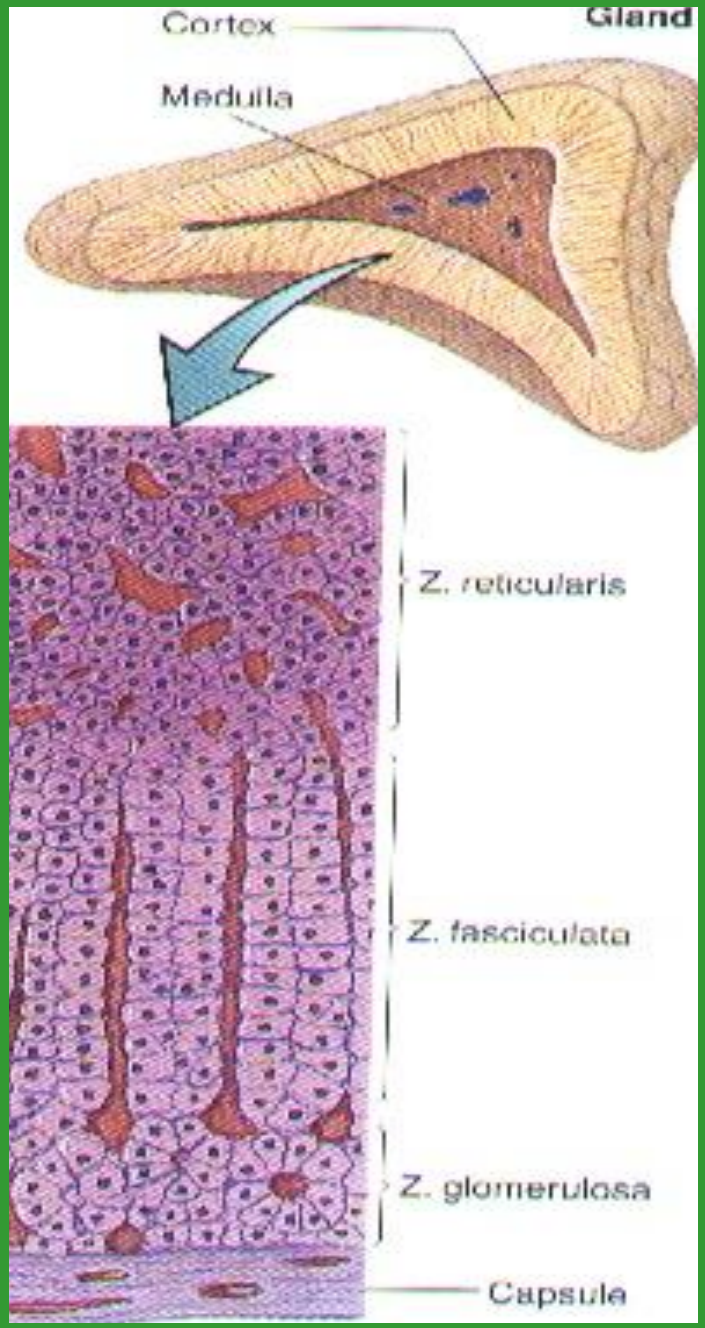

Кровоснабжение надпочечника.

Надпочечник получает обильное артериальное кровоснабжение. Капсулярные артерии образуют сплетение на поверхности органа.

От них происходят два типа артериальных сосудов: кортикальные и медуллярные артериолы, кровоснабжающие соответственно корковое и мозговое вещество.

Между этими система артериол есть сообщение на границе коркового и мозгового вещества.

Щитоязычная киста

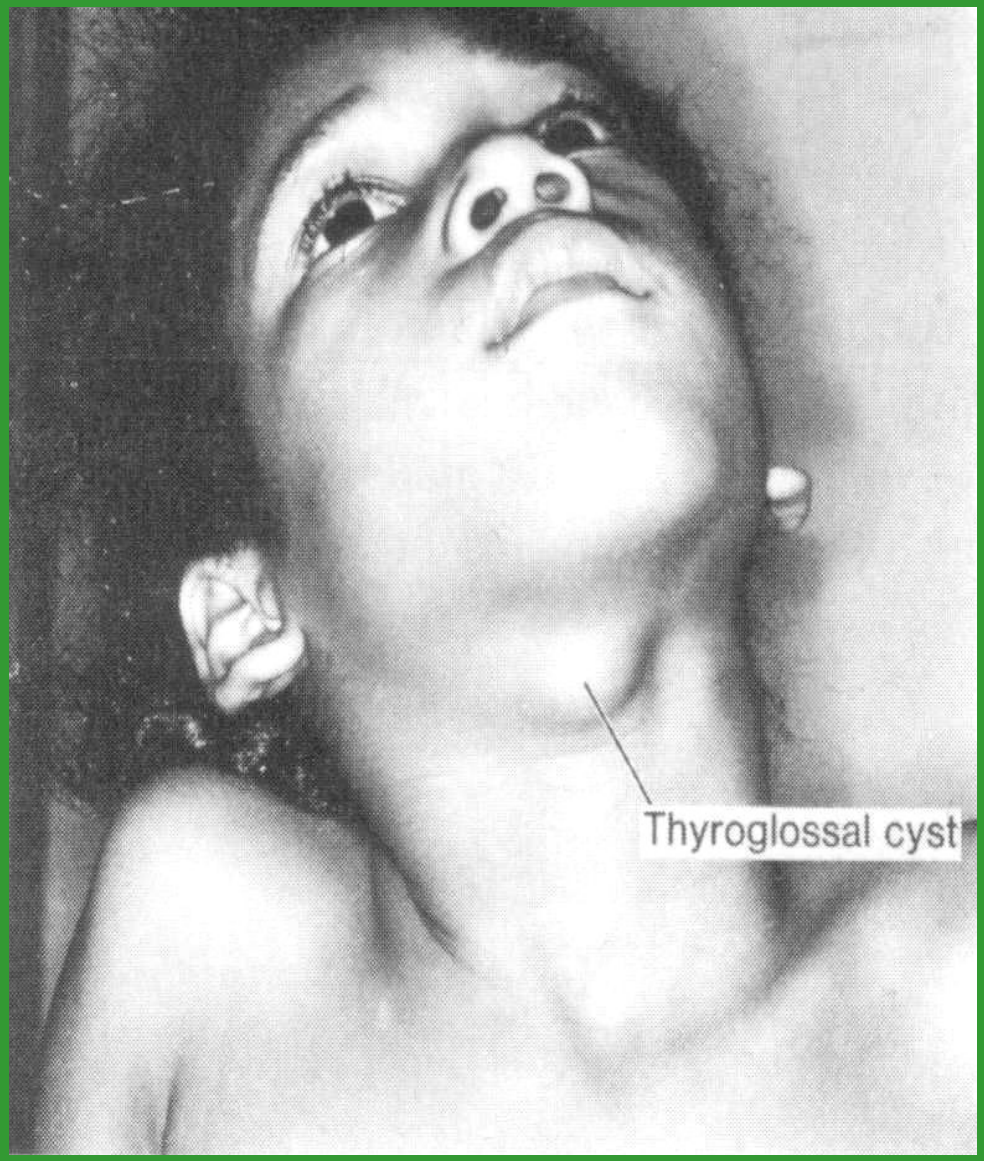

Щитоязычные кисты – остатки щитоязычного протока. Всегда располагаются по средней линии шеи. Проявляются в виде безболезненного смещаемого набухания с тенденцией к увеличению. Иногда может происходить перфорация кожи с образованием щитоязычной фистулы, подверженной инфицированию.

Врожденные аномалии щитовидной железы

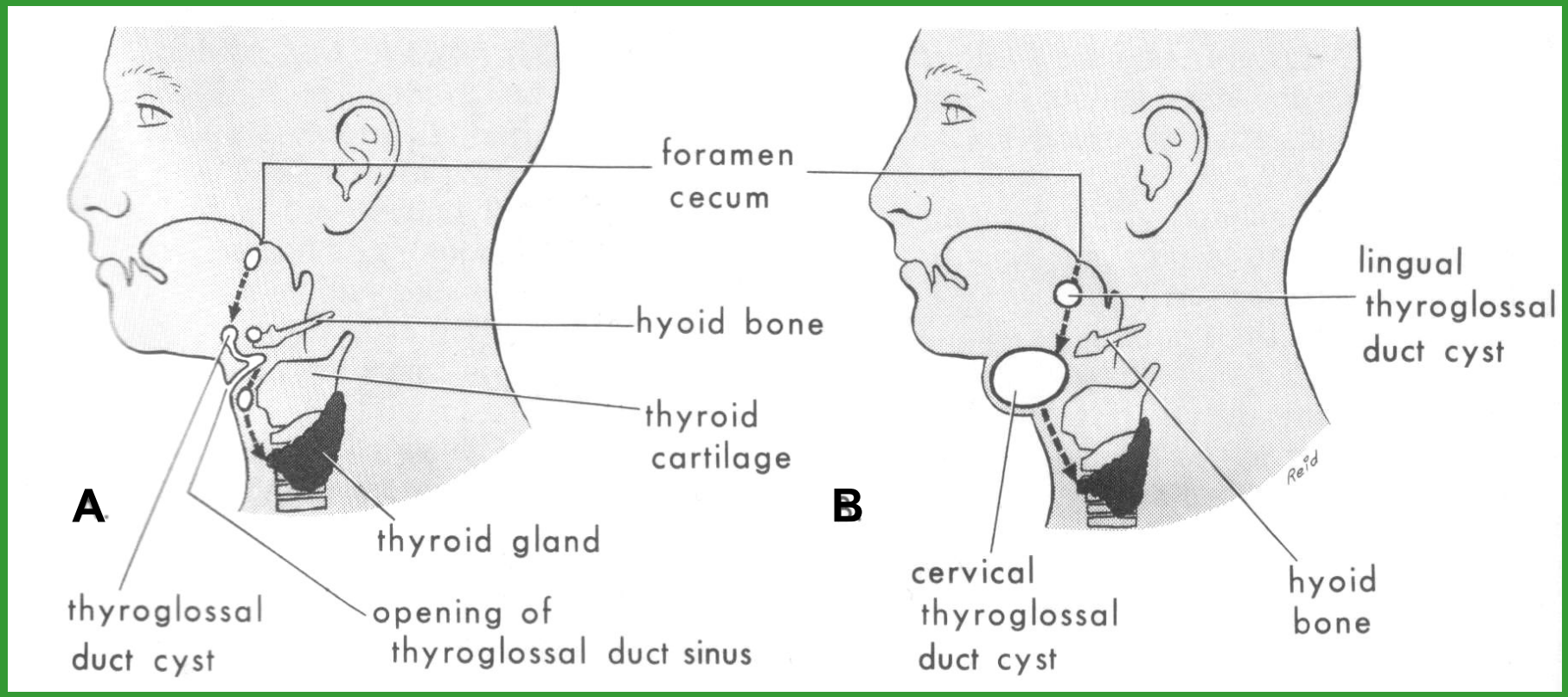

A. - фистулы щитоязычного протока обычно открываются на передней поверхности шеи спереди от хрящей трахеи (opening of thyroglossal duct sinus).

B. - в зависимости от уровня расположения кисты бывают язычные (lingual thyroglossal duct cyst) и шейные (cervical thyroglossal duct cyst).

Вариации и врожденные аномалии щитовидной железы (thyroid).

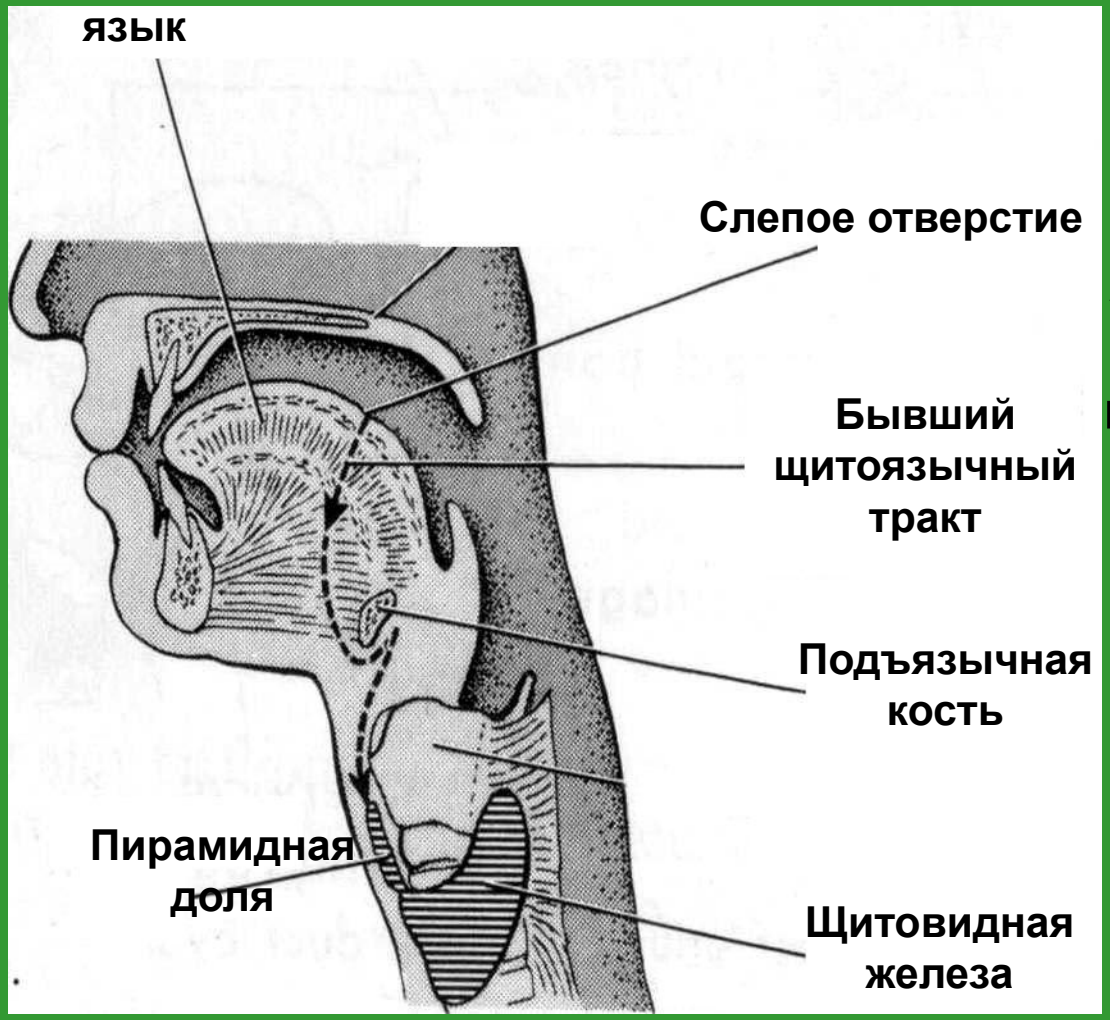

Дистальный конец щитоязычного протока может сохраняться, формируя пирамидальный отросток щитовидной железы. При нарушении процесса опускания дивертикула может формироваться эктопичная железа – язычная, или расположенная на уровне или сразу ниже подъязычной кости. В любом месте по ходу миграции дивертикула может развиваться добавочная функционирующая ткань ткань щитовидной железы, которая, однако, не необходимого уровня гормона при удалении железы.

ПОСТНАТАЛЬНОЕ РАЗВИТИЕ ЩИТОВИДНОЙ ЖЕЛЕЗЫ

- После рождения увеличивается число и размеры фолликулов, особенно к концу 1-го года.
- К двум годам ее вес увеличивается в 2 раза.
- Бурный рост – в период полового созревания с усложнением структуры.
- К старости уплощается фолликулярный эпителий, атрофируются фолликулы, железистая ткань замещается соединительной, наблюдается склероз и гиалиноз сосудов.
- В значительной части случаев в старости отмечается неизменное строение железы.

ПОСТНАТАЛЬНОЕ РАЗВИТИЕ ПАРАЩИТОВИДНЫХ ЖЕЛЕЗ

- К моменту рождения паренхима образована главными клетками, залегающими группами, окруженными кровеносными капиллярами,
- К 6-7 годам появляются оксифильные клетки, их число увеличивается к 10 годам,
- С 11-13 лет в паренхиме появляется жировая ткань,
- В пожилом возрасте отмечается огрубение стромы, развитие жировой ткани и уменьшение железистой.

ПОСТНАТАЛЬНЫЙ ОНТОГЕНЕЗ НАДПОЧЕЧНИКА

- в течение первых месяцев после рождения происходят наиболее сильные изменения в коре надпочечников: вес органа за 1-ую неделю уменьшается с 8-9 г у новорожденного до 3.5-4 г, к концу 2-ой недели он снижается более чем в 2 раза,
- к концу 1-го года толщина фетальной коры составляет 16-20% исходной,
- ретикулярная зона коры дифференцируется к 2-2.5 годам,
- максимального развития железа достигает к 18-20 годам,
- с 50 лет происходит уменьшение ширины зон коры, огрубение стромы, изменения сосудов.

КЛИНИЧЕСКИЕ КОРРЕЛЯЦИИ:

- Гиперплазия фетальной коры во время плодного периода приводит к развитию женского псевдогермафродитизма (46XX).
- Причиной возникновения является генетический дефект – недостаток в коре надпочечников ферментов синтеза стероидных гормонов.
- Он имеет разные клинические проявления, степень выраженности которых связана с ферментным дефицитом биосинтеза кортизола.
- Недостаток выработки гормонов коры надпочечника приводит к усилению выработки АКТГ, вызывающего гиперплазию коры надпочечника и сверхпродукция андрогенов.
- У женщин это приводит к маскулинизации, у мужчин – преждевременному половому созреванию.

У женщин причина псевдогермафродитизма – адреногенитальный синдром, происходяший от врожденной вирильной гиперплазии надпочечника.

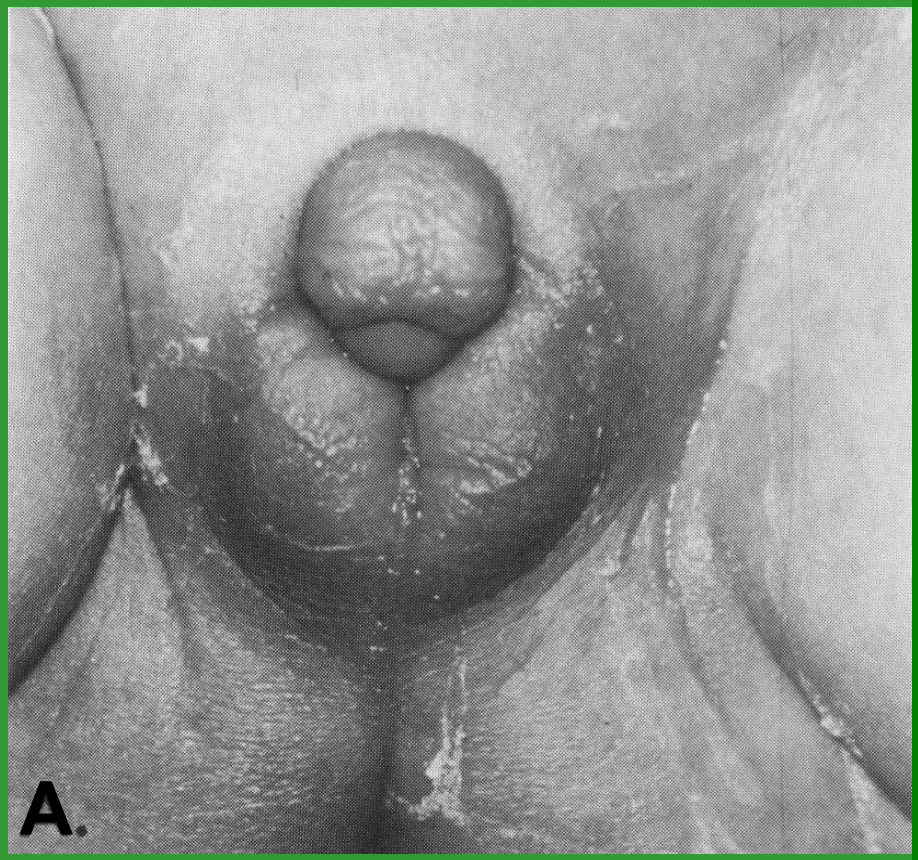

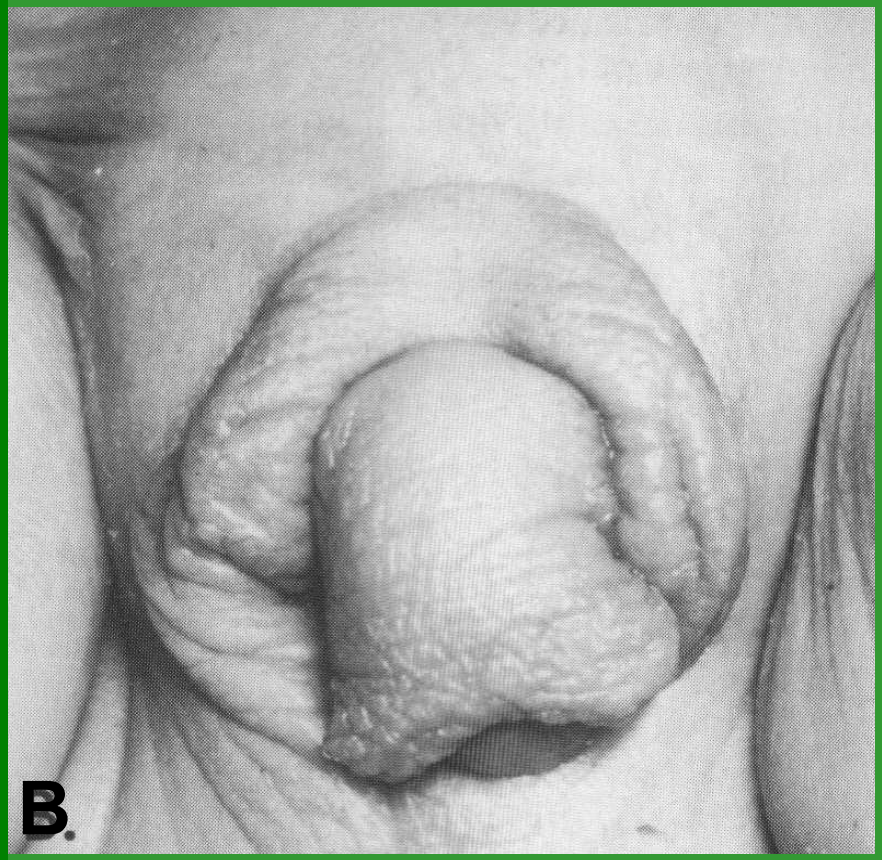

A. новорожденная с увеличенным клитором и слившимися labia majora,

B. резкое увеличение клитора у девочки 2-х лет.

C. – гениталии 6-летней девочки с увеличенным клитором и слившимися labia majora

D. – стрелка указывает на отверстие мочеполового синуса 6-летней девочки, расположенное под головкой клитора.

Эти пациентки – самые частые представители сексуальных меньшинств. Помимо генетических причин может иметь значение введение андрогенов во время беременности.