# Злокачественный наружный отит

Епифанцева Анастасия Андреевна
Клинический институт детского здоровья им. Н. Ф. Филатова
5 курс

# Определение

Злокачественный наружный отит (ЗНО) был впервые описан в 1959 году. Это прогрессирующий, агрессивный, потенциально опасный для жизни инфекционно-воспалительный процесс височной кости, который начинаясь с наружного слухового прохода, может распространяться на другие области основания черепа

Синонимы: некротический наружный отит, остеомиелит основания черепа

# Эпидемиология

*средний возраст 69,68 ± 11,29 лет*

ЗНО

90%

Описаны случаи

Сахарный диабет:

- Эндартериит
- Микроангиопатия
- Облитерация мелких сосудов

Иммунокомпрометированный пациент:

- ВИЧ-инфекция
- Хр.лейкемия
- Лимфома
- Спленэктомия
- Химиотерпия
- Трансплантация почек
- …

Пациенты, НЕ страдающие сахарным диабетом, НЕ иммунокомпрометированные

# Коморбидность

**Table 2.** Prevalence of Comorbidities by Race (%).

| Comorbidity | Asian (N = 21) | African American (N = 187) | Caucasian (N = 420) | Effect Size (95% CI) |
|---|---|---|---|---|
| Hypertension | 76 | 72 | 66 | 0.08 (−0.07 to 0.24) |
| Diabetes without chronic complications | 67 | 32 | 30 | 0.25 (0.09 to 0.40) |
| Diabetes with chronic complications | 24 | 42 | 27 | 0.28 (0.12 to 0.43) |
| Renal failure | 29 | 41 | 26 | 0.24 (0.08 to 0.40) |
| Depression | 0 | 15 | 16 | 0.12 (−0.03 to 0.28) |
| Chronic pulmonary disease | 5 | 19 | 15 | 0.14 (−0.02 to 0.29) |
| Obesity | 0 | 21 | 13 | 0.19 (0.04 to 0.36) |
| Congestive heart failure | 5 | 19 | 11 | 0.19 (0.03 to 0.35) |
| Coagulopathy | 10 | 2 | 5 | 0.16 (0.01 to 0.31) |
| Weight loss | 10 | 12 | 4 | 0.25 (0.09 to 0.41) |

Hatch, J. L., Bauschard, M. J., Nguyen, S. A., Lambert, P. R., Meyer, T. A., & McRackan, T. R. (2018). Malignant Otitis Externa Outcomes: A Study of the University HealthSystem Consortium Database. Annals of Otology, Rhinology & Laryngology, 127(8), 514–520. doi:10.1177/0003489418778056

# Этиология

По результатам большинства исследований основным возбудителем, ассоциированным с ЗНО является Pseudomonas aeruginosa

# Этиология

Shavit et al

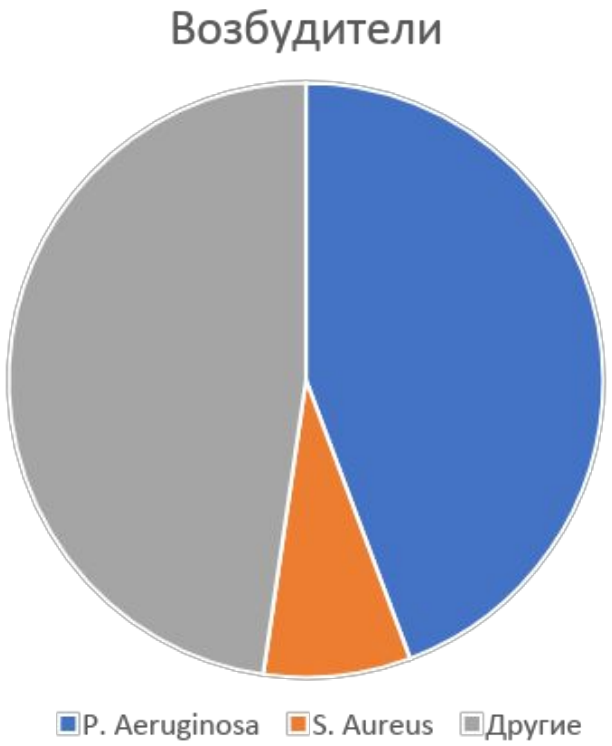


Kaya et al

# Другие возбудители

- Staphylococcus aureus
- Staphylococcus epidermidis
- Proteus mirabilis
- Klebsiella oxytoca
- Pseudomonas(Burkholderia) cepacia
- MRSA
- Aspergillus и Candida albicans

# Клинические проявления

- Выраженная оталгия, особенно в ночное время (до 75%)
- Гнойные выделения из уха (50-80%)
- Снижение слуха

# Клинические проявления

При распространении процесса за пределы НСП:

- Боль в височно-нижнечелюстном суставе
- Тризм жевательной мускулатуры
- Головная боль в затылочной и височной областях
- <u>Поражение черепных нервов</u>

# Отоскопия

- Барабанная перепонка не изменена
- Грануляционная ткань в НСП

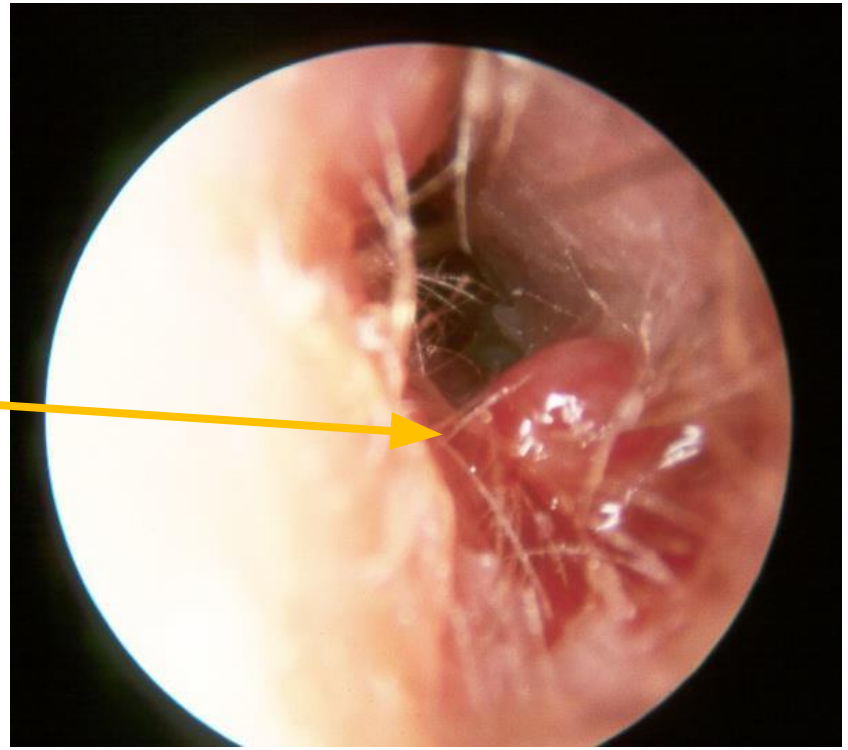

https://www.guidelinesinpractice.co.uk/eye-ear-nose-and-throat/discharging-ear-whats-the-diagnosis/352901.article

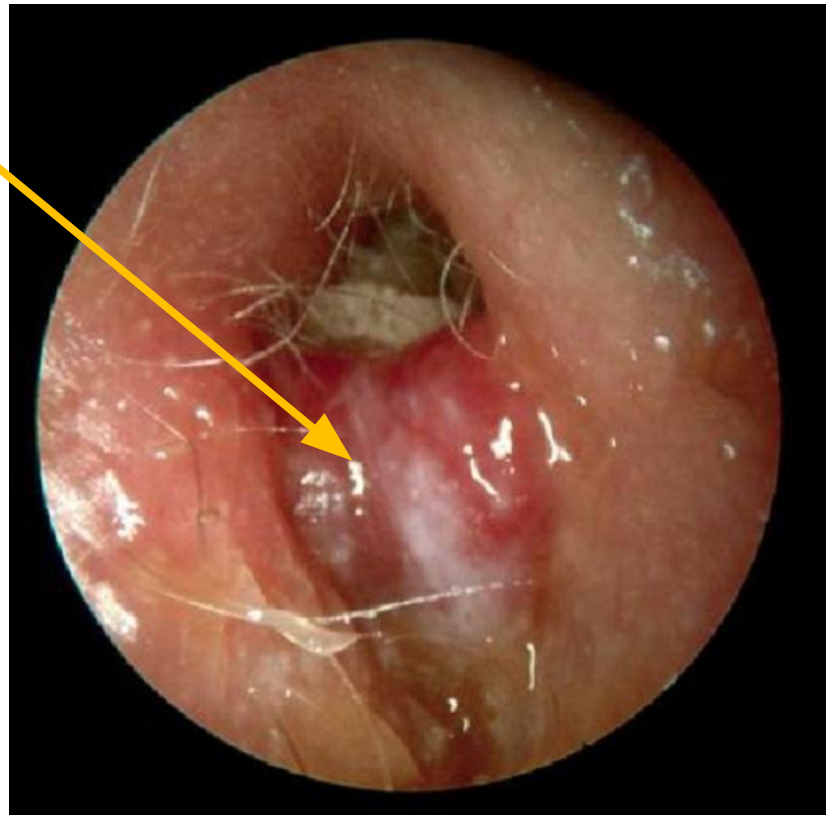

https://www.lustwithlife.com/what-is-the-better-term-for-malignant-otitis-externa-besides-pseudomonas-what-are-the-organism-causing-it-justify-your-investigation/

# Осложнения ЗНО

- Чаще всего поражается лицевой нерв с развитием пареза
- при дальнейшем прогрессировании процесса воспаление может переходить на основание черепа по артериовенозным каналам, вызывая поражение IX—XI пар черепных нервов, тромбоз яремной вены, сигмовидного синуса, верхнего и нижнего каменистых синусов, развитие менингита и абсцесса головного мозга

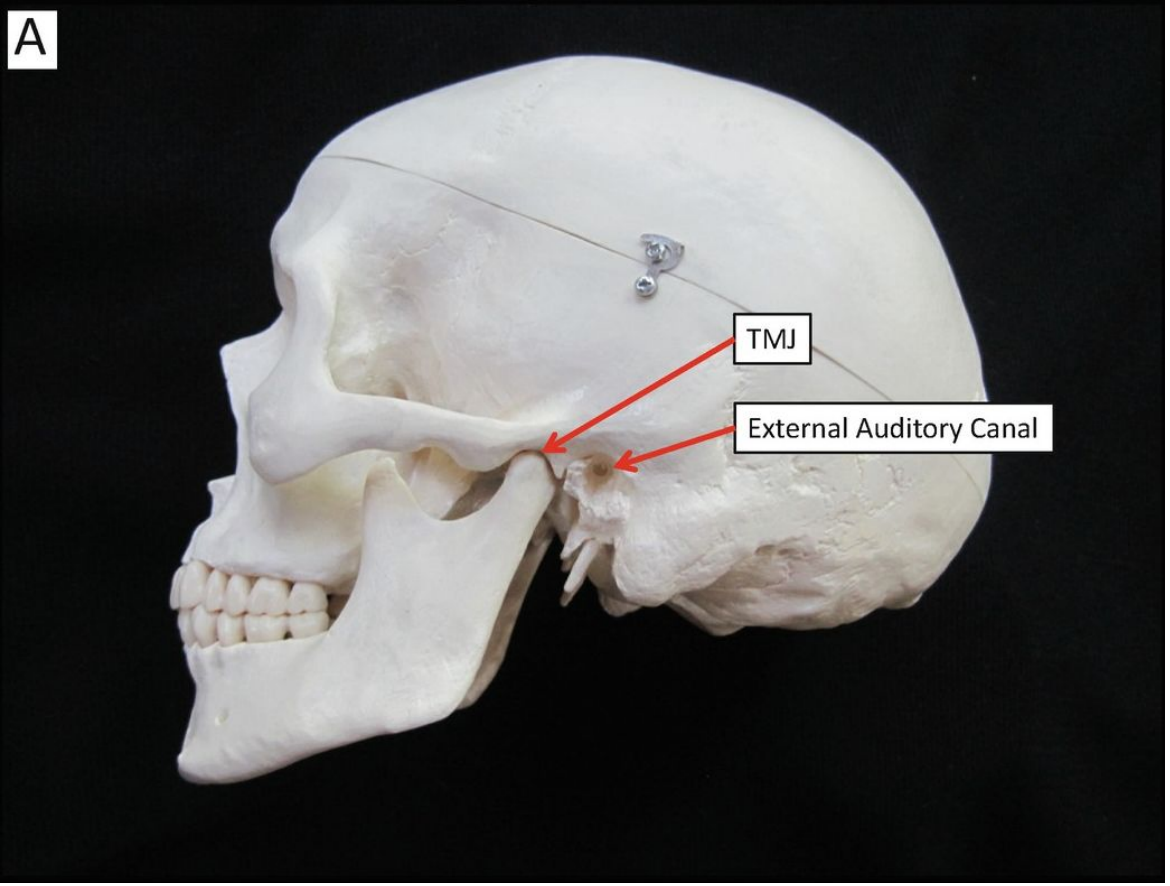


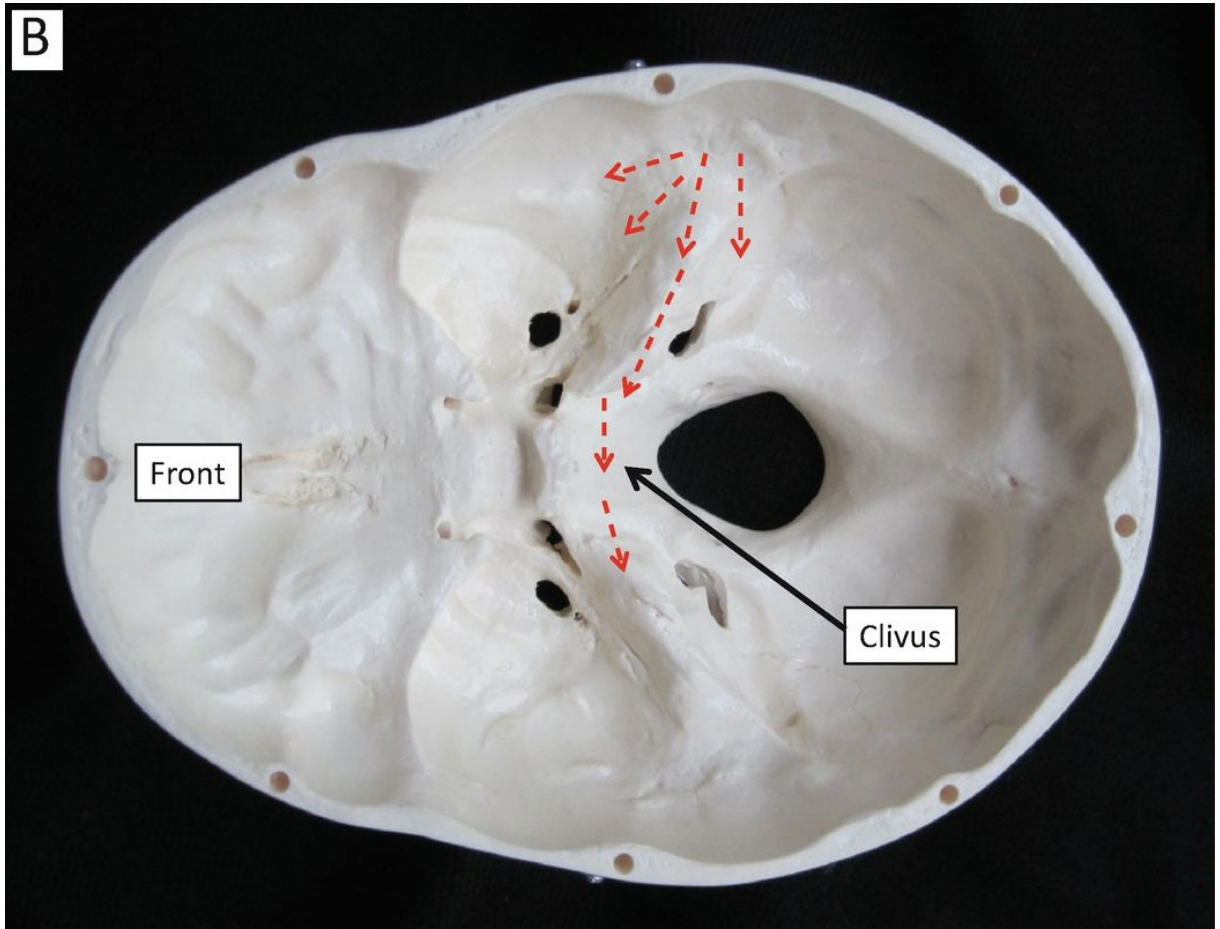


Durand M.L. (2018) Malignant Otitis Externa. In: Durand M., Deschler D. (eds) Infections of the Ears, Nose, Throat, and Sinuses. Springer, Cham. https://doi.org/10.1007/978-3-319-74835-1_1

Наиболее часто поражается лицевой нерв, когда он выходит через шилососцевидное отверстие,

языкоглоточный, блуждающий и добавочный нервы, когда они выходят через яремное отверстие,

и подъязычный нерв, когда он проходит через канал подъязычного нерва

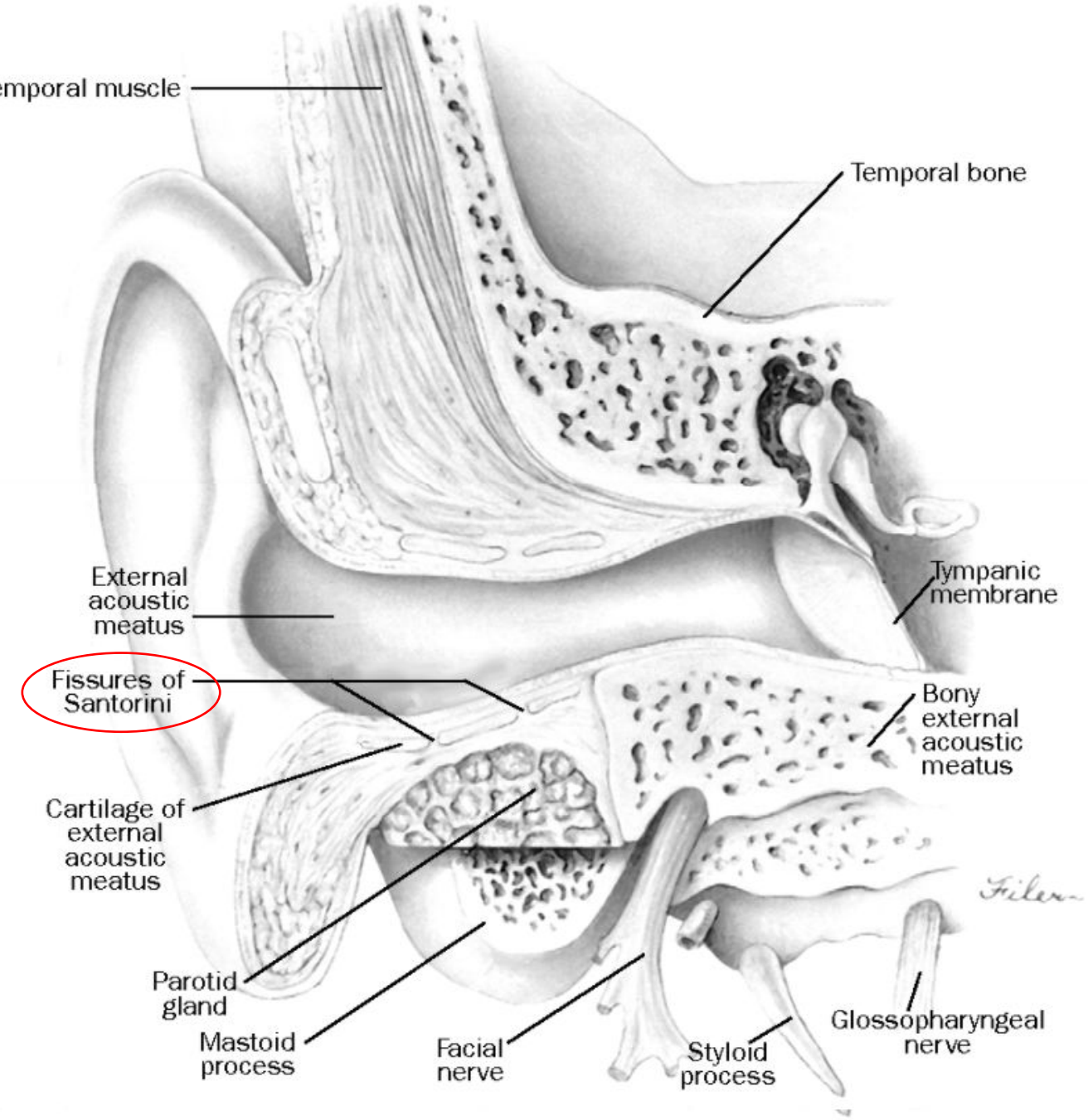


Bock, K. and T. Ovesen. “Optimised diagnosis and treatment of necrotizing external otitis is warranted.” *Danish medical bulletin* 58 7 (2011): A4292 .

Периферический парез лицевого нерва

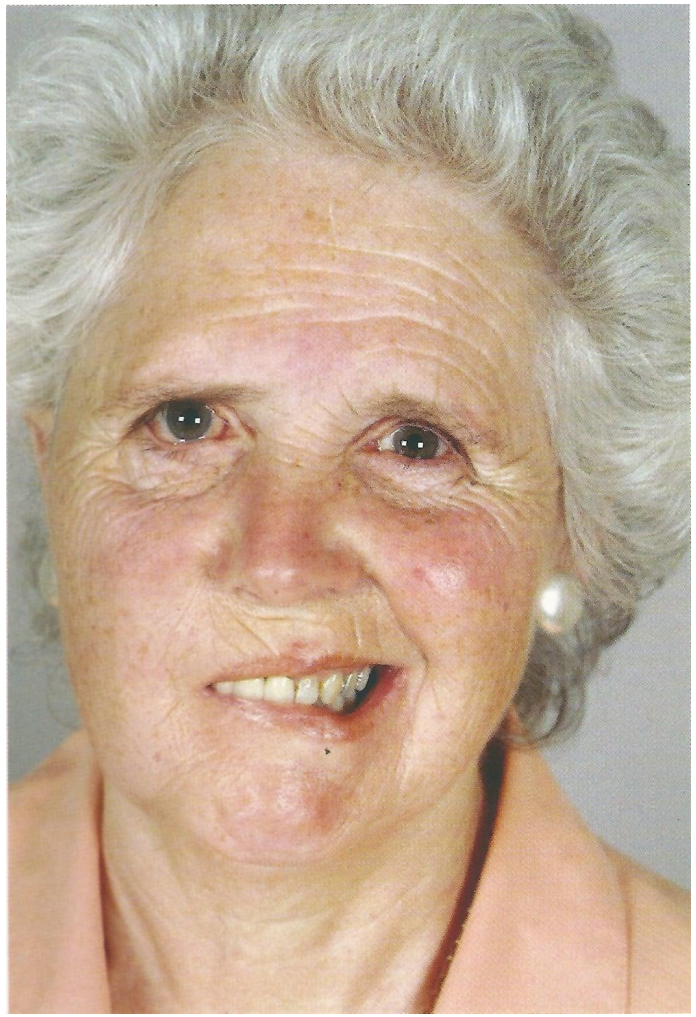

Периферический парез левого подъязычного нерва



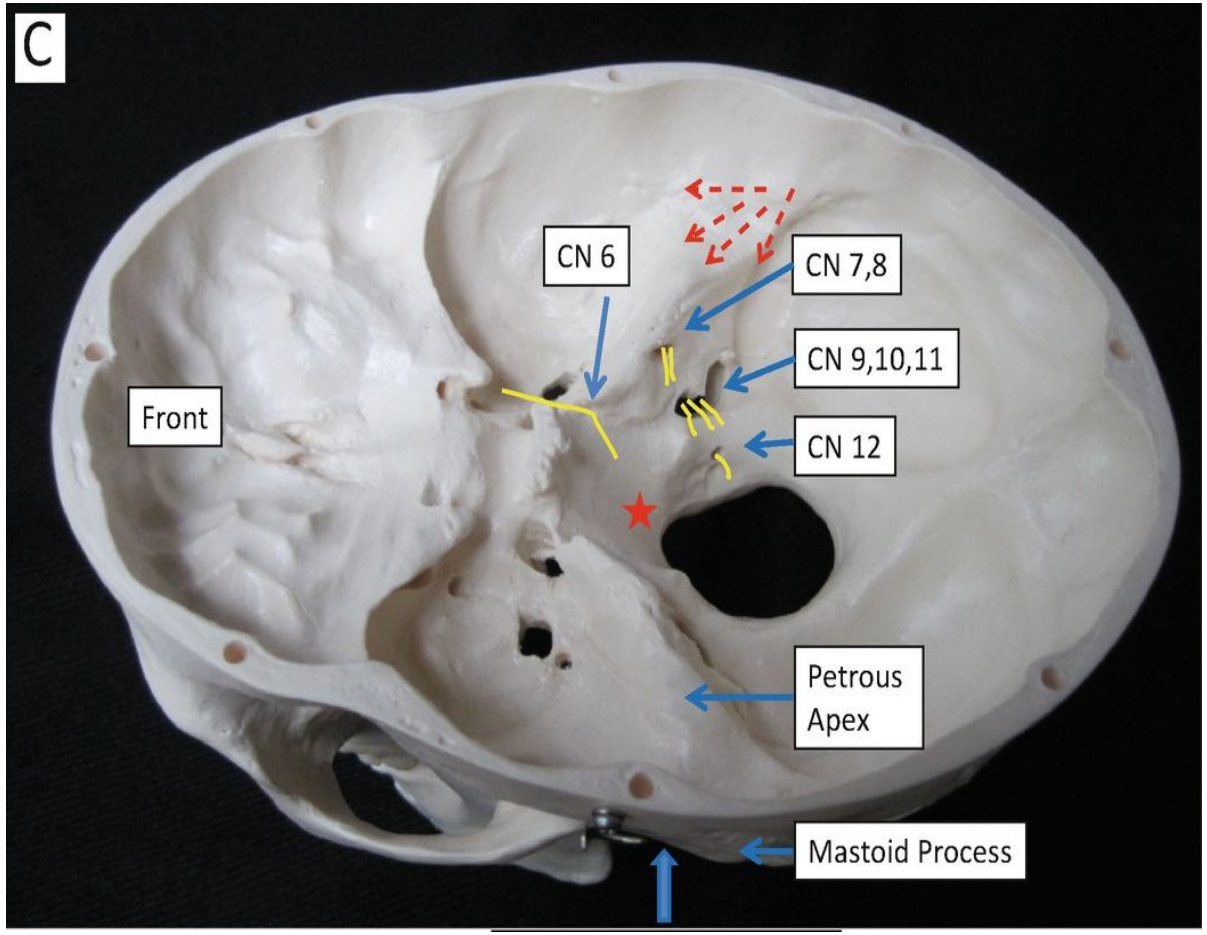


- поражение IX—XI пар черепных нервов,
- тромбоз яремной вены, сигмовидного синуса, верхнего и нижнего каменистых синусов,
- развитие менингита и абсцесса головного мозга

Durand M.L. (2018) Malignant Otitis Externa. In: Durand M., Deschler D. (eds) Infections of the Ears, Nose, Throat, and Sinuses. Springer, Cham. https://doi.org/10.1007/978-3-319-74835-1_1

# Осложнения ЗНО

- Внутричерепные осложнения тяжело поддаются лечению и, как правило, приводят к летальному исходу

# Стадии развития ЗНО

I — воспалительный процесс захватывает НСП и прилегающие мягкие ткани с или без пареза лицевого нерва;

II — распространение инфекции в височную кость и на основание черепа с развитием остеомиелита и поражением одного или группы черепных нервов;

III — развитие внутричерепных осложнений: менингита, эпидуральной эмпиемы, абсцесса головного мозга [1]

## STAGING

| Stage | | |
|---|---|---|
| 1 | | Clinical evidence of malignant otitis externa with infection of soft tissues beyond the external auditory canal, but negative Tc-99 bone scan |
| 2 | | Soft tissue infection beyond external auditory canal with positive Tc-99 bone scan |
| 3 | | As above, but with cranial nerve paralysis |
| | 3a | Single |
| | 3b | Multiple |
| 4 | | Meningitis, empyema, sinus thrombosis or brain abscess |

https://www.lustwithlife.com/what-is-the-better-term-for-malignant-otitis-externa-besides-pseudomonas-what-are-the-organism-causing-it-justify-your-investigation/

# Диагностические критерии ЗНО

## Обязательные

- боль в области уха, а также головная боль на стороне поражения;
- отечность стенок наружного слухового прохода;
- наличие отделяемого из уха;
- грануляции в слуховом проходе;
- микроабсцессы в области наружного уха и основания черепа;
- наличие очага воспаления по данным сцинтиграфии;
- отсутствие положительного эффекта от консервативной терапии более одной недели;
- наличие синегнойной палочки.

## Дополнительные

- сахарный диабет;
- нейропатии черепно-мозговых нервов;
- истощение;
- пожилой возраст.

**Table 1**

Diagnostic criteria of malignant external otitis (10). All of the obligatory criteria must be present in order to establish the diagnosis. The presence of occasional criteria alone does not establish it

| Major Criteria (Obligatory) | Minor Criteria (Occasional) |
|---|---|
| Pain | Pseudomonas in culture |
| Exudate | Diabetes mellitus |
| Edema | Old age |
| Granulations | Cranial nerve involvement |
| Microabscesses (when operated) | Positive radiograph |
| Positive Technetium-99 (99Tc) bone scan of failure of local treatment after more than 1 week | Debilitating conditions |

The diagnostic criteria of malignant external otitis. *Cohen D, Friedman P J Laryngol Otol. 1987 Mar; 101(3):216-21.*

Диагноз некротического наружного отита основывается на клинических проявлениях и подтверждается результатами лабораторных исследований и методов визуализации

# Лабораторные исследования

- ОАК – чаще всего в норме
- Значительное повышение СОЭ (до 117 мм/ч) – наблюдается в большинстве случаев
- Микробиологическое исследование отделяемого из НСП с определением антибиотикорезистентности
- Патологоанатомическое исследование грануляционной ткани

Handzel O, Halperin D. Necrotizing (malignant) external otitis. Am Fam Physician. 2003 Jul 15;68(2):309-12. PMID: 12892351

# Методы визуализации

КТ

Является методом выбора для определения степени изменения костных структур основания черепа

МРТ

Позволяет оценить степень распространения воспалительного процесса на мягкие ткани

Никифорова Г. Н., Свистушкин В. М., Шевчик Е. А., Золотова А. В. Злокачественный наружный отит: современные принципы диагностики и лечения. *Вестник оториноларингологии.* 2017;82(1):11-14.

КТ 65-летнего мужчины, страдающего сахарным диабетом, у которого в течение двух месяцев отмечалась выраженная ночная оталгия. У пациента развился парез мимических мышц в результате поражения лицевого нерва. Осложнение развилось несмотря на лечение офлоксацином. Отмечается деструкция вещества правой височной кости. Отсутствует задняя стенка НСП. Клетки сосцевидного отростка вторично вовлечены в процесс и затемнены.

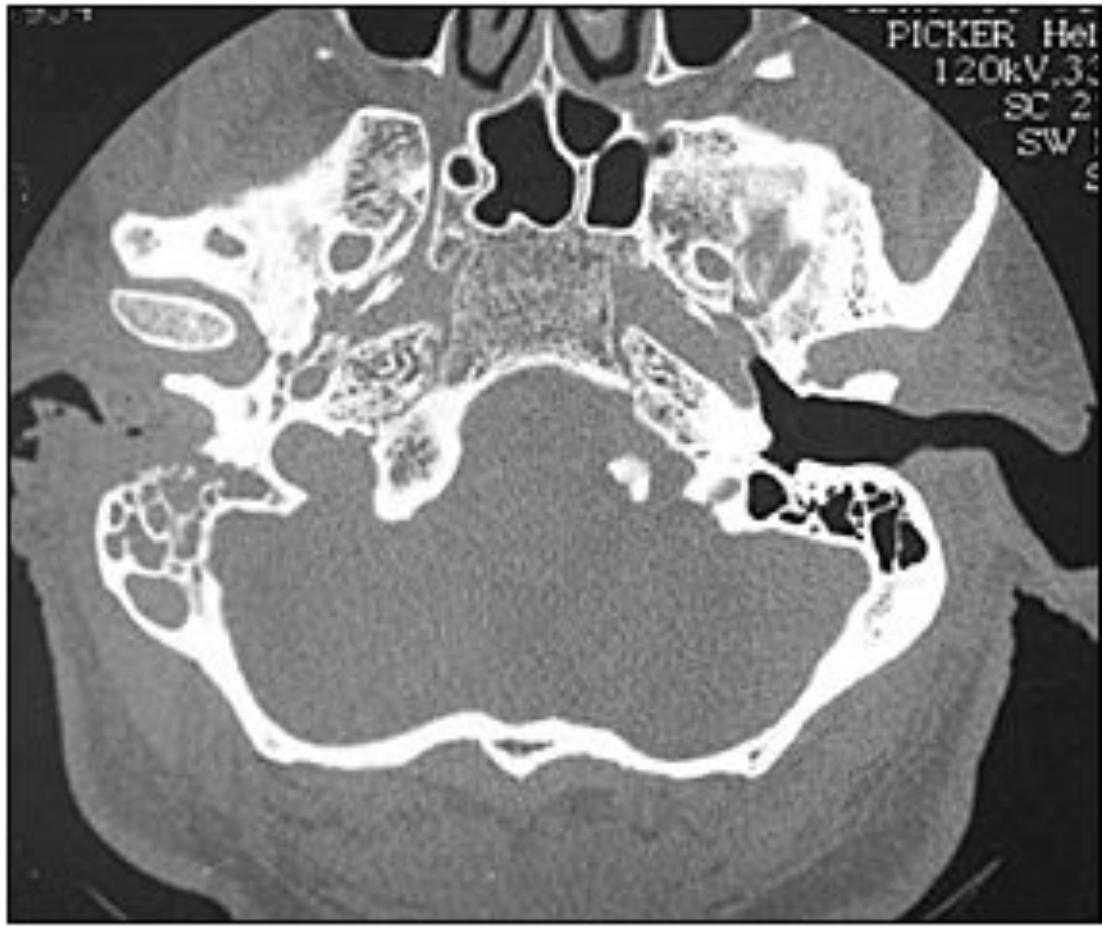


Handzel O, Halperin D. Necrotizing (malignant) external otitis. Am Fam Physician. 2003 Jul 15;68(2):309-12. PMID: 12892351

МРТ основания черепа больного Н. Диагноз: злокачественный наружный отит. а — аксиальная проекция; б — коронарная проекция. Под каменистой частью левой височной кости определяется воспалительный инфильтрат, накапливающий контрастный препарат (стрелка).

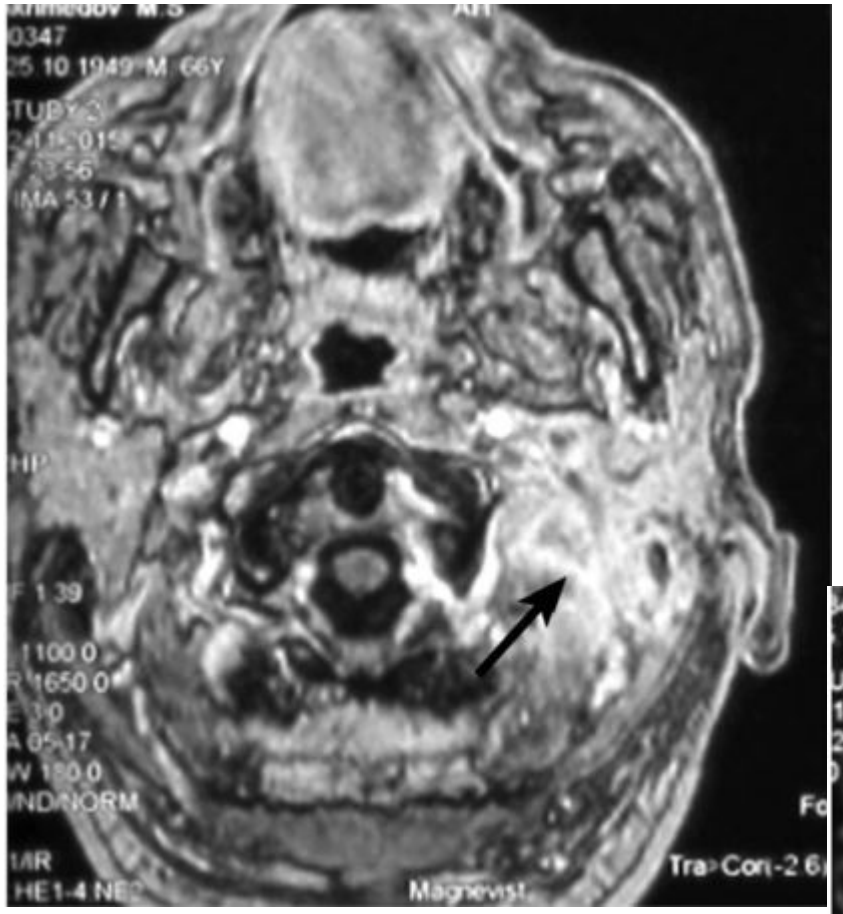


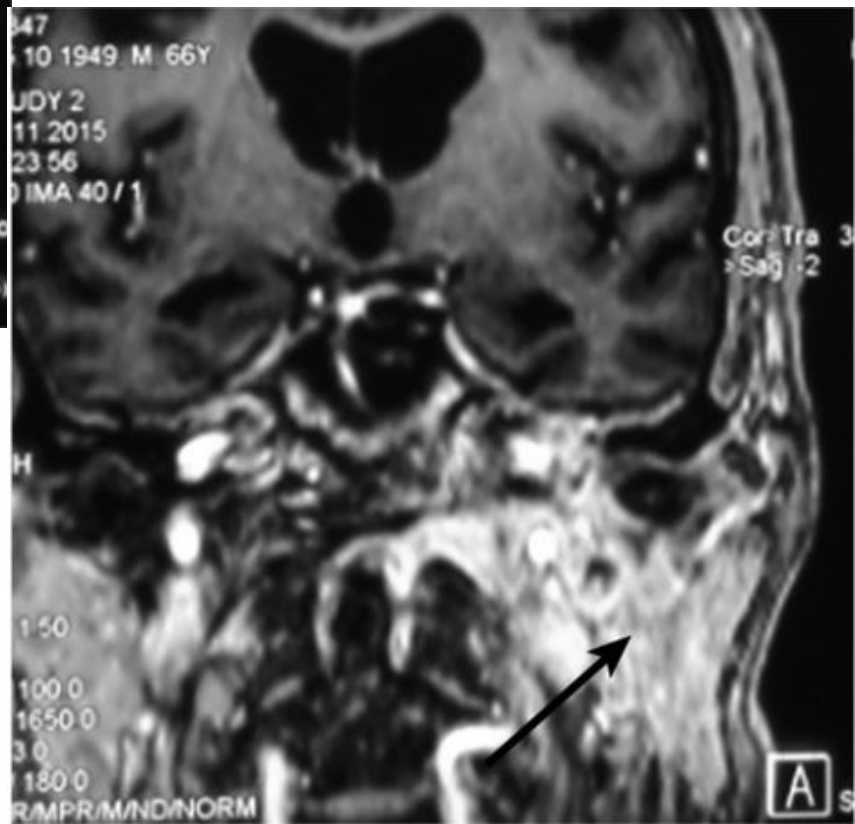


Никифорова Г. Н., Свистушкин В. М., Шевчик Е. А., Золотова А. В. Злокачественный наружный отит: современные принципы диагностики и лечения. *Вестник оториноларингологии.* 2017;82(1):11-14.

# $^{67}$Ga-сцинтиграфия

Сцинтиграфия с галлием 67 у 74-летнего мужчины, страдающего сахарным диабетом. У пациента отмечалась стойкая оталгия и оторея после длительного курса системных пероральных антибиотиков. В результате продолжающейся инфекции левая височная кость демонстрирует повышенное поглощение 67Ga (стрелка).

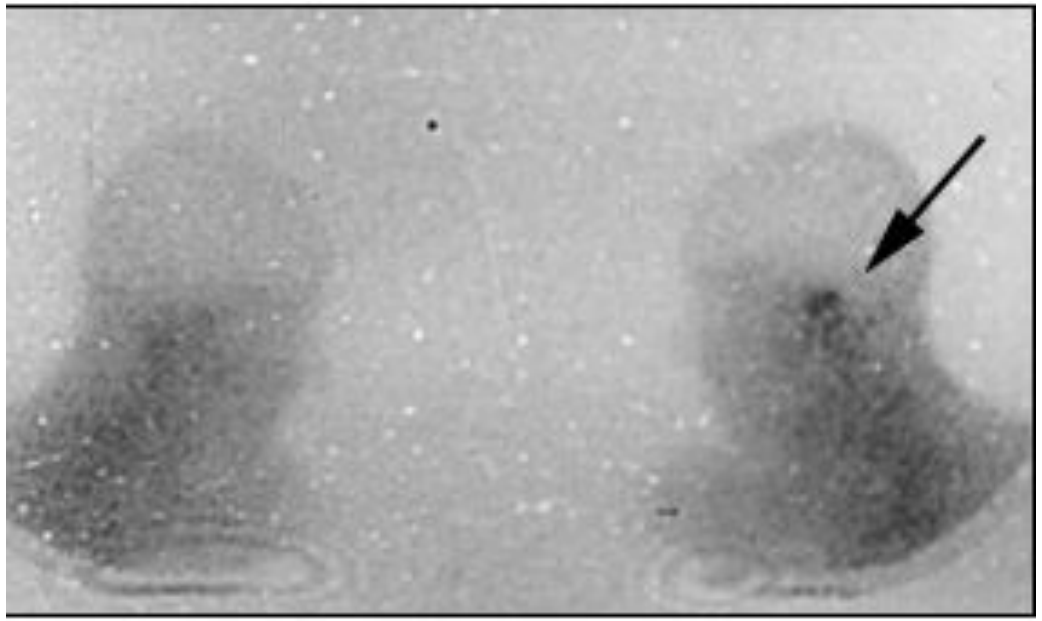

Handzel O, Halperin D. Necrotizing (malignant) external otitis. Am Fam Physician. 2003 Jul 15;68(2):309-12. PMID: 12892351

# Лечение

## консервативное

- Системная антибиотикотерапия не менее 6 недель
- Ежедневная санациия НСП с введением местных антибактериальных препаратов
- При выявлении сопутствующей грибковой флоры необходимо проведение противогрибковой терапии
- Компенсация сахарного диабета

## хирургическое

- Не существует единой тактики
- Большинство авторов не рекомендуют
- Иссечение грануляций наружного слухового прохода, хрящевых и костных секвестров, дренирование абсцессов
- Ограниченная резекция височной кости
- Исключение онкологического процесса

Никифорова Г. Н., Свистушкин В. М., Шевчик Е. А., Золотова А. В. Злокачественный наружный отит: современные принципы диагностики и лечения. *Вестник оториноларингологии.* 2017;82(1):11-14.

TABLE 1

**Systemic Antibiotic Therapy for Necrotizing External Otitis**

| *DRUG* | *DOSAGE* | *COMMENTS* |
|---|---|---|
| Ciprofloxacin (Cipro) | 750 mg orally every 12 hours | Fluoroquinolone for oral therapy |
| | 400 mg IV every 12 hours | |
| Ticarcillin-clavulanate potassium (Timentin) | 3 g IV every 4 hours | Antipseudomonal penicillin |
| Piperacillin-tazobactam (Zosyn) | 4 to 6 g IV every 4 to 6 hours | Antipseudomonal penicillin; at this dosage, combine piperacillin-tazobactam with an aminoglycoside. |
| Ceftazidime (Fortaz) | 2 g IV every 8 hours | Third-generation cephalosporin |
| Cefepime (Maxipime) | 2 g IV every 12 hours | Fourth-generation cephalosporin |
| Tobramycin (Nebcin) | According to patient weight: 1 to 1.66 mg per kg IV or IM every 8 hours | Aminoglycoside; combine tobramycin with a penicillin. |
| Gentamicin (Garamycin) | According to patient weight: 1 to 1.66 mg per kg IV or IM every 8 hours | Aminoglycoside; combine gentamicin with a penicillin. |

*IV = intravenous; IM = intramuscular.*

NOTE: *Culture should be performed before systemic antibiotic therapy is initiated.*

[2]

# Профилактика

Многие пациенты связывают начало развития ЗНО с предшествующей травмой НСП. Таким образом, пациенты из группы риска должны быть проинструктированы, как избегать манипуляций с наружным слуховым проходом (т. е. недопустимо использование ватных палочек для удаления серы). Очистку наружного слухового прохода, следует проводить с особой осторожностью.

Rubin J, Yu VL, Kamerer DB, Wagener M. Aural irrigation with water: a potential pathogenic mechanism for inducing malignant external otitis?. *Ann Otol Rhinol Laryngol*. 1990;99(2 pt 1):117–9

# Заключение

Злокачественный наружный отит - это тяжелый инфекционный процесс, который может приводить к потенциально опасным для жизни осложнениям. Возникает в основном у пожилых людей, страдающих сахарным диабетом или другими заболеваниями, приводящими к вторичному иммунодефициту.

Пациенты, страдающие ЗНО, требуют длительного динамического наблюдения и тщательного подбора лечебной тактики

# Список литературы


1. Никифорова Г. Н., Свистушкин В. М., Шевчик Е. А., Золотова А. В. Злокачественный наружный отит: современные принципы диагностики и лечения. *Вестник оториноларингологии.* 2017;82(1):11-14.
2. Handzel O, Halperin D. Necrotizing (malignant) external otitis. Am Fam Physician. 2003 Jul 15;68(2):309-12. PMID: 12892351
3. Rubin J, Yu VL, Kamerer DB, Wagener M. Aural irrigation with water: a potential pathogenic mechanism for inducing malignant external otitis?. *Ann Otol Rhinol Laryngol*. 1990;99(2 pt 1):117–9
4. The diagnostic criteria of malignant external otitis.*Cohen D, Friedman P J Laryngol Otol. 1987 Mar; 101(3):216-21.*
5. https://www.lustwithlife.com/what-is-the-better-term-for-malignant-otitis-externa-besides-pseudomonas-what-are-the-organism-causing-it-justify-your-investigation/
6. Durand M.L. (2018) Malignant Otitis Externa. In: Durand M., Deschler D. (eds) Infections of the Ears, Nose, Throat, and Sinuses. Springer, Cham. https://doi.org/10.1007/978-3-319-74835-1_1
7. Bock, K. and T. Ovesen. “Optimised diagnosis and treatment of necrotizing external otitis is warranted.” *Danish medical bulletin* 58 7 (2011): A4292 .
8. https://www.lustwithlife.com/what-is-the-better-term-for-malignant-otitis-externa-besides-pseudomonas-what-are-the-organism-causing-it-justify-your-investigation/
9. https://www.guidelinesinpractice.co.uk/eye-ear-nose-and-throat/discharging-ear-whats-the-diagnosis/352901.article
10. Hatch, J. L., Bauschard, M. J., Nguyen, S. A., Lambert, P. R., Meyer, T. A., & McRackan, T. R. (2018). Malignant Otitis Externa Outcomes: A Study of the University HealthSystem Consortium Database. Annals of Otology, Rhinology & Laryngology, 127(8), 514–520. doi:10.1177/0003489418778056