

Клинический осмотр

Иванова Л.Г

Анамнез

- **Ана́мнез** (от греч. — воспоминание) — совокупность сведений, получаемых при медицинском обследовании путём расспроса самого обследуемого и/или знающих его лиц. Сбор анамнеза является одним из основных методов медицинских исследований. Сбор анамнеза — это универсальный метод диагностики, применяемый во всех областях медицины.

Данные о пациенте до начала осмотра:

Вид

Возраст/дата рождения

Порода

Пол (наличие или отсутствие кастрации)

Масса

Кличка

Анамнез жизни

Анамнез жизни включает: условия содержания, кормления, поения, перенесенные заболевания, а также информацию об обработках и исследованиях.

Данные о вакцинации: вид вакцины, дата вакцинации, где и кем выполнена вакцинация.

Содержание: квартирное/участок/двор/без присмотра; вывозится ли животное? Куда? Когда? Если в доме другие животные? Какие?

Покусы: были, не было, когда, кем?

Кормление: вид корма

Заболевания/аллергии: (если есть то какие и когда?).

Анамнез болезни

Жалобы (аппетит, жажда, дефекация, мочеиспускание)

Дата заболевания животного:

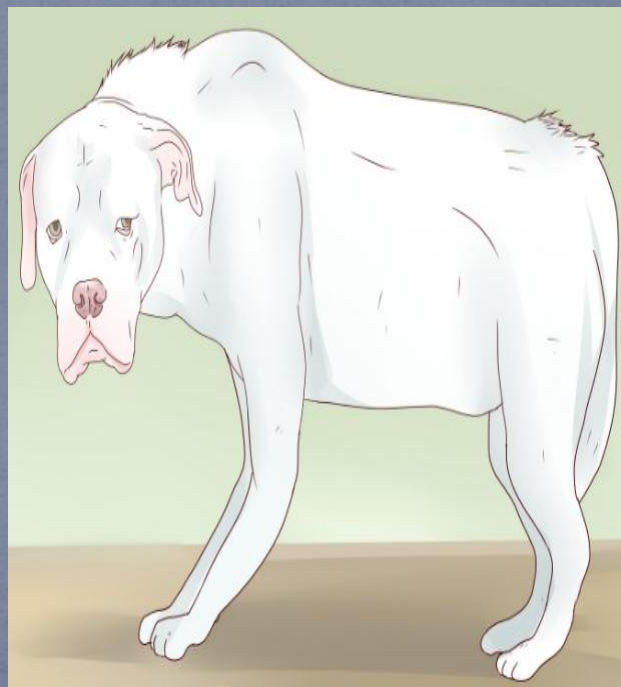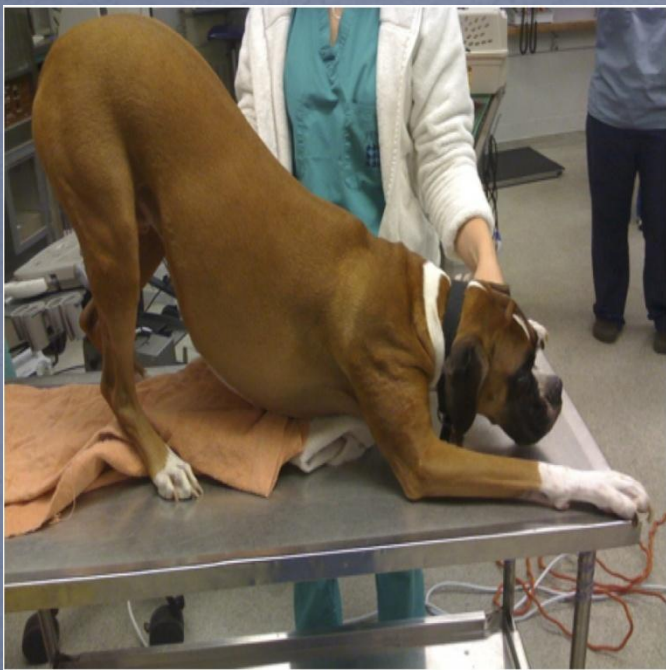Проводимое лечение:

Основные параметры: ТПД

Общее состояние: удовлетворительно/средней тяжести/тяжелое/крайне тяжелое

Габитус

Положение тела: **естественное стоячее/лежачее**;
вынужденное лежачее/стоячее; неестественные
движения (манежные, маятникообразные);



Упитанность


Упитанность:

хорошая/удовлетворительная/неудовлетворительная

(плохая)/истощение/ожирение

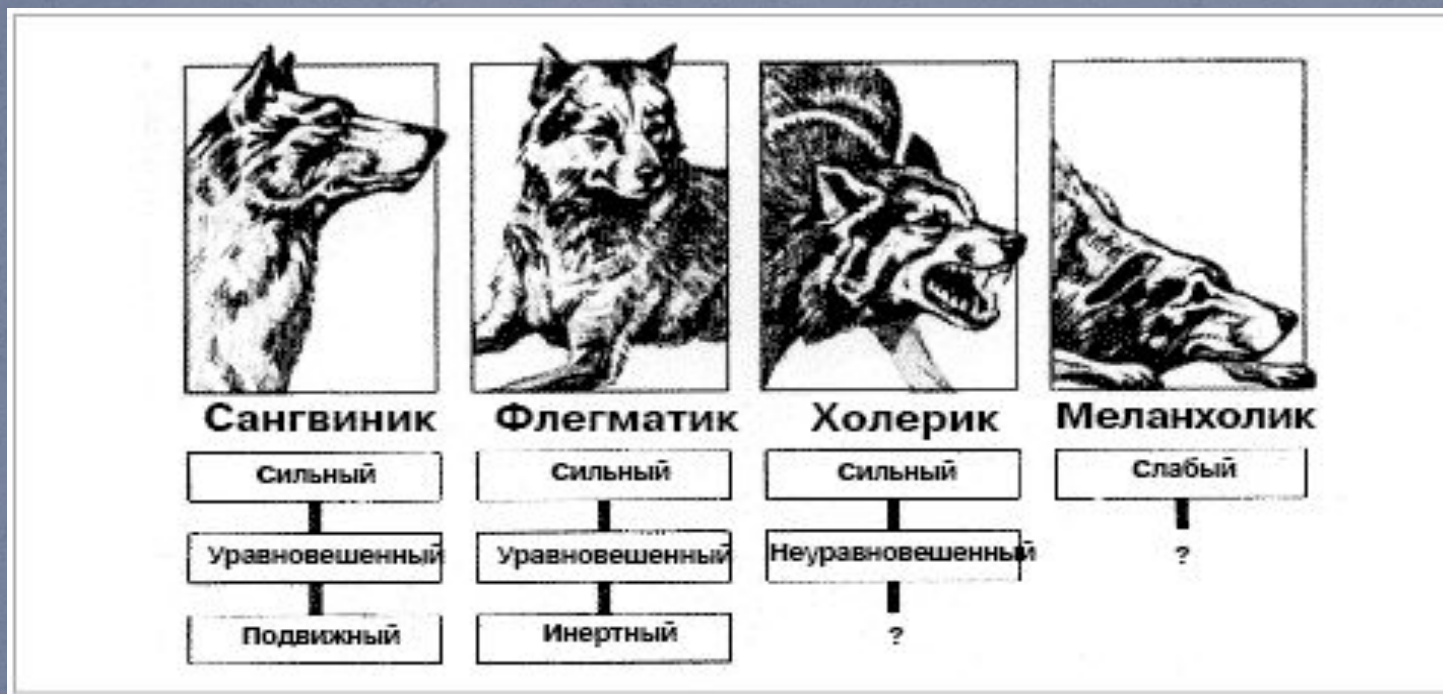Конституция

и/сырой

Крайняя худоба	Ребра, поясничные позвонки, кости таза и выступы остальных костей видны с расстояния. Отсутствует жировой запас. Очевидная потеря мышечной массы.	 
Недостаточный вес	Ребра прощупываются легко и могут быть видны, подкожный жир не определяется. Отростки поясничных позвонков видны. Кости таза становятся заметными. Выраженная талия.	 
Идеальная упитанность	Ребра прощупываются под небольшим слоем подкожного жира. Талия наблюдается за ребрами, если смотреть сверху. Живот подтянут.	 
Избыточный вес	Ребра трудно прощупать под большим слоем подкожного жира. Заметны отложения жира в области поясницы и корня хвоста. Талия отсутствует или едва заметна.	 
Ожирение	Массивные отложения жира в области грудной клетки, поясницы и корня хвоста. Талия отсутствует. Очевидное увеличение живота.	 

Темперамент

- Темперамент: живой/флегматичный



Общий осмотр. Осмотр кожи.

Тургор (эластичность): сохранен/снижен/отсутствует

Цвет кожи: бледно-розовый/анемичный/покраснения (гиперемия/геморрагия)/цианотичный/иктеричный;

Шерсть: блестящая/матовая/тусклая/плотно

удерживается в коже/слабо удерживается в коже/густая /редкая/прилегающая/взъерошенная;

Пат. изменения кожи: сыпь/папула/везикула/пустула/волдырь/чешуйки/корки/эрозии/ссадины/трещины/царапины/раны /пролежни/язвы

Линька: отсутствует/сохранена

Запах: специфический/гнилостный/уремический;

Эктопаразиты: наличие/отсутствие;

Тактильная чувствительность: сохранена/повышена/ понижена /отсутствует

Воспаление, пигментация: отсутствуют/отек/эмфизема

Подкожная клетчатка: ум развита/слабо развита/отсутствует

Ротовая полость

Слизистая оболочка: цвет, влажность, целостность, пат изменения

Десны: цвет, влажность, целостность, пат изменения

Зубы: количество, подвижность, цвет

Прикус: прогения и прогнатия, физиологическая окклюзия

Наличие или отсутствие: налета/камня/кариеса

Язык: размер, целостность

Запах: отсутствует/халитоз

- САЛИВАЦИЯ

- Умеренная, гипер и гипосаливация

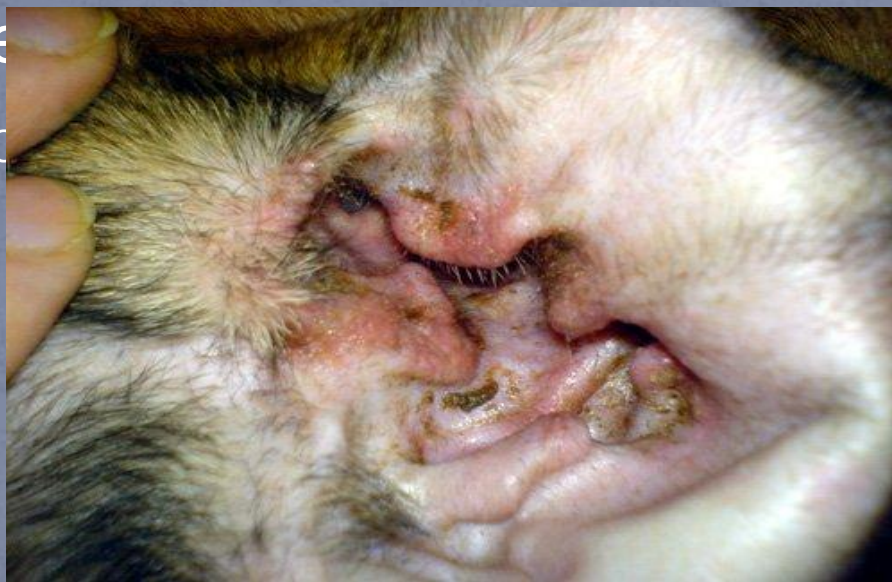- Акт жевания: активный, вялый, отсутствует;
позывы к рвоте; характер рвотных масс

НСП

Слуховые проходы: **чистые**/грязные; выделения: **отсутствуют**/незначительные/умеренные/обильные ;

Кожа НСП: **целостность не нарушена**/ пат
изменё

● Отоско



Глаза

Придаточный аппарат глаза: выделения: **отсутствуют/** незначительны/умеренные/обильные/

односторонние/двусторонние; веки: целостность/
наличие отеков/наличие заворотов; конъюнктивит: цвет,
целостность, наличие образований, влажность;

Глазное яблоко: размер, целостность, влажность,
подвижность; описать стекловидное тело, роговицу, склеру,
переднюю камеру, радужную оболочку, глазное дно;

Видимые слизистые оболочки: **бледно-розовые/**
розовые/гиперемизированные/анемичные/цианотичные
/ иктеричные/**умеренно влажные/**суховатые/сухие/
целостность не нарушена/ нарушена/ наличие
пигментации

Лимфатические узлы

Размер: **не увеличены**/увеличены;

Поверхность: **гладкие**/бугристые;

Консистенция: **упругие**/плотные/мягкие;

Местная температура: **не повышена**/горячие;

Подвижность: **подвижные**/ малоподвижные
/неподвижные

Болезненность: **болезненные**/безболезненные

Нос

- ИСТЕЧЕНИЯ ИЗ НОСА

- отсутствуют, серозные, катаральные, серозно-катаральные, гнойные, слизистые катарально-гнойн, геморрагич
- По цвету – прозрачн, серо-желт, бело-серые, красноват, светло-красн, вишнево-красн, темно-бурые, шафрановые
- Запах – отс(специфичн), гнилостн
- Примеси – пенится(воздух), кровянистые(с кровью), с примесью кормов масс
- Количество – незначит, умерен обильн

ССС

СНК: менее 1/1-2/более 2 секунд;

Сердечный толчок может быть: невыраженным, умеренно выраженным, сильно выраженным, не просматривается;

Сила сердечного толчка: умеренный, усиленный, ослабленный, отсутствие сердечного толчка;

Характер сердечного толчка: локализованный, диффузный;

Частота сердечных сокращений: брадикардия, тахикардия,

Тоны сердца: четкие, ясные, усилены, ослаблены, раздвоены

Шумы: не аускультуются, диастолический, систолический, пресистолический;

Ритм пульса: ритмичный, аритмичный;

Наполнение пульса: полный, умеренный, пустой;

Величина пульсовой волны: средний, большой, малый, нитевидный;

Форма пульсовой волны: умеренный, скачущий, медленный;

Напряжение артериальной стенки: жесткий, жестковатый, мягкий

Поверхностные вены и артерии: умеренно наполнены/наполнены/ не наполнены

Дыхательная система

Форма грудной клетки: умеренно округлая /узкая/широкая/бочкообразная/плоская/рахитическая/дистрофическая;

Тип дыхания: грудобрюшной/грудной/брюшной;

Одышка: инспираторная (вдыхательная),
экспираторная (выдыхательная), смешанная, **отсутствует;**

Особенности: указываем любые отклонения от нормы (тахипное, брадипное, изменение ритма дыхательных движений, глубины (силы): умеренное, поверхностное (ослабленное), глубокое (усиленное)

Пальпация: болезненность, температура, целостность

Перкуссия: яснолегочный, притупленный, тупой, тимпанический, металлический, звук треснувшего горшка;

Трахеальный рефлекс: отрицательный/слабо выражен/усилен

Выделения из носовых ходов: отсутствуют/односторонние/
двусторонние/незначительные/умеренные/обильные/
постоянные/периодические/серозные/серозно-слизистые/
слизистые/гнойные/кровянистые/гнилостные/водянистые/
жидкие/густые/сметанообразные/вязкие/тягучие/клейкие/ бесцветные/бело-серые/серо-
желтые/желто-зеленые/без запаха/ гнилостный запах/сладковатый/кислый

Гортань: отеки в области гортани/изменение консистенции/местная температура/
болезненность/деформацию

Осмотр живота

Форма живота: отвислый/круглый;

Объем: увеличен/уменьшен/не увеличен;

Симметричность: симметричный/ассимметричный;

Болезненность: безболезненный/умеренно
болезненный/сильная болезненность;

Напряженность: не напряжен/умеренно
напряжен/напряженный;

Местная температура: не повышена/повышена

Печень

Размер: **не пальпируется**/увеличена/уменьшена/
не увеличена

Болезненность: **отсутствует**/слабо болезненная/
болезненность выражена

Консистенция: **плотная**/мягкая

Характер поверхности и края: **гладкая**/бугристая

Почки

Размер: не пальпируются/увеличены/уменьшены/
норма

Форма: круглые/овальные

Положение: в зависимости от вида животного

Консистенция: плотные/мягкие

Болезненность: отсутствует/слабо болезненны/
болезненность выражена

Подвижность: подвижны/неподвижны

Мочевой пузырь

Степень наполнения: не пальпируется/пустой/
умеренно наполнен/наполнен/переполнен

Болезненность: отсутствует/слабо болезненный/
болезненность выражена

Способность к сокращению:
сохранена/отсутствует

Половая система

Выделения из препуция/вульвы:

отсутствуют/не

значительные/умеренные/обильные;

Цвет/запах/характер; когда заметили?

Наличие кастрации?

Матка: пальпируется/не

пальпируется/болезненность

Семенники: положение

Болезненность/размер/консистенция/температ

ура

Кишечник

Болезненность; размер; наличие инородных тел;

наличие газа; лимфатические узлы; ректальное исследование: состояние прямой кишки

Нервная система

Поверхностные рефлексy и реакции:

Рефлексy кожи: холки, брюшной, хвостовой, анальный, ушной

Рефлексy слизистых оболочек: конъюнктивы, корнеальный, кашлевой

Болевая, температурная, тактильная чувствительность;

Глубокие рефлексy: коленный, ахиллов;

Глубокая болевая чувствительность;

Координация движений

Мочеиспускание

- Частота – част, редкий, недерж мочи, отсутствие
- Болезнен при мочеиспуск
- Колич мочи – полиурия, олигурия
- Примеси – кровь, гной
- Цвет – соломен-желт, зеленоватый, красноват до бурого

Дефекация

- В норме, диарея, отсутств
- Акт – свободный или болезненный, частота дефекации
- КАЛ
- Консист – плотн, плотноватая, кашицеобразн, жидкая
- Цвет – темн-зелен, зелен-коричн, желт-зелен, желтоват, бурый, глинист, дегтевидн, обесцвечен
- Примеси – кровь, слизь, неперевар частицы корма, гельминты