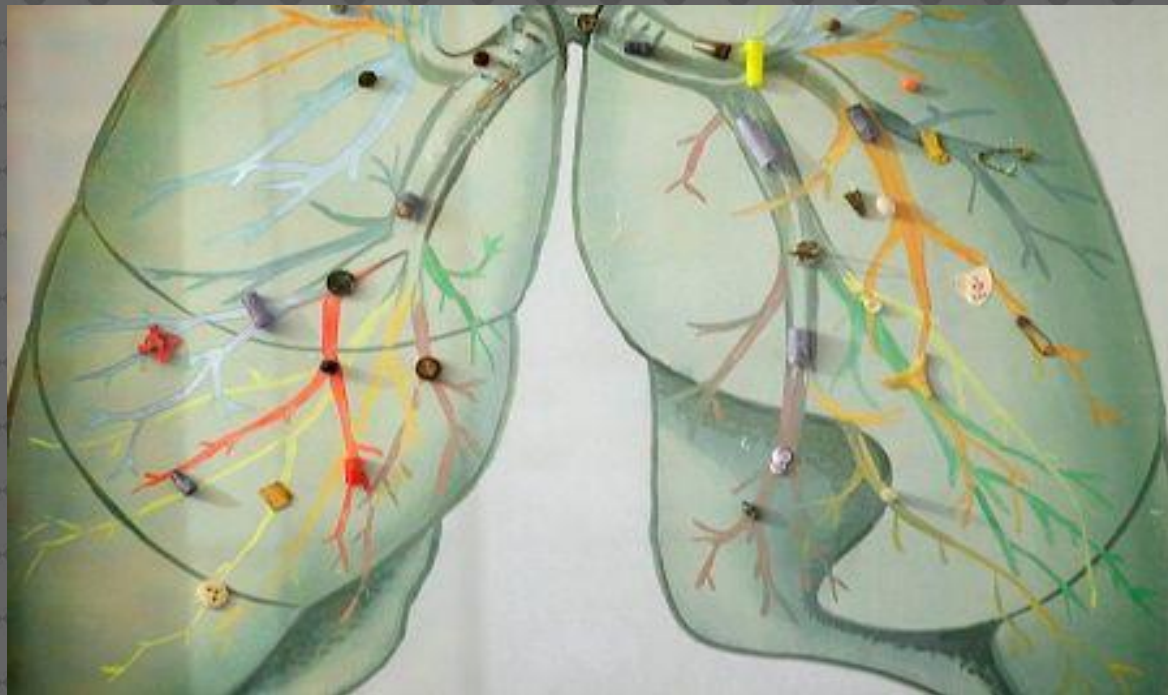



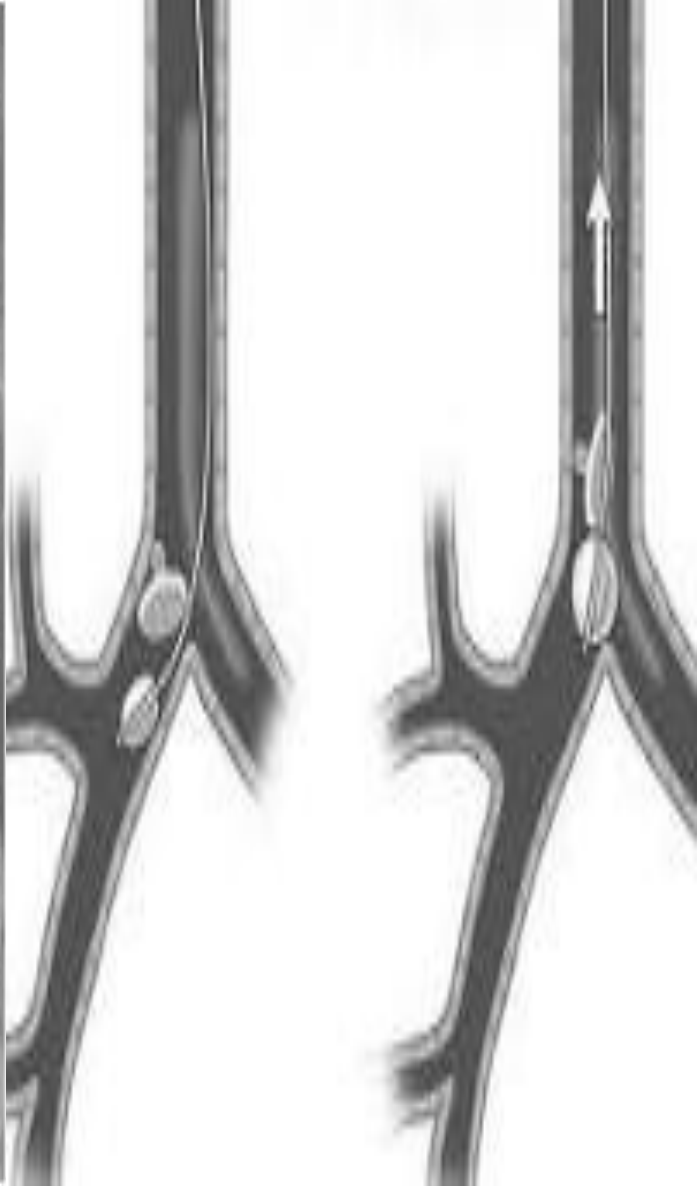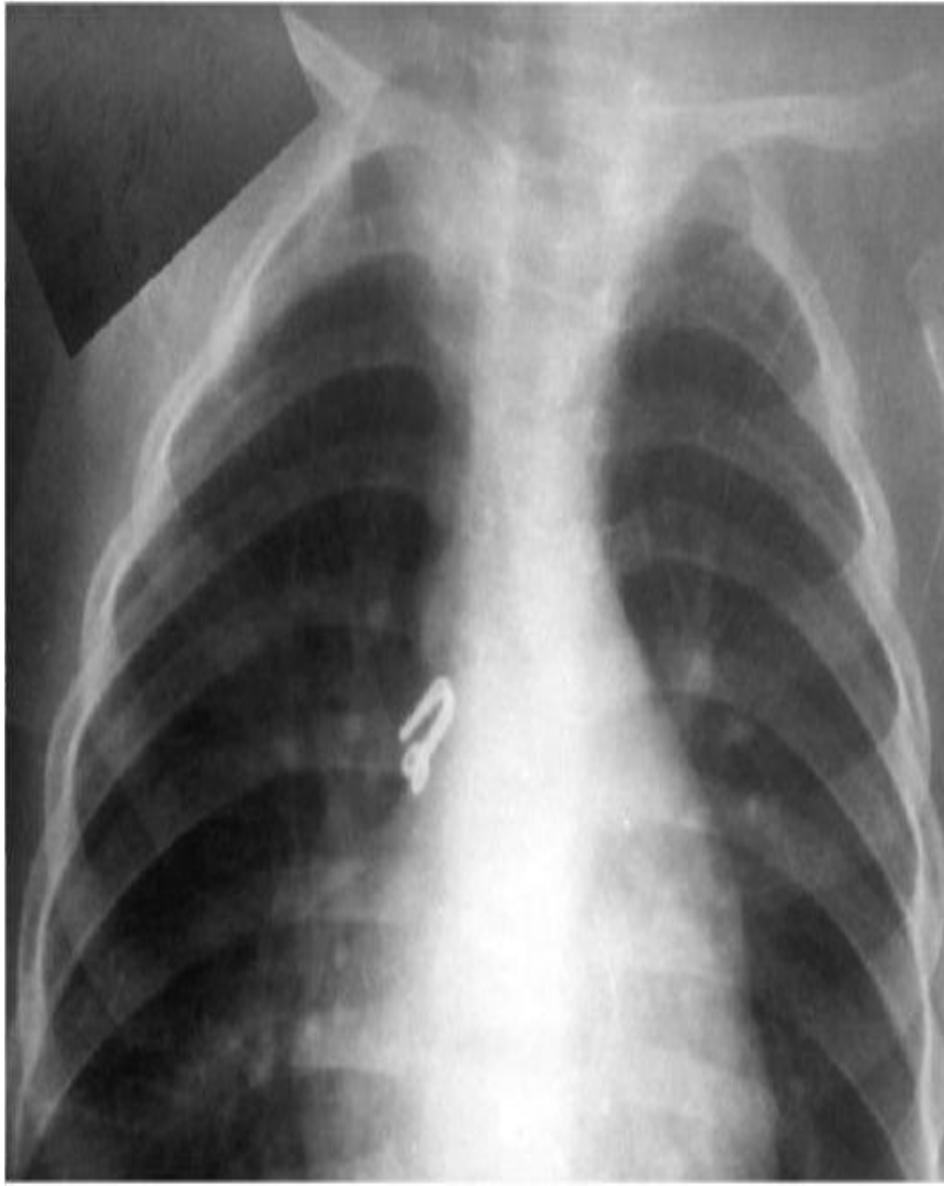
**БАЛАЛАРДАҒЫ БРОНХТЫҢ БӨГДЕ
ДЕНЕЛЕРІ. СИМПТОМДАРЫ, ЖЕДЕЛ
КӨМЕК.**

Орындаған: Джасыбаева А.Н

**БРОНХТА БӨГДЕ ДЕНЕНІҢ БОЛУЫ- ОҒАН БӨГДЕ
ЗАТТАРДЫҢ ТҮСІП КЕТУІ, АЯҚАСТЫ БІТЕЛІП ҚАЛУ
(АСПИРИРОВАННЫЕ) НЕМЕСЕ ЗАҚЫМДАЛҒАН ӨЗЕК
(КАНАЛЫ)АРҚЫЛЫ БРОНХ САҢЫЛАУЛАРЫНА ТҮСІП,БРОНХ
БОЙЫНДА ТІРЕЛІП ҚАЛУ.**

**БӨГДЕ ДЕНЕ БАЛАЛАР АРАСЫНДА ЖИІ 2-4 ЖАС
АРАЛЫҚТАРЫНДА ЖИІ КЕЗДЕСЕДІ ЖӘНЕ ЖИІ ОҢ ЖАҚ
БРОНХТА ОРНАЛАСАДЫ.СЕБЕБІ -ОҢ ЖАҚ БРОН ҚЫСҚА,КЕҢ,
ТІК БОП БОЛУЫНА БАЙЛАНЫСТЫ.**





СИМПТОМДАРЫ:

- ПРИСТУП ТӘРІЗДІ ЖӨТЕЛ, ЖӨТЕЛІ АЯҚ АСТЫ БАСТАЛАДЫ, ҰЗАҚҚА СОЗЫЛАДЫ, КЕЙІН ЖӘЙМЕН БАСЕҢДЕЙ ТҮСЕДІ. 2-3 КҮННЕН КЕЙІН БАСҚА БЕЛІЛЕРІ КӨРІНЕДІ.

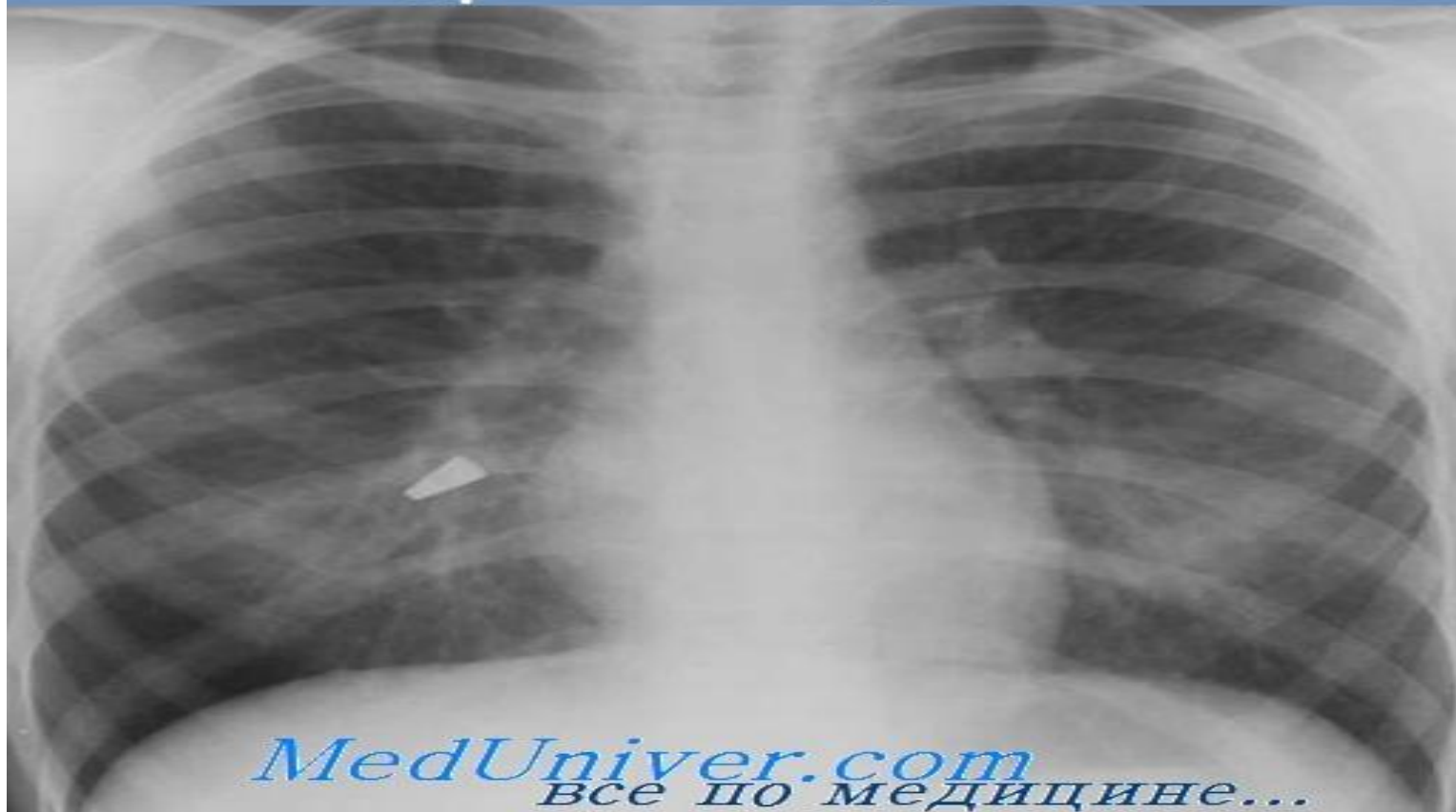- ҚАЙТАЛАМАЛЫ ЖӨТЕЛ АСФИКСИЯ: ОЛ ТЫНЫС АЛУ ЖОЛЫНДА ТҰРҒАН БӨГДЕ ДЕНЕНІҢ ОРНАЛАСУЫНА, МӨЛШЕРІНЕ БАЙЛАНЫСТЫ БОЛАДЫ. БАЛАДА ТЫНЫС АЛУ БҰЗЫЛАДЫ, ТҮНШЫҒУ СЕЗІМДЕРІ ПАЙДА БОЛАДЫ.

- ҚҰРҒАҚ, ЫЛҒАЛДЫ ХРИПТАР ЕСТІЛЕДІ.
- ДЕМІКПЕ
- ТЕМПЕРАТУРАСЫ ЖОҒАРЫ САНДА БОЛУЫ.
- ҚАН ТҮКІРУ
- ҚАЙТАЛАМАЛЫ ҚҰСУ
- ФОНАЦИЯНЫҢ БҰЗЫЛЫСЫ

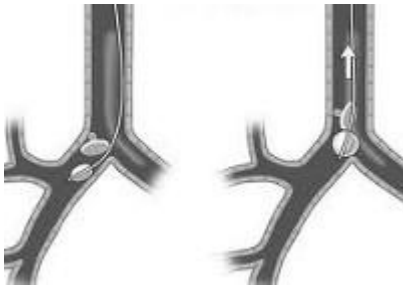


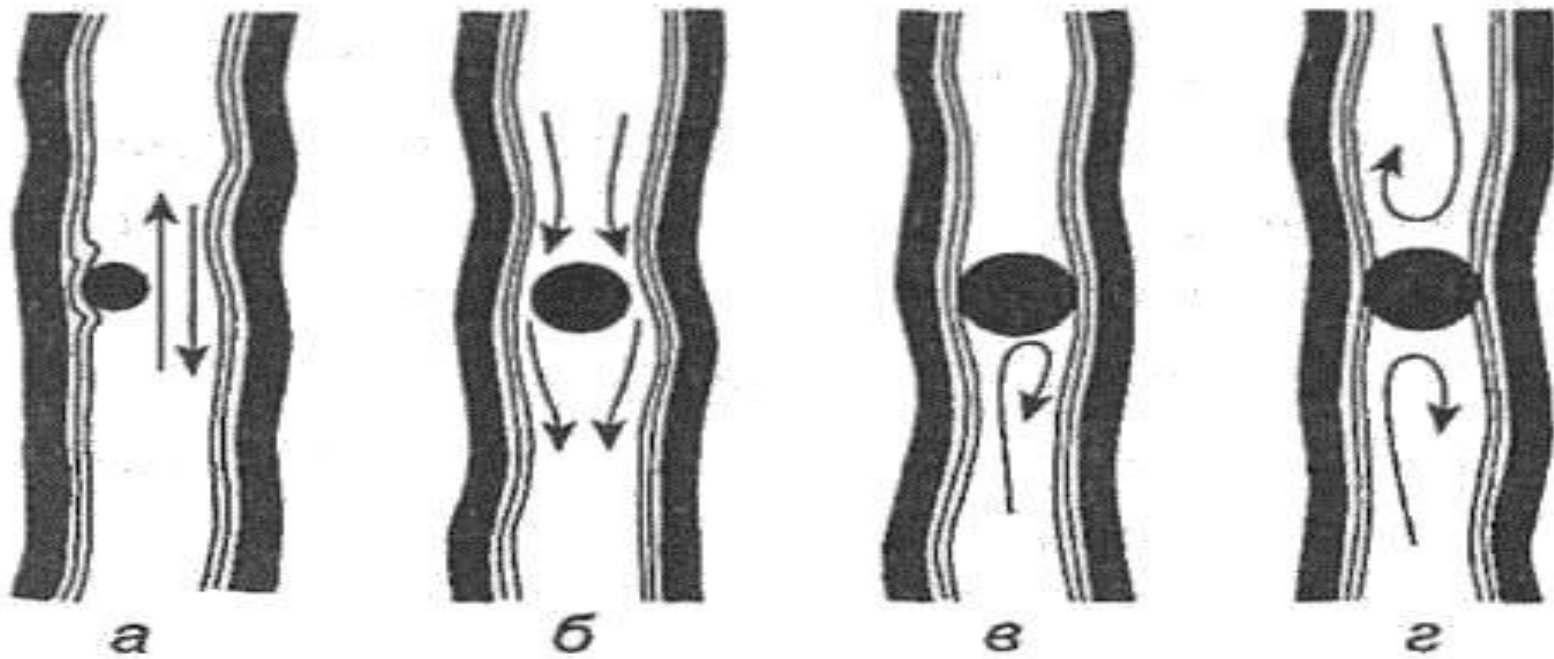
БРОНХТЫҢ ШЫРЫШТЫ ҚАБАТЫ ІСІНІП, ҚЫЗАРАДЫ, БРОНХИТ НЕМЕСЕ БРОНХОПНЕВМОНИЯ ДАМИДЫ. СОҢЫНДА ӨКПЕ АБСЦЕССИ ҚОСЫЛАДЫ. ОСЫ БЕЛГІЛЕРДІҢ БАРЛЫҒЫН ҚОСҚАНДА ГОЛЦКНЕХТА СИНДРОМЫ ДАМИДЫ.

Синдром Гольцкнехта



БӨГДЕ ДЕНЕНІ ЕРТЕ АНЫҚТАП КӨМЕК КӨРСЕТІЛМЕСЕ ЕКІНШІЛІКТІ АСҚЫНУЛАР БОЛАДЫ - ОҒАН (АТЕЛЕКТАЗ, АСПИРАЦИАЛЫҚ ПНЕВМОНИИЯ, БРОНХОЭКТАЗ, ПНЕВМОТОРАК, ІРІҢДІ ПЛЕВРИТ, ӨКПЕ АБСЦЕССИ.





СИРЕК ЖАҒДАЙДА:

-ҚОСЫМША АУРУЛАР-РИНИТ, АДЕНОИДТЫ ӨСІНДІ, НАРҚОҚ ЖАҒДАЙЫНДА.

БРОНХ БӘГДЕ ДЕНЕСІ ЕКІГЕ БӨЛІНЕДІ

ЭНДОГЕНДІ, ЭКЗОГЕНДІ, ОРГАНИКАЛЫҚ, ОРГАНИКАЛЫҚ ЕМЕС

- ЭНДОГЕНДІ: ТОНЗИЛЛЭКТОМИИ Я И АДЕНТОМИЯ, БРОНХТЫҢ ҚАТЕРСІЗ ІСІГІ КЕЗІНДЕ ЭНДОСКОПИЯЛЫҚ ЖОЛМЕН АЛЫПТАСТАУ КЕЗІНДЕ ТІНДЕРДІҢ ҚАЛЫП КЕТУІЖАТАДЫ.

-ЭКЗОГЕННЫЕ : МАЙДА МЕТАЛЛ ЗАТТАРЫ, СИНТЕТИКАЛЫҚ МАТЕРИАЛДАР,

ОРГАНИКАЛЫҚ: ДӨНДЕР, ЖАҢҒАҚТАР Т.Б

-ОРГАНИКАЛЫҚ ЕМЕС: (МОНЕТА, СКРЕПКИ, ШУРУПТАР, МОНШАҚ, ТҮЙМЕ, МАЙДА ОЙЫНШЫҚТАР) .

ДИАГНОСТИКА:

ДИАГНОСТИКАСЫ ҚИЫНДЫҚҚА СОҒАДЫ,АСПИРАЦИЯ ӘРДАЙЫМ АЙҚЫН КӨРІНЕ БЕРМЕЙДІ,СОНДЫҚТАН КӨБНЕСЕ ПУЛЬМАНОЛОГДАР БРОНХ-ӨКПЕ АУРУЛАРЫ ЕКЕН ДЕП ЕМДЕП ЖАТАДЫ.ЕГЕР - СОЗЫЛМАЛЫ БРОНХИТ, ПНЕВМОНИЯ, КОКЛЮШ, БРОНХИАЛДДЫ АСТМА ,АТАЛЕКТАЗ,ЭМФИЗЕМА Т.Б.ЖАҒДАЙЛАРДА БРОНХАТАРДА БӨГДЕ ДЕНЕ БАРМА ,ЖОҚПА ЕКЕНІНЕ КҮМӨНДАНЫП ӨКПЕ РЕНТГЕНОГРАФИЯСЫН ЖАСАУ КЕРЕК. ОСЫ КЕЗДЕ -БРОНХ ТАРЫЛУЫ, ЖЕРГІЛІКТІ ЭМФИЗЕМА,АТАЛЕКТАЗ,ӨКПЕ ТІНІНДЕ ОШАҚТЫ ИНФИЛЬТРАТ АНЫҚТАЛЫНАДЫ.

ҚОСЫМША РЕТІНДЕ: КОМПЬЮТЕРЛІ ТОМОГРАФИЯ, ЯМР, БРОНХОГРАФИЯ. БРОНХОСКОПИЯ. БРОНХ САҢЫЛАУЛАРЫНА ЖАҚСЫЛАП САНАЦИЯ ЖАСАУ, АНТИБИОТИКОТЕРАПИЯ КУРСЫН ЖҮРГІЗІП ҚАЙТАДАН ЭНДОСКОПИЧЕСКИЯ ЖАСАУ.

ЖЕДЕЛ КӨМЕК

1. БРОХҚА БӨГДЕ ДЕНЕ ТҮСІП КЕТСЕ: БІРДЕН ТЕРЕҢ ТЫНЫС АЛМАУ КЕРЕК , 4-5 РЕТ ӨЗІН КҮШТЕП ҚАТТЫ ЖӨТЕЛУ КЕРЕК.

2. ЭФФЕКТ БОЛМАСА :БІР ҚОЛЫН ЖҰДЫРЫҚҚА ТҮЙІП ІШТІҢ ЖОҒАРҒЫ БӨЛІГІНЕ ҚОЮ,БІРДЕН ҚАБЫРҒА АСТЫНА ОРНАЛАСТЫР, ЕКІНШІ ҚОЛДЫҢ АЛАҚАНЫМЕН БІРІНШІ ҚОЛДЫҢ ЖҰДЫРЫҒЫНЫҢ ҮСТІНЕ ҚОЙЫП 4 РЕТ АРТҚА ҚАРАЙ БІР ҚАЛЫПТА ЖЫЛДАМ БАСУ КЕРЕК.

БҰЛ ӘРЕКЕТ КЕУДЕ,ҚҰРСАҚТАҒЫ ҚЫСЫМЛЫ КӨТЕРІП БӨГДЕ ЗАТТЫ ШЫҒАРУ ҮШІН ЖАСАЛАДЫ. СОСЫН БІРДЕН АЛДЫНДА ТҰРҒАН ОРЫНДЫҚТЫҢ АРҚАСЫНА ЕНКЕЙІП ІШІНІҢ ЖОҒАРҒЫ ЖАҒЫН ТІРЕЙДІ.

ТАҒЫ БІР КӨМЕК:

АЛАҚАНМЕН НАУҚАСТЫҢ АРҚАСЫНАН ,ЖАУЫРЫН ОРТАСЫНАН 4-5 РЕТ ҰРҒЫЛАУ.ЕГЕР БАЛА БОЛСА ТІЗЕГЕ ІШІМЕН ЖАТҚЫЗЫП , БАСЫН ТӨМЕН ҚАРАТЫП АРҚАСЫНАН ҰРҒЫЛАУ КЕРЕК.

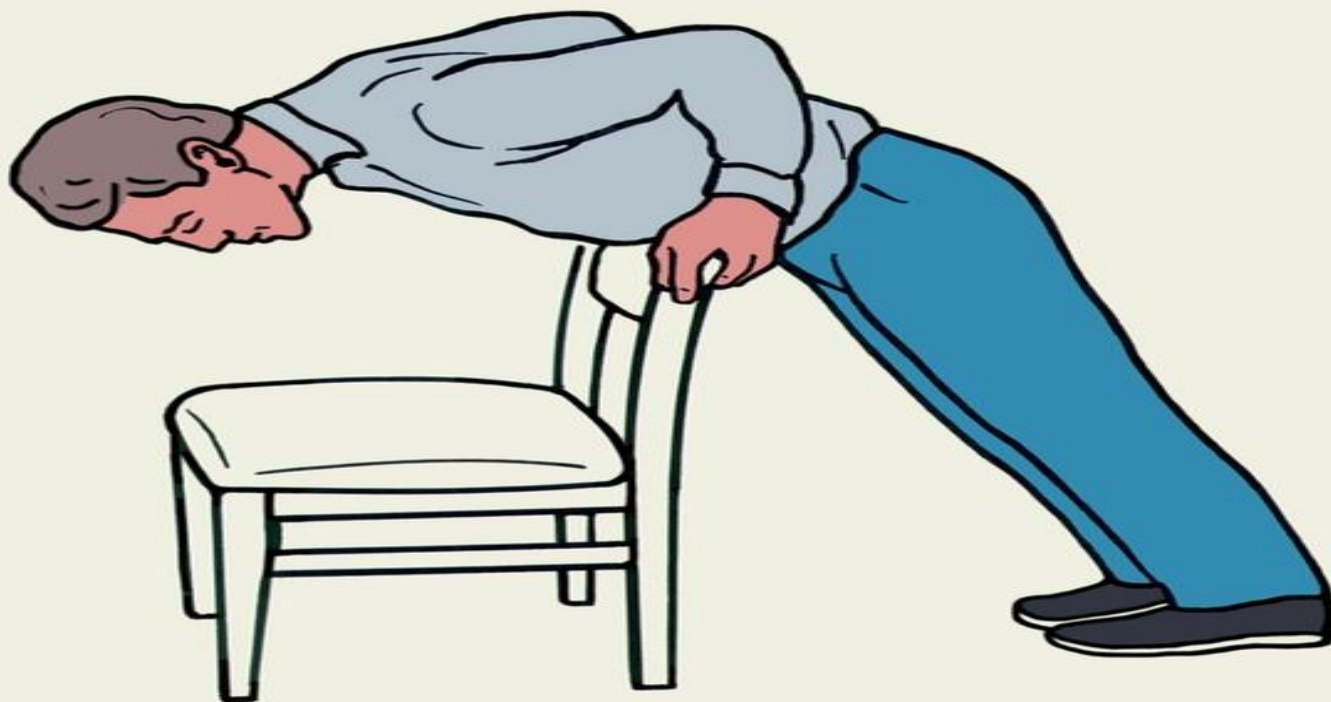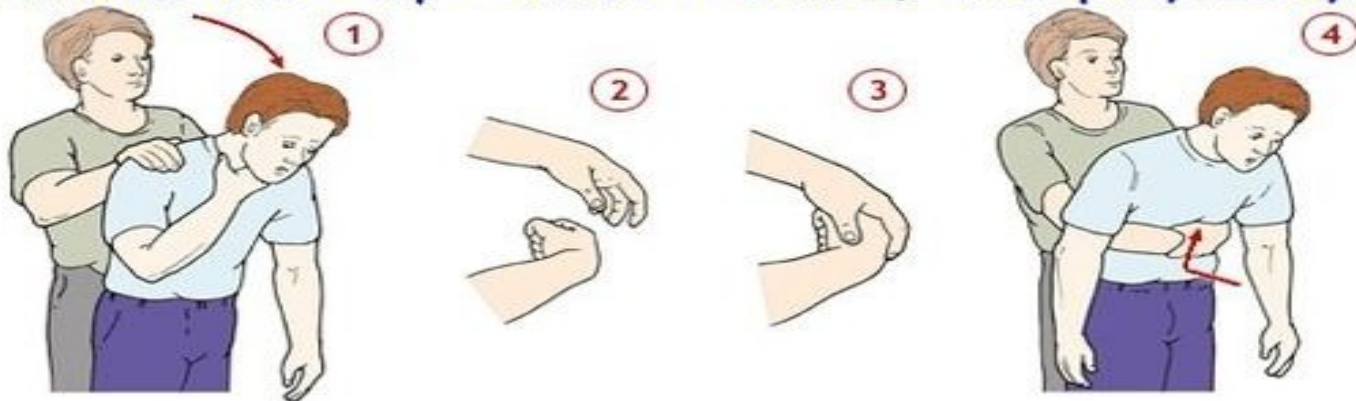
АЛДЫҢҒЫ ӘРЕКЕТТЕРДІҢ ОҢ НӘТИЖЕСІ БОЛМАСА: НАУҚАСТЫҢ АРҚАСЫНАН ТҰРЫП КЕУДЕСІН ЕКІ ҚОЛМЕН ҰСТАП,АЛДЫНАН ІШТІҢ ЖОҒАРҒЫ БӨЛІГІНДЕ ЕКІ ҚОЛДЫ БАЙЛАНЫСТЫРЫП 4 РЕТ АРТҚА ,ЖОҒАРЫҒА ҚАРАЙ ЖЫЛДАМ ҚИМЫЛМЕН ИТЕРЕМІН.

НАУҚАС ЕС ТҮССІЗЖАТСА : ҚАТТЫ ЖЕРГЕ БІР ҚЫРЫМЕН ЖАТҚЫЗЫП ЖЫЛДАМ ҚИМЫЛМЕН 4 РЕТ ОМЫРТҚА БАҒАНЫ БОЙЫМЕН ,ЖАУЫРЫННЫҢ ЖОҒАРҒЫ ЖАҒЫНАН ҰРҒЫЛАУ.

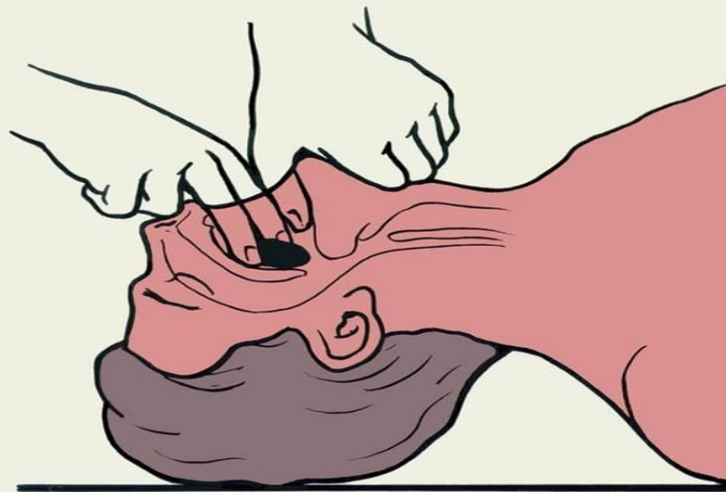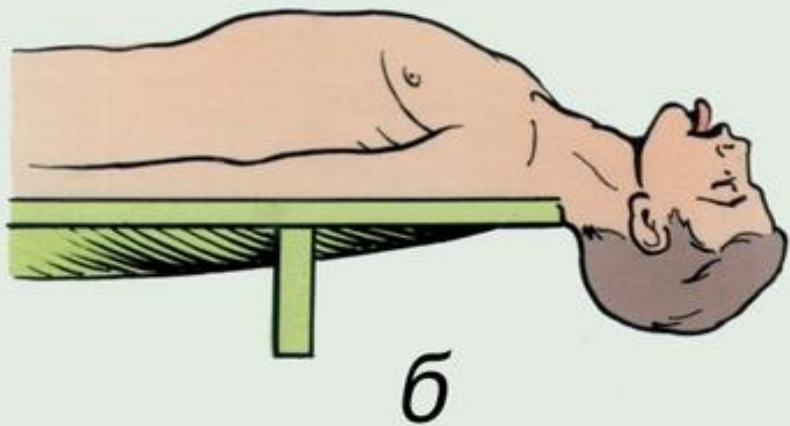
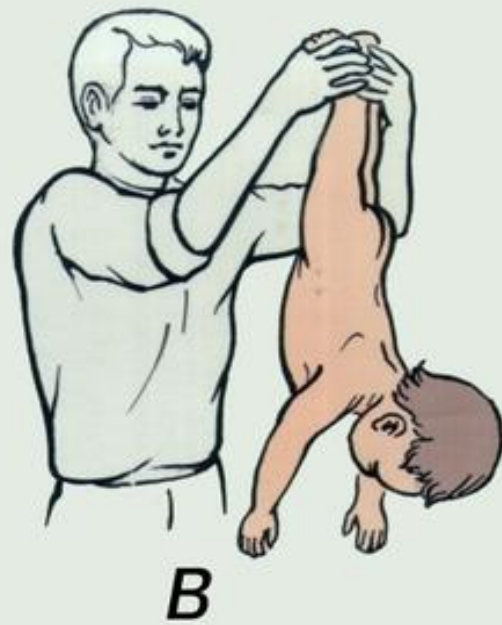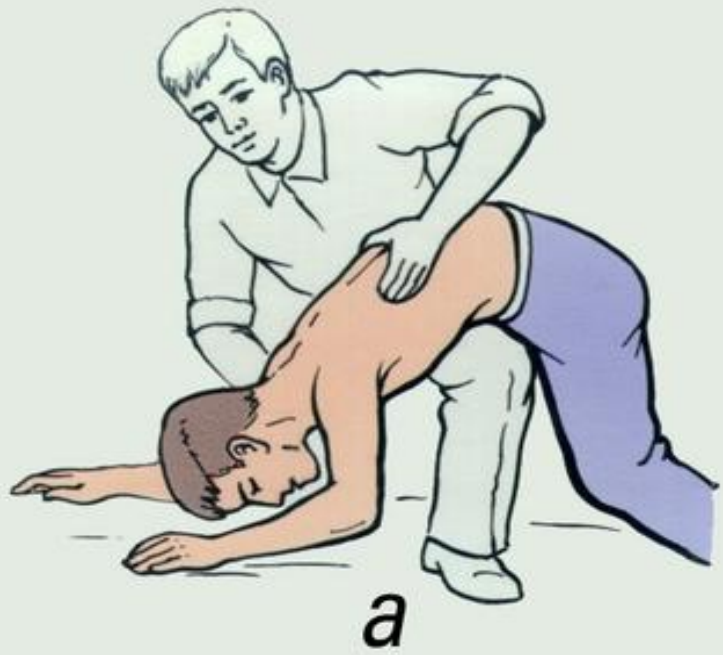НАУҚАСТЫ АРҚАСЫМЕН ЖАТҚЫЗЫП БІР ҚОЛЫН ЖҰДЫРЫҚҚА ТҮЙІП ІШТІҢ ЖОҒАРҒЫ БӨЛІГІНЕ ҚОЮ,БІРДЕН ҚАБЫРҒА АСТЫНА ОРНАЛАСТЫР,ЕКІНШІ ҚОЛДЫҢ АЛАҚАНЫМЕН БІРІНШІ ҚОЛДЫҢ ЖҰДЫРЫҒЫНЫҢ ҮСТІНЕ ҚОЙЫП 4 РЕТ АРТҚА ҚАРАЙ БІР ҚАЛЫПТА ЖЫЛДАМ БАСУ КЕРЕК. БӨГДЕ ЗАТ ЖҰТҚЫНШАҚҚА КЕЛСЕ НАУҚАСТЫҢ АУЗЫН АШЫП САУСАҒЫМЕН БӨГДЕ ДЕНЕНІ АЛЫП ТАСТАЙДЫ.

БӨГДЕДЕНЕНІ АЛЫП ТАСТАҒАН СОҢ ТЫНЫС АЛУЫ ҚАЙТА ҚАЛПЫНА КЕЛМЕСЕ: АУЫЗДАН - АУЫЗҒА,АУЫЗДАН -МҰРЫНҒА АУА БЕРУ.НАУҚАСТЫ БІРДЕН ГОСПИТАЛИЗАЦИЯЛАУ.

Порядок действий при оказании помощи поперхнувшемуся:







ЕМІНДЕ:

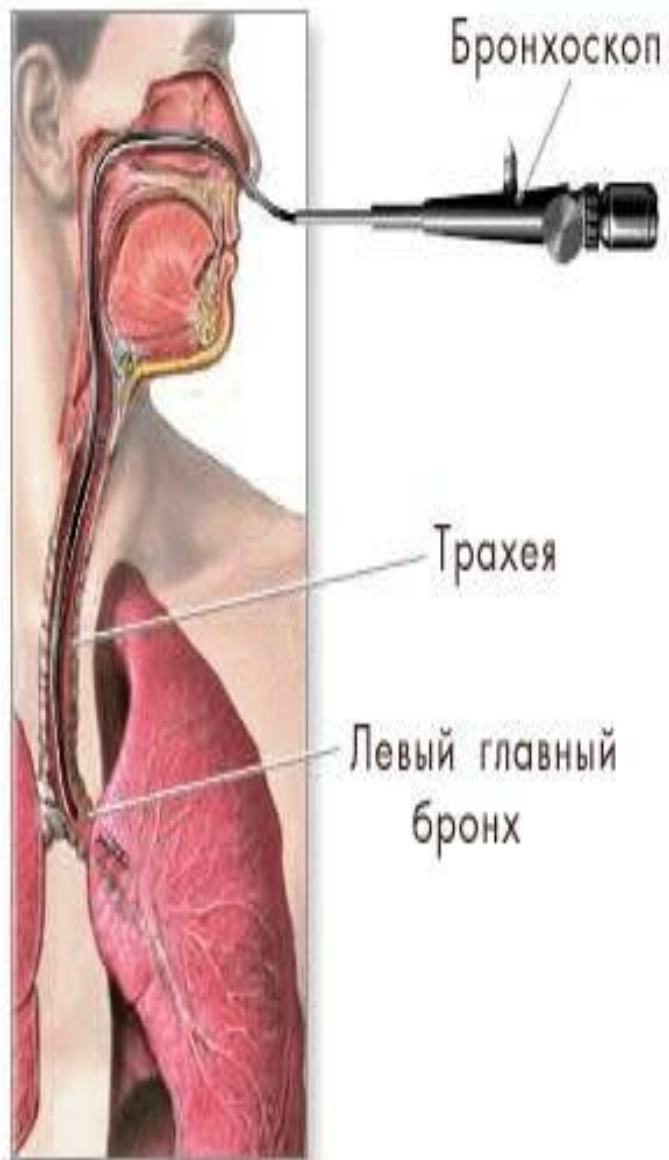БӨГДЕ ДЕНЕНІ ЭНДОСКОПИЯЛЫҚ ЖОЛМЕН АЛЫП ТАСТАУ, БРОНХОСКОПИЯНЫ ҚАЙТАЛАУ. БӨГДЕ ДЕНЕНІ АЛАРДА АБАЙЛАП ЖАЙМЕН ТУБУСТЫ ЕНГІЗІП АЛАДЫ, БРОНХОСКОППЕН ҚАРАП ОТЫРЫП, ДЕНЕНІ ЩИПЦИМЕН АЛЫП ТАСТАЙДЫ.

МЕТАЛДЫ ДЕНЕНІ- МАГНИТ КӨМЕГІМЕН АЛСАДА БОЛАДЫ.

БРОНХТЫҢ МАЙДА ТАРМАҚТАРЫНДА ТҰРЫП ҚАЛСА- ЭЛЕКТРООТСОСПЕН СОРЫП АЛАДЫ.КЕЙІН ҚАЙТАДА БРОНХОСКОПИЯНЫ ҚАЙТАЛАЙДЫ.

БӨГДЕ ДЕНЕ БРОНХҚА ЖАБЫСЫП АЛЫНБАСА -ХИРУРГИЯЛЫҚ ЖОЛМЕН ТОРАКОТОМИЯ ЖӘНЕ БРОНХОТОМИИЯ ЖАСАЙДЫ.

ХИРУРГИЯЛЫҚ ЕМГЕ ТАҒЫ КӨРСЕТКІШ(ЭНДОСКОПИЯ КЕЗДЕ АСҚЫНУ БОЛСА-БРОНХ ЖАРЫЛЫП КЕТСЕ,КӨП МӨЛШЕРДЕ ҚАН КЕТСЕ).



ЕМІНЕН КЕЙІНГІ ЖАҒДАЙЫ: ОҢ НӘТИЖЕЛІ.
БӨГДЕ ДЕНЕНІҢ АСҚЫНУЫ- ПЛЕВРА ЭМПИЕМАСЫ ,
ЖЫЛАНКӨЗДЕР, ПНЕВМОТОРАКС, ӨКПЕДЕН ҚАН КЕТУ, БРОНХ
ЖАРЫЛУ, ІРІҢДІ МЕДИАСТЕНИТ. БАЛАЛАРДА ЖИІ ІРІҢДІ АСФИКСИЯ
БОЛЫП ӨЛІПТЕ КЕТЕДІ.

ПРОФИЛАКТИКАСЫ- УЛКЕНДЕР БАЛАЛАРЫН БАҚЫЛАУДА ҰСТАУ, ӘР
ІС ӘРЕКЕТІНЕ ҚАРАП ЖҮРУ.

