С 30 сентября по 7 октября 2010 года специалистами кардиохирургического Центра принца Султана бен Абдель Азиза осмотр и консультаций проведены более 100 пациентам, РЭХ вмешательства выполнено – 11 больным.

Хирургическое лечение ВПС произведено 21 больным, из них 9 детей в возрасте до одного года и 12 - весом менее 10кг. (минимальный вес - 4,9кг).

В условиях ИК оперированы 16 больных.

Радикальная коррекция Тетрады Фалло:

1. Жакып Санжар, 5мес. Вес-8,5кг/Рост-65см.
2. Филатов Владислав, 7мес. Вес-7кг/Рост-71см.
3. Адил Диас, 9мес. Вес-9кг/Рост-75см.
4. Бахриева Айша, 11мес. Вес-7,5кг/Рост-72см.
5. Астанин Данил, 1г7мес. Вес-11кг/Рост-90см.
6. Касымкулов Куаныш, 3г2мес. Вес-13кг/Рост-81см.
7. Айжарык Диас, 3г11мес. Вес-16кг/Рост-97см.
8. Ахметкерим Дильназ, 4г. Вес-15кг/Рост-103см.
9. Ишанов Артур, 6л. Вес-16кг/Рост-110см.

Индекс Nakata=(S ПЛА+S ЛЛА)/BSA=165-215 (мм2/м2)

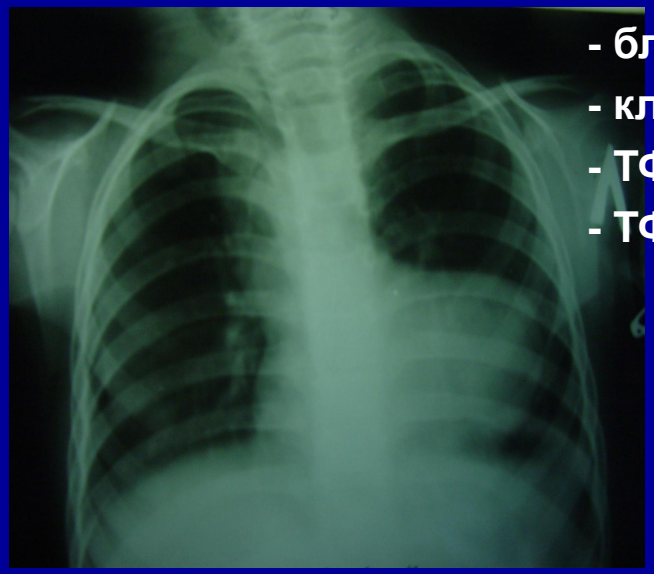

Варианты тетрады Фалло:

- бледная форма ТФ
- классическая форма ТФ
- ТФ с атрезией легочной артерии
- ТФ с агенезией легочного клапана

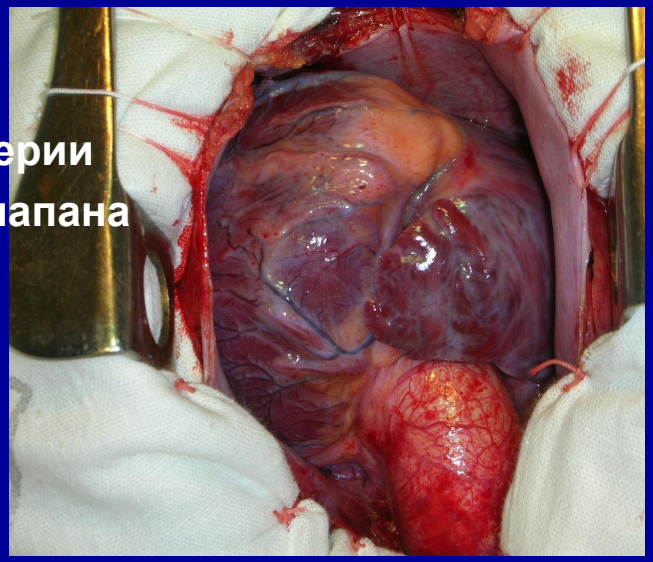

Пластика ДМЖП синтетической заплатой “Гортекс”:

1. Рахимжан Бейбарыс, 4мес. Вес-4,9кг/Рост-54см.
2. Рысмолда Аружан, 8мес. Вес-7кг/Рост-69см.
3. Оспан Акарыс, 1г6мес. Вес-9кг/Рост-78см.
4. Тохтарбек Омар, 1г9мес. Вес-9кг/Рост-87см.
5. Сисен Нуршат, 2г3мес. Вес-10кг/Рост-88см.
6. Ергазы Бекжан, 3г. Вес-12кг/Рост-93см.

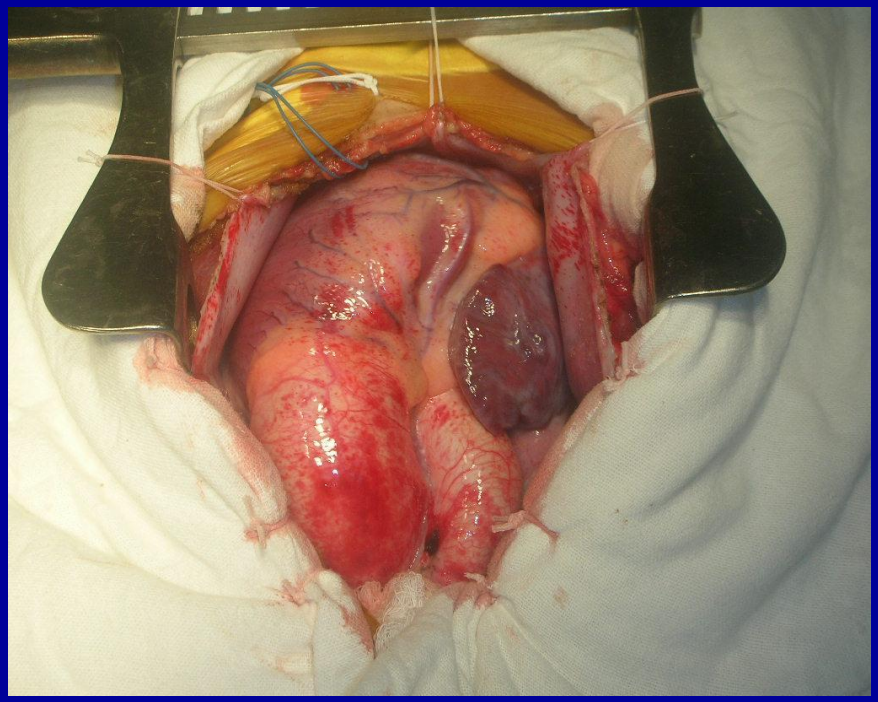

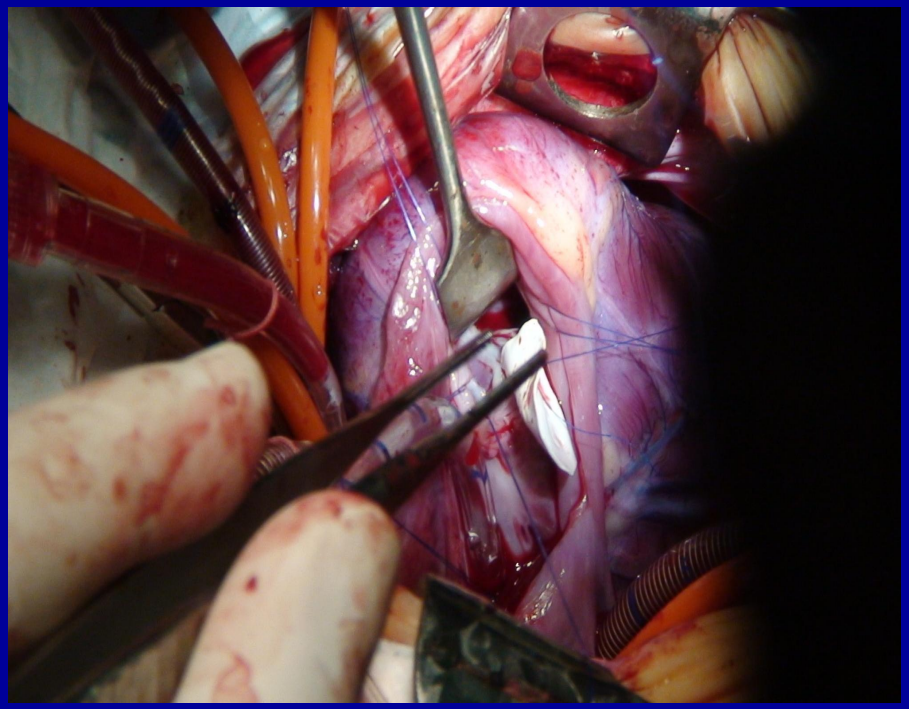

Толемисова Динара, 29 лет
Д/з: ВПС. ДМПП.
Операция – Пластика ДМПП заплатой из аутоперикарда

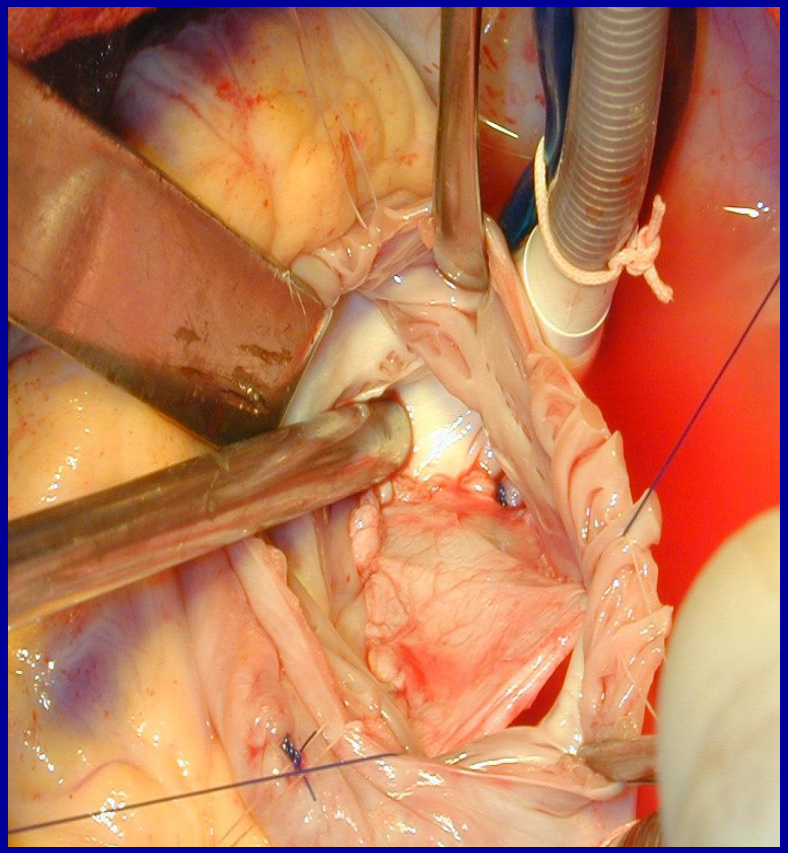

Батырхан Ильяс, 5 лет
Д/з: ВПС. Коарктация аорты.
Операция – резекция коарктации Ао с расширением аорты заплатой из ксеноперикарда

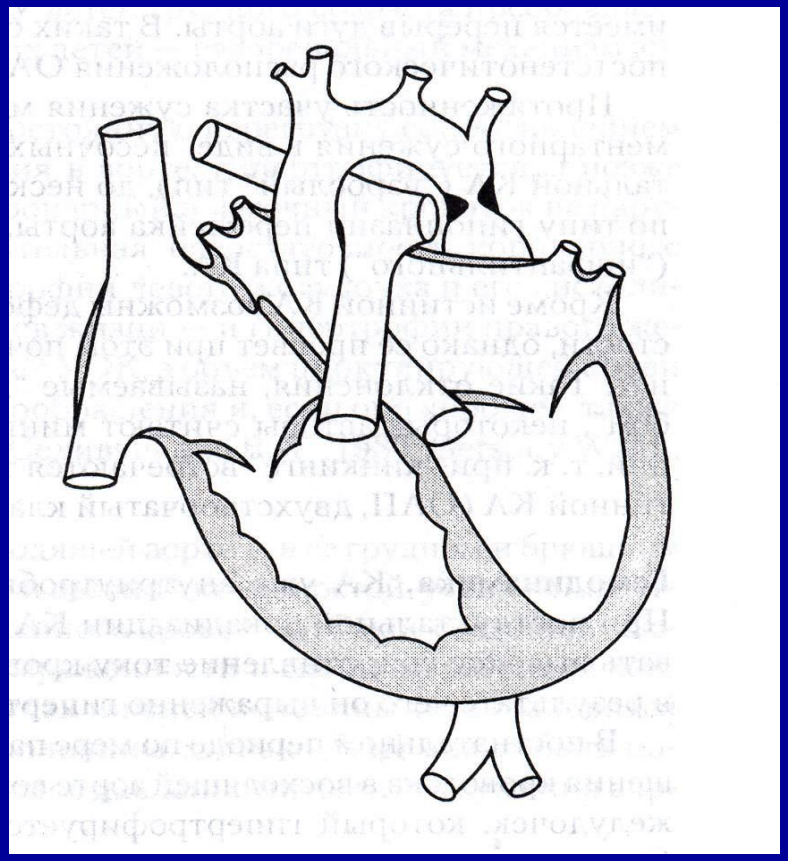

Двунаправленный кавопульмональный анастомоз (операция Глена)

1. Толепберген Жанерке, 7мес. В-6кг/Р-64см.
   Д/з: Декстракардия. ВПС. АВК, п/ф с Атрезией ЛА, Iтип. НАП.

2. Лесбек А., 8мес. В-8кг/Р-72см.
   Д/з: ВПС. АВК, п/ф. ТФ. Доп. ВПВ. НАП.

3. Медетхан Сунгат, 5мес. В-6кг/Р-62см.
   Д/з: ВПС. ЕЖС. ТМС. ДМЖП. Атрезия ТК. Единое предсердие.

4. Рахимжанов Бахтияр, 2г5мес. В-12кг/Р-89см.
   Д/з: ВПС. КорригТМС. ДМЖП. ДМПП. СЛА.

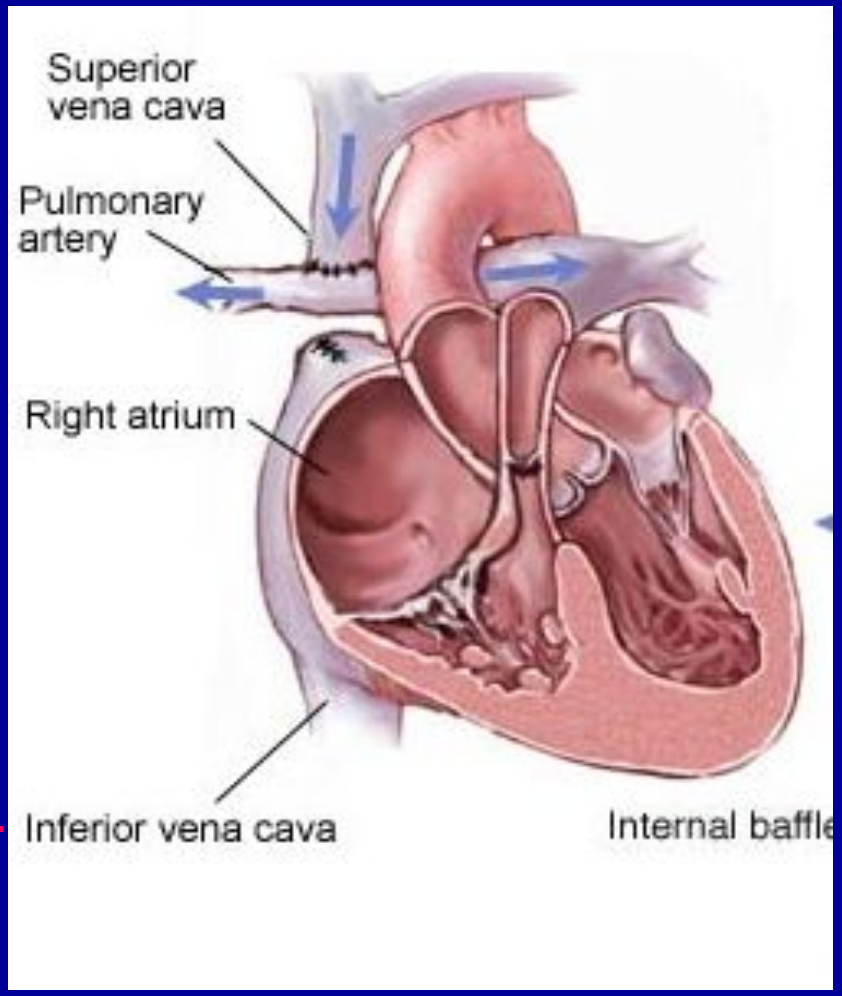

8.10.2010г. - Пластика ДМЖП синтетической заплатой “Гортекс” в условиях ИК и ФХКП:
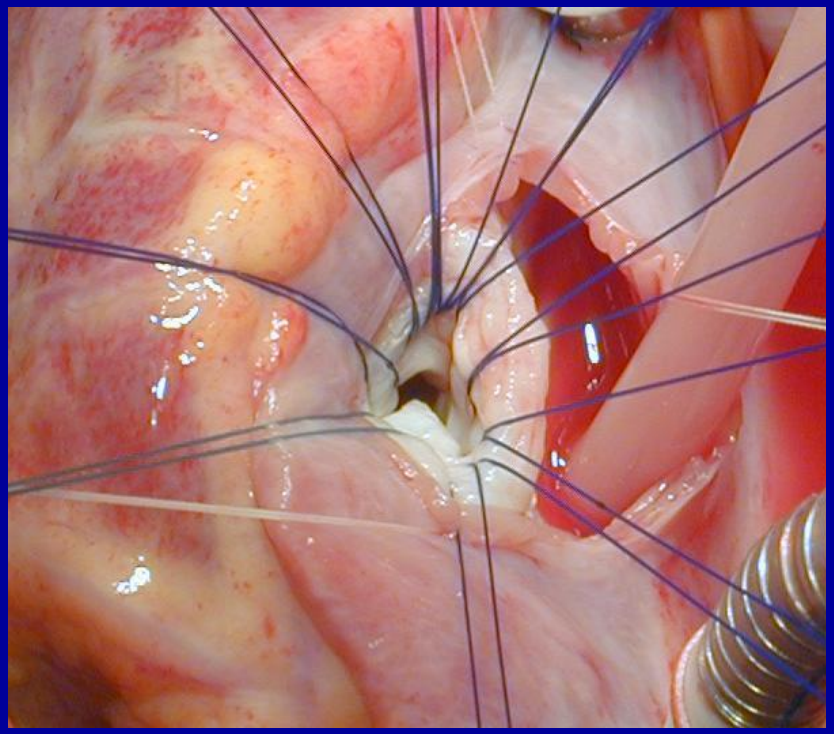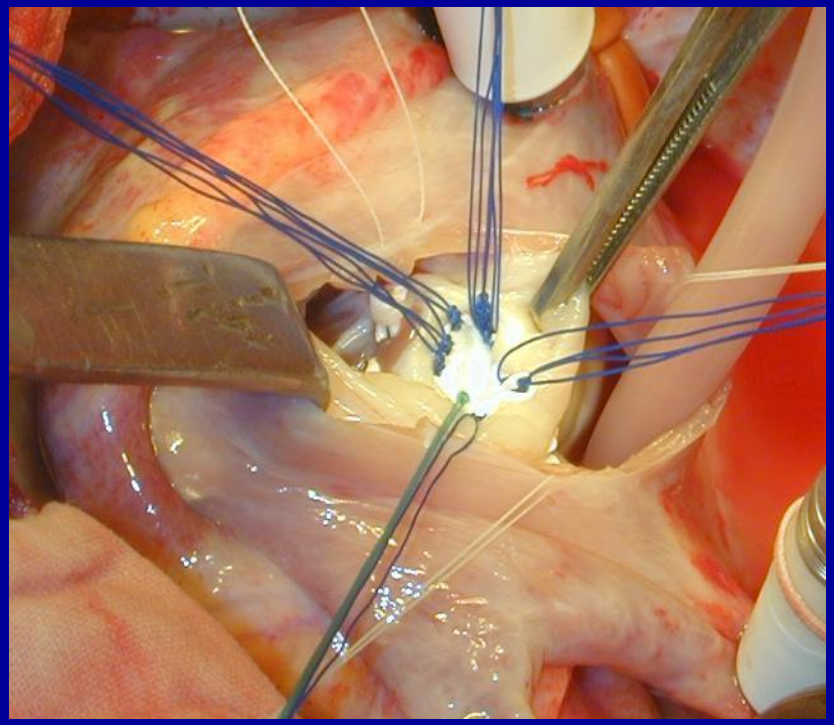
1. Саметхан Ерасыл, 3г4мес. Вес-14кг/Рост-96см.
2. Авазова Индира, 5лет. Вес-14кг/Рост-95см