Эпилепсия

ЛЕКЦИЯ №3 (ЧАСТЬ 2) ЭПИЛЕПТИЧЕСКИЕ СИНДРОМЫ С ДЕБЮТОМ В НЕОНАТАЛЬНОМ ПЕРИОДЕ

Доброкачественные приступы новорожденных

доброкачественные семейные приступы новорожденных (ДСПН)

несемейные приступы новорожденных (ДНПН)

ДСПН заболевание дебют на 2-3 день жизни;

при ДНПН на 4и 6 днем жизни («судороги пятого дня»)

Преобладают клонические судороги, приступы апноэ, реже - генерализованные судорожные приступы.

Тонические судороги могут встречаться при ДСПН, а при ДНПН это критерий исключения.

Доброкачественные приступы новорожденных

- Стартовое лечение – фенобарбитал- доза 15-75мг/сутки (4-15мг/кг/сутки) 2 раза в день.
- Вальпроаты – депакин в форме сиропа в дозе 15-30 мг/кг/сутки (50-150 мг/сутки) в 3 приема.
- Карбомазепин - Тегретол в сиропе в дозе 30-100мг/сутки (10-20мг/кг/сутки) в 2-3 приема.

Симптоматические приступы новорожденных.

- В основе заболевания лежат чаще всего различные формы перинатальной энцефалопатии.
- Начинаются в течении первой недели жизни.
- Наблюдается большое разнообразие приступов: генерализованные, фокальные тонические, фокальные клонические, миоклонические.
- В неврологическом статусе – диффузная мышечная гипотония (реже – гипертонус), очаговые симптомы, возможны менингеальные симптомы, вегетативно-висцеральные нарушения.

Доброкачественная миоклоническая эпилепсия младенчества

- Дебют в возрасте 4 месяцев до 3 лет.
- Эпилептический миоклонус возникает преимущественно в мышцах шеи и проксимальных отделах верхних конечностей: короткие кивки с легким наклоном туловища вперед, мгновенным подниманием плеч и разведением локтей в стороны.
- Обычно приступы серийные, с учащением после пробуждения.
- Сознание в момент приступа не нарушено.

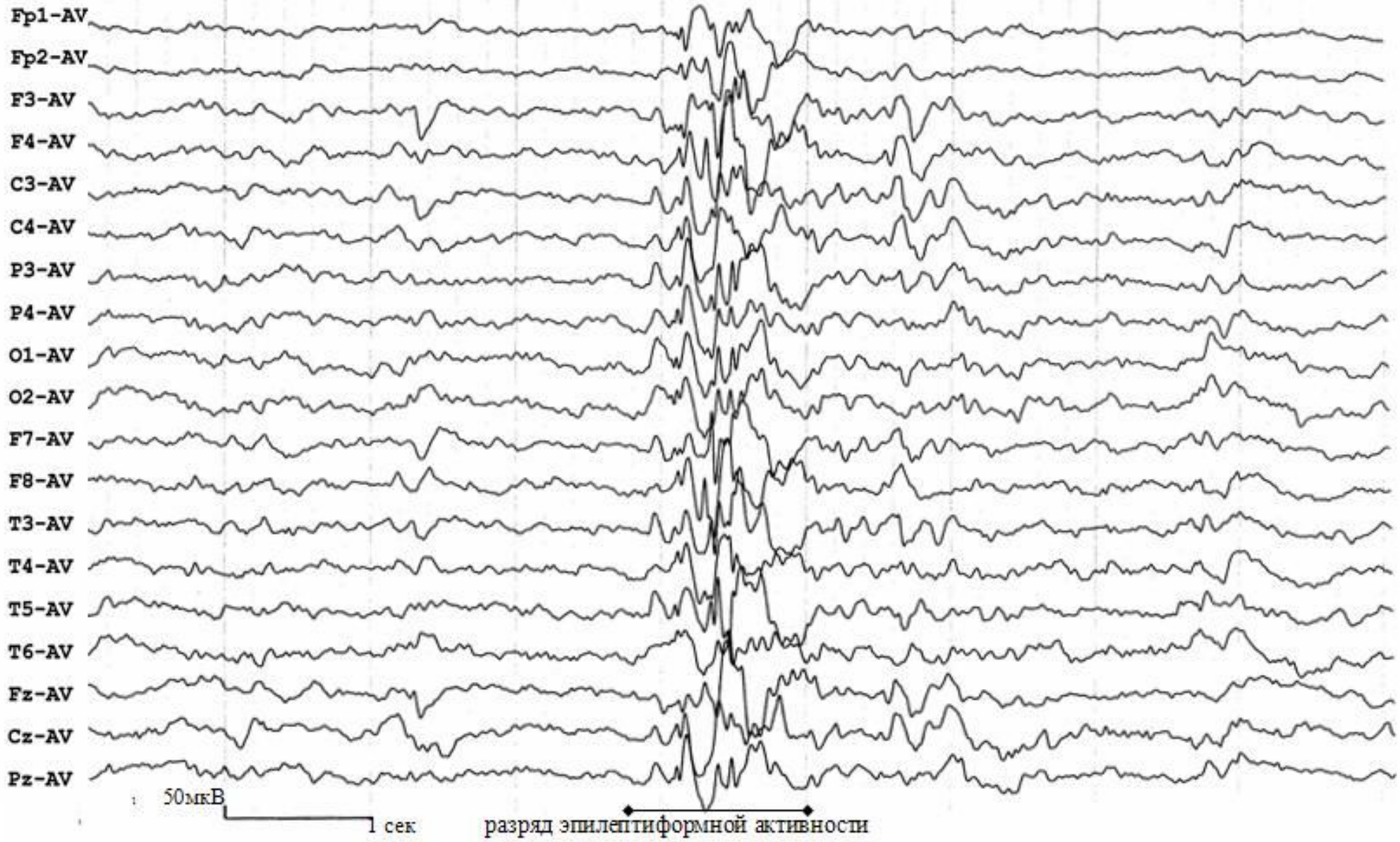

Рисунок 4.1. *Мальчик, 4 года. Доброкачественная миоклоническая эпилепсия младенчества.* На ЭЭГ во время сна (I стадия non-REM-сна) на фоне дезорганизованной полиморфной кривой зарегистрирована генерализованная эпилептиформная активность, представленная в виде разряда билатеральных комплексов «пик-волна» и «полипик-волна» с частотой 2,5-4,5 кол./с, амплитудой более 450 мкВ.

Генерализованные формы эпилепсии Доброкачественная миоклоническая эпилепсия младенчества

- Стартовая терапия: Депакин – сироп, хроно 300-1500 мг/ сутки, (15-50мг/кг/ сутки)
- Суксилеп в дозе 250-750 мг/сутки (15-25мг/кг/сутки) в 2-3 приема.
- Топамакс 25-100 мг/сутки (3-5 мг/кг/сутки)
- Фризиум 5-20 мг/сутки, (0,5-1,0 мг/кг\сутки) в 2 приема.

Эпилептические энцефалопатии младенчества и детского возраста.

- Ранняя младенческая эпилептическая энцефалопатия
- Ранняя миоклоническая энцефалопатия
- Синдром Веста
- Синдром Леннокса-Гасто
- Тяжелая миоклоническая эпилепсия младенчества

Ранняя младенческая эпилептическая энцефалопатия (**синдром Отахара**)

- Этиология: пренатальный поражение ГМ (врожденные мальформации, нейро-кожные синдромы, подострая диффузная энцефалопатия)
- Дебют: до 3-х месяцев, обычно на 1-ом месяце
- Основной тип приступов – тонические спазмы продолжительностью 10с в виде серий
- Также могут быть короткие фокальные приступы (гемиконвульсии)
- Критерий исключения – миоклонические приступы

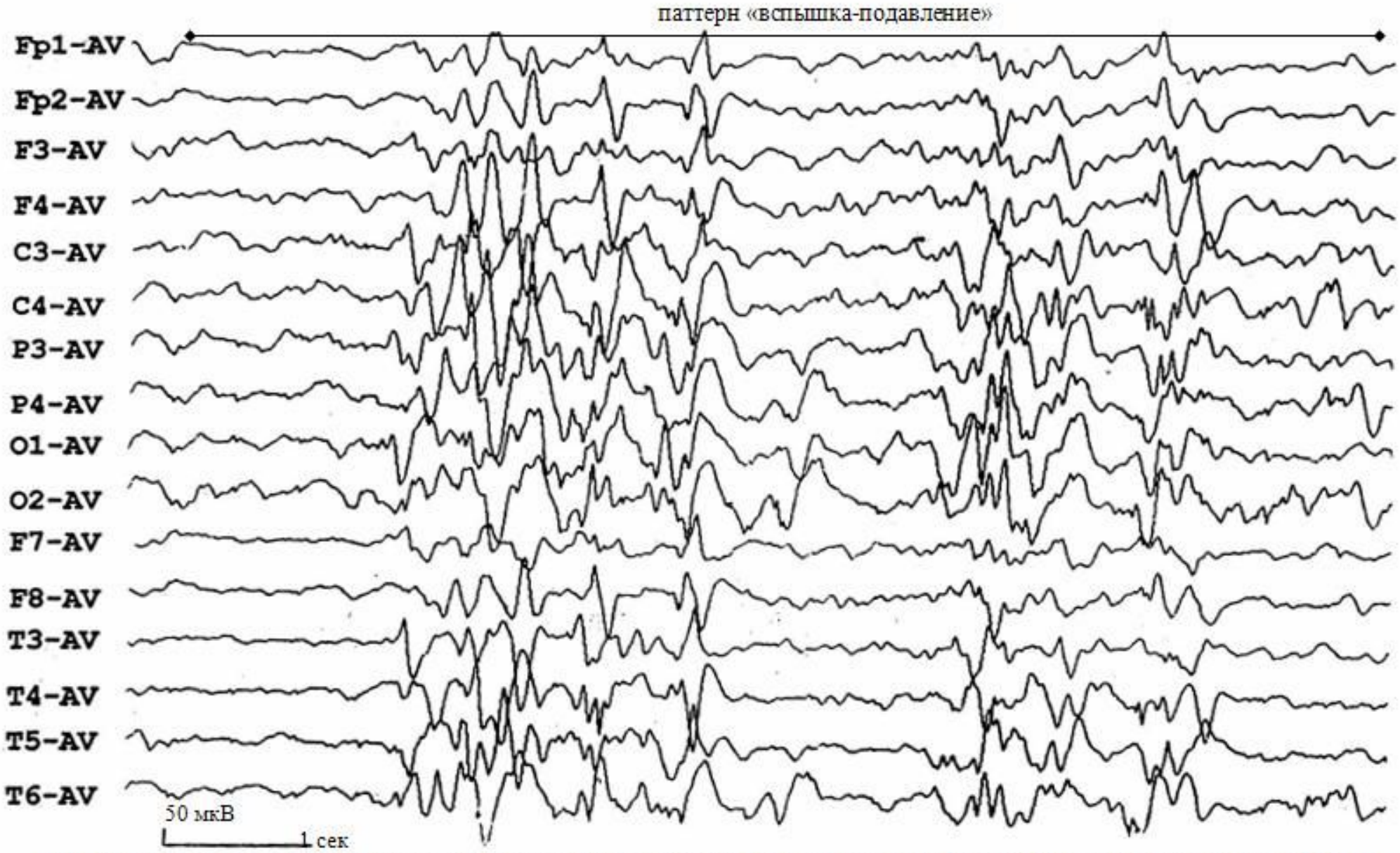

Рисунок 4.32. *Девочка, 3 месяца. Синдром Отахара.* На ЭЭГ в состоянии бодрствования регистрируются генерализованные разряды (длительностью до 2 сек) билатеральных тета- и дельта- волны амплитудой до 340 мкВ, сочетающиеся с множественными спайками, острыми волнами, комплексами «острая-медленная волна» с частотой варьирующей от 1,5 до 4,5 кол./с, амплитудой до 230 мкВ, чередующиеся с периодами полиморфной кривой не высокой амплитуды (паттерн «вспышка-подавление»).

Лечение **синдрома Отахара**

- Стартовая терапия – топирамат. Топамакс в высоких дозах (10-15 мг/кг/сут) в 2 приёма.
- Препарат второго выбора – вальпроевая кислота. Конвулекс (30-80 мг/кг/сут) в 3 приёма.
- Препарат третьего выбора - барбитуровая кислота. Фенобарбитал (5-15 мг/кг/сут) в 2 приёма.
- Препарат четвёртого выбора – вигабатрин. Сабрил (50-100 мг/кг/сут) в 2 приёма.

Ранняя миоклоническая энцефалопатия (**синдром Айкарди**)

- Этиология: определенную роль могут играть врожденные нарушения метаболизма
- Дебют: в первые 3 месяца,нередко на первой неделе жизни
- Облигатный тип приступов – эпилептический миоклонус в виде молниеносных фрагментарных подергиваний, преимущественно, в мышцах конечностей и лицевой мускулатуре.
- Характерно статусное течение приступов с самого начала заболевания

Лечение **синдрома Айкарди**

- Стартовая терапия – вальпроаты. Конвулекс в дозе 30-100мг/кг/сут в 3 приёма.
- Препараты второго выбора – барбитураты. Фенобарбитал в дозе 5-20 мг/кг/сут в 2 приёма.
- Препараты третьего выбора – бензодиазепины. Фризом в дозе 5-15 мг/сут в 2-3 приёма.
- Рекомендуемые комбинации: вальпроаты+бензодиазепины, вальпроаты+барбитураты, барбитураты+бензодиазепины
- При полной неэффективности АЭП – комбинация их с ГКС.
- Прогноз безнадежный, резистентность к терапии, трансформируется в синдром Веста.

Синдром Веста

- Симптоматическая, или предположительно, симптоматическая, генерализованная форма эпилепсии.
- Этиология: мальформация сосудов ГМ изолированная или в комбинации с нейро-кожными синдромами; туберозный склероз; наследственные дефекты метаболизма; хромосомные аномалии; гипоксически-ишемическая энцефалопатия.
- Дебют: на первом году жизни, чаще - между 3-м и 7-м месяцами.
- Трансформация в фокальные формы эпилепсии, реже – в синдром Леннокса-Гасто

Диагностические критерии **синдрома Веста**

1. Особый тип эпилептических приступов – инфантильные спазмы (массивные миоклонические и (или) тонические, про- и (или) ретропульсии, симметричные и (или) ассиметричные, серийные и (или) изолированные спазмы аксиальной и конечностной мускулатуры
2. Изменение на ЭЭГ в виде гипсаритмии
3. Задержка психомоторного развития

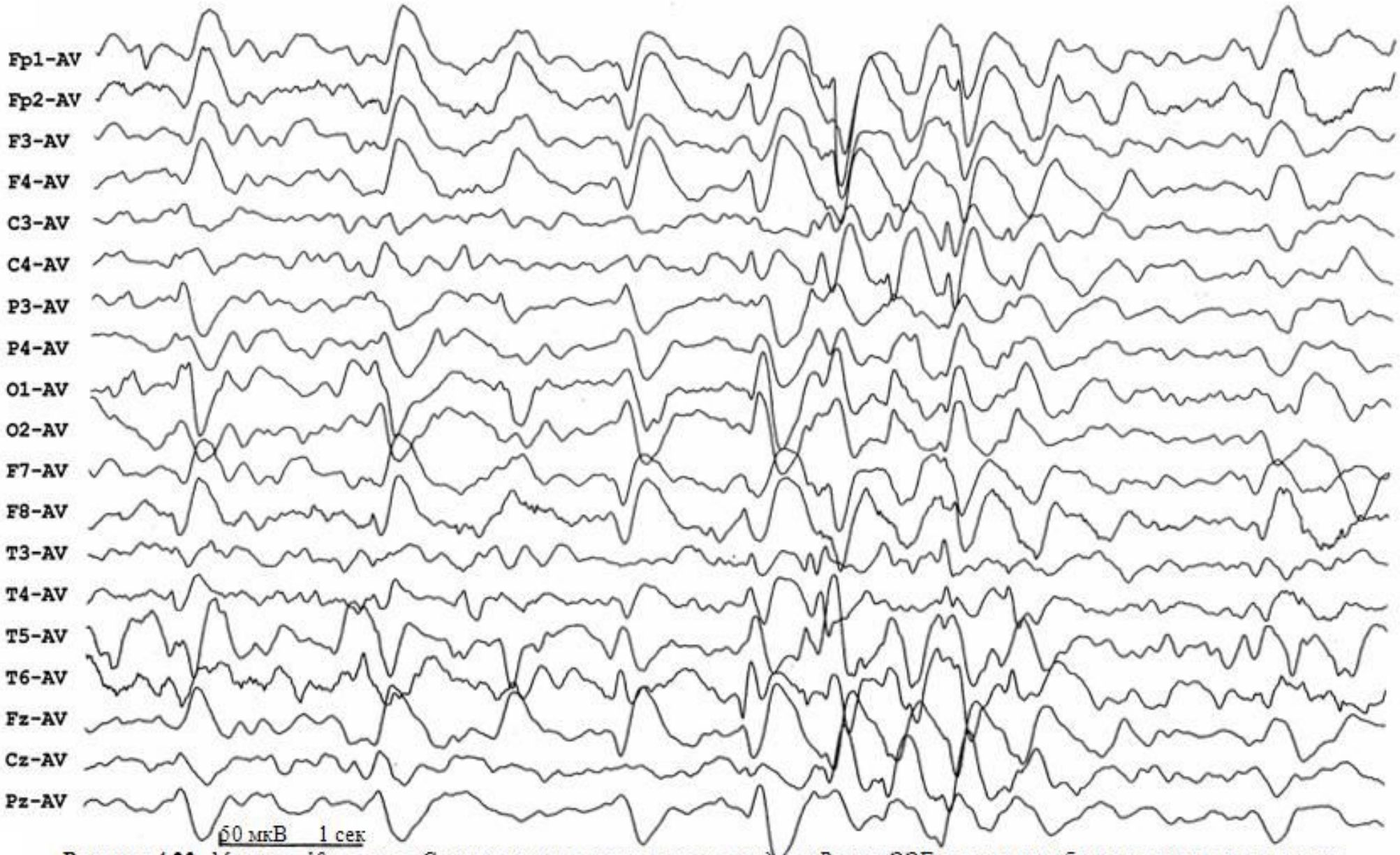

Рисунок 4.23. *Мальчик, 10 месяцев. Симптоматическая эпилепсия, синдром Веста.* ЭЭГ в состоянии бодрствования представлена дезорганизованной очень высокоамплитудной (до 400 мкВ) медленной активностью с частотой 1,5-2 кол./с, билатеральной синхронией в лобных областях и эпилептиформной активностью, выраженной в виде мультифокальных высокоамплитудных острых волн и комплексов «острая-медленная волна» (паттерн атипичной гипсаритмии).

Лечение **синдрома Веста**

- Стартовое лечение – вигабатрин. Сабрил в дозе 50-150 мг/кг/сут в 2 приема.
- Препарат второго выбора – вальпроевая кислота. Конвулекс в дозе 30-100 мг/кг/сут в 3 приема.
- Препарат третьего выбора – топирамат. Топамакс в дозе 5-15 мг/кг/сут.
- При неэффективности монотерапии АЭП возможны комбинации: вигабатрин+вальпроаты, вальпроаты+топираматы.
- При неэффективности – ГКС (синактен-депо, метипред, преднизолон)

Тяжелая миоклоническая эпилепсия младенчества (**синдром Драве**)

- Криптогенный эпилептический синдром, имеющий черты как генерализованные, так и фокальные проявления.
- Дебют: на первом году жизни (обычно 2-10 мес.)
- Начало: с фебрильных судорог или с альтернирующих гемиконвульсий.
- В развернутой стадии: полиморфизм приступов (клонические приступы с альтернирующими гемиконвульсиями, атипичные абсансы, , фокальные моторные пароксизмы, генерализованные судорожные приступы)
- Облигатный симптом: миоклонические приступы – изолированные, ассиметричные, асинхронные подергивания в конечностях (редко в начале заболевания)

Диагностика **синдрома Драве**

- Неврологический статус: мышечная гипотония, атаксия, признаки пирамидной недостаточности, фотосенситивность, задержка психического и речевого развития – облигатный признак.
- ЭЭГ: выраженное замедление биоэлектрической активности, устойчивое доминирование тета-ритма с частотой 4-5 Гц с «вплетением» дельта-волн.
- МРТ: признаки диффузной кортикальной и субкортикальной дисплазии, умеренная вентрикуломегалия.

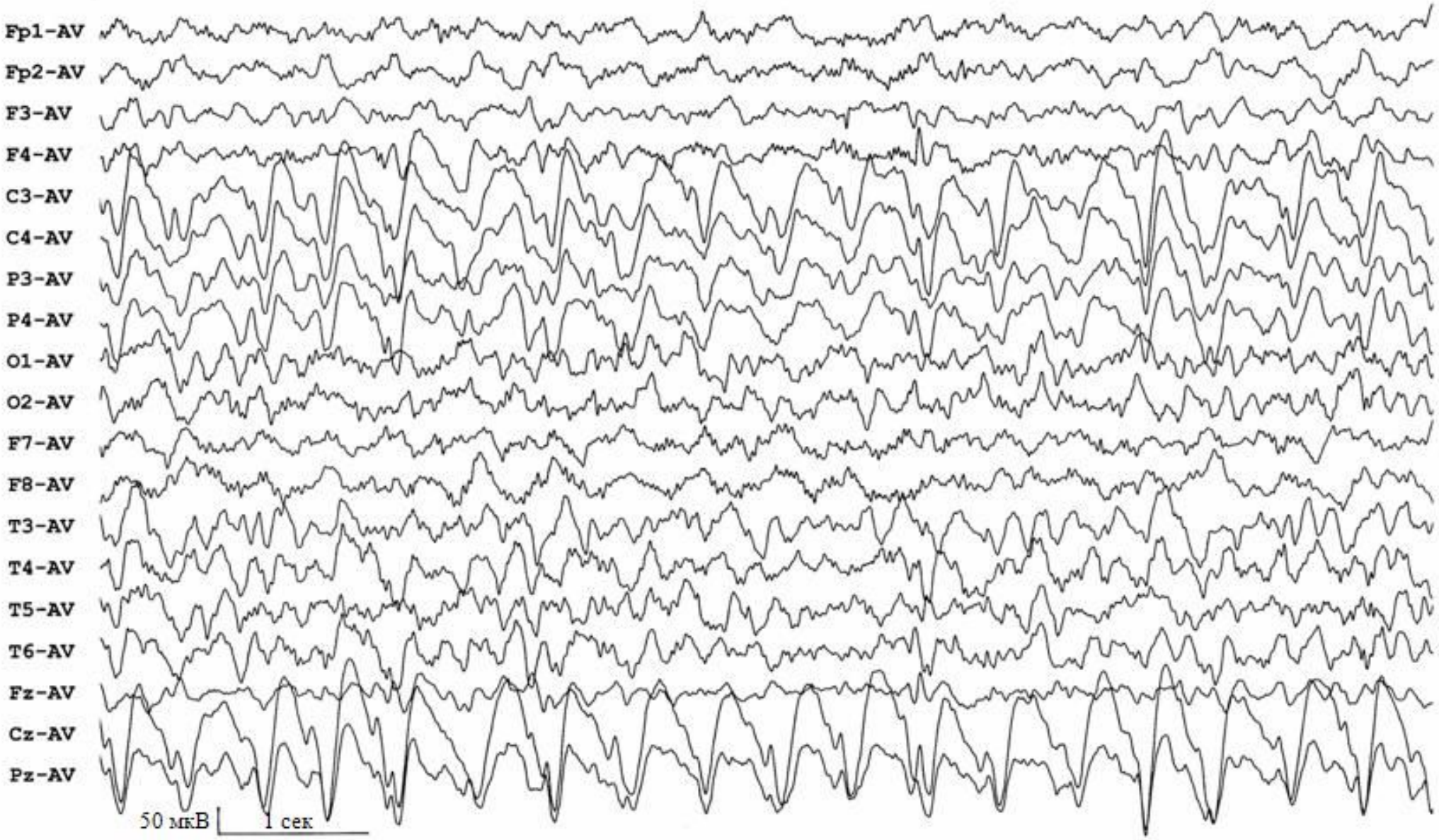

Рисунок 5.2.а. *Девочка, 3 года. Миоклоническая эпилепсия младенчества.* На ЭЭГ в состоянии бодрствования на фоне дезорганизованной полиморфной кривой представлена билатерально-синхронная эпилептиформная активность в виде медленных комплексов «острая-медленная волна» с частотой 1,5-2 кол./с, амплитудой до 320 мкВ в центрально-теменных отделах.

Лечение синдрома Драве

- Стартовое лечение – топирамат. Сабрил в дозе 3-10 мг/кг/сут в 2 приема.
- Препарат второго выбора – вальпроевая кислота. Конвулекс в дозе 30-100 мг/кг/сут в 3 приема.
- Препарат третьего выбора – барбитуровая кислота. Фенобарбитал в дозе 3-10 мг/кг/сут в 2 приема.
- При неэффективности монотерапии АЭП возможны комбинации: вальпроаты+топираматы, +бензодиазепины.
- Карбамазепин, ламотриджин, фенитоин противопоказаны ввиду высокого риска аггравации приступов.

Синдром Леннокса – Гасто

- Дебют в возрасте от 2 до 8 лет.
- Характерны задержка психического развития и нарушение поведения.

Очень часто происходит внезапное сгибание шеи, наклон туловища, падение вперед.

Могут быть атипичные абсансы: во время приступа растерянный взгляд, гипомимия поддергивание лицевой мускулатуры, век, губ, короткие кивки. У 75% больных СЛГ – эпилептический статус, приступы обычно возникают в утренние часы или после пробуждения.

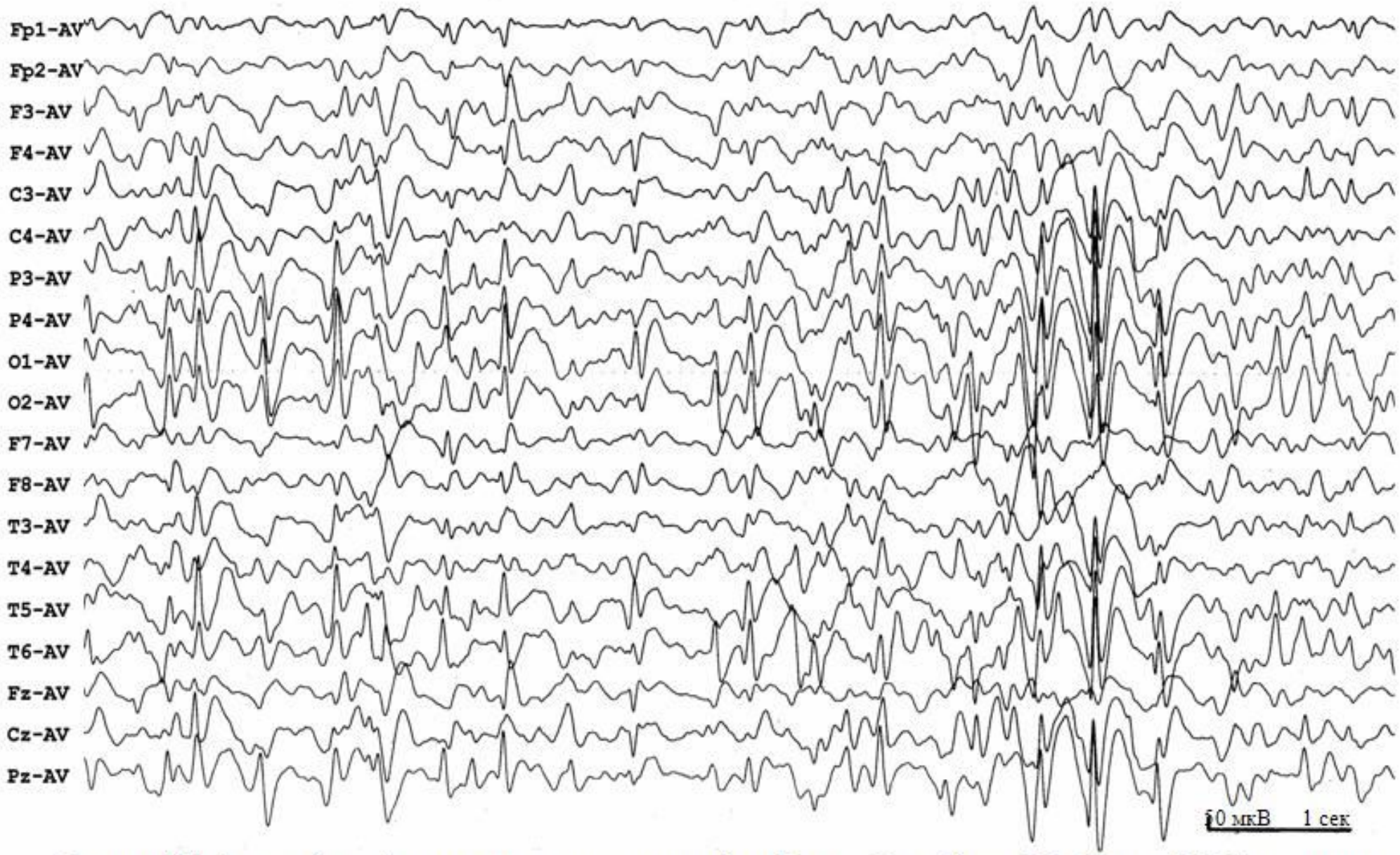

Рисунок 4.24. *Девочка, 6 лет. Симптоматическая эпилепсия, синдром Леннокса-Гасто. Киста Денди-Уокера.* На ЭЭГ в состоянии бодрствования представлены дезорганизованные высокоамплитудные (до 180 мкВ) тета- и дельта- колебания, на фоне которых регистрируется генерализованная эпилептиформная активность, выраженная в виде билатерально-синхронных комплексов «острая-медленная волна» с частотой 1,5-2,5 кол./с, амплитудой в теменно-затылочных отделах до 500 мкВ.

Лечение **синдрома Леннокса-Гасто**

- Стартовая терапия: топирамат. Топамакс 3-10 мг/кг/сут в 2 приема
- Препарат второго выбора: вальпроевая кислота. Конвульсофин 40-80 мг/кг/сут.
- Базовые комбинации: топамакс+конвульсофин, конвульсофин+финлепсин, топамакс+конвульсофин+суксилеп.

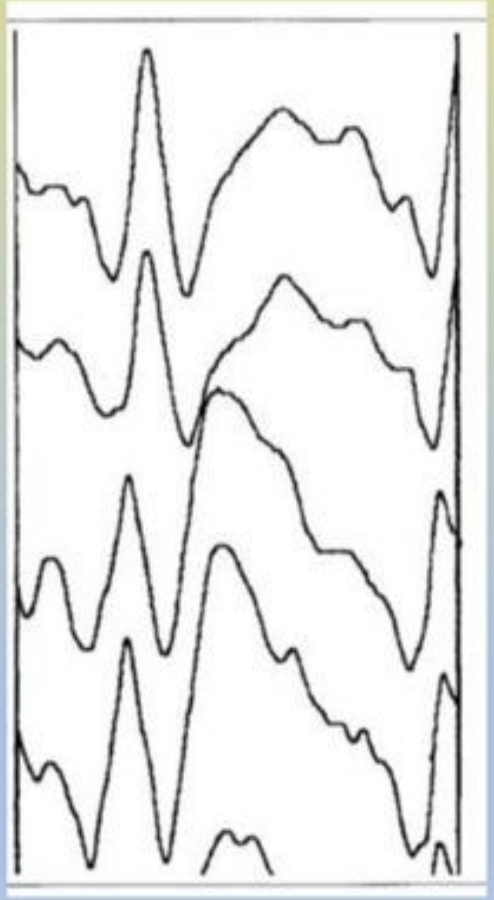

Синдром Ландау-Клеффнера (приобретенная эпилептическая афазия)

- Предположительно идиопатическая форма эпилепсии
- Дебют: 3-7 лет.
- Речевые нарушения – кардинальный признак заболевания, развивается постепенно, нарушения поведения.
- Эпилептические приступы: фокальные моторные приступы (фаринго-оральные, гемифасциальные), атипичные абсансы. Наблюдаются у 75% пациентов.

Диагностика **синдрома Ландау-Клеффнера**

- Неврологический статус: сенсорная или тотальная афазия, нарушение поведения.
- ЭЭГ: высокоамплитудные региональные острые волны или комплексы острая-медленная волна, локализованные в задневисочных или теменно-височных областях.
- Необходимо проведение аудиограммы.

Рисунок 5.4. *Девочка, 5 лет. Синдром Ландау-Клеффнера.* ЭЭГ в состоянии бодрствования дезорганизована полиморфна с преобладанием тета- и дельта- колебаний с частотой 2,5-6 кол./с, амплитудой до 60 мкВ; альфа-активность представлена диффузными одиночными волнами с частотой 8-8,5 кол./с, амплитудой до 45 мкВ. На фоне приведенной основной активности выражена локальная медленная активность с частотой 3-5 кол./с, амплитудой до 90 мкВ и эпилептиформная активность в виде монолатерально-синхронных комплексов «острая-медленная волан» с частотой 2-2,5 кол./с, амплитудой до 160 мкВ в правой лобно-височной области.

Лечение **синдрома Ландау-Клеффнера**

- При эпилептической афазии без эпилептических приступов: монотерапия сукцинимидами или бензодиазепинами
- При сочетании с эпилептическими приступами:

1. Стартовое лечение: вальпроевая кислота (Конвульсофин в дозе 30-70 мг/кг/сут в 3 приема)
2. Препарат второго выбора: топирамат (топамакс по 3-7 мг/кг/сут в 2 приема)
3. Препарат третьего выбора: леветирацетам (Кеппра в дозе 30-60 мг/кг/сут в 2 приема)

Оптимальные комбинации: вальпроаты+сукцинимиды, вальпроаты+топирамат, вальпроат+леветирацетам, +бензодиазепины.

ГКС – перпараты резерва (синактен-депо, преднизолон, дексаметазон)

Карбамазепин противопоказан!

Фебрильные приступы

- приступы, возникающие при повышении температуры тела во время инфекционного заболевания (острые респираторные заболевания, грипп, отит, пневмония и др.).

Наблюдаются на высоте температуры и прекращаются вместе с падениём ее.

Подобные приступы выявляются у детей в возрасте до 5 лет (пик заболевания приходится на первый год жизни).

Для фебрильных приступов характерно:

1. В семье нет больных с судорожными приступами.
2. Отсутствие у больного ранее приступов.
3. Приступы обычно продолжаются недлительно - от 1-2 до максимум 15 минут.

4. Отсутствие очаговых неврологических нарушений.
5. Отсутствие на ЭЭГ в промежутке между приступами очаговой и судорожной активности.
6. Температура тела во время приступов превышает 38°С.

7. Отсутствует прямое инфекционное поражение головного мозга.
8. Продолжительность приступа от нескольких секунд до нескольких минут.