Яичник, ovarium, ophoron

Выполнила:
Студентка 2-го медицинского факультета
Группы 106-П
Авамилева Медине

Яичник, ovarium, ophoron

- Источник развития- На 7-ой неделе эмбриогенеза развивающиеся половые гонады дифференцируются в женские половые органы. Половые клетки рассеяны в мезенхиме, в дальнейшем часть этих клеток преобразуется и дает начало фолликулам яичника. После чего образуется мозговое и корковое вещество яичника. По мере развития яичники вместе с маточными трубами опускаются в тазовую область. Протоки первичной почки при развитии женской половой системы редуцируются.

- Топография- Располагаются в regio inguinalis dexter et sinister. Проецируется на боковые стенки малого таза. Выпуклый свободный край яичника обращен назад, к тазовой поверхности крестца. Сверху – маточная труба, медиально – матка, латерально – бахрома маточной трубы. Близ яичника проходят внутренние и наружные подвздошные кровеносные сосуды, запирательная артерия, большая поясничная мышца.

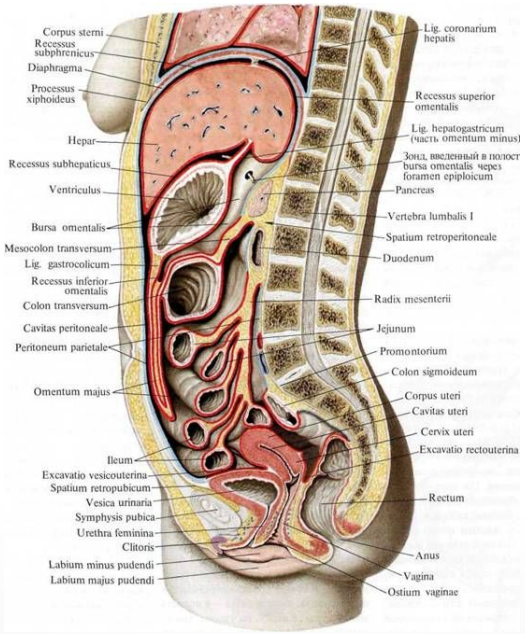

- Анатомическое строение-Яичник представляет собой парный орган, располагающийся по обеим сторонам от матки.
  В своем положении яичник удерживается собственной связкой, lig. ovarii proprium, идущей от маточного конца яичника к латеральному краю матки, и подвешивающей связкой, lig. suspensorium ovarii, яичника – складка брюшины, спускающаяся сверху от стенки малого таза к яичнику. Между ее листками находятся сосуды яичника. Кроме того, орган прикрепляется к широкой связке матки при помощи брыжейки яичника, mesoovarium, образуемой у его переднего края дупликатурой брюшины, идущей от заднего листка широкой связки матки.

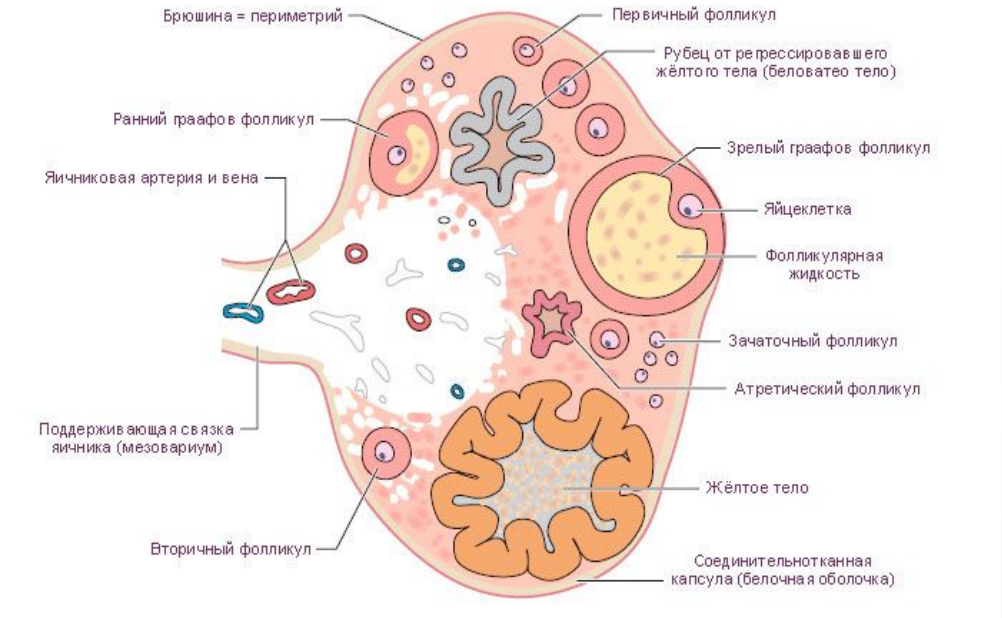

. В яичнике выделяют:

- медиальную поверхность, facies medialis;
- латеральную поверхность, facies lateralis;
- нижний маточный конец, extremitas uterina;
- верхний трубный конец, extremitas tubaria;
- задний свободный край, margo liber;
- передний брыжеечный край, margo mesoovaricus.

На этом крае находится желобовидное углубление – ворота яичника, hilus ovarii.

- Гистологическое строение- Снаружи яичник покрыт однослойным зародышевым эпителием, под которым залегает соединительнотканная белочная оболочка, tunica albuginea. Паренхима яичника образована мозговым веществом, medulla ovarii, состоящим из соединительной ткани – стромы яичника, stroma ovarii, содержащим кровеносные сосуды и нервы, и корковым веществом, cortex ovarii, со множеством фолликулов, в которых располагаются яйцеклетки. По мере роста, первичные фолликулы яичника, folliculli ovarici primarii превращаются в зрелые везикулярные, folliculli ovarici vesiculosi, которые также называются граафовыми пузырьками. Они мигрируют на периферию яичника, лопаются и зрелая яйцеклетка выходит на поверхность яичника. После овуляции на месте везикулярного фолликула образуется желтое тело, corpus luteum, которое впоследствии атрофируется, превращаясь в белое тело, corpus albicans. В случае оплодотворения желтое тело увеличивается и превращается в желтое тело беременности, corpus luteum graviditatis, выполняющее функции эндокринной железы.

- Функция-В корковом веществе яичника имеются, находящиеся в различной стадии созревания фолликулы, построенные из фолликулярного эпителия, вырабатывающего эстрогены. По действию они аналогичны мужскому половому гормону - тестостерону, т.е. влияет на развитие женских вторичных половых признаков. Рост фолликулов происходит под действием фолликулостимулирующего и лютеинизирующего гормонов гипофиза, которые секретируются клетками передней доли гипофиза. Под влиянием лютеинизирующего гормона находится и функция желтого тела.

Из лопнувшего фолликула в период овуляции развивается новый эндокринный орган - желтое тело. Существуют две категории желтых тел: желтое тело беременности, ***corpus luteum graviditatis***, и менструальное, циклическое, ***corpus luteum menstruationis***. По своему происхождению они одинаковы: развиваются из лопнувшего фолликула, но первое из них существует 9 месяцев, а второе, - 1 месяц.

Вырабатываемый клетками желтого тела гормон прогестерон, обеспечивает развитие зародыша. Если оплодотворения яйцеклетки не происходит, то гормон подавляет преждевременное наступление менструации и созревание новой яйцеклетки. Если яйцеклетка будет оплодотворена, то желтое тело не атрофируется, а функционирует на протяжении всей беременности, а его гормоны оказывают влияние на развитие плаценты и фиксацию ее в слизистой оболочке матки, стимулируют секреторную функцию молочных желез, влияют на функцию гипофиза и других желез внутренней секреции. Половые железы оказывают так же влияние на обмен веществ в организме, повышают основной обмен и на деятельность нервной системы.

- Аномалии(гипо-гиперфункция)-гипофункция: является собирательным понятием, включающим различные патологические состояния, обусловленные многими причинами, но проявляющиеся яичниковой недостаточностью. При этом вследствие недостаточного уровня половых стероидных гормонов может иметь место запоздалое половое созревание с аменореей или гипоменструальным синдромом, или с развитием патологии в детородном периоде — вторичной аменореи с явлениями преждевременного полового увядания (ранний климакс).
гиперфункция-в крови и моче повышается уровеньандрогенов. При этом тело женщины начинает приобретать мужские черты: увеличивается мышечная масса, наблюдаетсягипертрихоз.

- Кровоснабжение- a. ovarica, отходящей от брюшной части аорты на уровне I поясничного позвонка, а также яичниковой ветвью маточной артерии.

Отток венозной крови от яичника происходит через v. ovarica dextra непосредственно в нижнюю полую вену, через v. ovarica sinistra — сначала в левую почечную вену и через нее в нижнюю полую вену

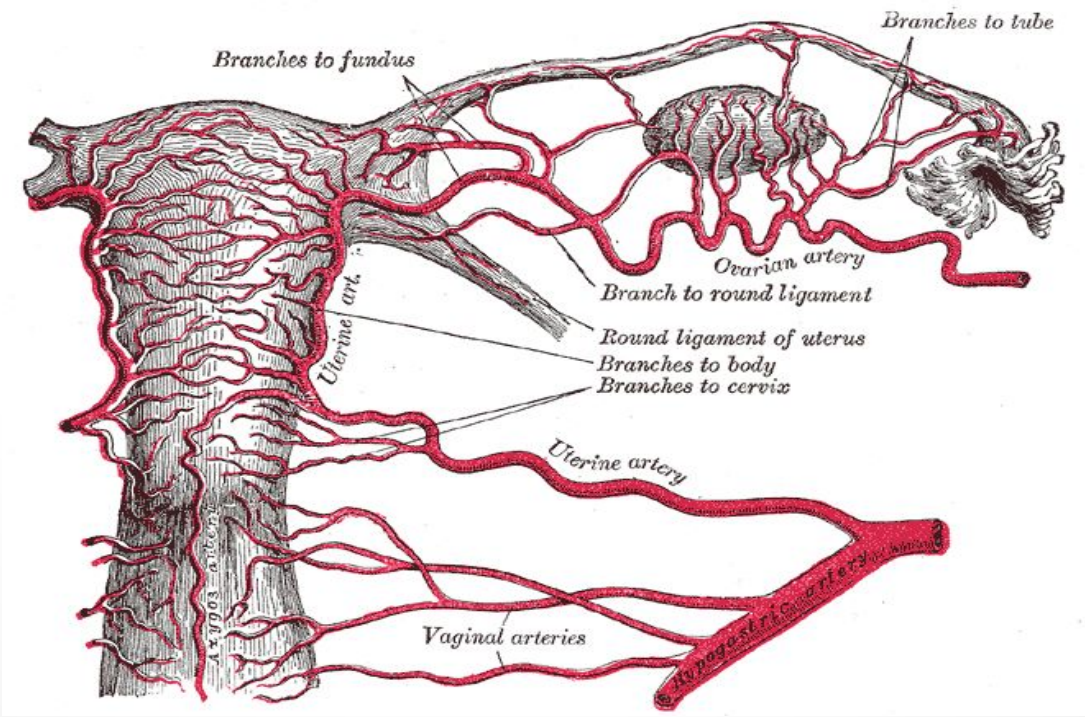

- Лимфоотток-осуществляется по отводящим лимфатическим сосудам, сопровождающим яичниковую артерию, в лимфатические узлы, расположенные вокруг аорты, и в подвздошные лимфатические узлы

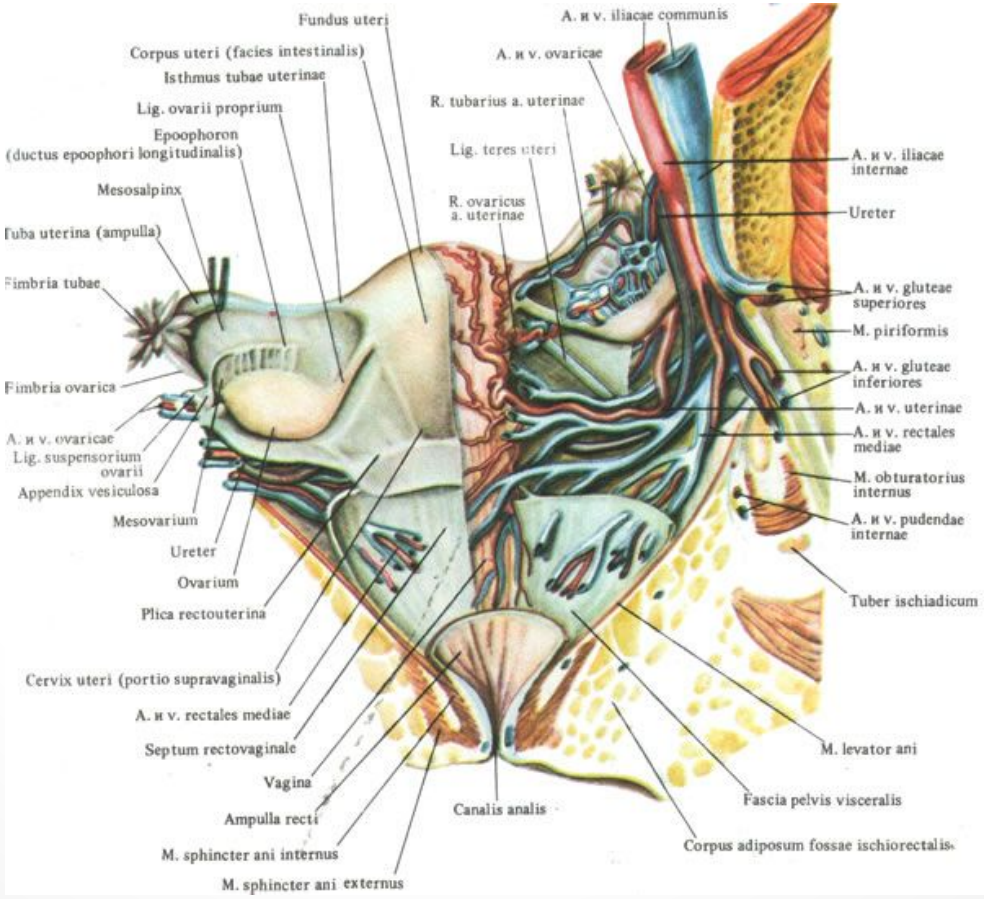

- Иннервация-
  Симпатическая - обеспечивается постганглионарными волокнами из чревного (солнечного), верхнебрыжеечного и подчревного сплетений.

  Парасимпатическая - за счет внутренностных крестцовых нервов.