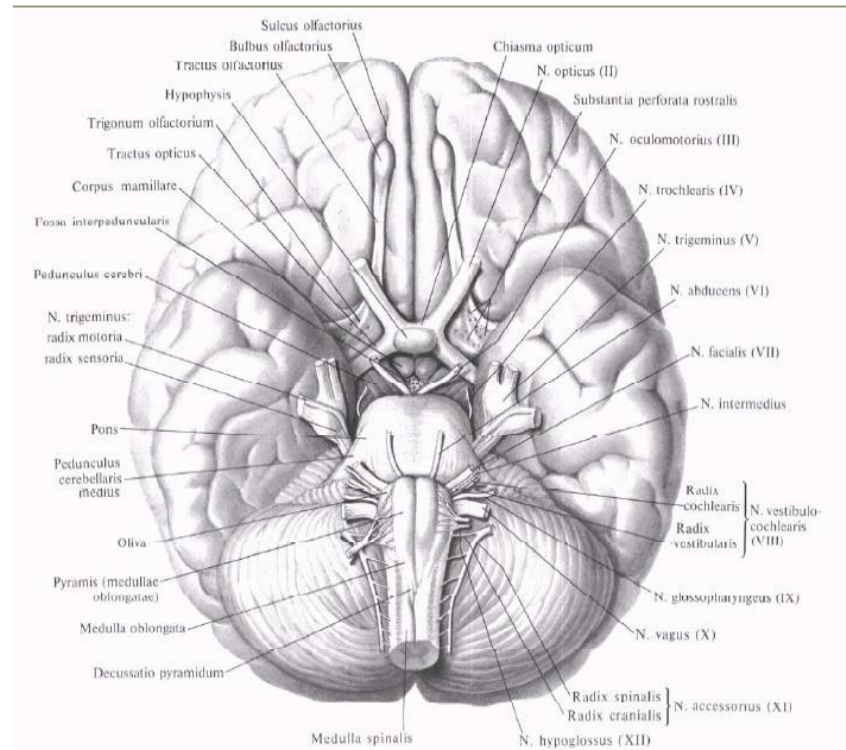




Черепно-мозговые нервы

УЧЕБНОЕ ПОСОБИЕ

**ПРИСТУПИТЬ
К РАБОТЕ**



Тройничный нерв

Черепные нервы

Лицевой нерв



Основание мозга

Обонятельный тракт (tractus olfactorius)

Зрительный нерв (n.opticus)
(внутричерепная часть)

Глазодвигательный нерв
(n.oculomotorius)

Блоковый нерв (n.trochlearis)

Тройничный нерв (n.trigeminus)

Отводящий нерв (n.abducens)

Лицевой нерв (n.facialis)

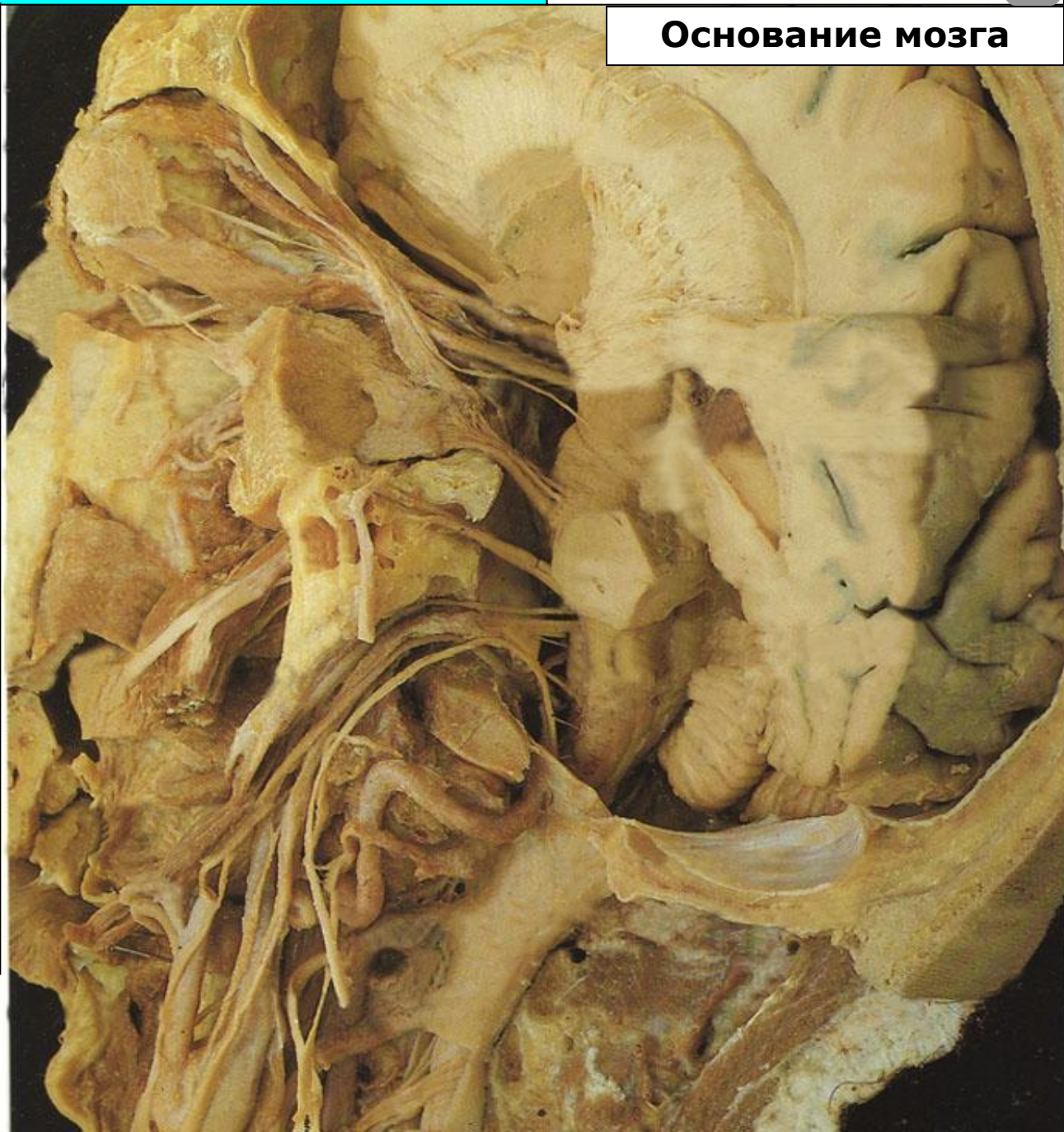
Преддверно-улитковый
(n.vestibulocochlearis)

Языкоглоточный (n.glossopharyngeus)

Блуждающий нерв (n.vagus)

Добавочный нерв (n.accessorius)

Подъязычный нерв (n.hypoglossus)



Тройничный нерв

Черепные нервы

Лицевой нерв



Основание мозга

Обонятельный тракт (tractus olfactorius)

Зрительный нерв (n.opticus)
(внутричерепная часть)

Глазодвигательный нерв
(n.oculomotorius)

Блоковый нерв (n.trochlearis)

Тройничный нерв (n.trigeminus)

Отводящий нерв (n.abducens)

Лицевой нерв (n.facialis)

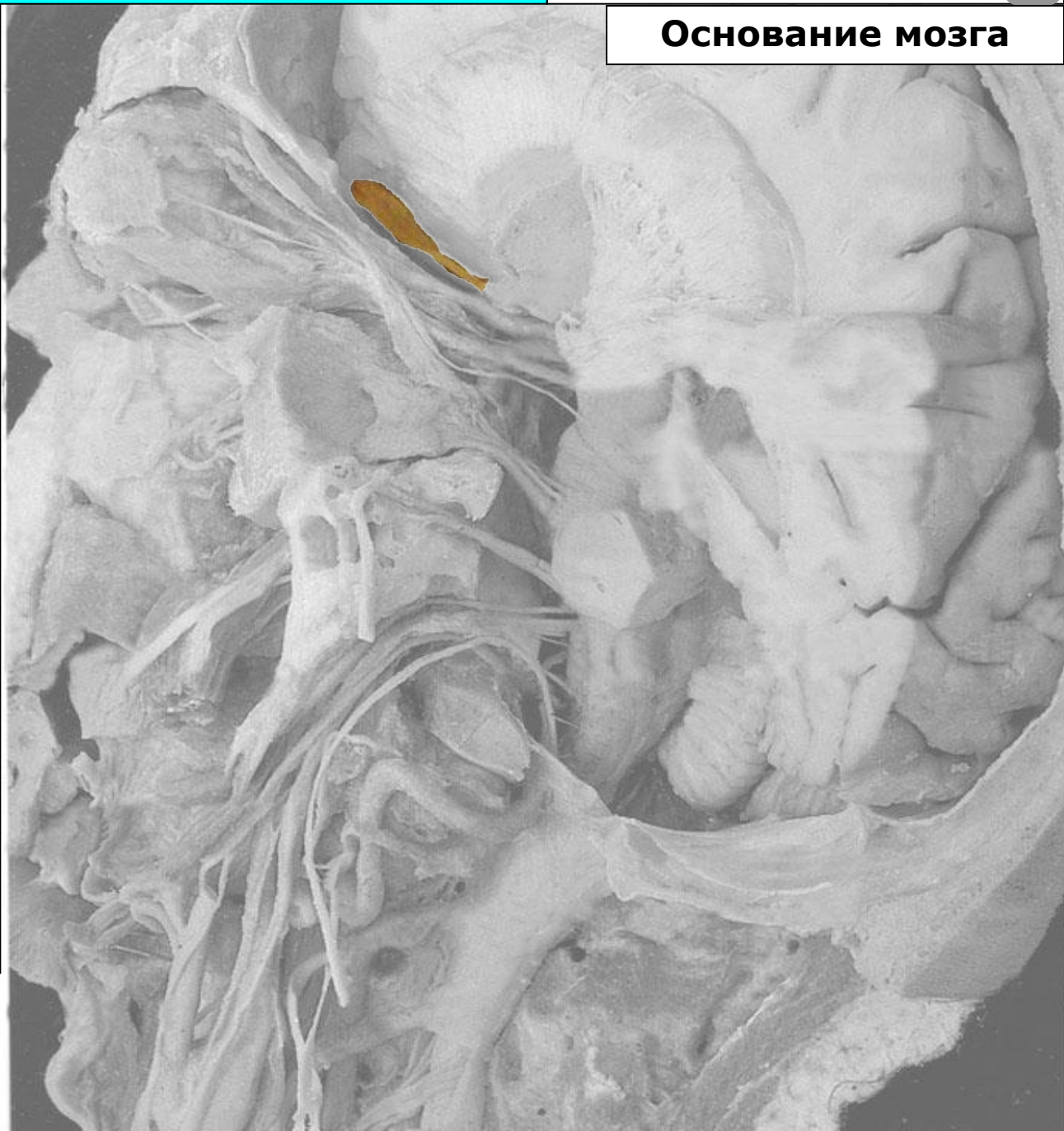
Преддверно-улитковый
(n.vestibulocochlearis)

Языкоглоточный (n.glossopharyngeus)

Блуждающий нерв (n.vagus)

Добавочный нерв (n.accessorius)

Подъязычный нерв (n.hypoglossus)



Тройничный нерв

Черепные нервы

Лицевой нерв



Основание мозга

Обонятельный тракт (tractus olfactorius)

Зрительный нерв (n.opticus)
(внутричерепная часть)

Глазодвигательный нерв
(n.oculomotorius)

Блоковый нерв (n.trochlearis)

Тройничный нерв (n.trigeminus)

Отводящий нерв (n.abducens)

Лицевой нерв (n.facialis)

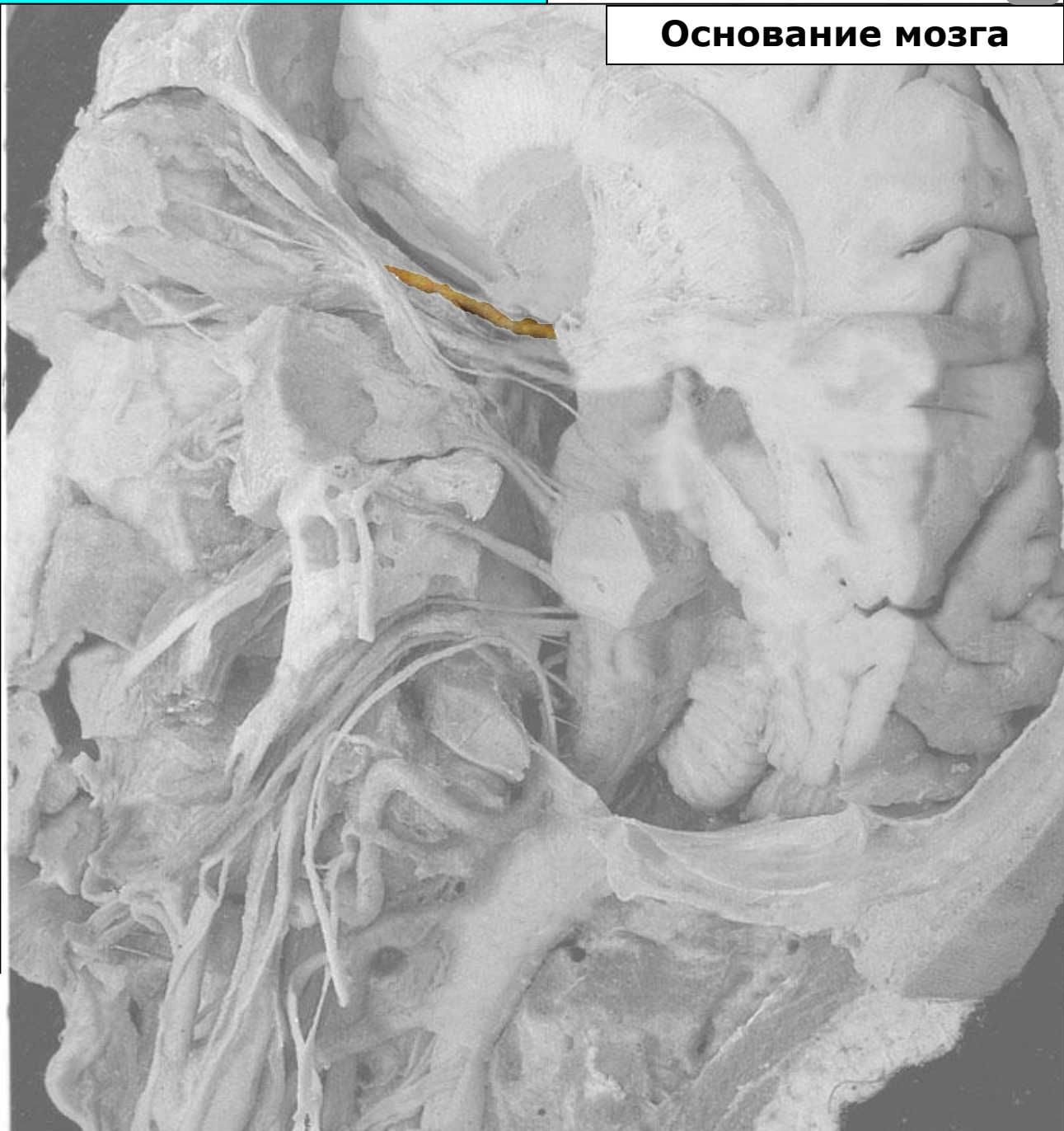
Преддверно-улитковый
(n.vestibulocochlearis)

Языкоглоточный (n.glossopharyngeus)

Блуждающий нерв (n.vagus)

Добавочный нерв (n.accessorius)

Подъязычный нерв (n.hypoglossus)



Тройничный нерв

Черепные нервы

Лицевой нерв



Основание мозга

Обонятельный тракт (tractus olfactorius)

Зрительный нерв (n.opticus)
(внутричерепная часть)

Глазодвигательный нерв
(n.oculomotorius)

Блоковый нерв (n.trochlearis)

Тройничный нерв (n.trigeminus)

Отводящий нерв (n.abducens)

Лицевой нерв (n.facialis)

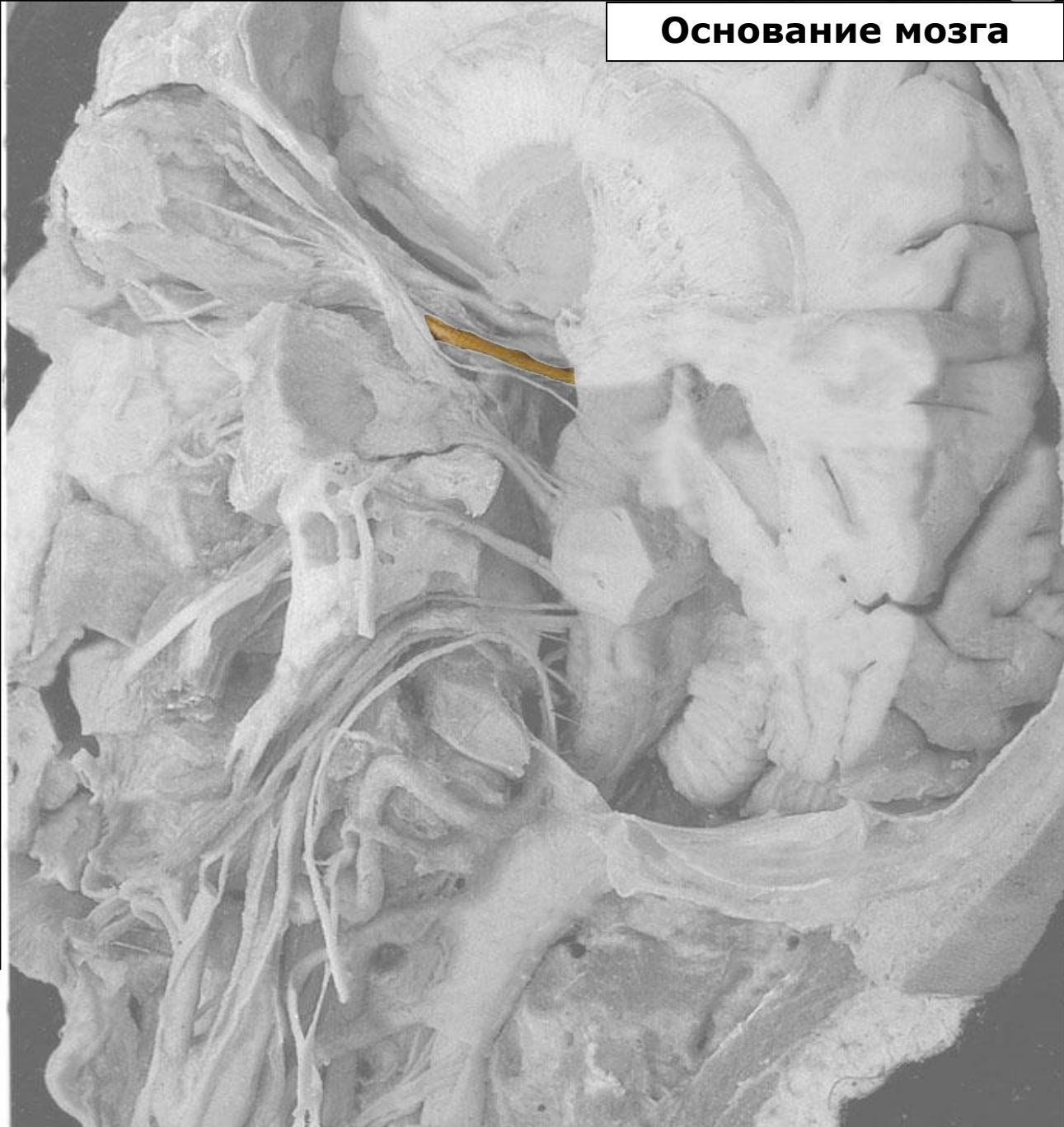
Преддверно-улитковый
(n.vestibulocochlearis)

Языкоглоточный (n.glossopharyngeus)

Блуждающий нерв (n.vagus)

Добавочный нерв (n.accessorius)

Подъязычный нерв (n.hypoglossus)



Тройничный нерв

Черепные нервы

Лицевой нерв



Основание мозга

Обонятельный тракт (tractus olfactorius)

Зрительный нерв (n.opticus)
(внутричерепная часть)

Глазодвигательный нерв
(n.oculomotorius)

Блоковый нерв (n.trochlearis)

Тройничный нерв (n.trigeminus)

Отводящий нерв (n.abducens)

Лицевой нерв (n.facialis)

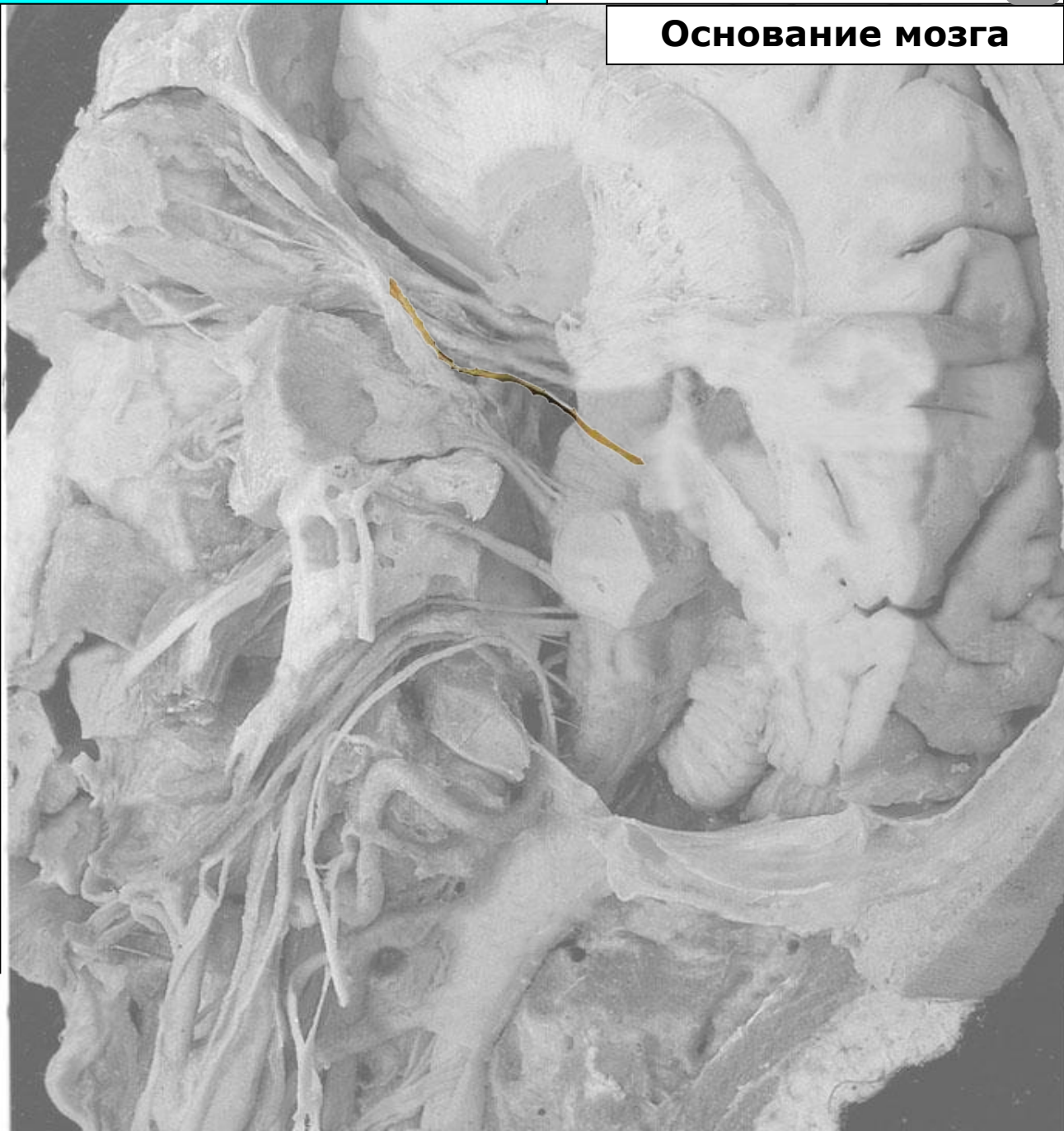
Преддверно-улитковый
(n.vestibulocochlearis)

Языкоглоточный (n.glossopharyngeus)

Блуждающий нерв (n.vagus)

Добавочный нерв (n.accessorius)

Подъязычный нерв (n.hypoglossus)



Тройничный нерв

Черепные нервы

Лицевой нерв



Основание мозга

Обонятельный тракт (tractus olfactorius)

Зрительный нерв (n.opticus)
(внутричерепная часть)

Глазодвигательный нерв
(n.oculomotorius)

Блоковый нерв (n.trochlearis)

Тройничный нерв (n.trigeminus)

Отводящий нерв (n.abducens)

Лицевой нерв (n.facialis)

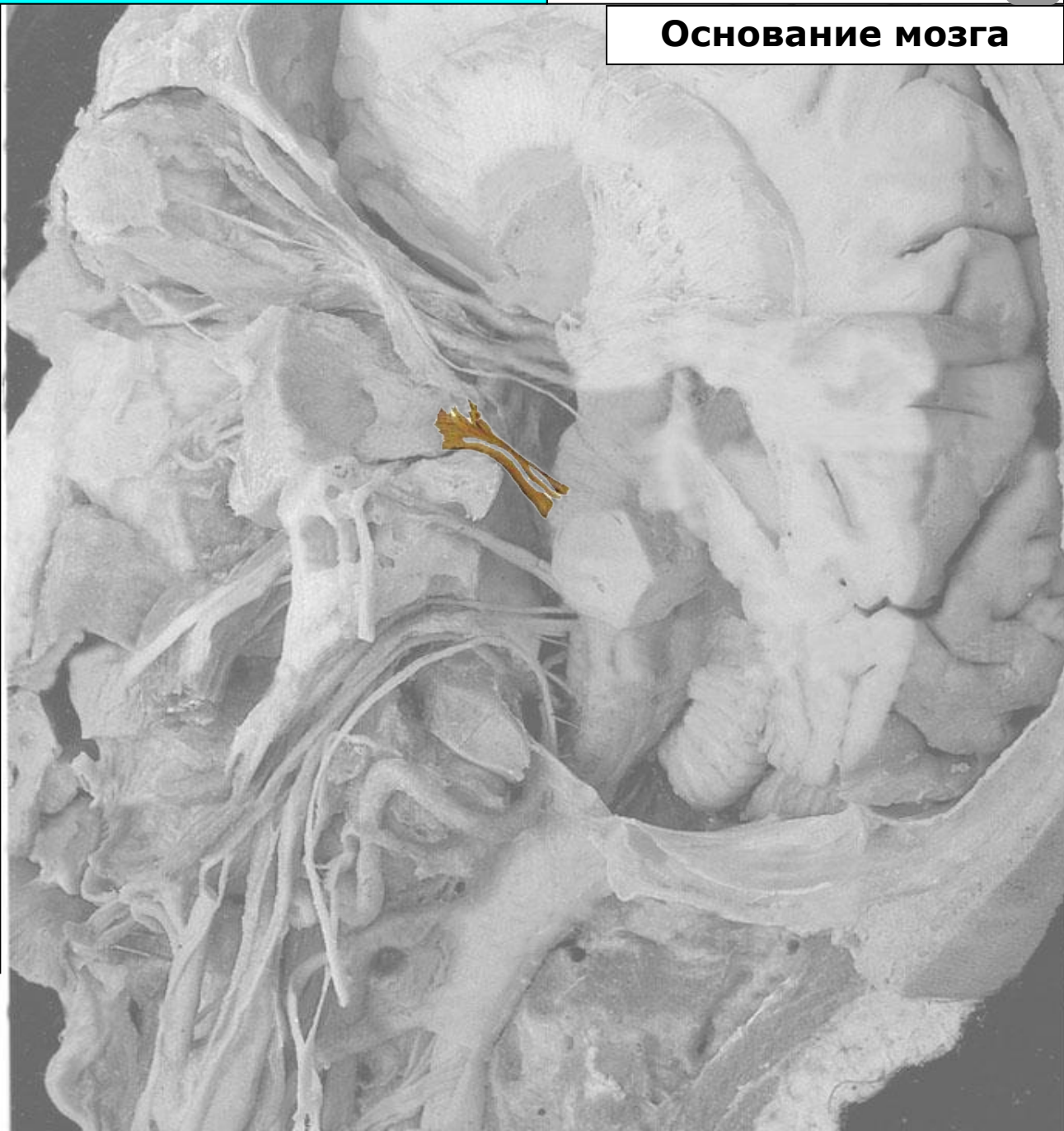
Преддверно-улитковый
(n.vestibulocochlearis)

Языкоглоточный (n.glossopharyngeus)

Блуждающий нерв (n.vagus)

Добавочный нерв (n.accessorius)

Подъязычный нерв (n.hypoglossus)



Тройничный нерв

Черепные нервы

Лицевой нерв



Основание мозга

Обонятельный тракт (tractus olfactorius)

Зрительный нерв (n.opticus)
(внутричерепная часть)

Глазодвигательный нерв
(n.oculomotorius)

Блоковый нерв (n.trochlearis)

Тройничный нерв (n.trigeminus)

Отводящий нерв (n.abducens)

Лицевой нерв (n.facialis)

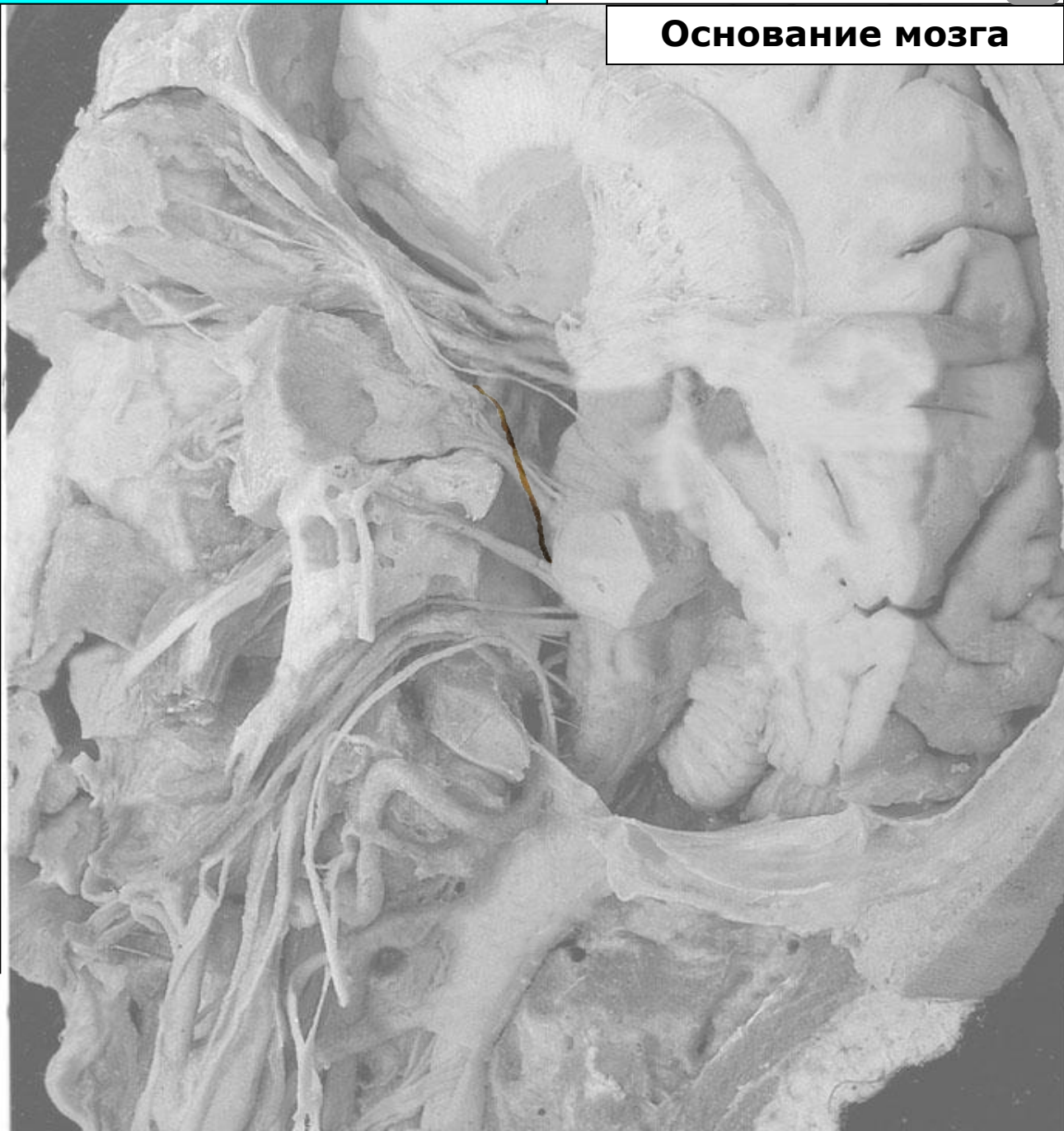
Преддверно-улитковый
(n.vestibulocochlearis)

Языкоглоточный (n.glossopharyngeus)

Блуждающий нерв (n.vagus)

Добавочный нерв (n.accessorius)

Подъязычный нерв (n.hypoglossus)



Тройничный нерв

Черепные нервы

Лицевой нерв



Основание мозга

Обонятельный тракт (tractus olfactorius)

Зрительный нерв (n.opticus)
(внутричерепная часть)

Глазодвигательный нерв
(n.oculomotorius)

Блоковый нерв (n.trochlearis)

Тройничный нерв (n.trigeminus)

Отводящий нерв (n.abducens)

Лицевой нерв (n.facialis)

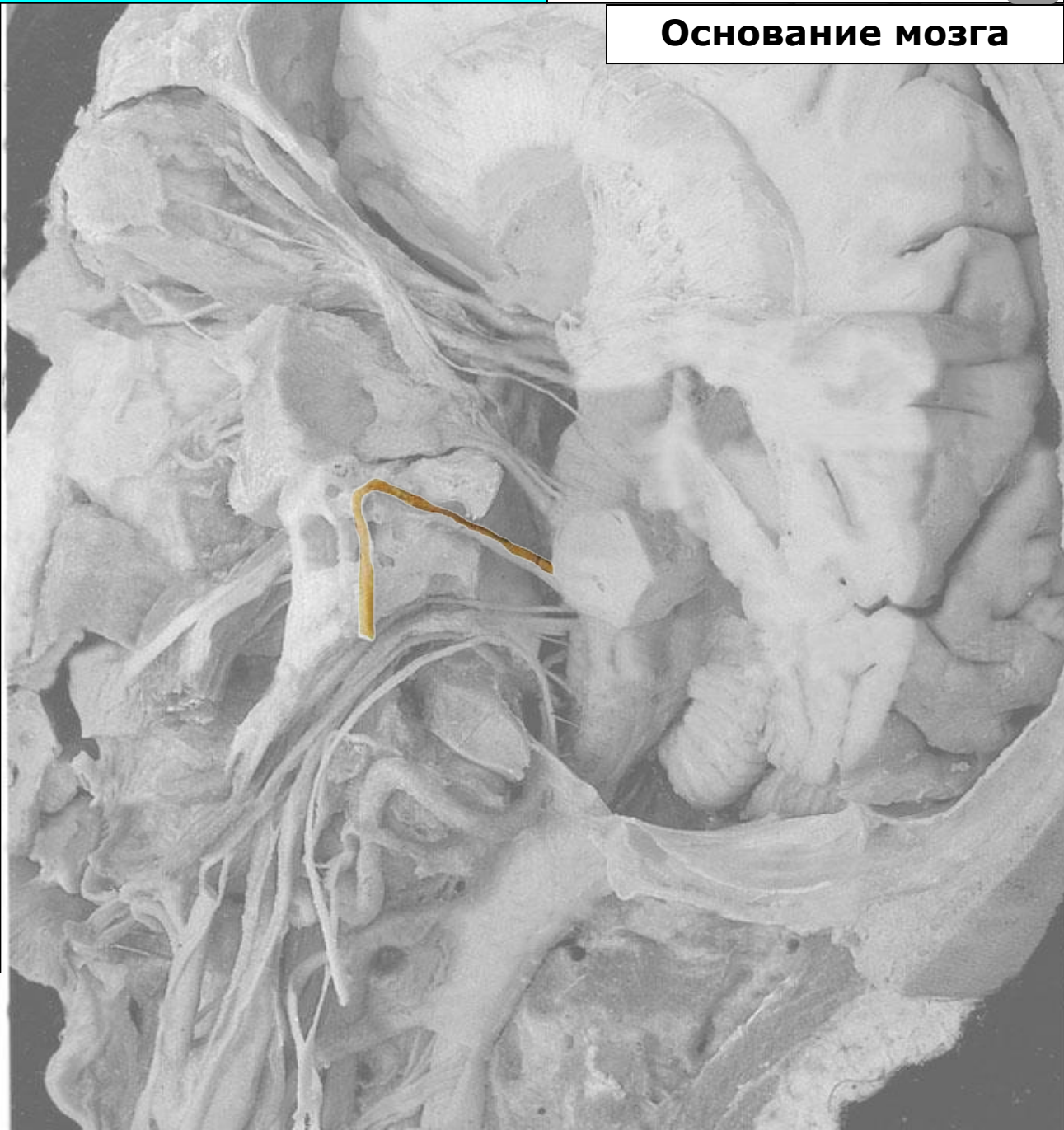
Преддверно-улитковый
(n.vestibulocochlearis)

Языкоглоточный (n.glossopharyngeus)

Блуждающий нерв (n.vagus)

Добавочный нерв (n.accessorius)

Подъязычный нерв (n.hypoglossus)



Тройничный нерв

Черепные нервы

Лицевой нерв



Основание мозга

Обонятельный тракт (tractus olfactorius)

Зрительный нерв (n.opticus)
(внутричерепная часть)

Глазодвигательный нерв
(n.oculomotorius)

Блоковый нерв (n.trochlearis)

Тройничный нерв (n.trigeminus)

Отводящий нерв (n.abducens)

Лицевой нерв (n.facialis)

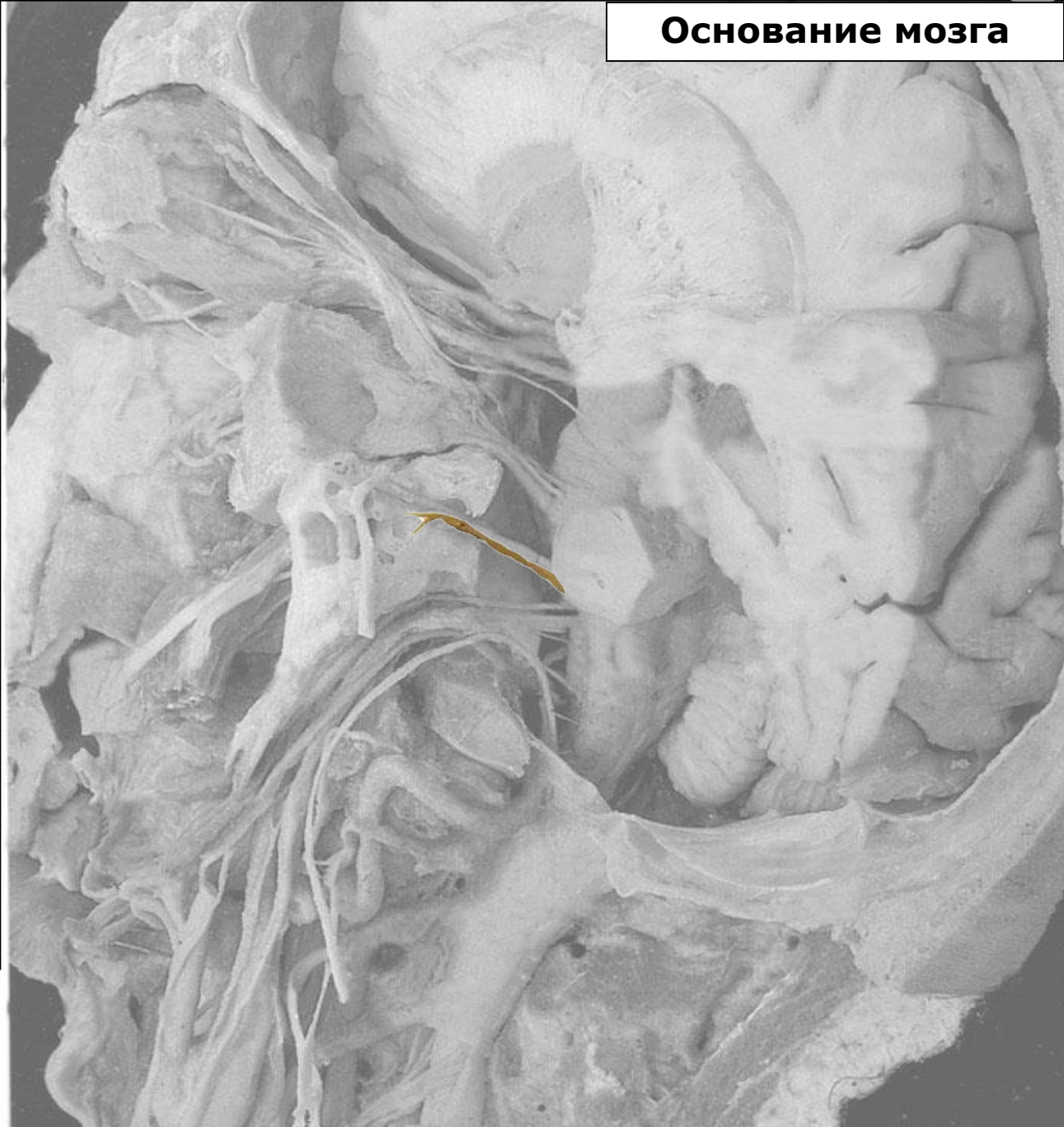
Преддверно-улитковый
(n.vestibulocochlearis)

Языкоглоточный (n.glossopharyngeus)

Блуждающий нерв (n.vagus)

Добавочный нерв (n.accessorius)

Подъязычный нерв (n.hypoglossus)



Тройничный нерв

Черепные нервы

Лицевой нерв



Основание мозга

Обонятельный тракт (tractus olfactorius)

Зрительный нерв (n.opticus)
(внутричерепная часть)

Глазодвигательный нерв
(n.oculomotorius)

Блоковый нерв (n.trochlearis)

Тройничный нерв (n.trigeminus)

Отводящий нерв (n.abducens)

Лицевой нерв (n.facialis)

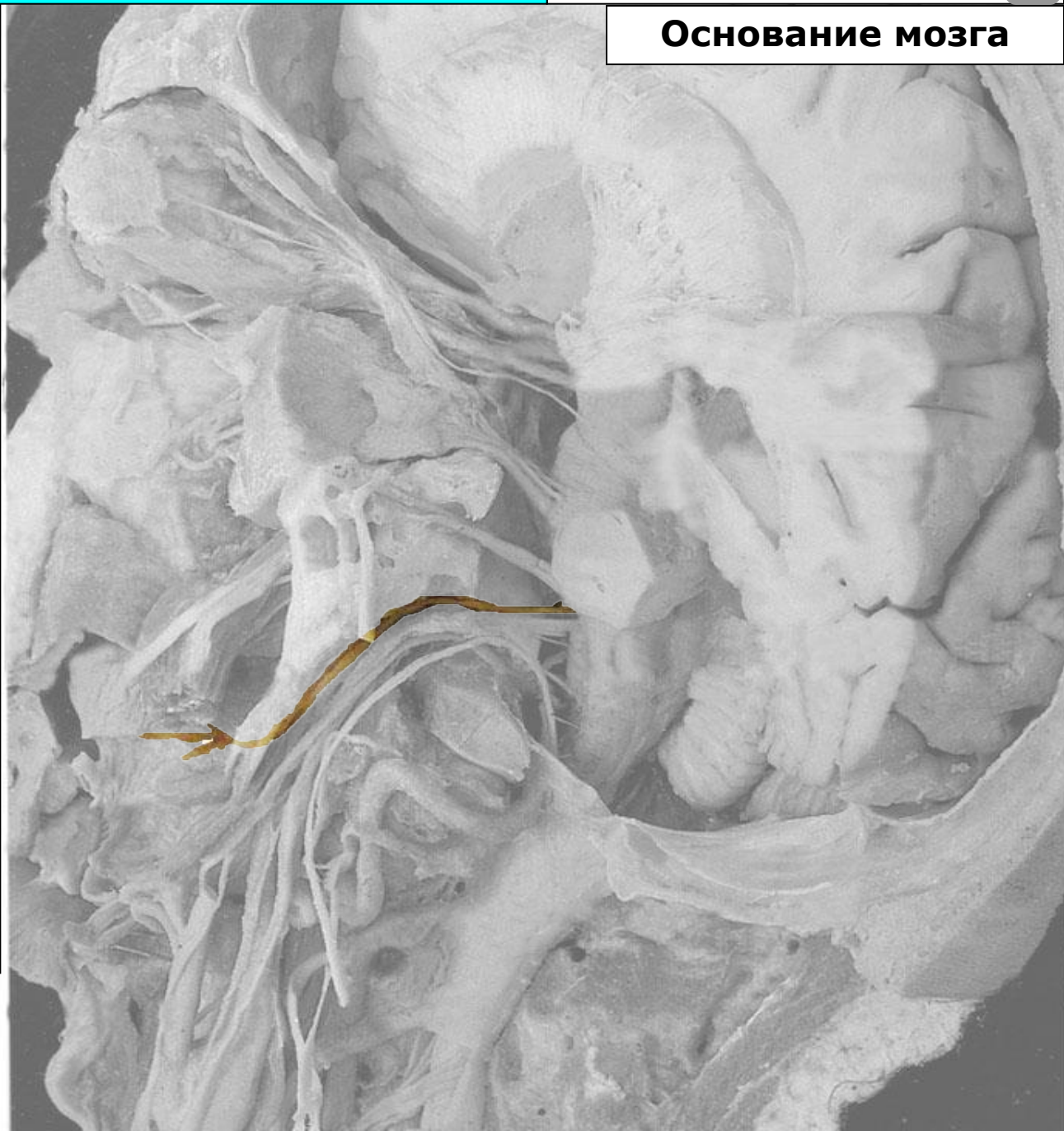
Преддверно-улитковый
(n.vestibulocochlearis)

Языкоглоточный (n.glossopharyngeus)

Блуждающий нерв (n.vagus)

Добавочный нерв (n.accessorius)

Подъязычный нерв (n.hypoglossus)



Тройничный нерв

Черепные нервы

Лицевой нерв



Основание мозга

Обонятельный тракт (tractus olfactorius)

Зрительный нерв (n.opticus)
(внутричерепная часть)

Глазодвигательный нерв
(n.oculomotorius)

Блоковый нерв (n.trochlearis)

Тройничный нерв (n.trigeminus)

Отводящий нерв (n.abducens)

Лицевой нерв (n.facialis)

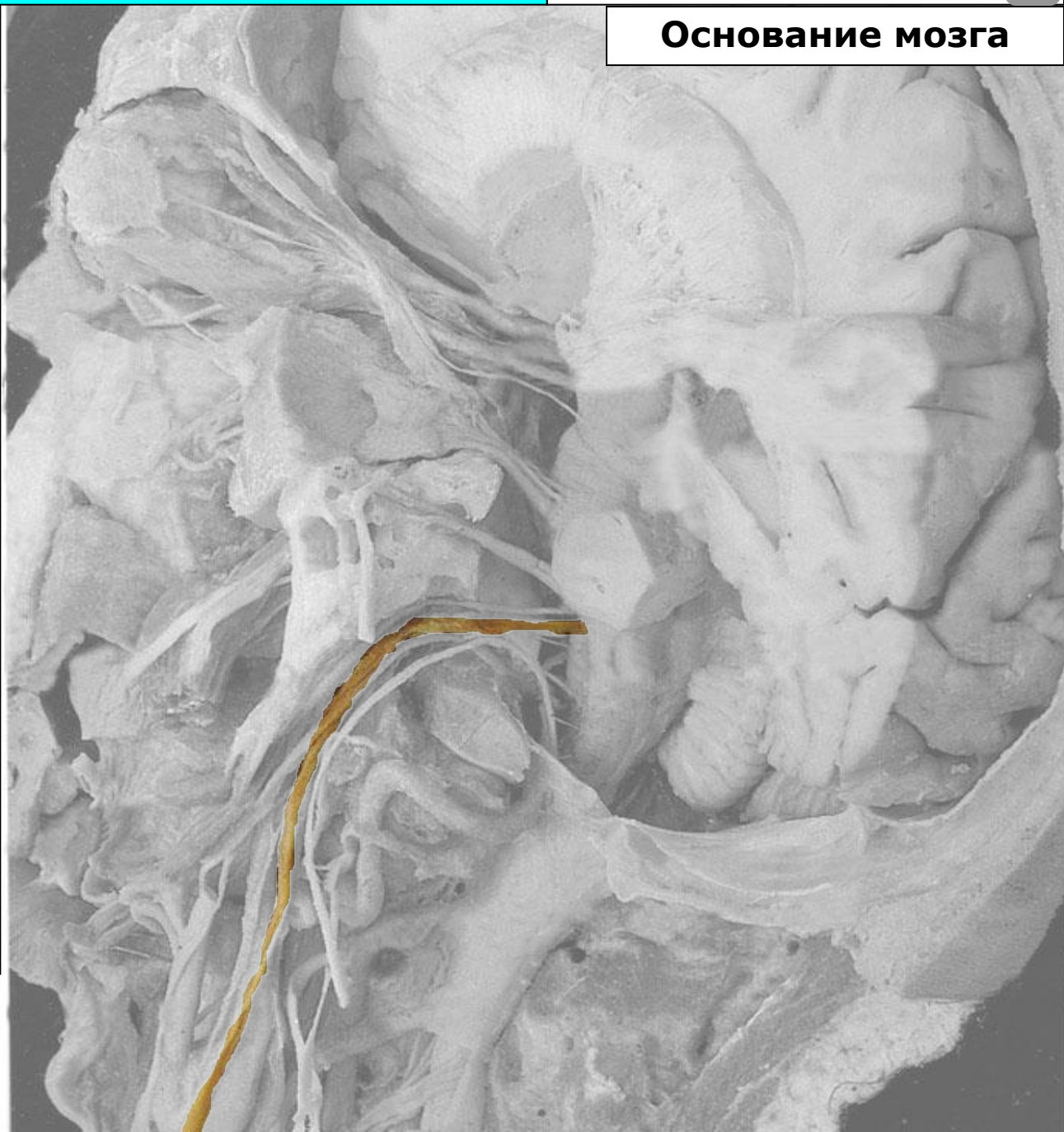
Преддверно-улитковый
(n.vestibulocochlearis)

Языкоглоточный (n.glossopharyngeus)

Блуждающий нерв (n.vagus)

Добавочный нерв (n.accessorius)

Подъязычный нерв (n.hypoglossus)



Тройничный нерв

Черепные нервы

Лицевой нерв



Основание мозга

Обонятельный тракт (tractus olfactorius)

Зрительный нерв (n.opticus)
(внутричерепная часть)

Глазодвигательный нерв
(n.oculomotorius)

Блоковый нерв (n.trochlearis)

Тройничный нерв (n.trigeminus)

Отводящий нерв (n.abducens)

Лицевой нерв (n.facialis)

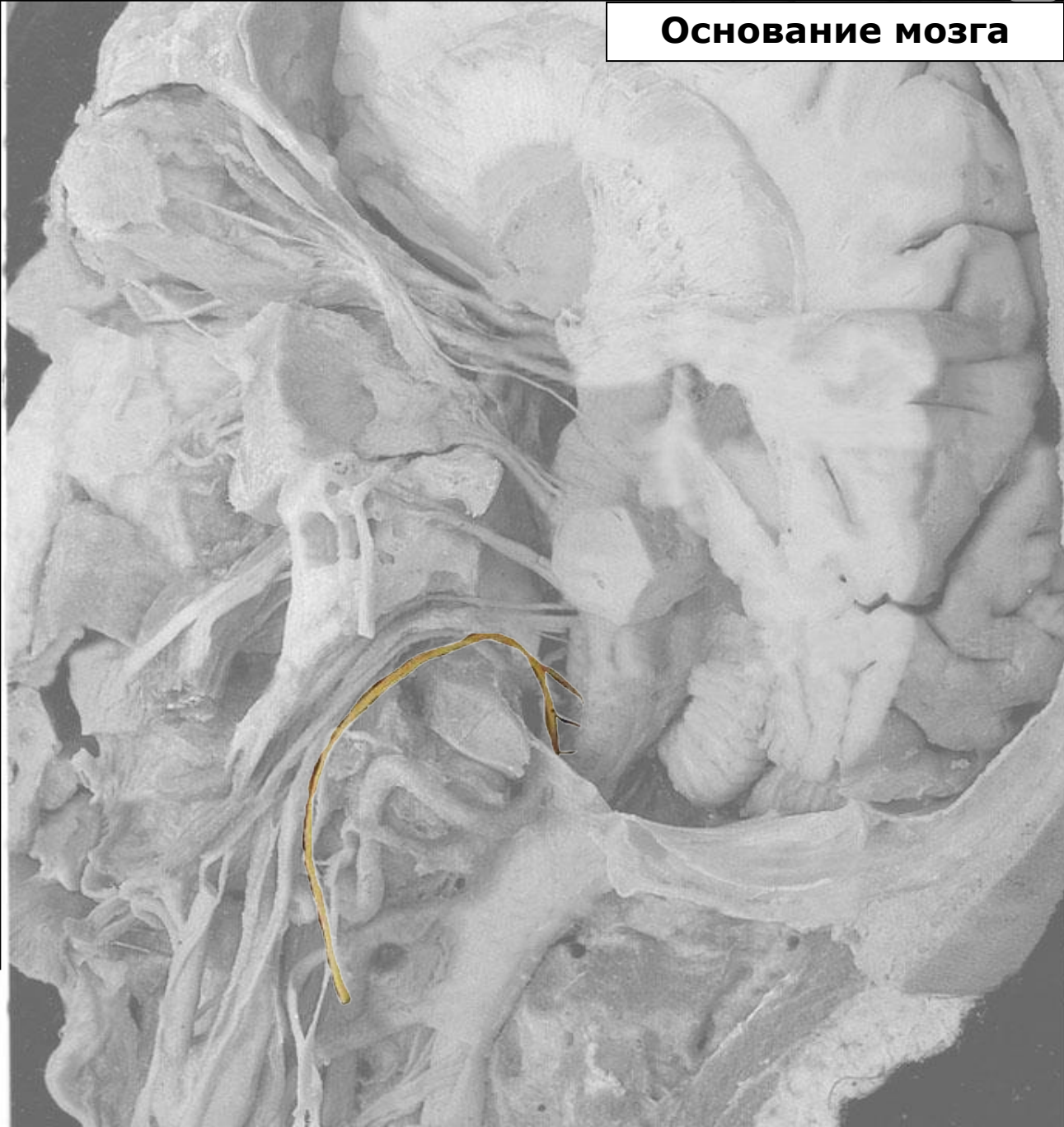
Преддверно-улитковый
(n.vestibulocochlearis)

Языкоглоточный (n.glossopharyngeus)

Блуждающий нерв (n.vagus)

Добавочный нерв (n.accessorius)

Подъязычный нерв (n.hypoglossus)



Тройничный нерв

Черепные нервы

Лицевой нерв



Основание мозга

Обонятельный тракт (tractus olfactorius)

Зрительный нерв (n.opticus)
(внутричерепная часть)

Глазодвигательный нерв
(n.oculomotorius)

Блоковый нерв (n.trochlearis)

Тройничный нерв (n.trigeminus)

Отводящий нерв (n.abducens)

Лицевой нерв (n.facialis)

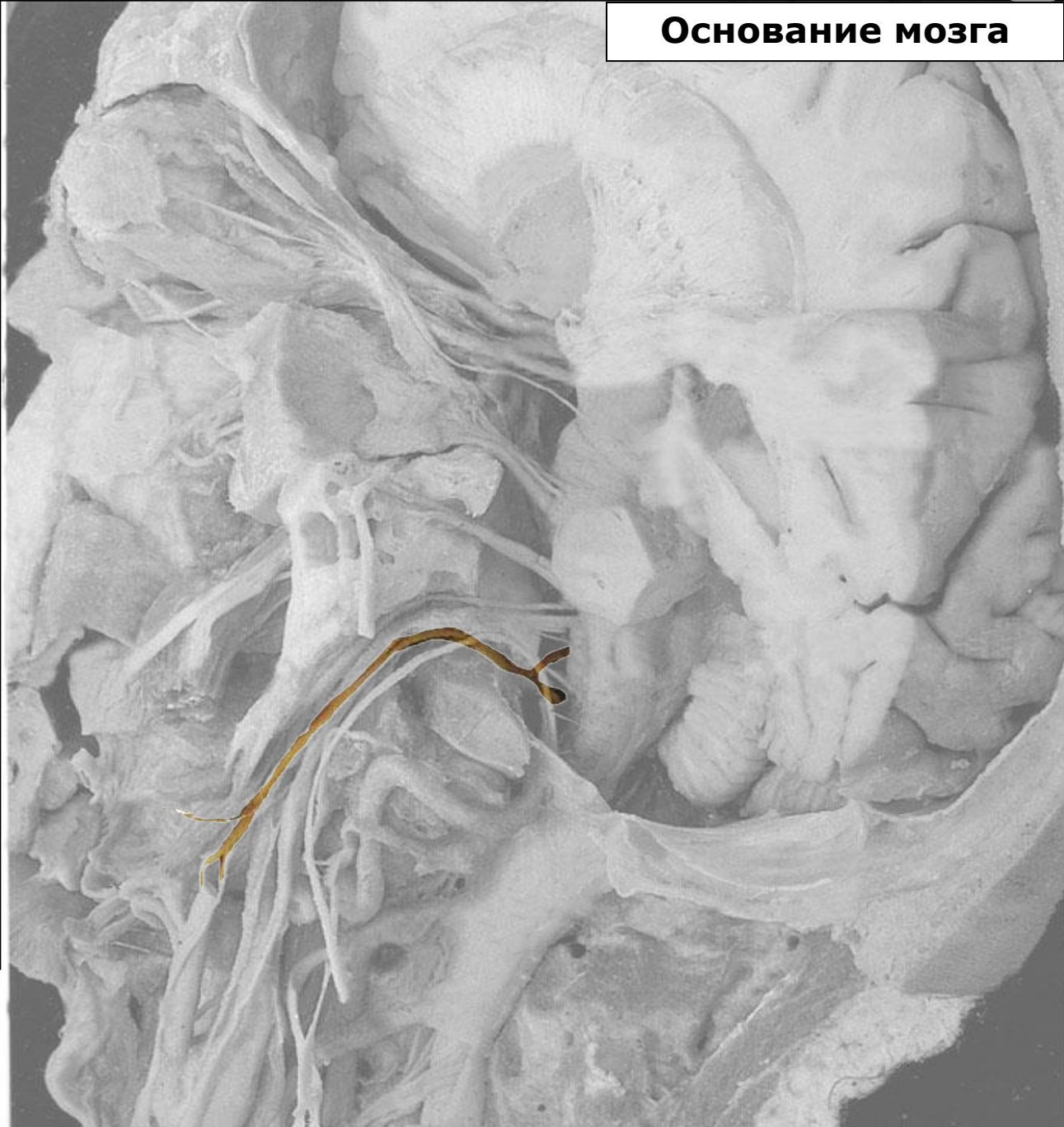
Преддверно-улитковый
(n.vestibulocochlearis)

Языкоглоточный (n.glossopharyngeus)

Блуждающий нерв (n.vagus)

Добавочный нерв (n.accessorius)

Подъязычный нерв (n.hypoglossus)



Тройничный нерв

Черепные нервы

Лицевой нерв



Основание мозга

Тройничный узел
(ggl. trigeminale)

Тройничный нерв
(n. trigeminus)

Глазной нерв (n. ophthalmicus)

Лобный нерв (n. frontalis)

Носоресничный нерв
(n. nasociliaris)

Ресничный узел (ggl. ciliare)

Слёзный нерв (n. lacrimalis)

Верхнечелюстной нерв
(n. maxillaris)

Верхние альвеолярные
нервы (nn. alveolares
superiores)

Нижнеглазничный нерв и его
конечные ветви
(n. infraorbitalis)

Крылонёбный узел и
Крылонёбный нерв
(ggl. et n. pterygopalatinus)

Скуловой нерв (n. zygomaticus)

Нижнечелюстной нерв
(n. mandibularis)

Щёчный нерв (n. buccalis)

Ушно-височный нерв
(n. auriculotemporalis)

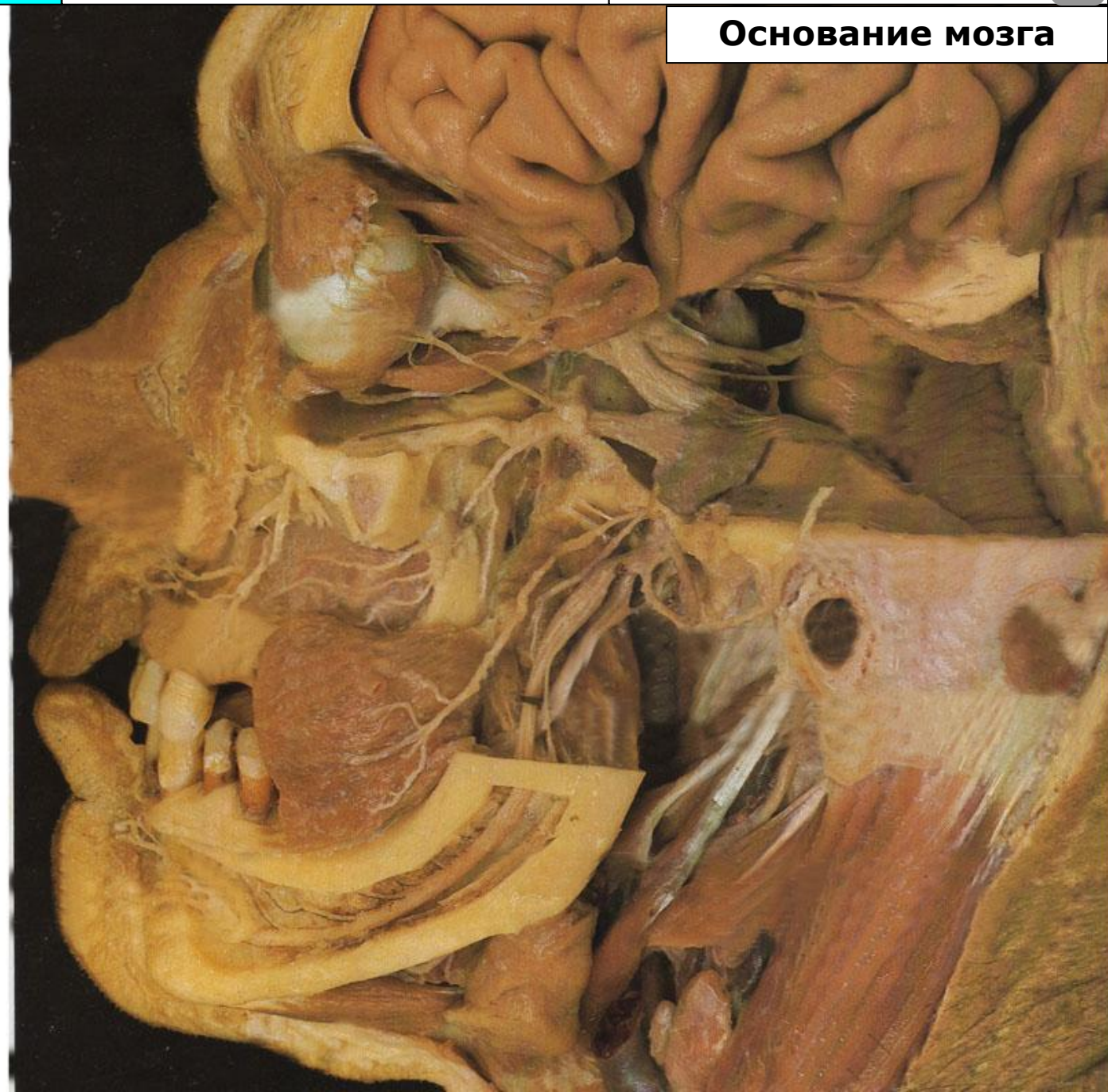Язычный нерв (n. lingualis)

Подъязычный нерв
(n. sublingualis)

Присоединяющаяся
барабанная струна
(ветвь лицевого нерва)

Нижний альвеолярный нерв
(n. alveolaris inferior)

Подбородочный нерв
(n. mentalis)



Тройничный нерв

Черепные нервы

Лицевой нерв



Основание мозга

Тройничный узел
(ggl. trigeminale)

Тройничный нерв
(n. trigeminus)

Глазной нерв (n. ophthalmicus)

Лобный нерв (n. frontalis)

Носоресничный нерв
(n. nasociliaris)

Ресничный узел (ggl. ciliare)

Слёзный нерв (n. lacrimalis)

Верхнечелюстной нерв
(n. maxillaris)

Верхние альвеолярные
нервы (nn. alveolares
superiores)

Нижнеглазничный нерв и его
конечные ветви
(n. infraorbitalis)

Крылонёбный узел и
Крылонёбный нерв
(ggl. et n. pterygopalatinus)

Скуловой нерв (n. zygomaticus)

Нижнечелюстной нерв
(n. mandibularis)

Щёчный нерв (n. buccalis)

Ушно-височный нерв
(n. auriculotemporalis)

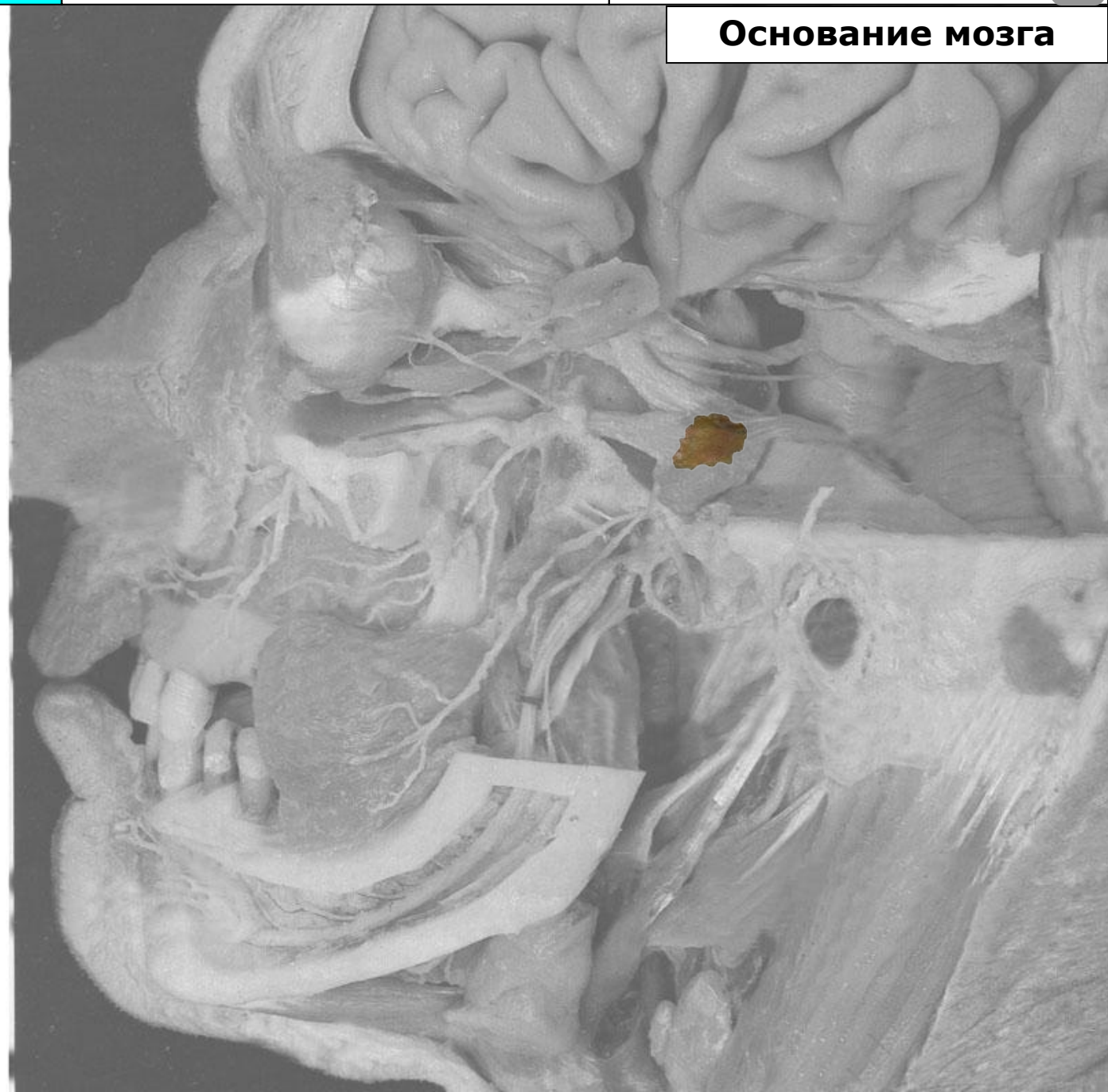Язычный нерв (n. lingualis)

Подъязычный нерв
(n. sublingualis)

Присоединяющаяся
барабанная струна
(ветвь лицевого нерва)

Нижний альвеолярный нерв
(n. alveolaris inferior)

Подбородочный нерв
(n. mentalis)



Тройничный нерв

Черепные нервы

Лицевой нерв



Основание мозга

Тройничный узел
(ggl. trigeminale)

Тройничный нерв
(n. trigeminus)

Глазной нерв (n. ophthalmicus)

Лобный нерв (n. frontalis)

Носоресничный нерв
(n. nasociliaris)

Ресничный узел (ggl. ciliare)

Слёзный нерв (n. lacrimalis)

Верхнечелюстной нерв
(n. maxillaris)

Верхние альвеолярные
нервы (nn. alveolares
superiores)

Нижнеглазничный нерв и его
конечные ветви
(n. infraorbitalis)

Крылонёбный узел и
Крылонёбный нерв
(ggl. et n. pterygopalatinus)

Скуловой нерв (n. zygomaticus)

Нижнечелюстной нерв
(n. mandibularis)

Щёчный нерв (n. buccalis)

Ушно-височный нерв
(n. auriculotemporalis)

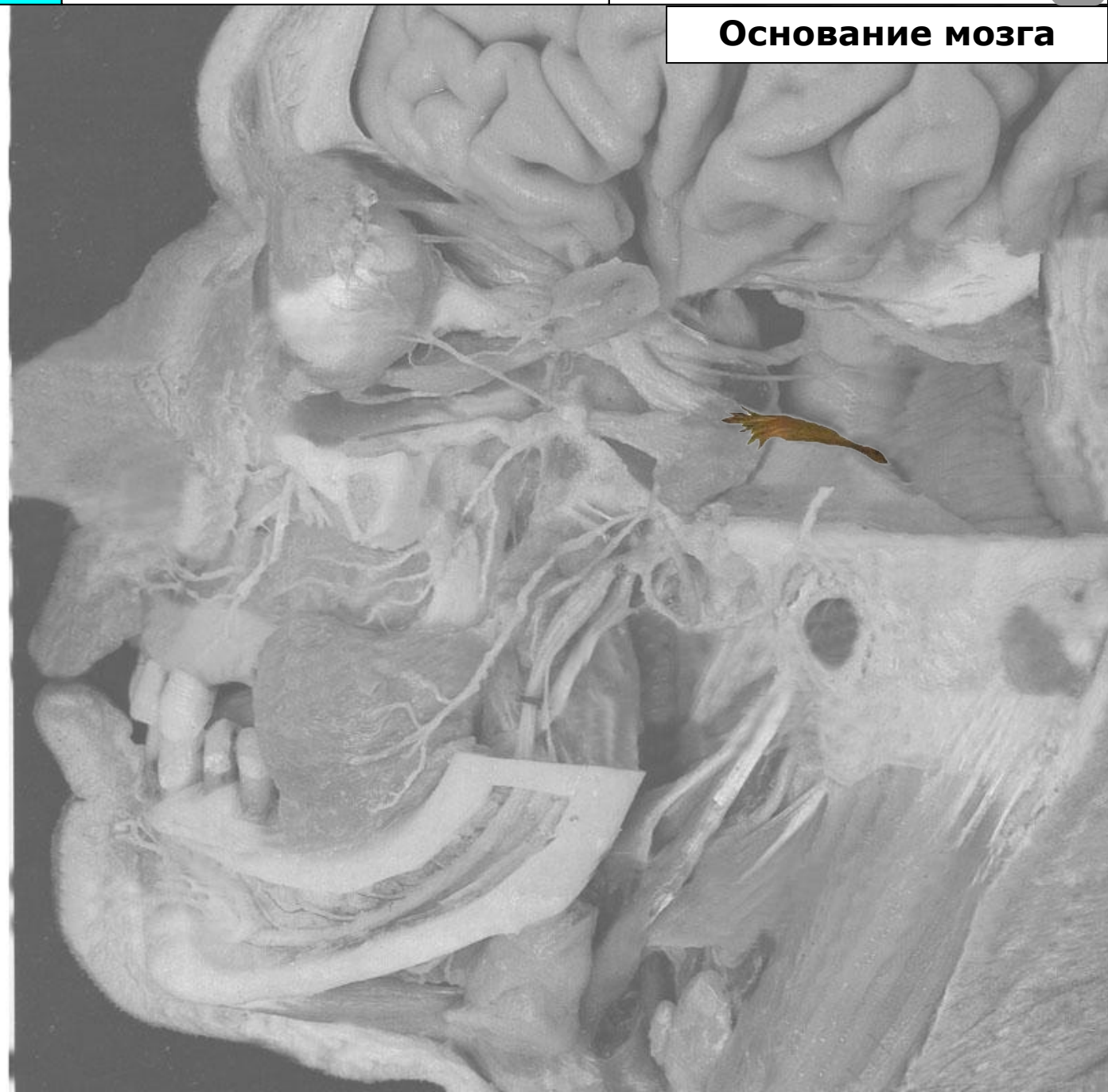Язычный нерв (n. lingualis)

Подъязычный нерв
(n. sublingualis)

Присоединяющаяся
барабанная струна
(ветвь лицевого нерва)

Нижний альвеолярный нерв
(n. alveolaris inferior)

Подбородочный нерв
(n. mentalis)



Тройничный нерв

Черепные нервы

Лицевой нерв



Основание мозга

Тройничный узел
(ggl. trigeminale)

Тройничный нерв
(n. trigeminus)

Глазной нерв (n. ophthalmicus)

Лобный нерв (n. frontalis)

Носоресничный нерв
(n. nasociliaris)

Ресничный узел (ggl. ciliare)

Слёзный нерв (n. lacrimalis)

Верхнечелюстной нерв
(n. maxillaris)

Верхние альвеолярные
нервы (nn. alveolares
superiores)

Нижнеглазничный нерв и его
конечные ветви
(n. infraorbitalis)

Крылонёбный узел и
Крылонёбный нерв
(ggl. et n. pterygopalatinus)

Скуловой нерв (n. zygomaticus)

Нижнечелюстной нерв
(n. mandibularis)

Щёчный нерв (n. buccalis)

Ушно-височный нерв
(n. auriculotemporalis)

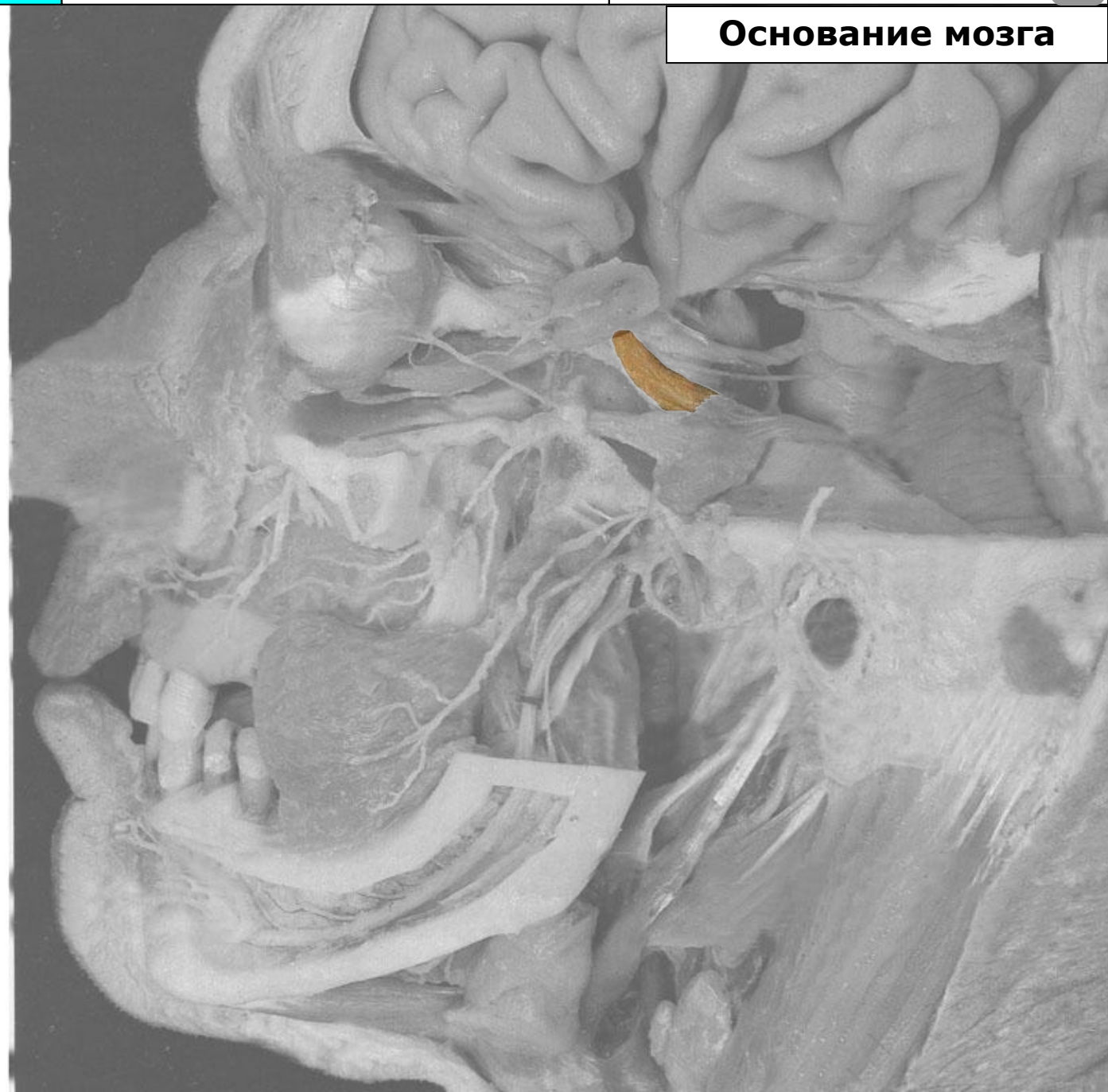Язычный нерв (n. lingualis)

Подъязычный нерв
(n. sublingualis)

Присоединяющаяся
барабанная струна
(ветвь лицевого нерва)

Нижний альвеолярный нерв
(n. alveolaris inferior)

Подбородочный нерв
(n. mentalis)



Тройничный нерв

Черепные нервы

Лицевой нерв



Основание мозга

Тройничный узел
(ggl. trigeminale)

Тройничный нерв
(n. trigeminus)

Глазной нерв (n. ophthalmicus)

Лобный нерв (n. frontalis)

Носоресничный нерв
(n. nasociliaris)

Ресничный узел (ggl. ciliare)

Слезный нерв (n. lacrimalis)

Верхнечелюстной нерв
(n. maxillaris)

Верхние альвеолярные
нервы (nn. alveolares
superiores)

Нижнеглазничный нерв и его
конечные ветви
(n. infraorbitalis)

Крылонёбный узел и
Крылонёбный нерв
(ggl. et n. pterygopalatinus)

Скуловой нерв (n. zygomaticus)

Нижнечелюстной нерв
(n. mandibularis)

Щёчный нерв (n. buccalis)

Ушно-височный нерв
(n. auriculotemporalis)

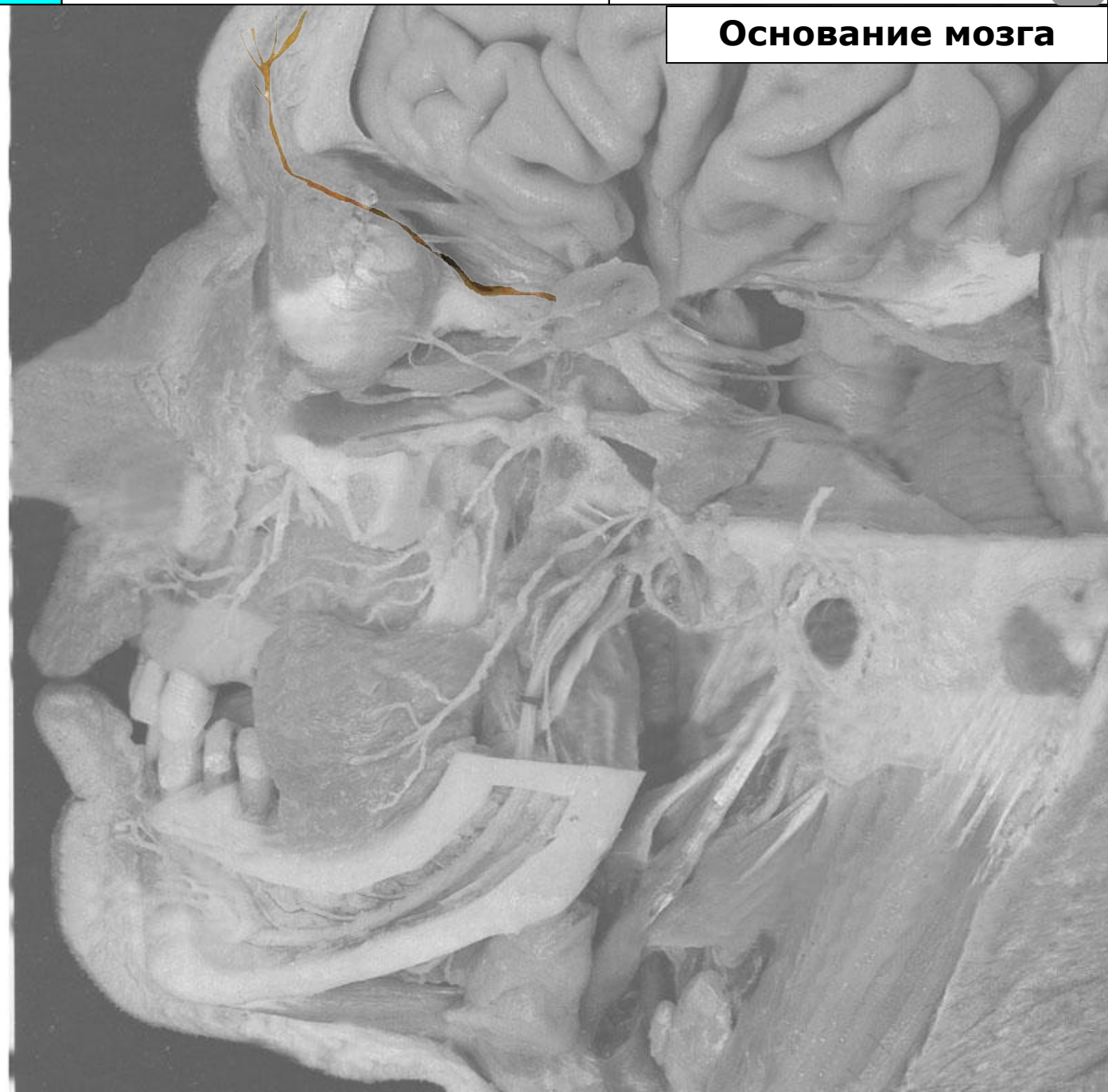Язычный нерв (n. lingualis)

Подъязычный нерв
(n. sublingualis)

Присоединяющаяся
барабанная струна
(ветвь лицевого нерва)

Нижний альвеолярный нерв
(n. alveolaris inferior)

Подбородочный нерв
(n. mentalis)



Тройничный нерв

Черепные нервы

Лицевой нерв



Основание мозга

Тройничный узел
(ggl. trigeminale)

Тройничный нерв
(n. trigeminus)

Глазной нерв (n. ophthalmicus)

Лобный нерв (n. frontalis)

Носоресничный нерв
(n. nasociliaris)

Ресничный узел (ggl. ciliare)

Слёзный нерв (n. lacrimalis)

Верхнечелюстной нерв
(n. maxillaris)

Верхние альвеолярные
нервы (nn. alveolares
superiores)

Нижнеглазничный нерв и его
конечные ветви
(n. infraorbitalis)

Крылонёбный узел и
Крылонёбный нерв
(ggl. et n. pterygopalatinus)

Скуловой нерв (n. zygomaticus)

Нижнечелюстной нерв
(n. mandibularis)

Щёчный нерв (n. buccalis)

Ушно-височный нерв
(n. auriculotemporalis)

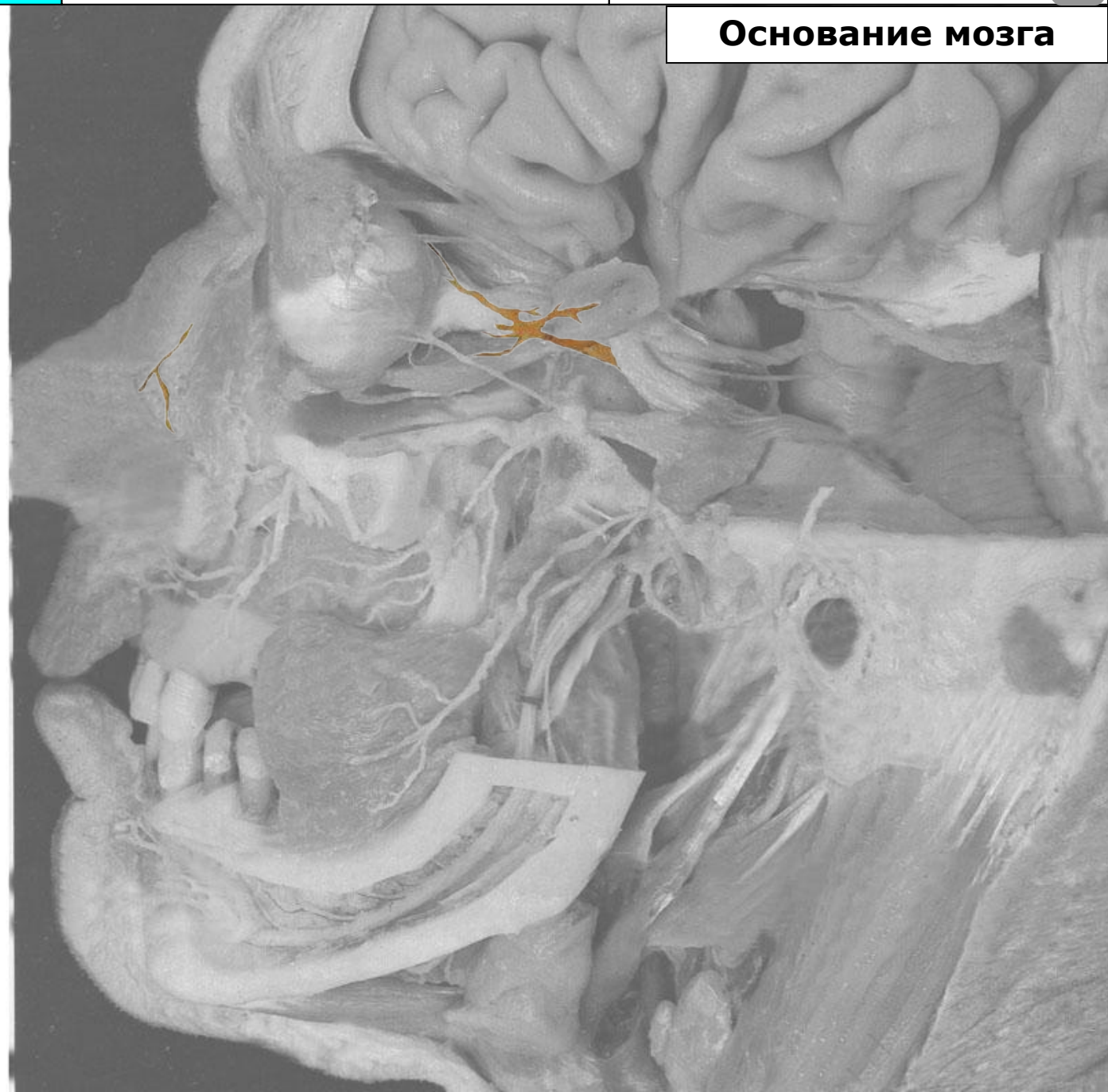Язычный нерв (n. lingualis)

Подъязычный нерв
(n. sublingualis)

Присоединяющаяся
барабанная струна
(ветвь лицевого нерва)

Нижний альвеолярный нерв
(n. alveolaris inferior)

Подбородочный нерв
(n. mentalis)



Тройничный нерв

Черепные нервы

Лицевой нерв



Основание мозга

Тройничный узел
(ggl. trigeminale)

Тройничный нерв
(n. trigeminus)

Глазной нерв (n. ophthalmicus)

Лобный нерв (n. frontalis)

Носоресничный нерв
(n. nasociliaris)

Ресничный узел (ggl. ciliare)

Слёзный нерв (n. lacrimalis)

Верхнечелюстной нерв
(n. maxillaris)

Верхние альвеолярные
нервы (nn. alveolares
superiores)

Нижнеглазничный нерв и его
конечные ветви
(n. infraorbitalis)

Крылонёбный узел и
Крылонёбный нерв
(ggl. et n. pterygopalatinus)

Скуловой нерв (n. zygomaticus)

Нижнечелюстной нерв
(n. mandibularis)

Щёчный нерв (n. buccalis)

Ушно-височный нерв
(n. auriculotemporalis)

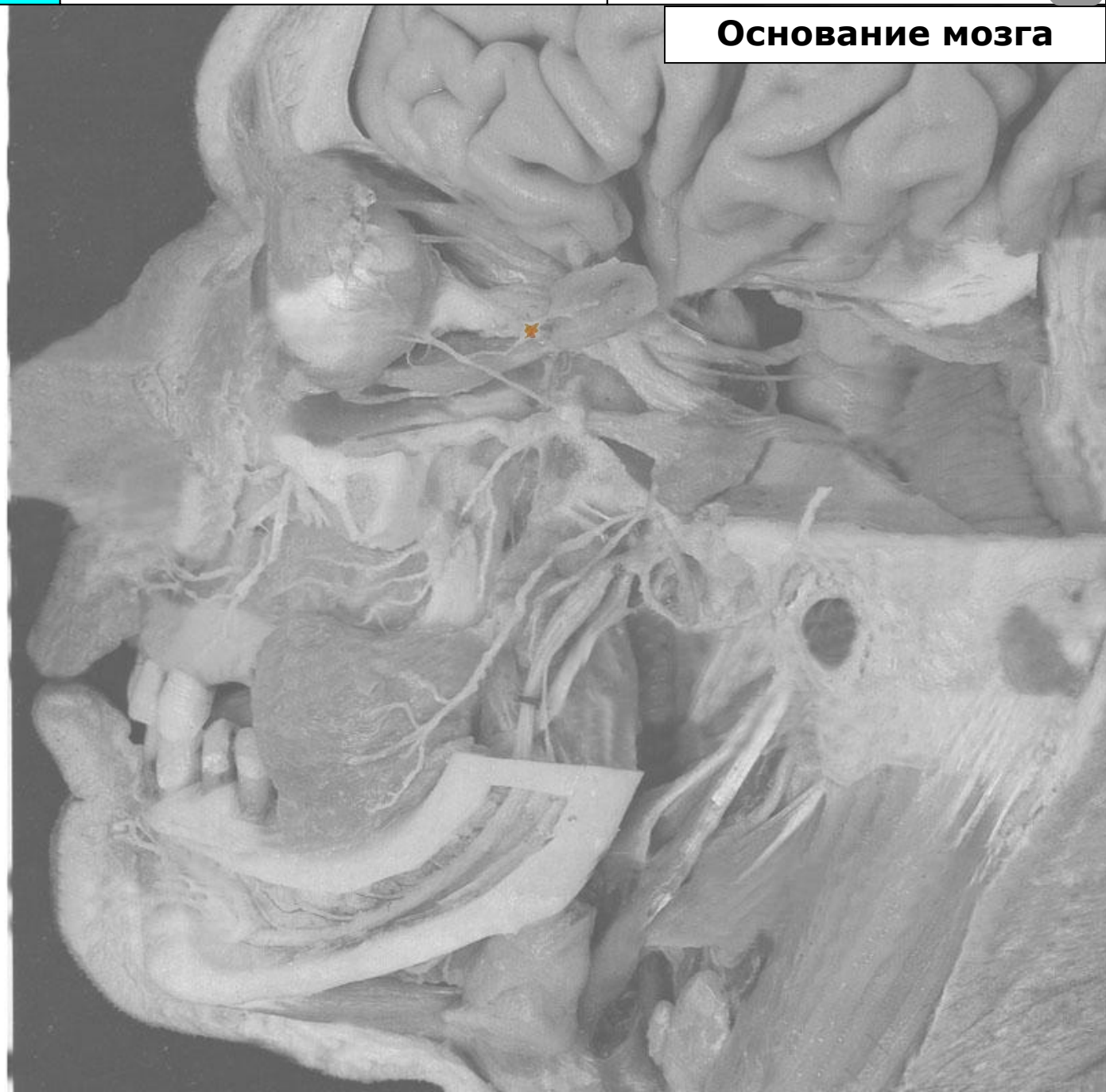Язычный нерв (n. lingualis)

Подъязычный нерв
(n. sublingualis)

Присоединяющаяся
барабанная струна
(ветвь лицевого нерва)

Нижний альвеолярный нерв
(n. alveolaris inferior)

Подбородочный нерв
(n. mentalis)



Тройничный нерв

Черепные нервы

Лицевой нерв



Основание мозга

Тройничный узел
(ggl. trigeminale)

Тройничный нерв
(n. trigeminus)

Глазной нерв (n. ophthalmicus)

Лобный нерв (n. frontalis)

Носоресничный нерв
(n. nasociliaris)

Ресничный узел (ggl. ciliare)

Слёзный нерв (n. lacrimalis)

Верхнечелюстной нерв
(n. maxillaris)

Верхние альвеолярные
нервы (nn. alveolares
superiores)

Нижнеглазничный нерв и его
конечные ветви
(n. infraorbitalis)

Крылонёбный узел и
Крылонёбный нерв
(ggl. et n. pterygopalatinus)

Скуловой нерв (n. zygomaticus)

Нижнечелюстной нерв
(n. mandibularis)

Щёчный нерв (n. buccalis)

Ушно-височный нерв
(n. auriculotemporalis)

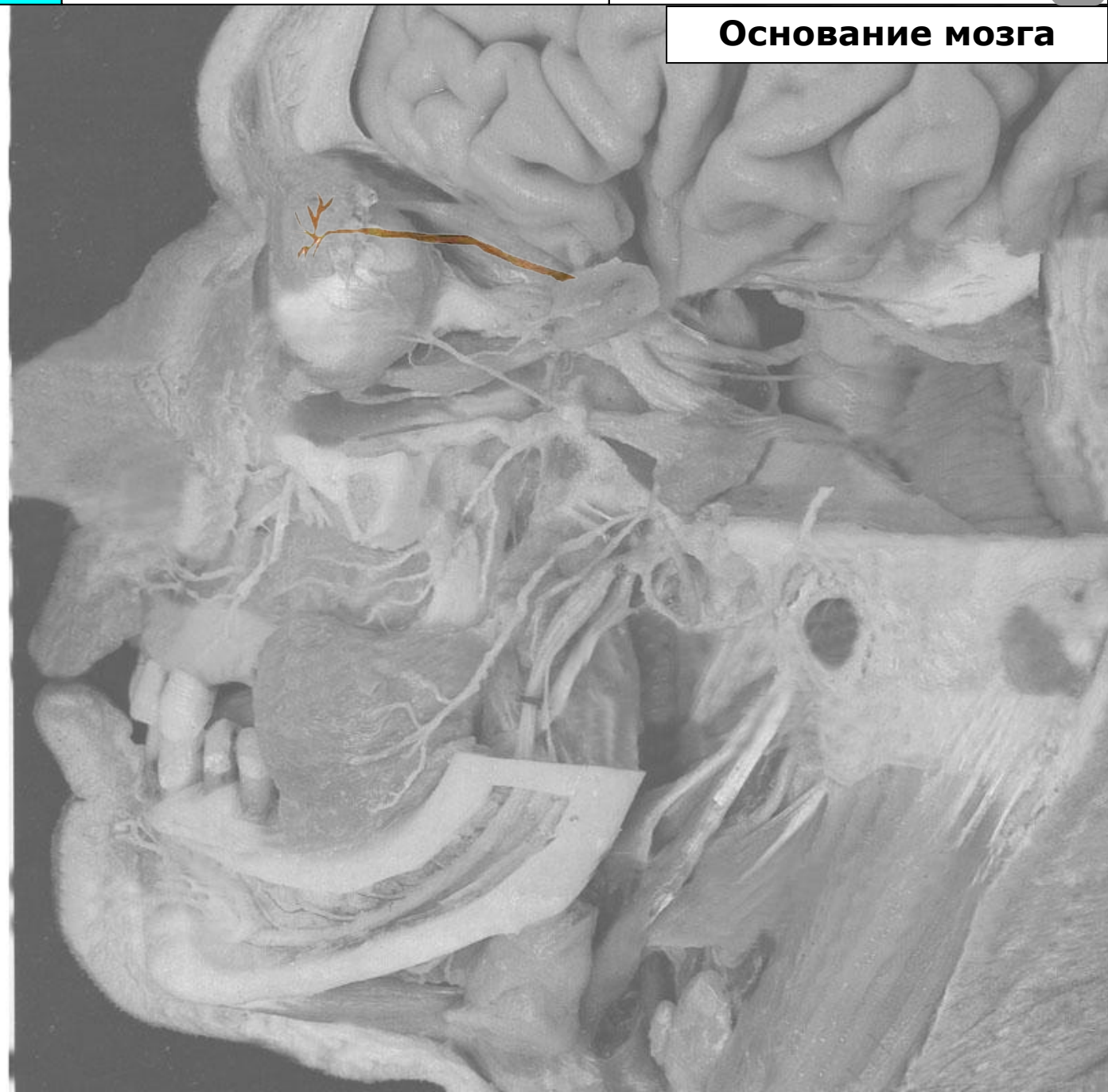Язычный нерв (n. lingualis)

Подъязычный нерв
(n. sublingualis)

Присоединяющаяся
барабанная струна
(ветвь лицевого нерва)

Нижний альвеолярный нерв
(n. alveolaris inferior)

Подбородочный нерв
(n. mentalis)



Тройничный нерв

Черепные нервы

Лицевой нерв



Основание мозга

Тройничный узел
(ggl. trigeminale)

Тройничный нерв
(n. trigeminus)

Глазной нерв (n. ophthalmicus)

Лобный нерв (n. frontalis)

Носоресничный нерв
(n. nasociliaris)

Ресничный узел (ggl. ciliare)

Слёзный нерв (n. lacrimalis)

Верхнечелюстной нерв
(n. maxillaris)

Верхние альвеолярные
нервы (nn. alveolares
superiores)

Нижнеглазничный нерв и его
конечные ветви
(n. infraorbitalis)

Крылонёбный узел и
Крылонёбный нерв
(ggl. et n. pterygopalatinus)

Скуловой нерв (n. zygomaticus)

Нижнечелюстной нерв
(n. mandibularis)

Щёчный нерв (n. buccalis)

Ушно-височный нерв
(n. auriculotemporalis)

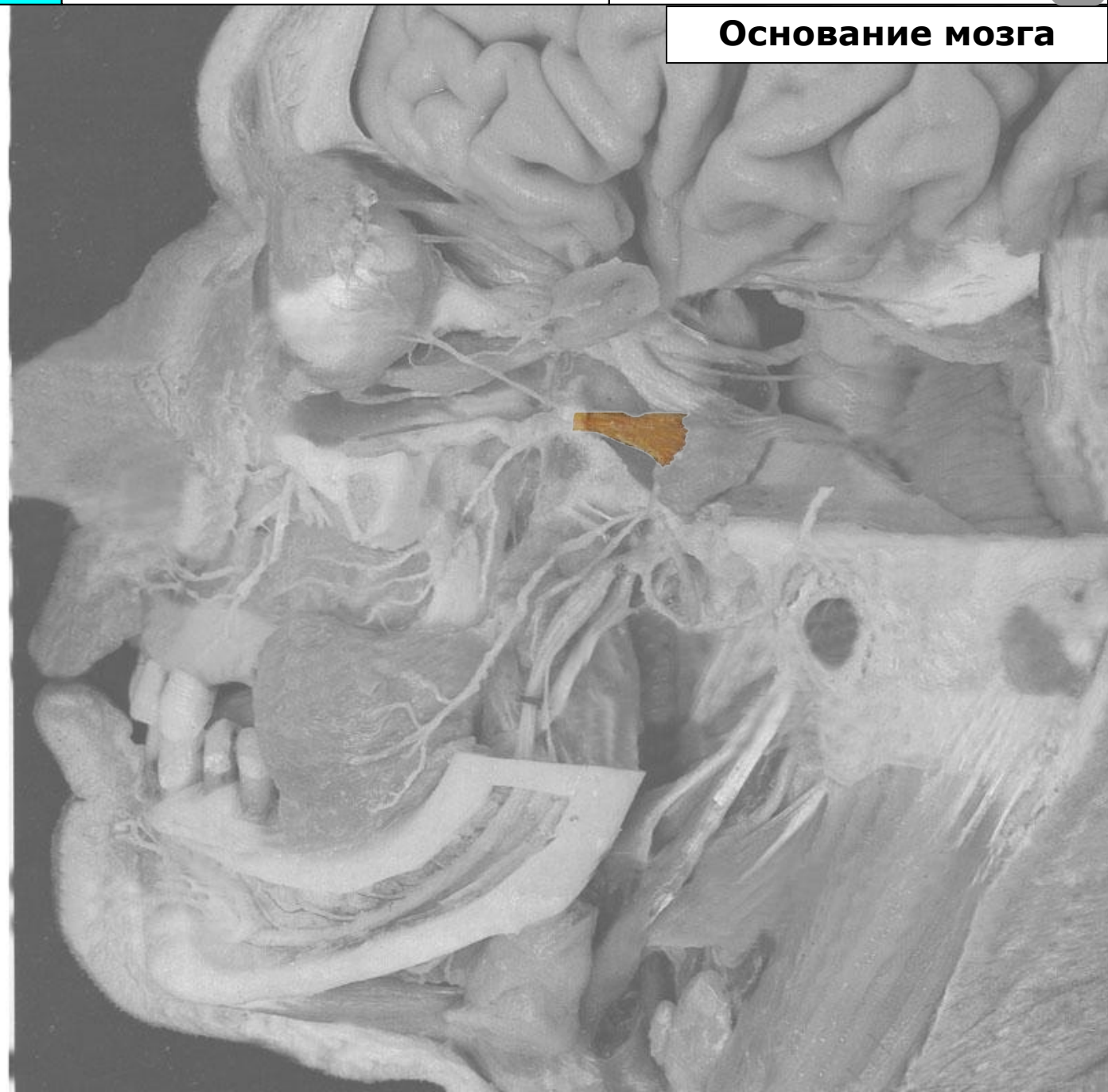Язычный нерв (n. lingualis)

Подъязычный нерв
(n. sublingualis)

Присоединяющаяся
барабанная струна
(ветвь лицевого нерва)

Нижний альвеолярный нерв
(n. alveolaris inferior)

Подбородочный нерв
(n. mentalis)



Тройничный нерв

Черепные нервы

Лицевой нерв



Основание мозга

Тройничный узел
(ggl. trigeminale)

Тройничный нерв
(n. trigeminus)

Глазной нерв (n. ophthalmicus)

Лобный нерв (n. frontalis)

Носоресничный нерв
(n. nasociliaris)

Ресничный узел (ggl. ciliare)

Слёзный нерв (n. lacrimalis)

Верхнечелюстной нерв
(n. maxillaris)

Верхние альвеолярные
нервы (nn. alveolares
superiores)

Нижнеглазничный нерв и его
конечные ветви
(n. infraorbitalis)

Крылонёбный узел и
Крылонёбный нерв
(ggl. et n. pterygopalatinus)

Скуловой нерв (n. zygomaticus)

Нижнечелюстной нерв
(n. mandibularis)

Щёчный нерв (n. buccalis)

Ушно-височный нерв
(n. auriculotemporalis)

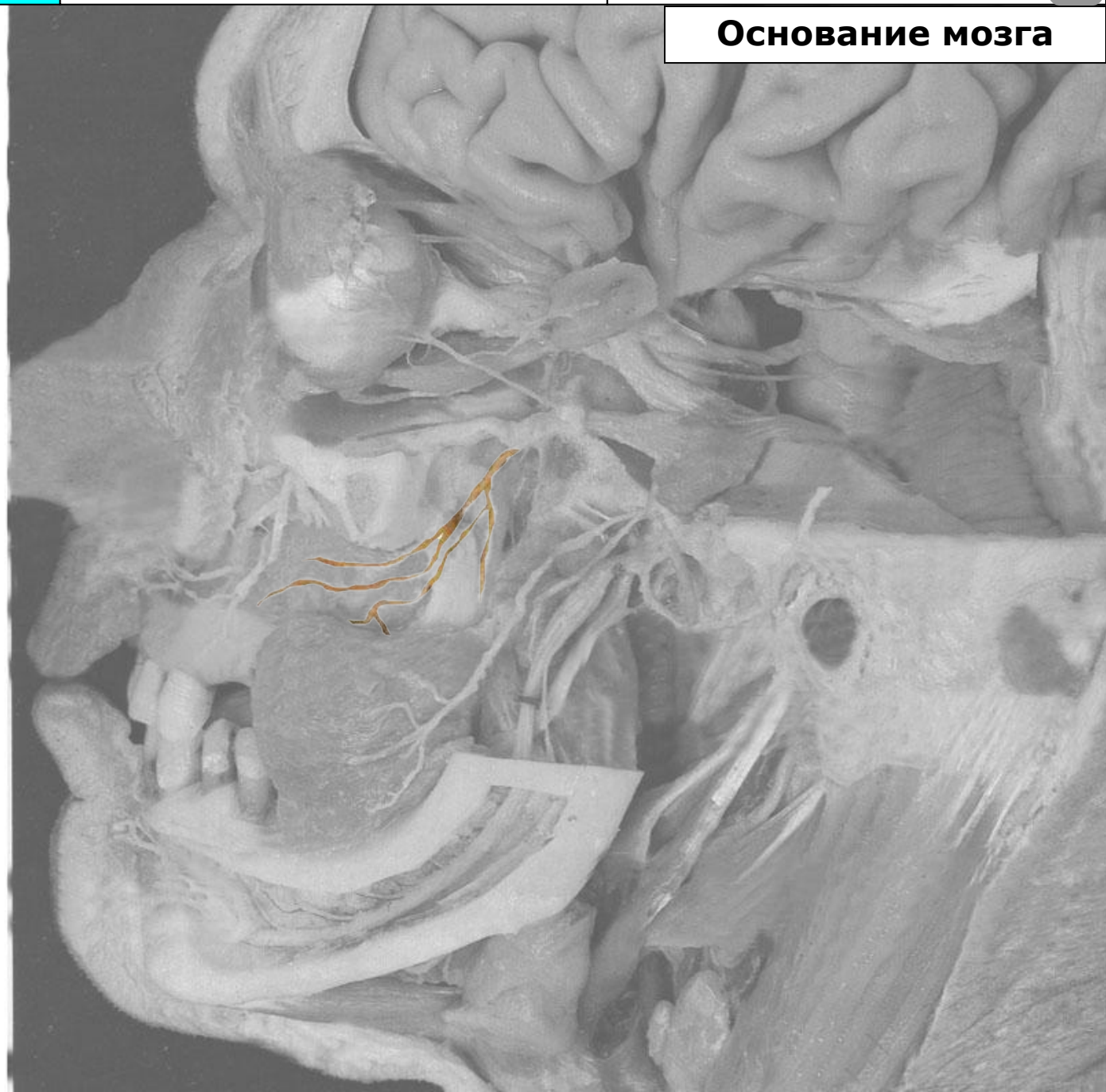Язычный нерв (n. lingualis)

Подъязычный нерв
(n. sublingualis)

Присоединяющаяся
барабанная струна
(ветвь лицевого нерва)

Нижний альвеолярный нерв
(n. alveolaris inferior)

Подбородочный нерв
(n. mentalis)



Тройничный нерв

Черепные нервы

Лицевой нерв



Основание мозга

Тройничный узел
(ggl. trigeminale)

Тройничный нерв
(n. trigeminus)

Глазной нерв (n. ophthalmicus)

Лобный нерв (n. frontalis)

Носоресничный нерв
(n. nasociliaris)

Ресничный узел (ggl. ciliare)

Слёзный нерв (n. lacrimalis)

Верхнечелюстной нерв
(n. maxillaris)

Верхние альвеолярные
нервы (nn. alveolares
superiores)

Нижнеглазничный нерв и его
конечные ветви
(n. infraorbitalis)

Крылонёбный узел и
Крылонёбный нерв
(ggl. et n. pterygopalatinus)

Скуловой нерв (n. zygomaticus)

Нижнечелюстной нерв
(n. mandibularis)

Щёчный нерв (n. buccalis)

Ушно-височный нерв
(n. auriculotemporalis)

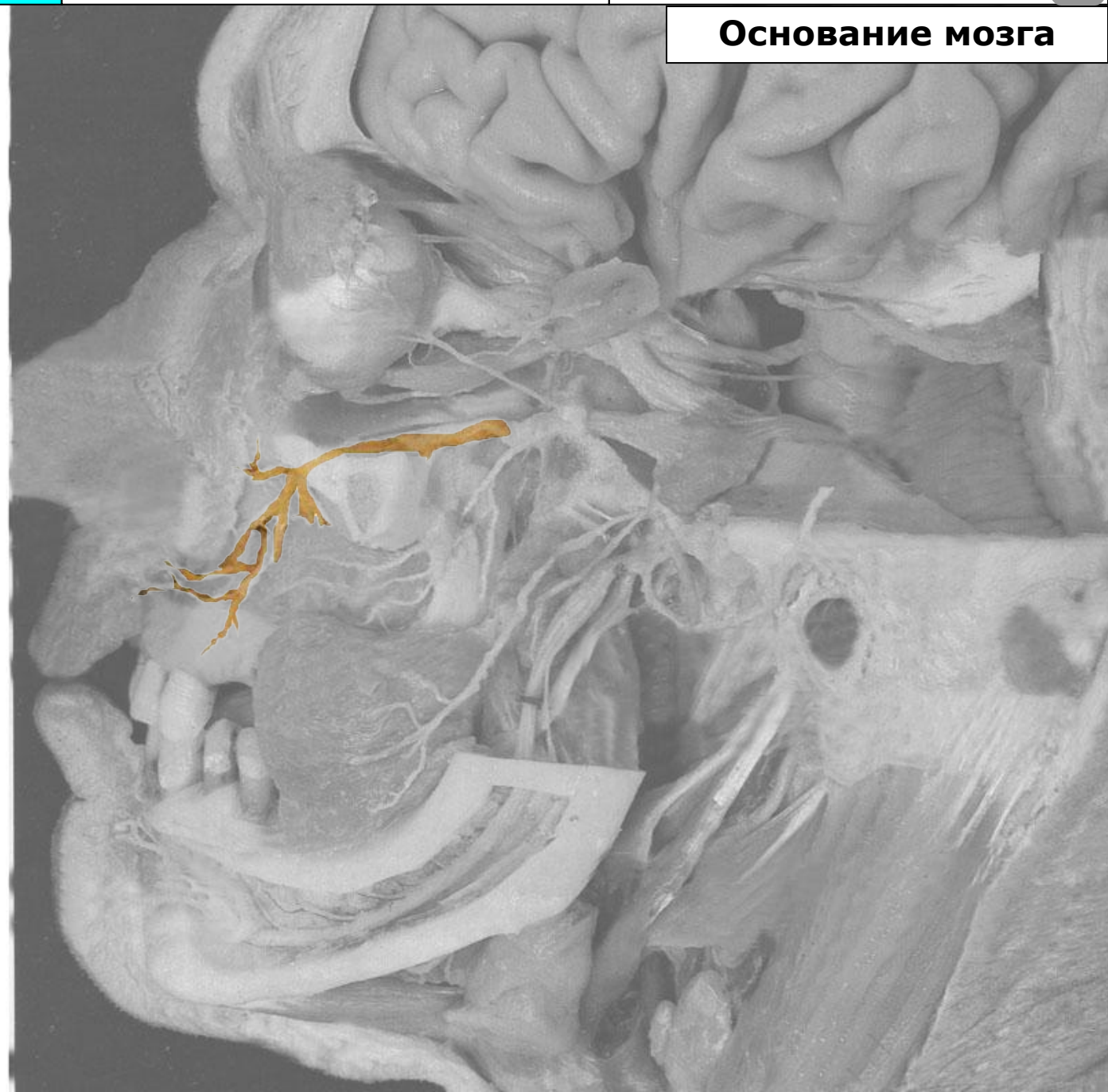Язычный нерв (n. lingualis)

Подъязычный нерв
(n. sublingualis)

Присоединяющаяся
барабанная струна
(ветвь лицевого нерва)

Нижний альвеолярный нерв
(n. alveolaris inferior)

Подбородочный нерв
(n. mentalis)



Тройничный нерв

Черепные нервы

Лицевой нерв



Основание мозга

Тройничный узел
(ggl. trigeminale)

Тройничный нерв
(n. trigeminus)

Глазной нерв (n. ophthalmicus)

Лобный нерв (n. frontalis)

Носоресничный нерв
(n. nasociliaris)

Ресничный узел (ggl. ciliare)

Слезный нерв (n. lacrimalis)

Верхнечелюстной нерв
(n. maxillaris)

Верхние альвеолярные
нервы (nn. alveolares
superiores)

Нижнеглазничный нерв и его
конечные ветви
(n. infraorbitalis)

Крылонёбный узел и
Крылонёбный нерв
(ggl. et n. pterygopalatinus)

Скуловой нерв (n. zygomaticus)

Нижнечелюстной нерв
(n. mandibularis)

Щёчный нерв (n. buccalis)

Ушно-височный нерв
(n. auriculotemporalis)

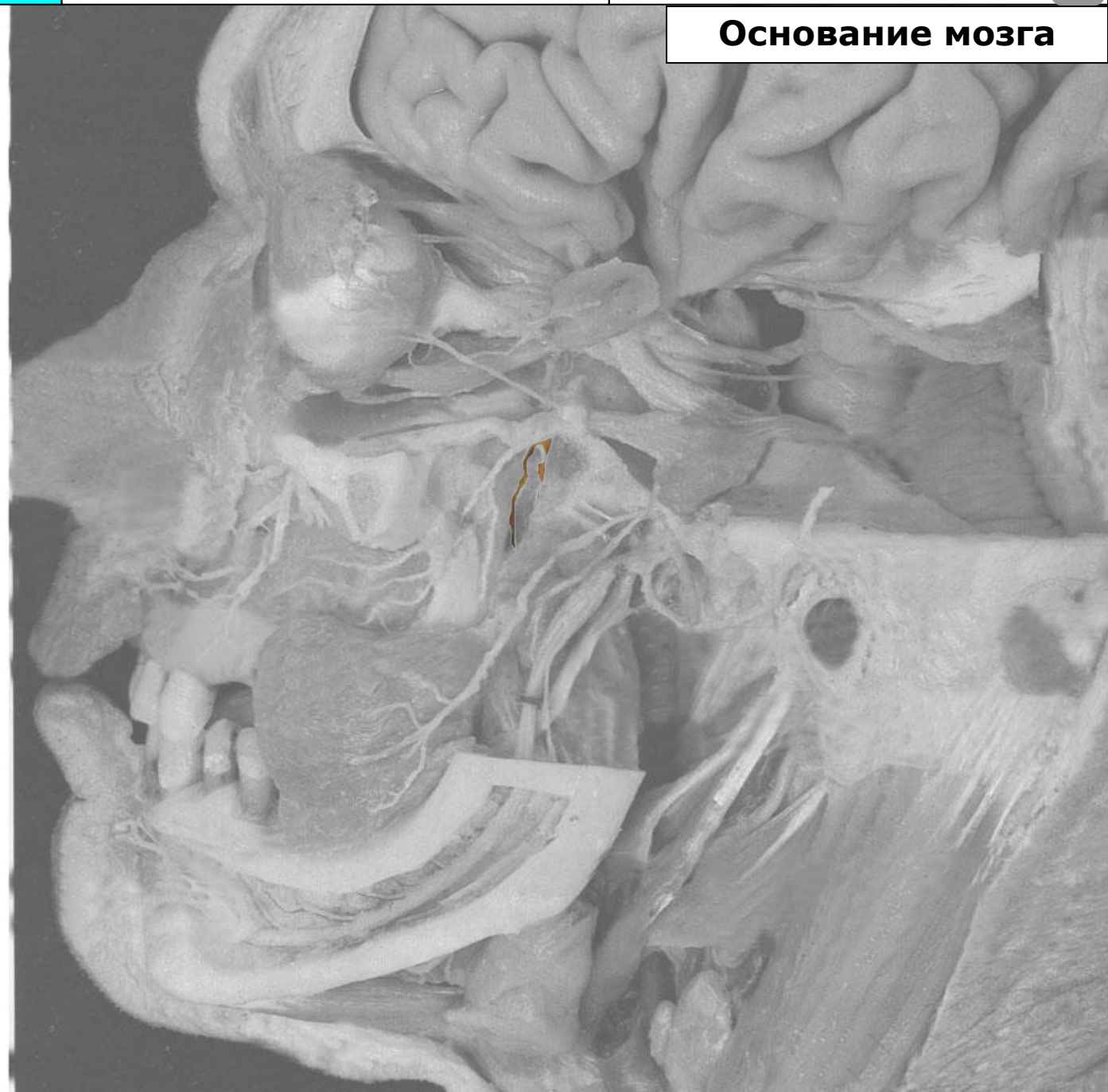Язычный нерв (n. lingualis)

Подъязычный нерв
(n. sublingualis)

Присоединяющаяся
барабанная струна
(ветвь лицевого нерва)

Нижний альвеолярный нерв
(n. alveolaris inferior)

Подбородочный нерв
(n. mentalis)



Тройничный нерв

Черепные нервы

Лицевой нерв



Основание мозга

Тройничный узел
(ggl. trigeminale)

Тройничный нерв
(n. trigeminus)

Глазной нерв (n. ophthalmicus)

Лобный нерв (n. frontalis)

Носоресничный нерв
(n. nasociliaris)

Ресничный узел (ggl. ciliare)

Слезный нерв (n. lacrimalis)

Верхнечелюстной нерв
(n. maxillaris)

Верхние альвеолярные
нервы (nn. alveolares
superiores)

Нижнеглазничный нерв и его
конечные ветви
(n. infraorbitalis)

Крылонёбный узел и
Крылонёбный нерв
(ggl. et n. pterygopalatinus)

Скуловой нерв (n. zygomaticus)

Нижнечелюстной нерв
(n. mandibularis)

Щёчный нерв (n. buccalis)

Ушно-височный нерв
(n. auriculotemporalis)

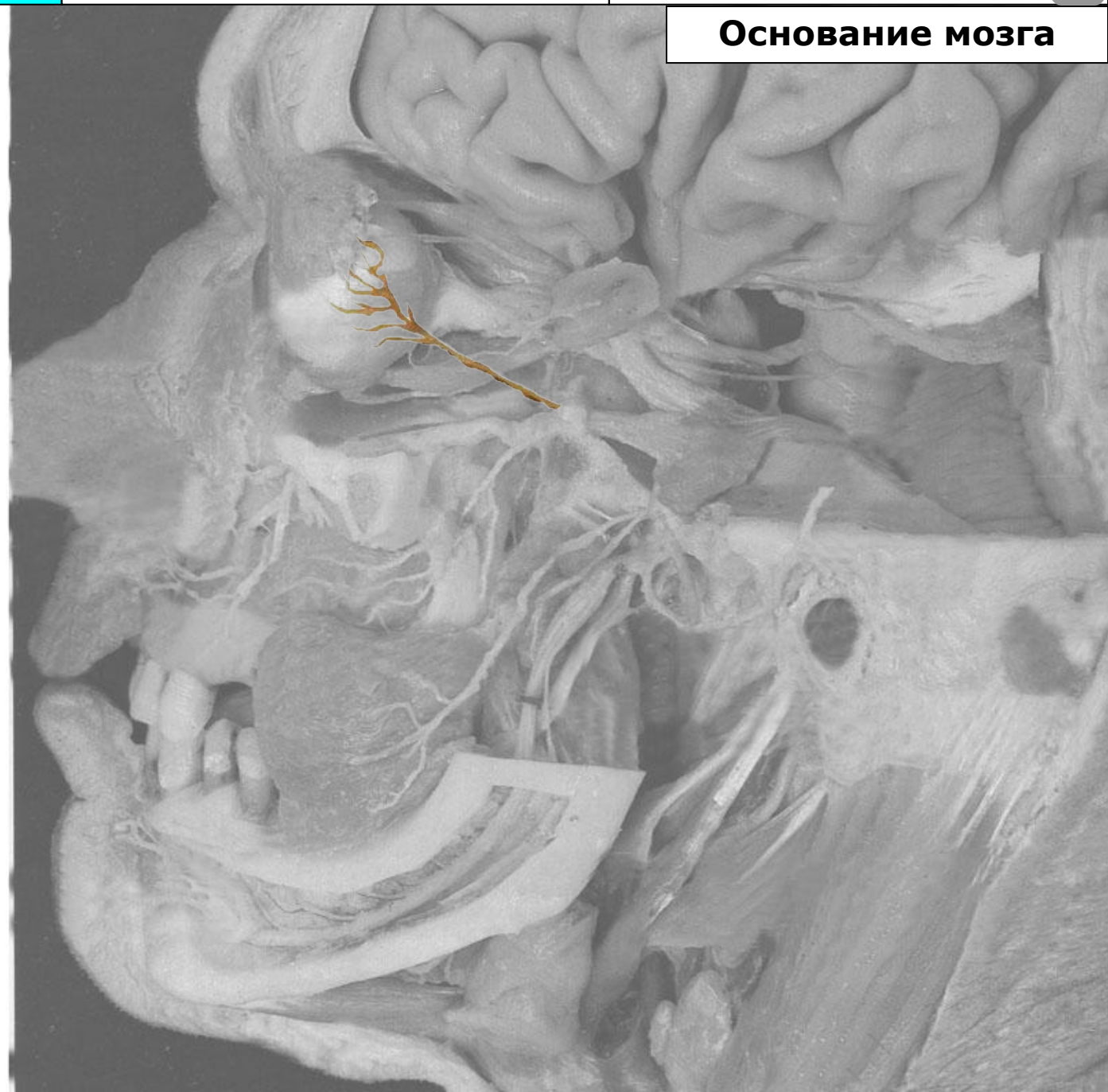Язычный нерв (n. lingualis)

Подъязычный нерв
(n. sublingualis)

Присоединяющаяся
барабанная струна
(ветвь лицевого нерва)

Нижний альвеолярный нерв
(n. alveolaris inferior)

Подбородочный нерв
(n. mentalis)



Тройничный нерв

Черепные нервы

Лицевой нерв



Основание мозга

Тройничный узел
(ggl. trigeminale)

Тройничный нерв
(n. trigeminus)

Глазной нерв (n. ophthalmicus)

Лобный нерв (n. frontalis)

Носоресничный нерв
(n. nasociliaris)

Ресничный узел (ggl. ciliare)

Слёзный нерв (n. lacrimalis)

Верхнечелюстной нерв
(n. maxillaris)

Верхние альвеолярные
нервы (nn. alveolares
superiores)

Нижнеглазничный нерв и его
конечные ветви
(n. infraorbitalis)

Крылонёбный узел и
Крылонёбный нерв
(ggl. et n. pterygopalatinus)

Скуловой нерв (n. zygomaticus)

Нижнечелюстной нерв
(n. mandibularis)

Щёчный нерв (n. buccalis)

Ушно-височный нерв
(n. auriculotemporalis)

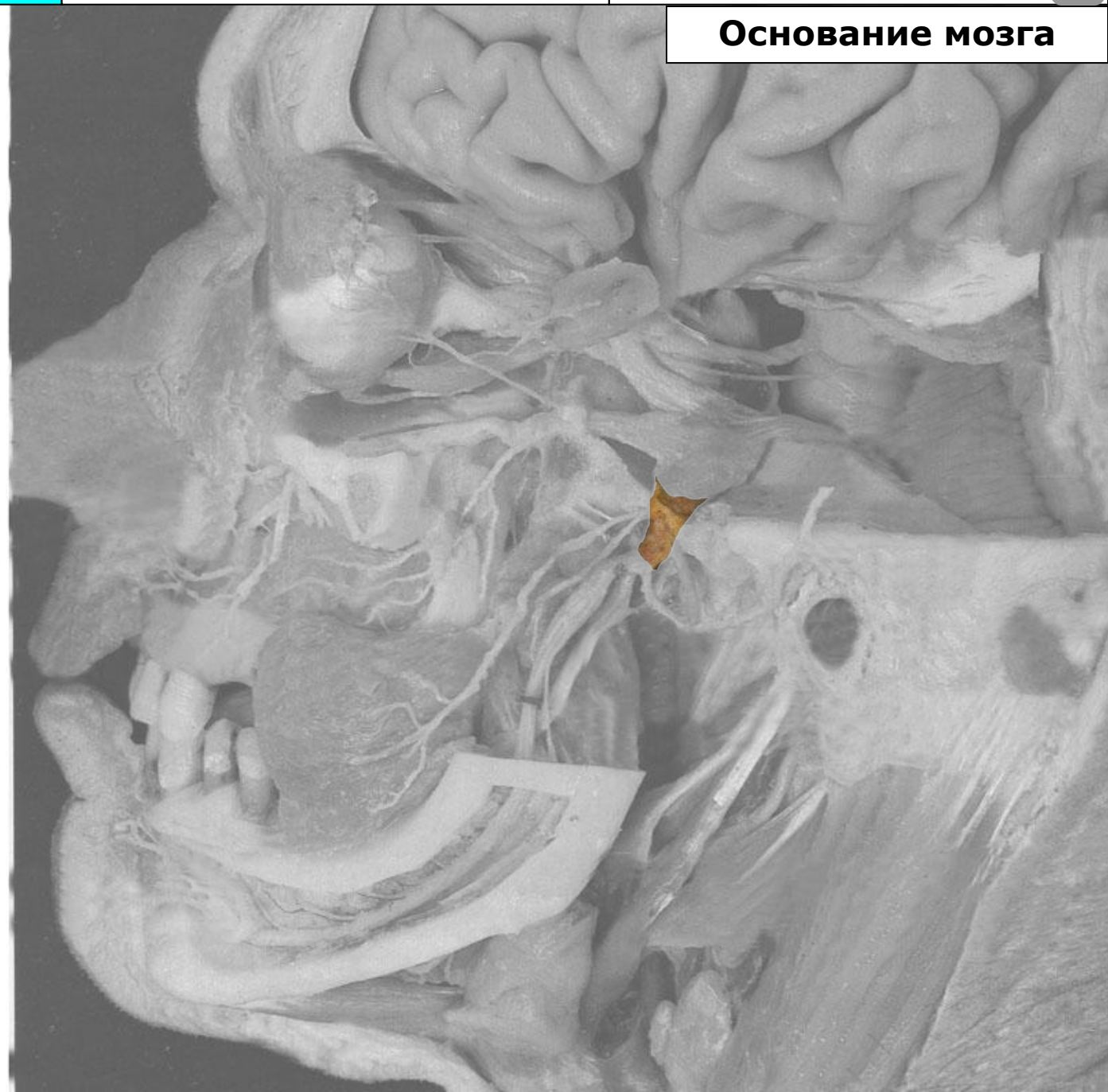Язычный нерв (n. lingualis)

Подъязычный нерв
(n. sublingualis)

Присоединяющаяся
барабанная струна
(ветвь лицевого нерва)

Нижний альвеолярный нерв
(n. alveolaris inferior)

Подбородочный нерв
(n. mentalis)



Тройничный нерв

Черепные нервы

Лицевой нерв



Основание мозга

Тройничный узел
(ggl. trigeminale)

Тройничный нерв
(n. trigeminus)

Глазной нерв (n. ophthalmicus)

Лобный нерв (n. frontalis)

Носоресничный нерв
(n. nasociliaris)

Ресничный узел (ggl. ciliare)

Слёзный нерв (n. lacrimalis)

Верхнечелюстной нерв
(n. maxillaris)

Верхние альвеолярные
нервы (nn. alveolares
superiores)

Нижнеглазничный нерв и его
конечные ветви
(n. infraorbitalis)

Крылонёбный узел и
Крылонёбный нерв
(ggl. et n. pterygopalatinus)

Скуловой нерв (n. zygomaticus)

Нижнечелюстной нерв
(n. mandibularis)

Щёчный нерв (n. buccalis)

Ушно-височный нерв
(n. auriculotemporalis)

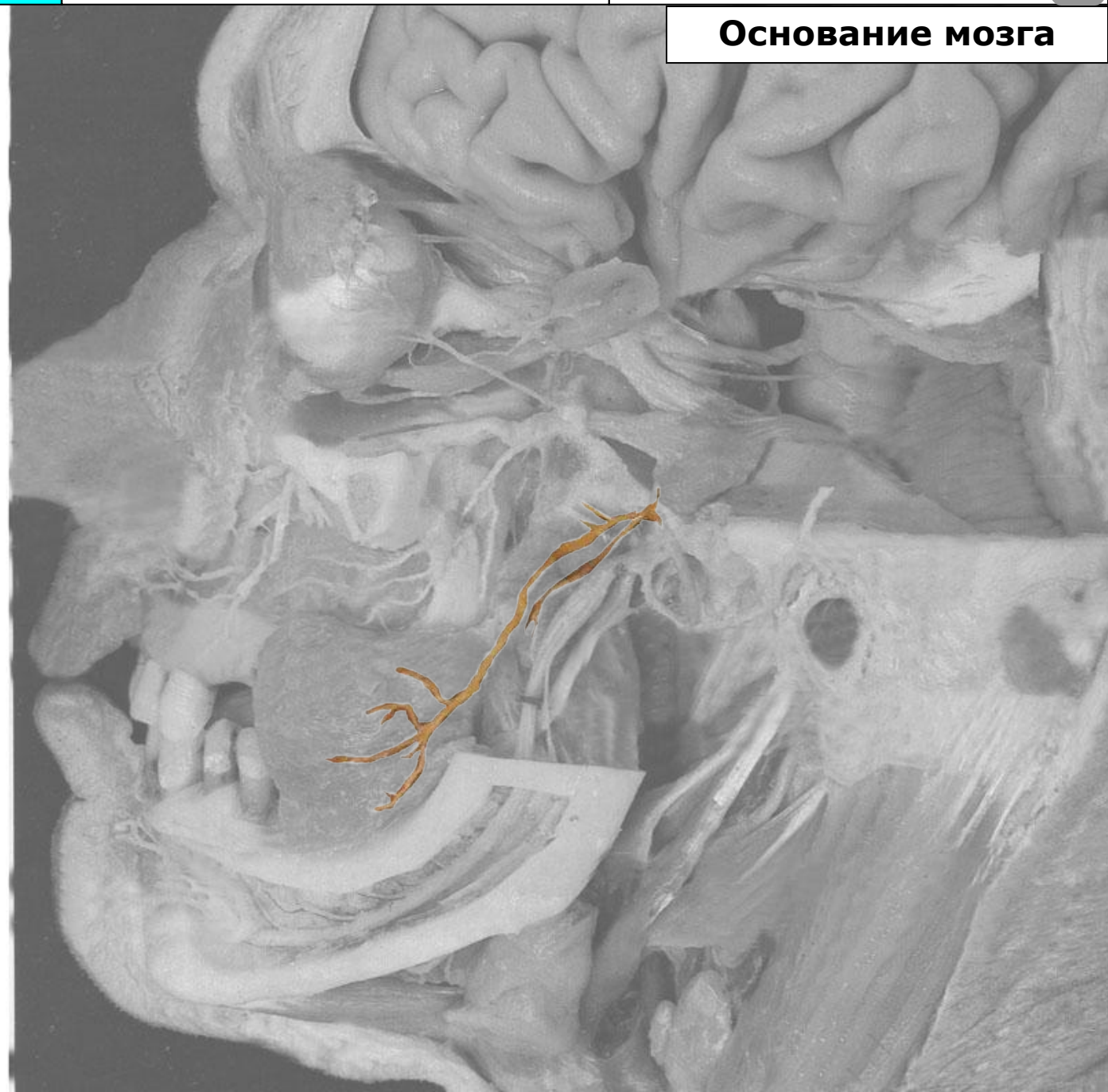
Язычный нерв (n. lingualis)

Подъязычный нерв
(n. sublingualis)

Присоединяющаяся
барабанная струна
(ветвь лицевого нерва)

Нижний альвеолярный нерв
(n. alveolaris inferior)

Подбородочный нерв
(n. mentalis)



Тройничный нерв

Черепные нервы

Лицевой нерв



Основание мозга

Тройничный узел
(ggl. trigeminale)

Тройничный нерв
(n. trigeminus)

Глазной нерв (n. ophthalmicus)

Лобный нерв (n. frontalis)

Носоресничный нерв
(n. nasociliaris)

Ресничный узел (ggl. ciliare)

Слёзный нерв (n. lacrimalis)

Верхнечелюстной нерв
(n. maxillaris)

Верхние альвеолярные
нервы (nn. alveolares
superiores)

Нижнеглазничный нерв и его
конечные ветви
(n. infraorbitalis)

Крылонёбный узел и
Крылонёбный нерв
(ggl. et n. pterygopalatinus)

Скуловой нерв (n. zygomaticus)

Нижнечелюстной нерв
(n. mandibularis)

Щёчный нерв (n. buccalis)

Ушно-височный нерв
(n. auriculotemporalis)

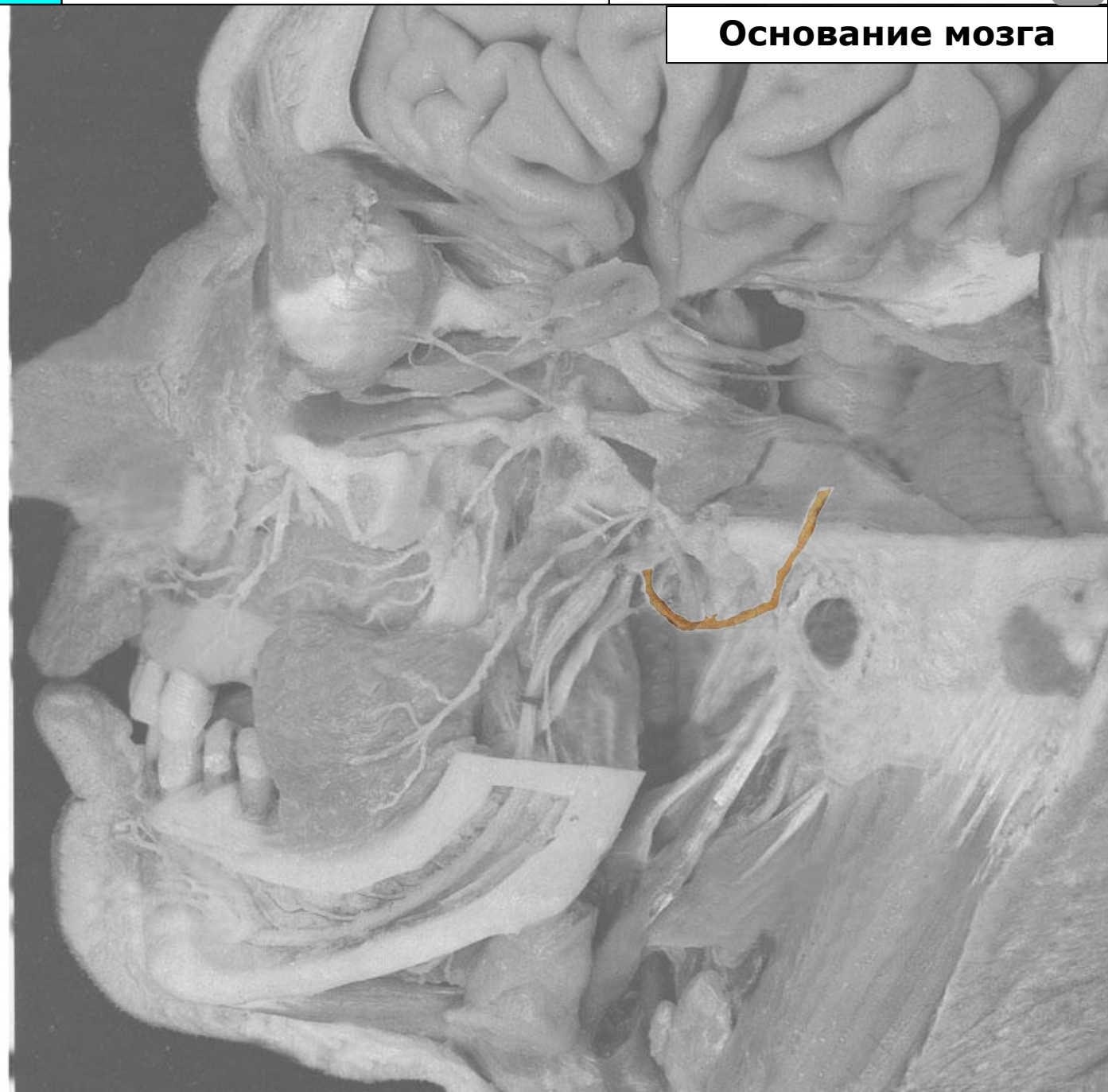Язычный нерв (n. lingualis)

Подъязычный нерв
(n. sublingualis)

Присоединяющаяся
барабанная струна
(ветвь лицевого нерва)

Нижний альвеолярный нерв
(n. alveolaris inferior)

Подбородочный нерв
(n. mentalis)



Тройничный нерв

Черепные нервы

Лицевой нерв



Основание мозга

Тройничный узел
(ggl. trigeminale)

Тройничный нерв
(n. trigeminus)

Глазной нерв (n. ophthalmicus)

Лобный нерв (n. frontalis)

Носоресничный нерв
(n. nasociliaris)

Ресничный узел (ggl. ciliare)

Слёзный нерв (n. lacrimalis)

Верхнечелюстной нерв
(n. maxillaris)

Верхние альвеолярные
нервы (nn. alveolares
superiores)

Нижнеглазничный нерв и его
конечные ветви
(n. infraorbitalis)

Крылонёбный узел и
Крылонёбный нерв
(ggl. et n. pterygopalatinus)

Скуловой нерв (n. zygomaticus)

Нижнечелюстной нерв
(n. mandibularis)

Щёчный нерв (n. buccalis)

Ушно-височный нерв
(n. auriculotemporalis)

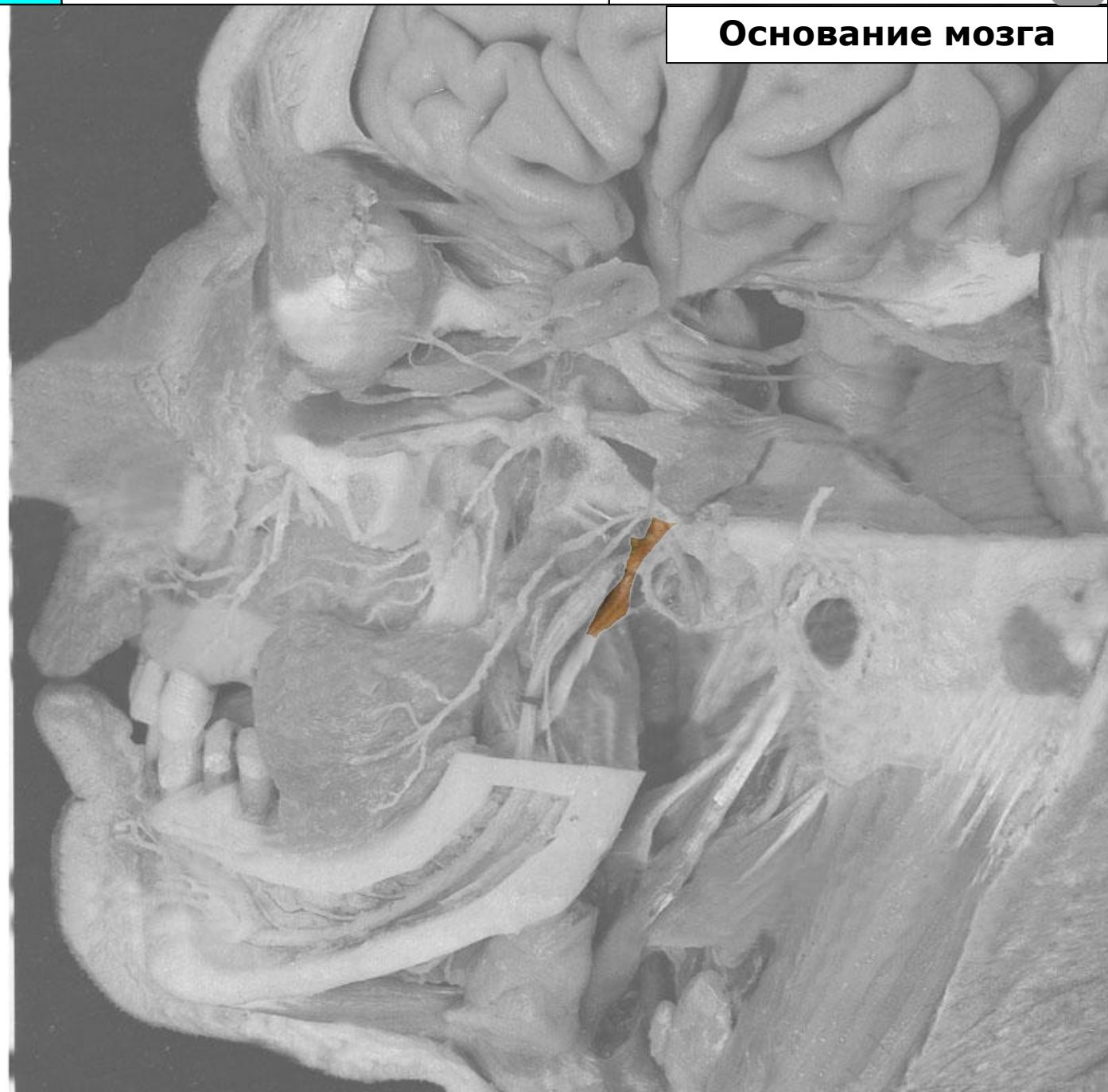Язычный нерв (n. lingualis)

Подъязычный нерв
(n. sublingualis)

Присоединяющаяся
барабанная струна
(ветвь лицевого нерва)

Нижний альвеолярный нерв
(n. alveolaris inferior)

Подбородочный нерв
(n. mentalis)



Тройничный нерв

Черепные нервы

Лицевой нерв



Основание мозга

Тройничный узел
(ggl. trigeminale)

Тройничный нерв
(n. trigeminus)

Глазной нерв (n. ophthalmicus)

Лобный нерв (n. frontalis)

Носоресничный нерв
(n. nasociliaris)

Ресничный узел (ggl. ciliare)

Слёзный нерв (n. lacrimalis)

Верхнечелюстной нерв
(n. maxillaris)

Верхние альвеолярные
нервы (nn. alveolares
superiores)

Нижнеглазничный нерв и его
конечные ветви
(n. infraorbitalis)

Крылонёбный узел и
Крылонёбный нерв
(ggl. et n. pterygopalatinus)

Скуловой нерв (n. zygomaticus)

Нижнечелюстной нерв
(n. mandibularis)

Щёчный нерв (n. buccalis)

Ушно-височный нерв
(n. auriculotemporalis)

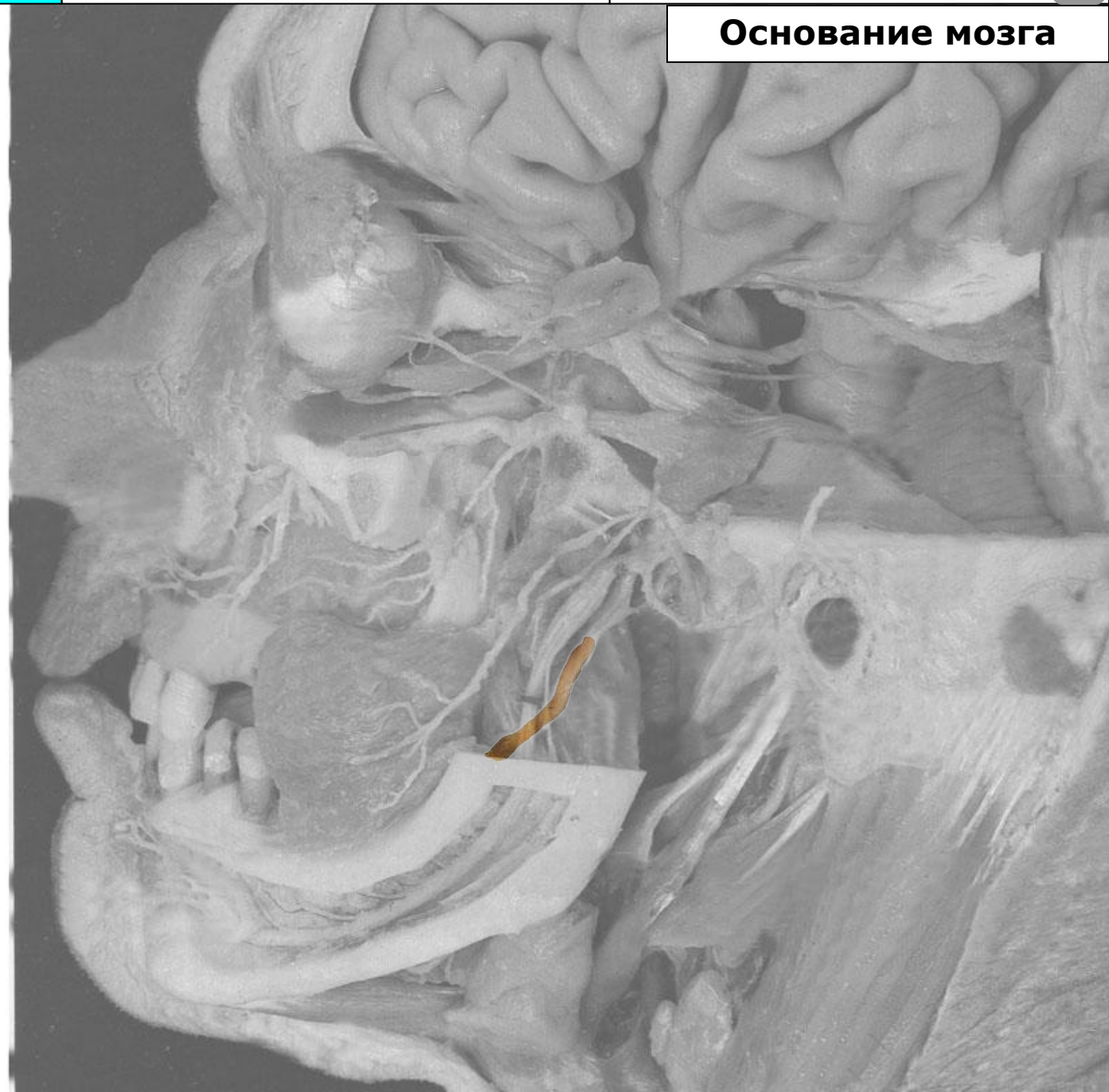Язычный нерв (n. lingualis)

Подъязычный нерв
(n. sublingualis)

Присоединяющаяся
барабанная струна
(ветвь лицевого нерва)

Нижний альвеолярный нерв
(n. alveolaris inferior)

Подбородочный нерв
(n. mentalis)



Тройничный нерв

Черепные нервы

Лицевой нерв



Основание мозга

Тройничный узел
(ggl. trigeminale)

Тройничный нерв
(n. trigeminus)

Глазной нерв (n. ophthalmicus)

Лобный нерв (n. frontalis)

Носоресничный нерв
(n. nasociliaris)

Ресничный узел (ggl. ciliare)

Слёзный нерв (n. lacrimalis)

Верхнечелюстной нерв
(n. maxillaris)

Верхние альвеолярные
нервы (nn. alveolares
superiores)

Нижнеглазничный нерв и его
конечные ветви
(n. infraorbitalis)

Крылонёбный узел и
Крылонёбный нерв
(ggl. et n. pterygopalatinus)

Скуловой нерв (n. zygomaticus)

Нижнечелюстной нерв
(n. mandibularis)

Щёчный нерв (n. buccalis)

Ушно-височный нерв
(n. auriculotemporalis)

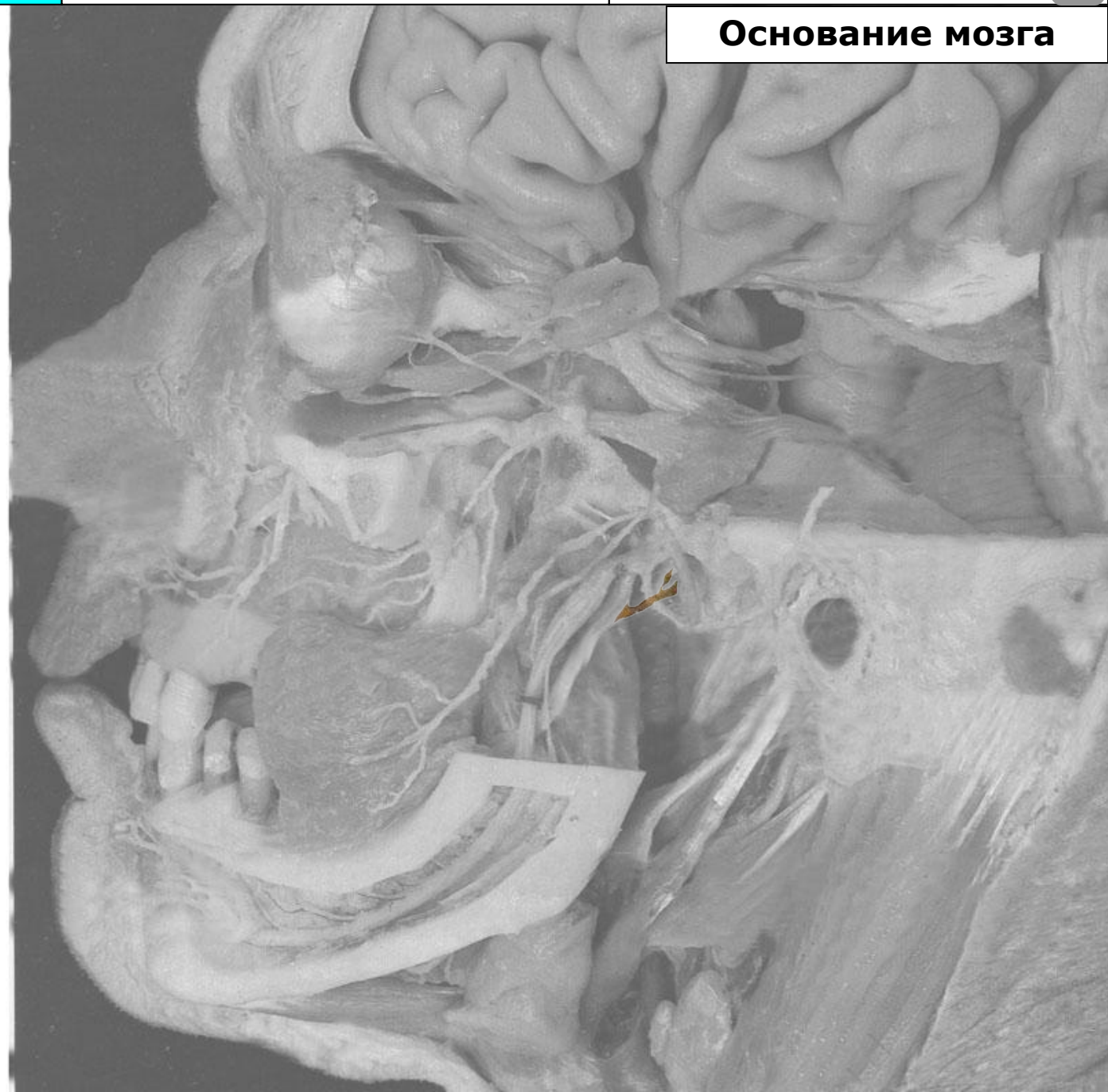Язычный нерв (n. lingualis)

Подъязычный нерв
(n. sublingualis)

Присоединяющаяся
барабанная струна
(ветвь лицевого нерва)

Нижний альвеолярный нерв
(n. alveolaris inferior)

Подбородочный нерв
(n. mentalis)



Тройничный нерв

Черепные нервы

Лицевой нерв



Основание мозга

Тройничный узел
(ggl. trigeminale)

Тройничный нерв
(n. trigeminus)

Глазной нерв (n. ophthalmicus)

Лобный нерв (n. frontalis)

Носоресничный нерв
(n. nasociliaris)

Ресничный узел (ggl. ciliare)

Слезный нерв (n. lacrimalis)

Верхнечелюстной нерв
(n. maxillaris)

Верхние альвеолярные
нервы (nn. alveolares
superiores)

Нижнеглазничный нерв и его
конечные ветви
(n. infraorbitalis)

Крылонёбный узел и
Крылонёбный нерв
(ggl. et n. pterygopalatinus)

Скуловой нерв (n. zygomaticus)

Нижнечелюстной нерв
(n. mandibularis)

Щёчный нерв (n. buccalis)

Ушно-височный нерв
(n. auriculotemporalis)

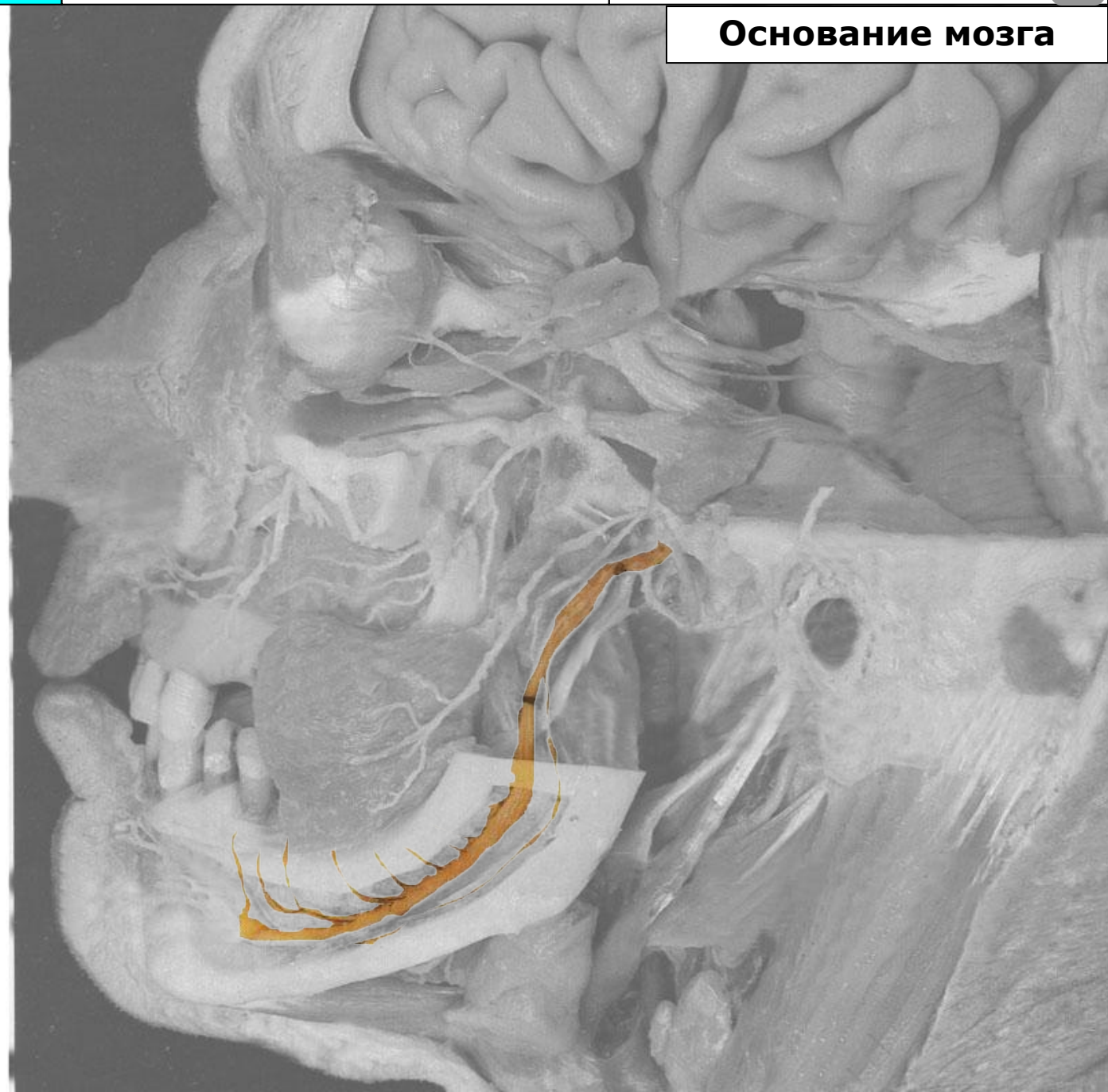
Язычный нерв (n. lingualis)

Подъязычный нерв
(n. sublingualis)

Присоединяющаяся
барабанная струна
(ветвь лицевого нерва)

Нижний альвеолярный нерв
(n. alveolaris inferior)

Подбородочный нерв
(n. mentalis)



Тройничный нерв

Черепные нервы

Лицевой нерв



Основание мозга

Тройничный узел
(ggl. trigeminale)

Тройничный нерв
(n. trigeminus)

Глазной нерв (n. ophthalmicus)

Лобный нерв (n. frontalis)

Носоресничный нерв
(n. nasociliaris)

Ресничный узел (ggl. ciliare)

Слёзный нерв (n. lacrimalis)

Верхнечелюстной нерв
(n. maxillaris)

Верхние альвеолярные
нервы (nn. alveolares
superiores)

Нижнеглазничный нерв и его
конечные ветви
(n. infraorbitalis)

Крылонёбный узел и
Крылонёбный нерв
(ggl. et n. pterygopalatinus)

Скуловой нерв (n. zygomaticus)

Нижнечелюстной нерв
(n. mandibularis)

Щёчный нерв (n. buccalis)

Ушно-височный нерв
(n. auriculotemporalis)

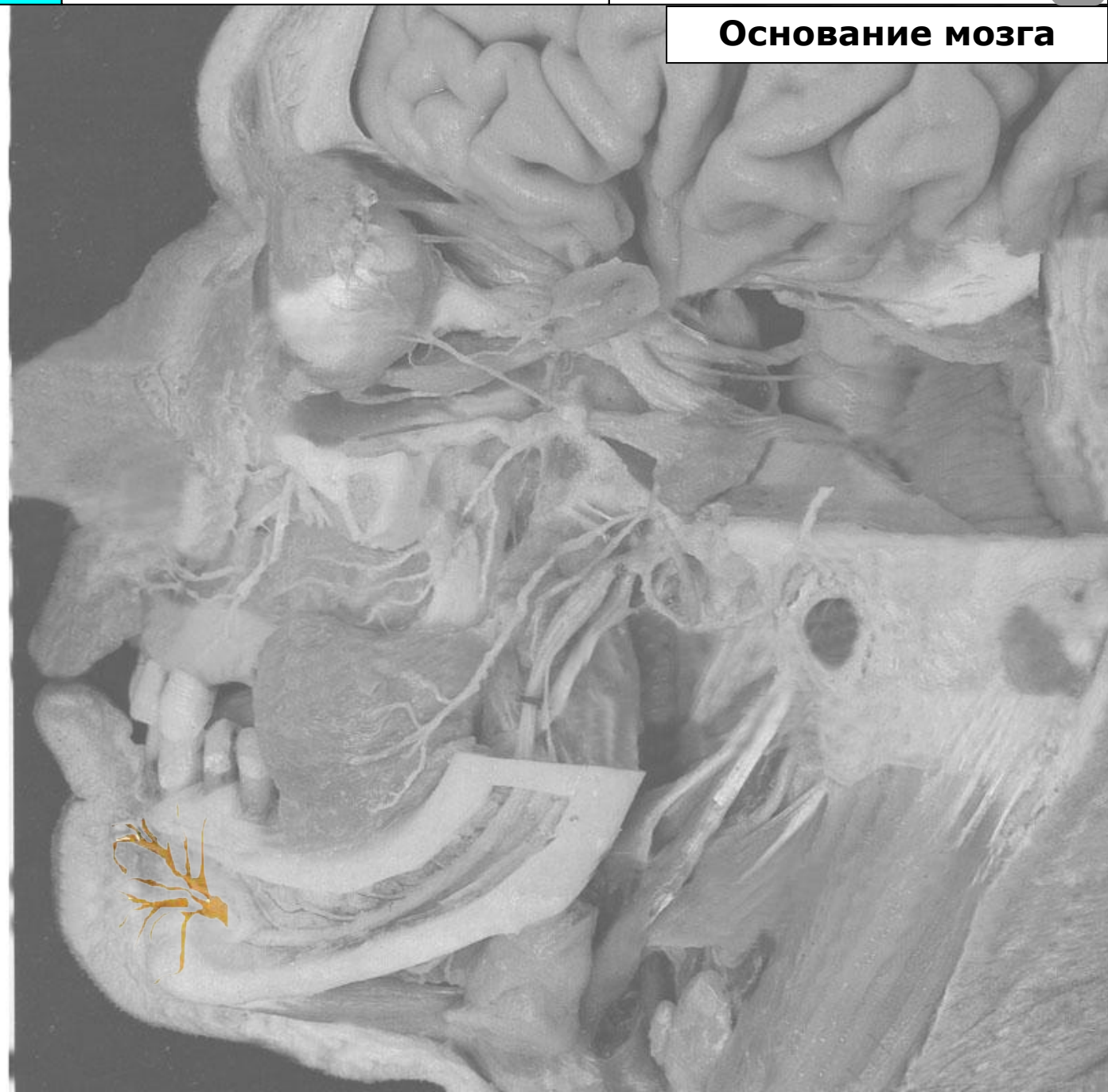Язычный нерв (n. lingualis)

Подъязычный нерв
(n. sublingualis)

Присоединяющаяся
барабанная струна
(ветвь лицевого нерва)

Нижний альвеолярный нерв
(n. alveolaris inferior)

Подбородочный нерв
(n. mentalis)



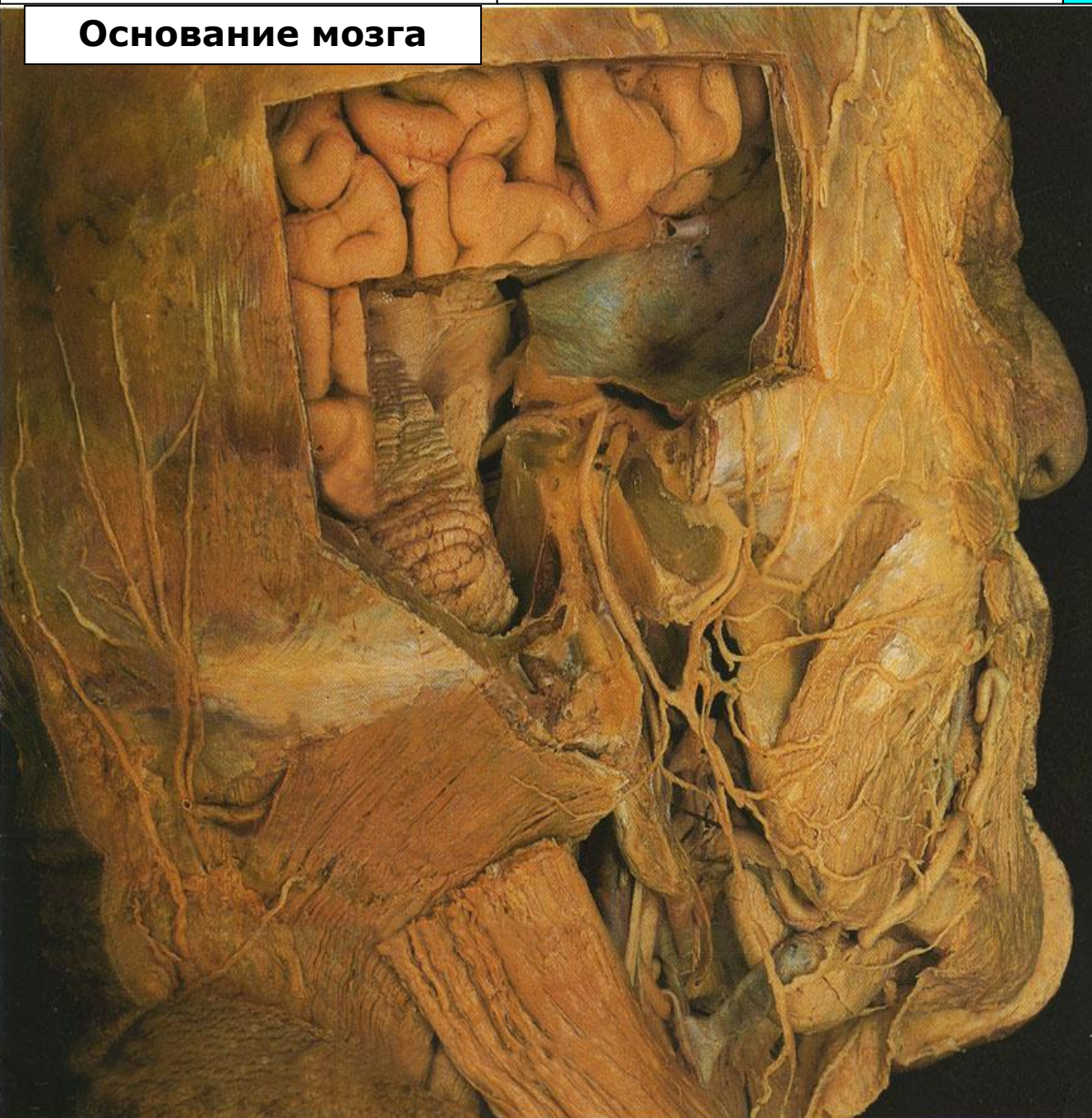
Тройничный нерв

Черепные нервы

Лицевой нерв



Основание мозга



Узел коленца (ggl.geniculi)

Лицевой нерв с коленчатым узлом и его часть, проходящая в шилососцевидном отверстии

Барабанная струна (chorda tympani)

Задний ушной нерв (n.auricularis posterior)

Околоушное сплетение (plexus parotideus)

Височные ветви (rr.temporales)

Скуловые ветви (rr.zygomatici)

Щёчные ветви (rr.buccales)

Краевая нижнечелюстная ветвь (r.marginalis mandibulae)

Шейная ветвь (r.colli)

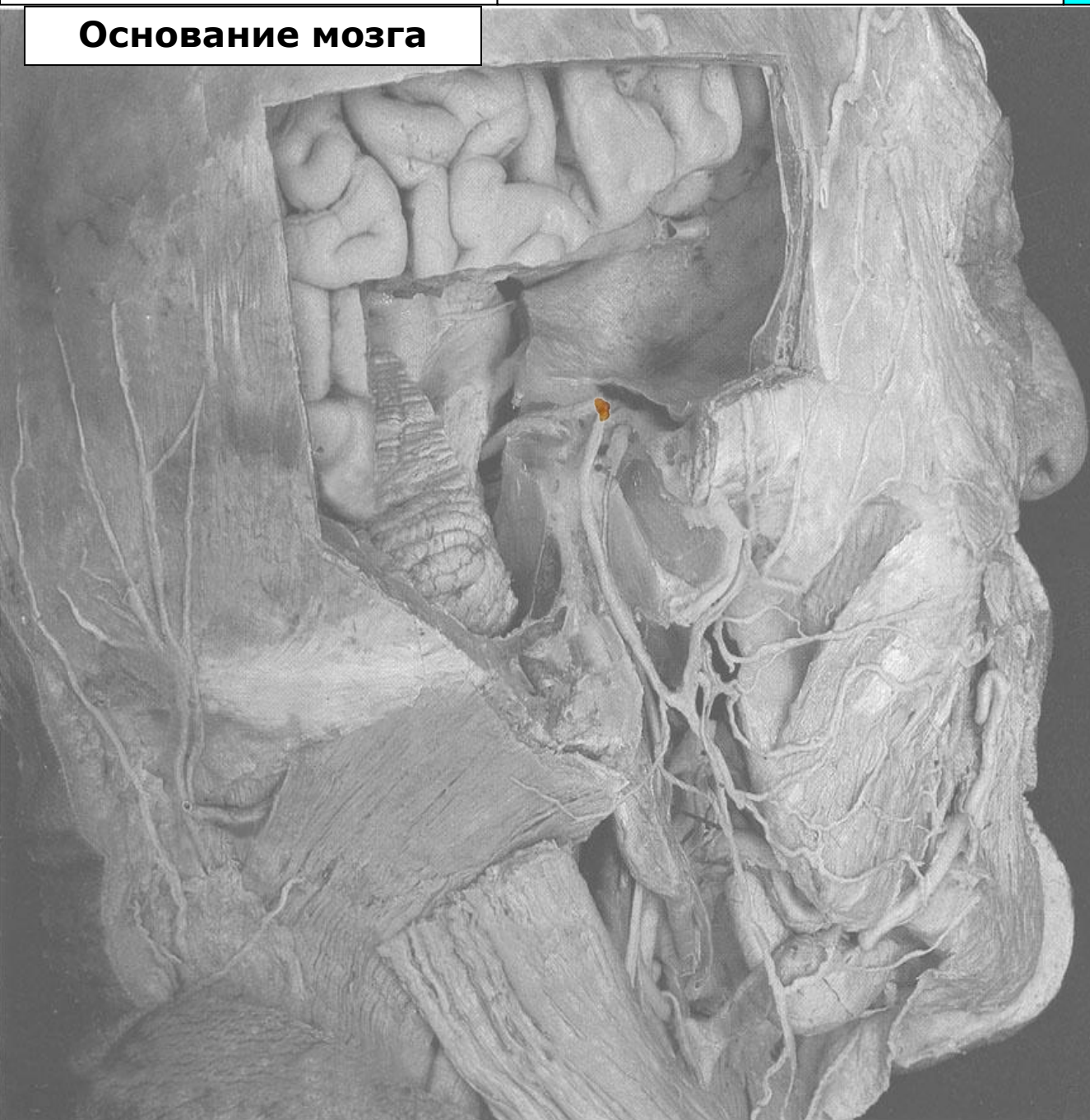Тройничный нерв

Черепные нервы

Лицевой нерв



Основание мозга



Узел коленца (ggl.geniculi)

Лицевой нерв с коленчатым узлом и его часть, проходящая в шилососцевидном отверстии

Барабанная струна (chorda tympani)

Задний ушной нерв (n.auricularis posterior)

Околоушное сплетение (plexus parotideus)

Височные ветви (rr.temporales)

Скуловые ветви (rr.zygomatici)

Щёчные ветви (rr.buccales)

Краевая нижнечелюстная ветвь (r.marginalis mandibulae)

Шейная ветвь (r.colli)

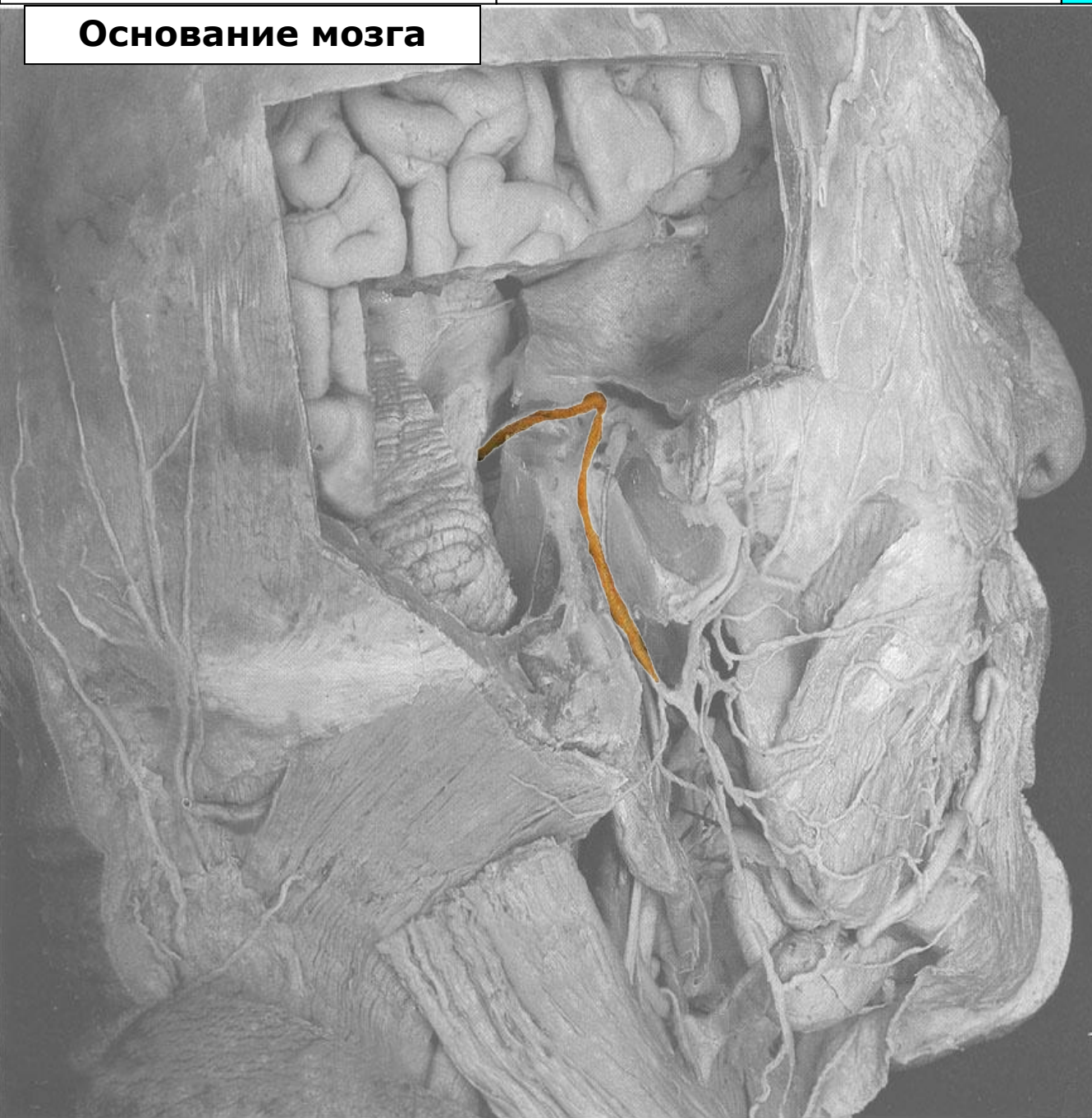Тройничный нерв

Черепные нервы

Лицевой нерв



Основание мозга



Узел коленца (ggl.geniculi)

Лицевой нерв с коленчатым узлом и его часть, проходящая в шилососцевидном отверстии

Барабанная струна (chorda tympani)

Задний ушной нерв (n.auricularis posterior)

Околоушное сплетение (plexus parotideus)

Височные ветви (rr.temporales)

Скуловые ветви (rr.zygomatici)

Щёчные ветви (rr.buccales)

Краевая нижнечелюстная ветвь (r.marginalis mandibulae)

Шейная ветвь (r.colli)

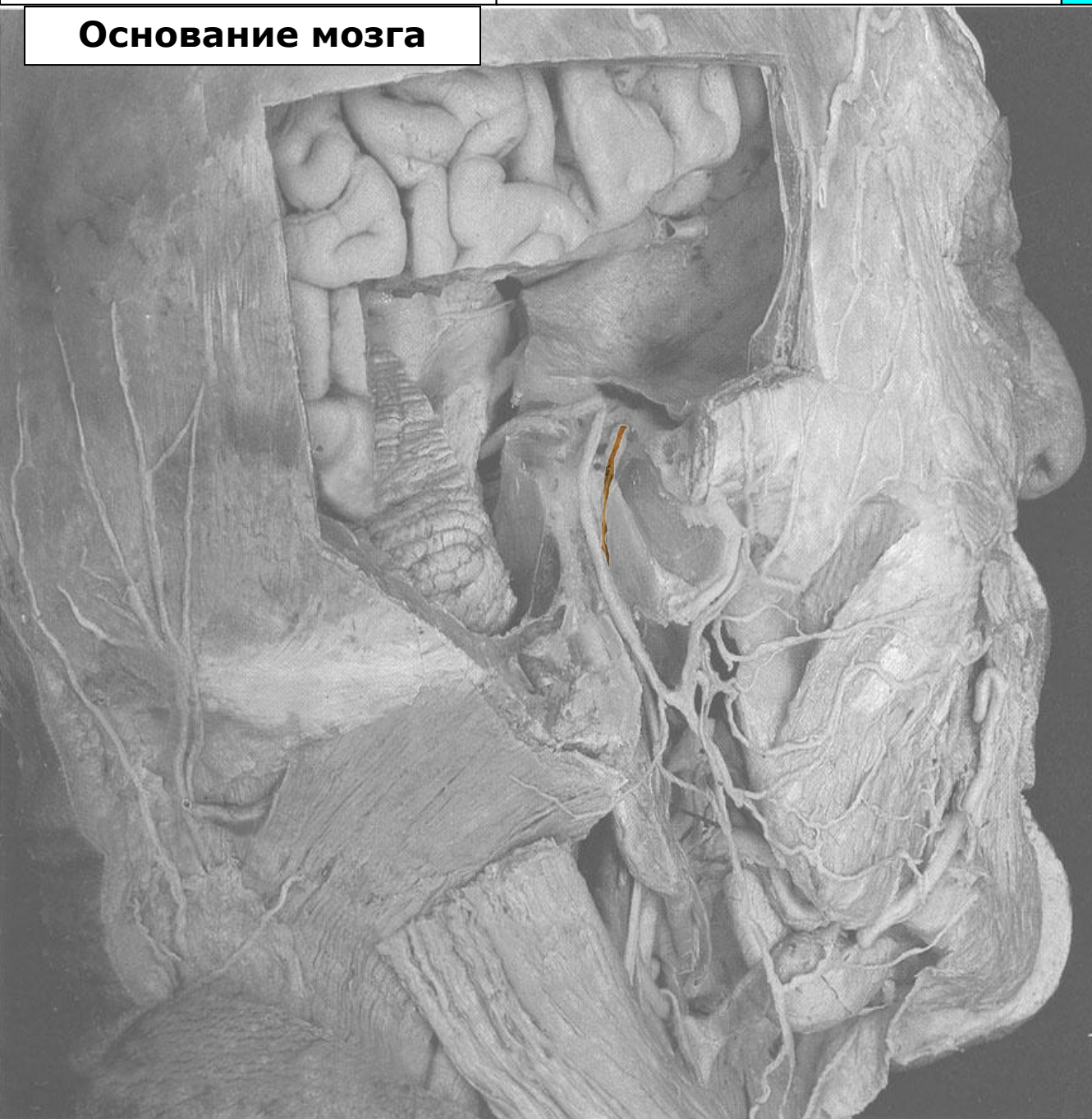Тройничный нерв

Черепные нервы

Лицевой нерв



Основание мозга



Узел коленца (ggl.geniculi)

Лицевой нерв с коленчатым узлом и его часть, проходящая в шилососцевидном отверстии

Барабанная струна (chorda tympani)

Задний ушной нерв (n.auricularis posterior)

Околоушное сплетение (plexus parotideus)

Височные ветви (rr.temporales)

Скуловые ветви (rr.zygomatici)

Щёчные ветви (rr.buccales)

Краевая нижнечелюстная ветвь (r.marginalis mandibulae)

Шейная ветвь (r.colli)

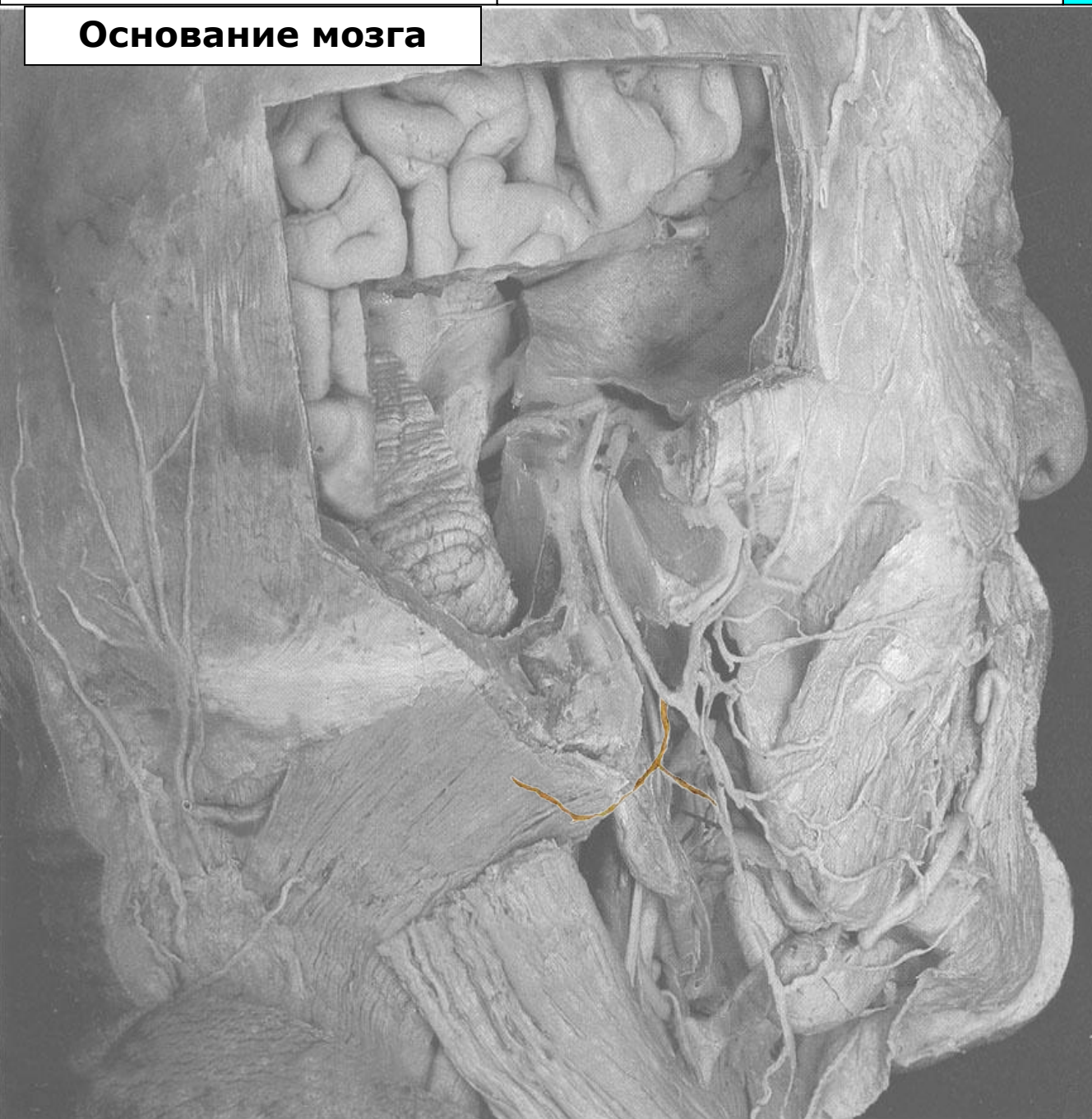Тройничный нерв

Черепные нервы

Лицевой нерв



Основание мозга



Узел коленца (ggl.geniculi)

Лицевой нерв с коленчатым узлом и его часть, проходящая в шилососцевидном отверстии

Барабанная струна (chorda tympani)

Задний ушной нерв (n.auricularis posterior)

Околоушное сплетение (plexus parotideus)

Височные ветви (rr.temporales)

Скуловые ветви (rr.zygomatici)

Щёчные ветви (rr.buccales)

Краевая нижнечелюстная ветвь (r.marginalis mandibulae)

Шейная ветвь (r.colli)

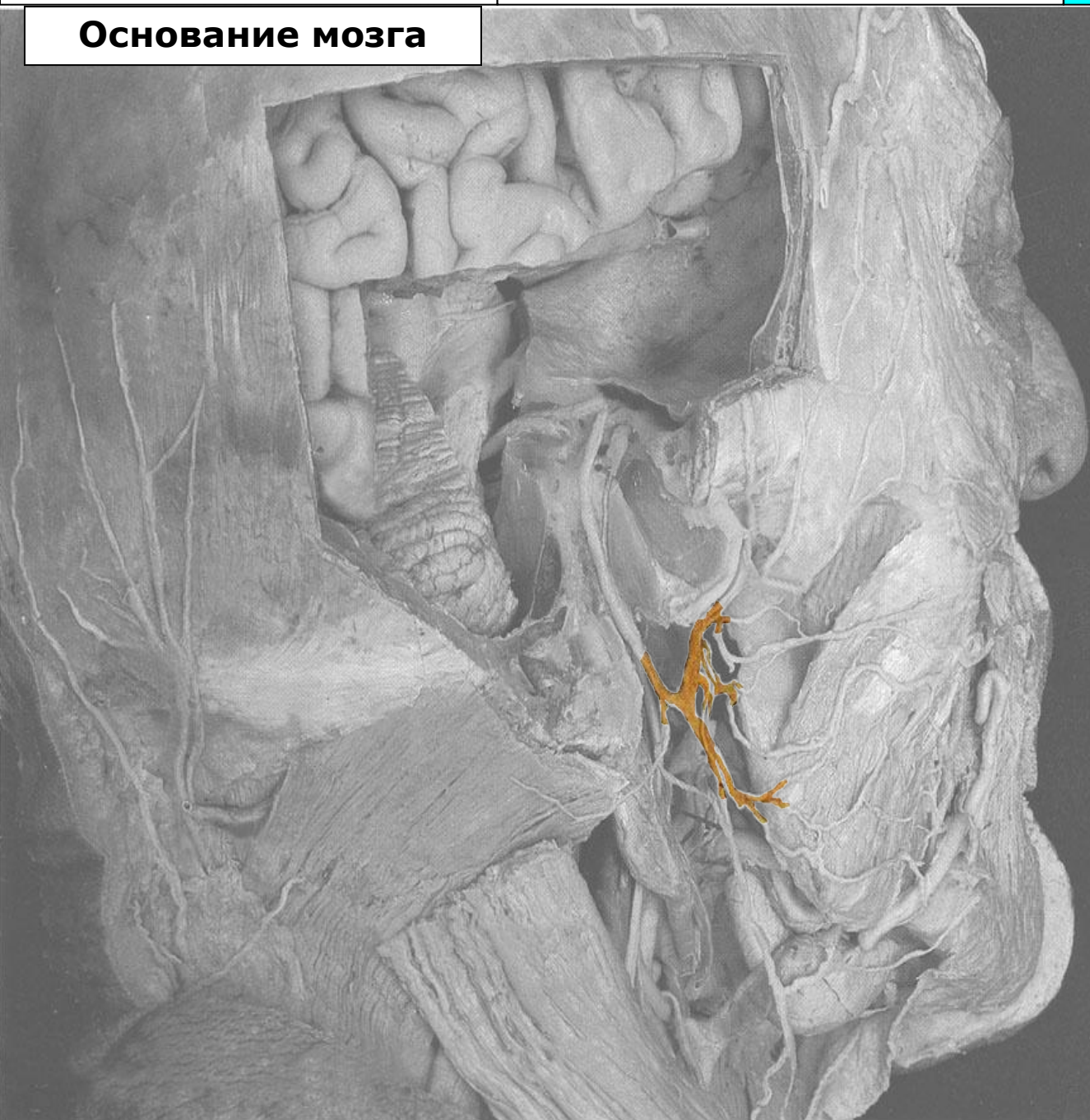
Тройничный нерв

Черепные нервы

Лицевой нерв



Основание мозга



Узел коленца (ggl.geniculi)

Лицевой нерв с коленчатым узлом и его часть, проходящая в шилососцевидном отверстии

Барабанная струна (chorda tympani)

Задний ушной нерв (n.auricularis posterior)

Околоушное сплетение (plexus parotideus)

Височные ветви (rr.temporales)

Скуловые ветви (rr.zygomatici)

Щёчные ветви (rr.buccales)

Краевая нижнечелюстная ветвь (r.marginalis mandibulae)

Шейная ветвь (r.colli)

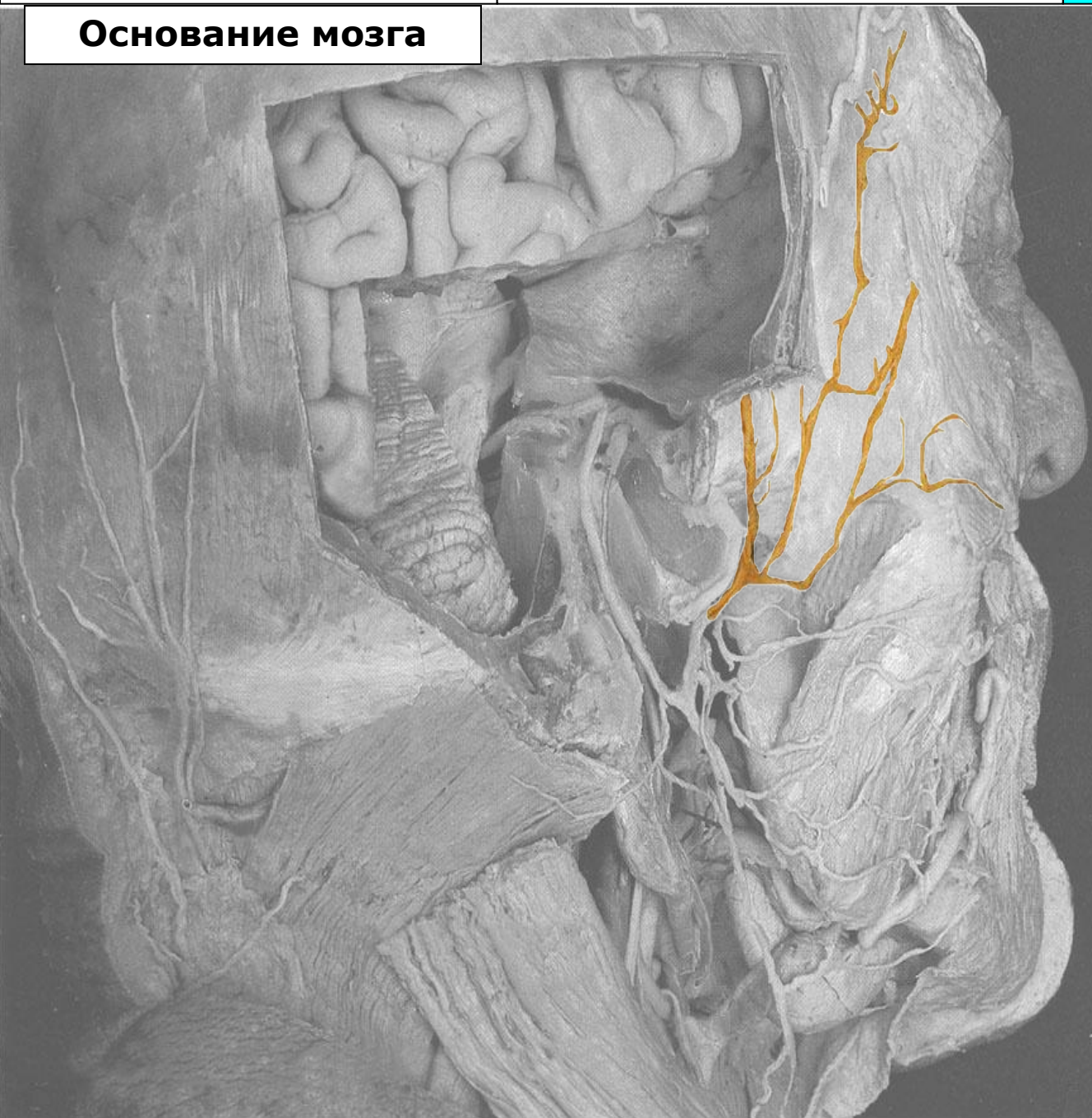Тройничный нерв

Черепные нервы

Лицевой нерв



Основание мозга



Узел коленца (ggl.geniculi)

Лицевой нерв с коленчатым узлом и его часть, проходящая в шилососцевидном отверстии

Барабанная струна (chorda tympani)

Задний ушной нерв (n.auricularis posterior)

Околоушное сплетение (plexus parotideus)

Височные ветви (rr.temporales)

Скуловые ветви (rr.zygomatici)

Щёчные ветви (rr.buccales)

Краевая нижнечелюстная ветвь (r.marginalis mandibulae)

Шейная ветвь (r.colli)

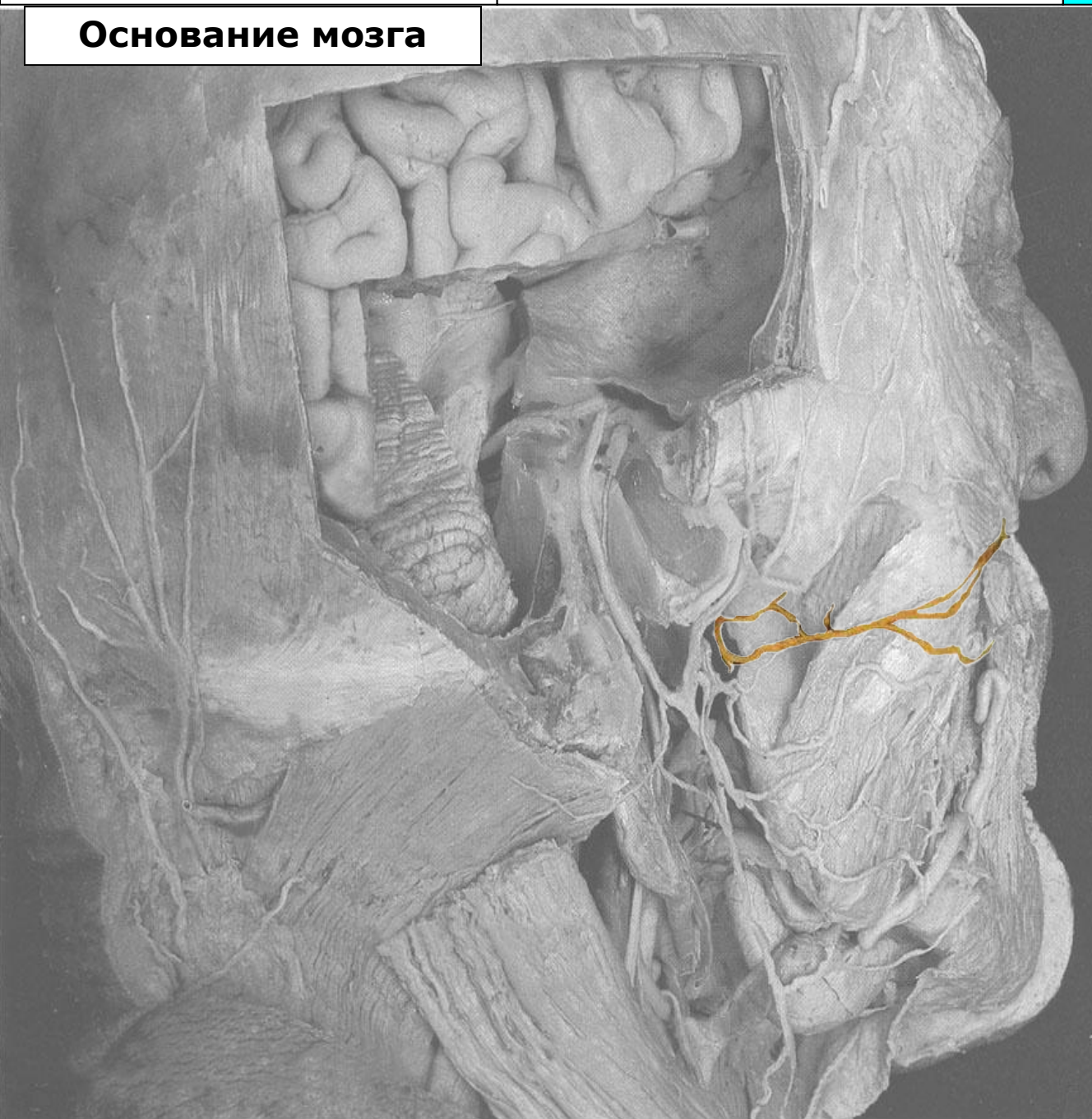Тройничный нерв

Черепные нервы

Лицевой нерв



Основание мозга



Узел коленца (ggl.geniculi)

Лицевой нерв с коленчатым узлом и его часть, проходящая в шилососцевидном отверстии

Барабанная струна (chorda tympani)

Задний ушной нерв (n.auricularis posterior)

Околоушное сплетение (plexus parotideus)

Височные ветви (rr.temporales)

Скуловые ветви (rr.zygomatici)

Щёчные ветви (rr.buccales)

Краевая нижнечелюстная ветвь (r.marginalis mandibulae)

Шейная ветвь (r.colli)

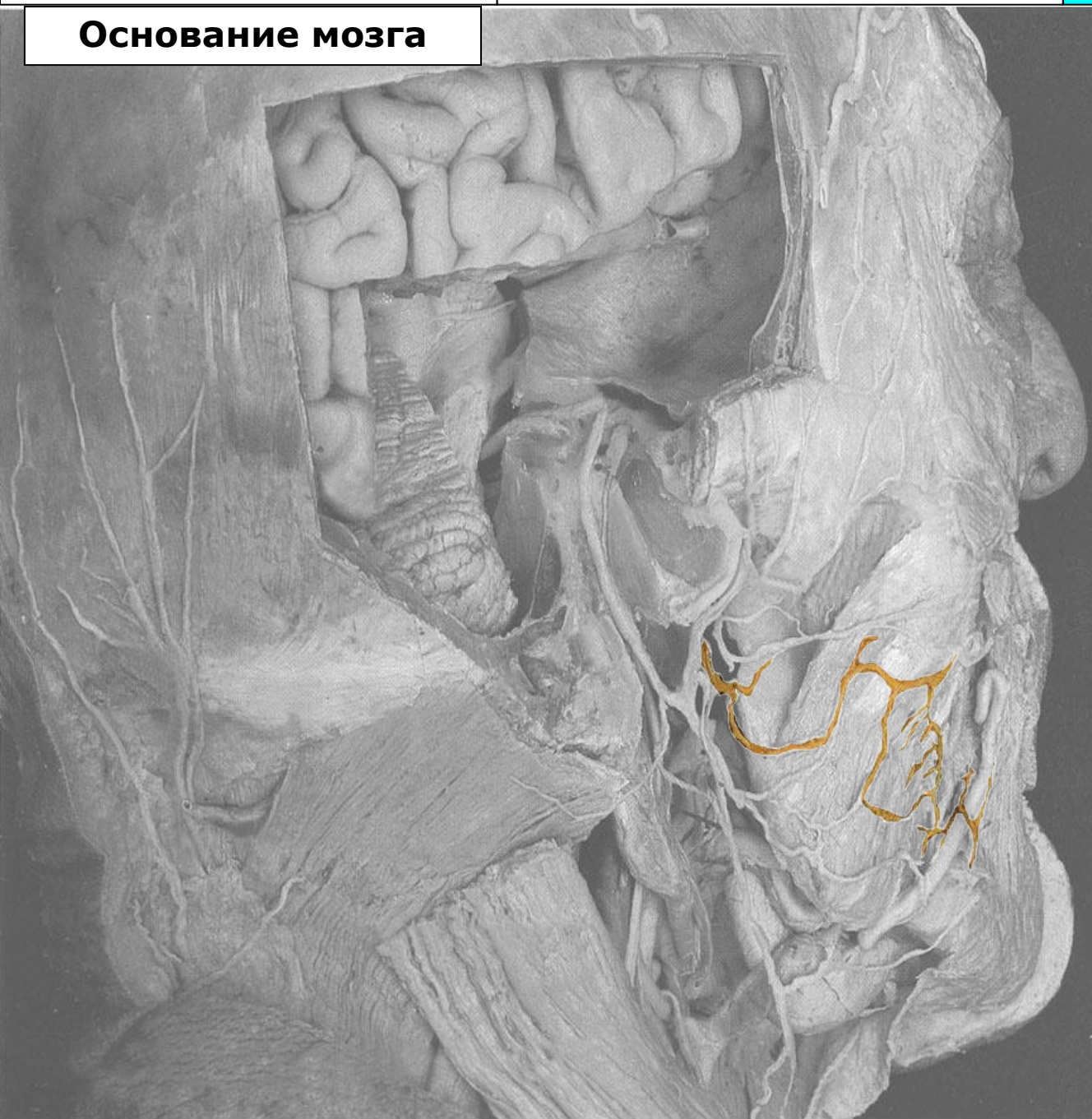Тройничный нерв

Черепные нервы

Лицевой нерв



Основание мозга



Узел коленца (ggl.geniculi)

Лицевой нерв с коленчатым узлом и его часть, проходящая в шилососцевидном отверстии

Барабанная струна (chorda tympani)

Задний ушной нерв (n.auricularis posterior)

Околоушное сплетение (plexus parotideus)

Височные ветви (rr.temporales)

Скуловые ветви (rr.zygomatici)

Щёчные ветви (rr.buccales)

Краевая нижнечелюстная ветвь (r.marginalis mandibulae)

Шейная ветвь (r.colli)

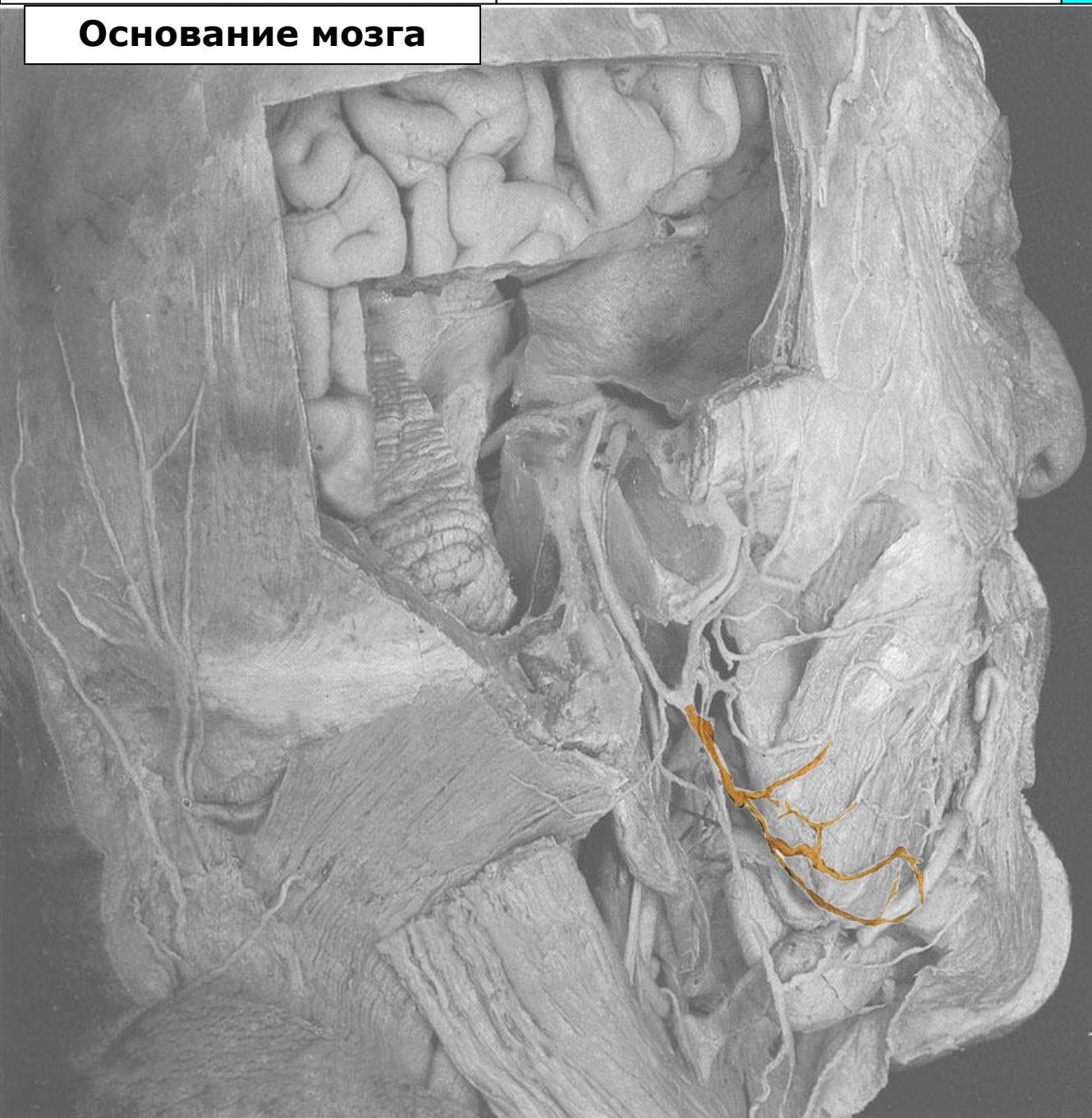Тройничный нерв

Черепные нервы

Лицевой нерв



Основание мозга



Узел коленца (ggl.geniculi)

Лицевой нерв с коленчатым узлом и его часть, проходящая в шилососцевидном отверстии

Барабанная струна (chorda tympani)

Задний ушной нерв (n.auricularis posterior)

Околоушное сплетение (plexus parotideus)

Височные ветви (rr.temporales)

Скуловые ветви (rr.zygomatici)

Щёчные ветви (rr.buccales)

Краевая нижнечелюстная ветвь (r.marginalis mandibulae)

Шейная ветвь (r.colli)

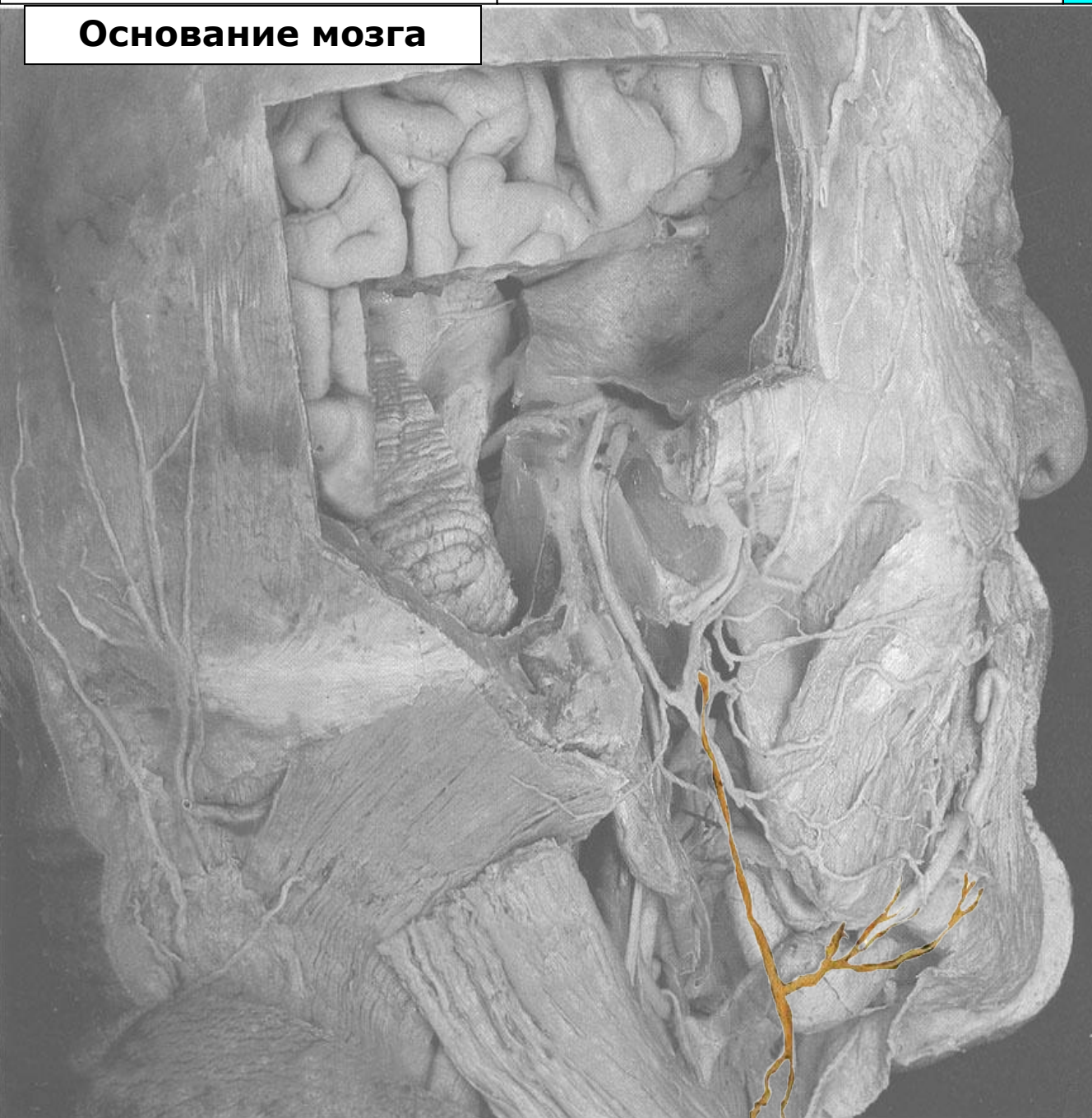Тройничный нерв

Черепные нервы

Лицевой нерв



Основание мозга



Узел коленца (ggl.geniculi)

Лицевой нерв с коленчатым узлом и его часть, проходящая в шилососцевидном отверстии

Барабанная струна (chorda tympani)

Задний ушной нерв (n.auricularis posterior)

Околоушное сплетение (plexus parotideus)

Височные ветви (rr.temporales)

Скуловые ветви (rr.zygomatici)

Щёчные ветви (rr.buccales)

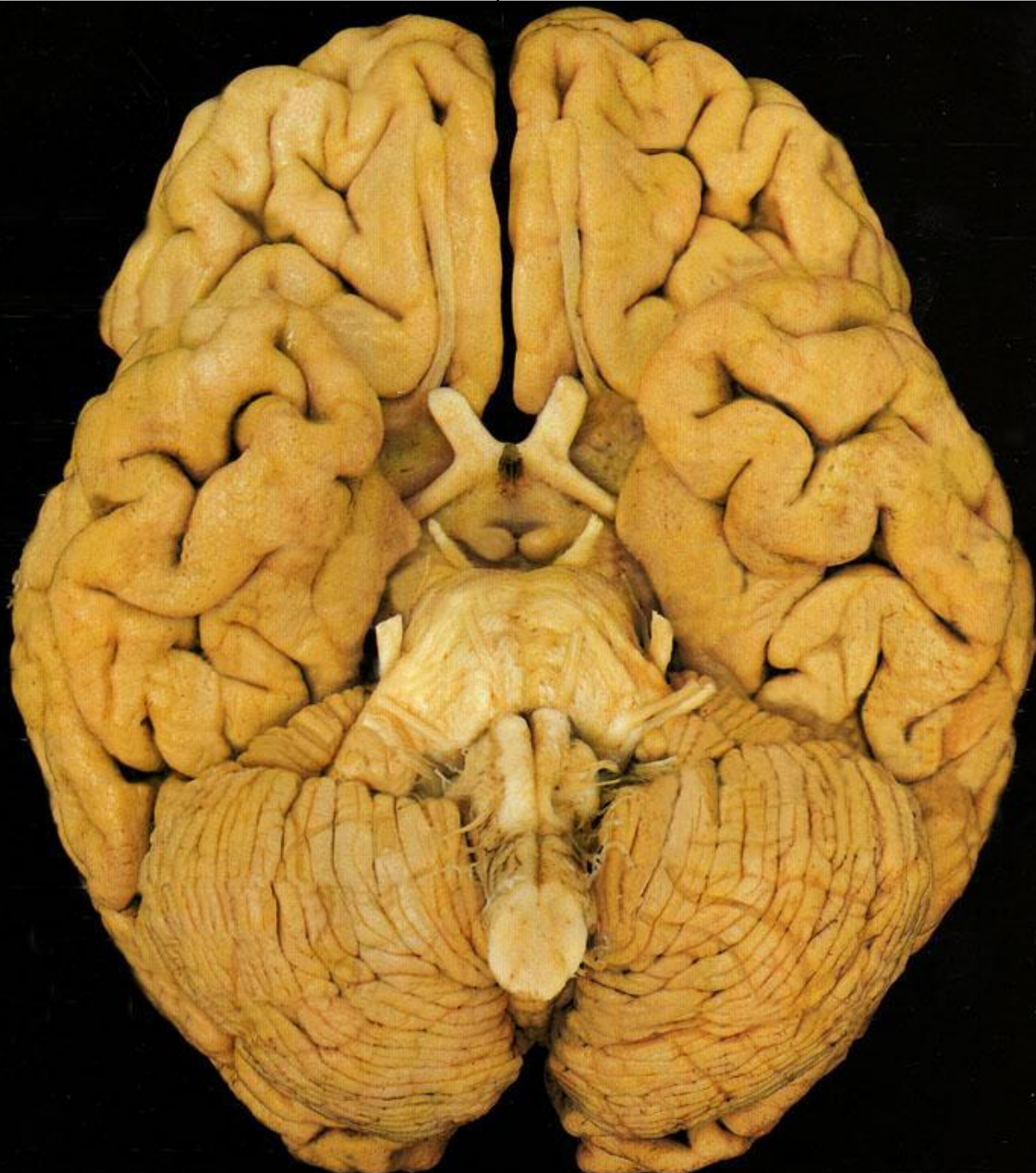Краевая нижнечелюстная ветвь (r.marginalis mandibulae)

Шейная ветвь (r.colli)

Тройничный нерв

Черепные нервы

Лицевой нерв



Основание мозга

Обонятельный тракт с обонятельной луковицей (tractus et bulbus olfactorius)

Зрительный нерв (n.opticus)
(внутричерепная часть)

Глазодвигательный нерв
(n.oculomotorius)

Блоковый нерв (n.trochlearis)

Тройничный нерв (n.trigeminus)

Отводящий нерв (n.abducens)

Лицевой нерв (n.facialis)

Преддверно-улитковый
(n.vestibulocochlearis)

Языкоглоточный (n.glossopharyngeus)

Блуждающий нерв (n.vagus)

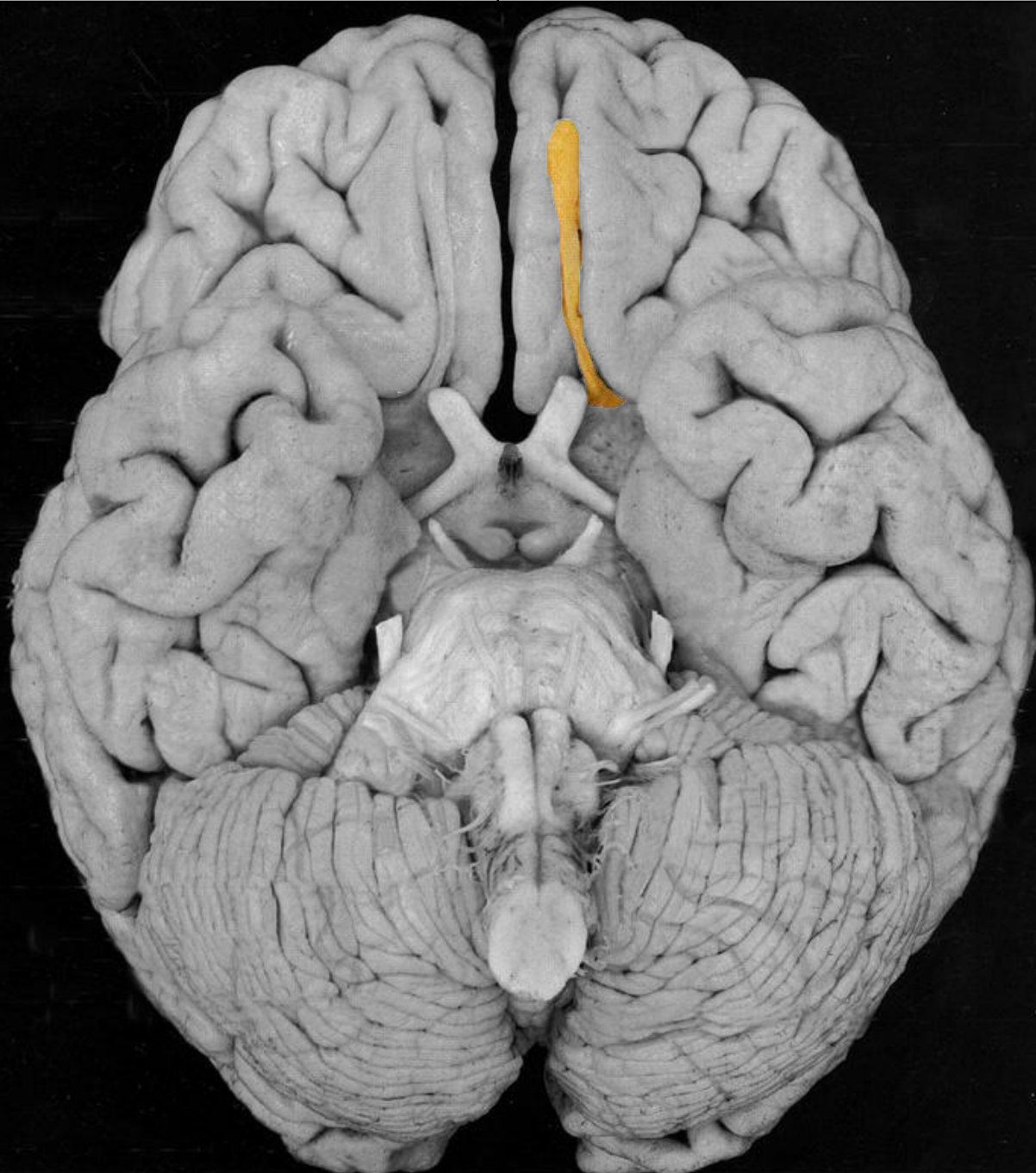Добавочный нерв (n.accessorius)

Подъязычный нерв (n.hypoglossus)

Тройничный нерв

Черепные нервы

Лицевой нерв



Основание мозга

Обонятельный тракт с обонятельной луковицей (tractus et bulbus olfactorius)

Зрительный нерв (n.opticus)
(внутричерепная часть)

Глазодвигательный нерв
(n.oculomotorius)

Блоковый нерв (n.trochlearis)

Тройничный нерв (n.trigeminus)

Отводящий нерв (n.abducens)

Лицевой нерв (n.facialis)

Преддверно-улитковый
(n.vestibulocochlearis)

Языкоглоточный (n.glossopharyngeus)

Блуждающий нерв (n.vagus)

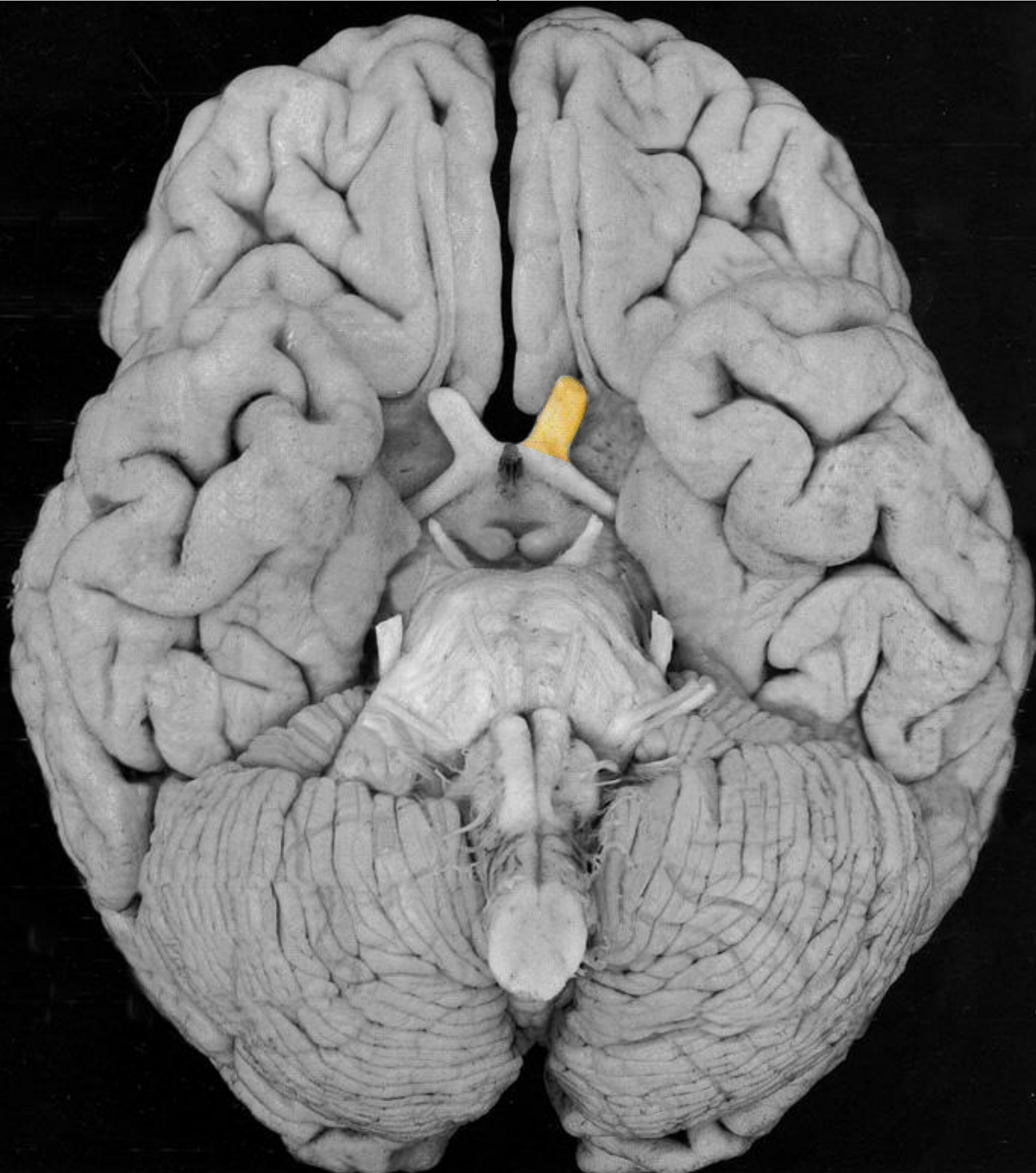Добавочный нерв (n.accessorius)

Подъязычный нерв (n.hypoglossus)

Тройничный нерв

Черепные нервы

Лицевой нерв



Основание мозга

Обонятельный тракт с обонятельной луковицей (tractus et bulbus olfactorius)

Зрительный нерв (n.opticus)
(внутричерепная часть)

Глазодвигательный нерв
(n.oculomotorius)

Блоковый нерв (n.trochlearis)

Тройничный нерв (n.trigeminus)

Отводящий нерв (n.abducens)

Лицевой нерв (n.facialis)

Преддверно-улитковый
(n.vestibulocochlearis)

Языкоглоточный (n.glossopharyngeus)

Блуждающий нерв (n.vagus)

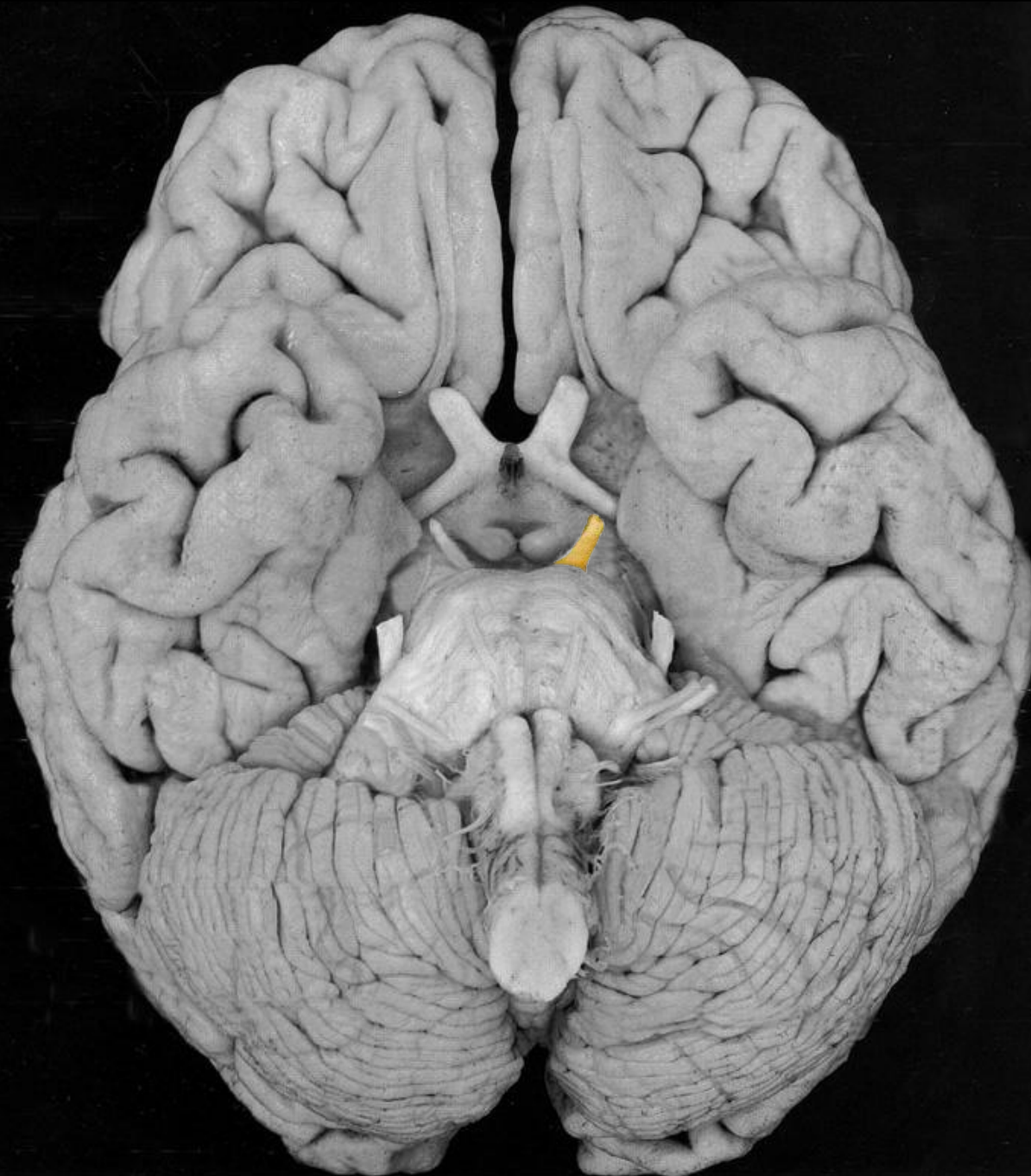Добавочный нерв (n.accessorius)

Подъязычный нерв (n.hypoglossus)

Тройничный нерв

Черепные нервы

Лицевой нерв



Основание мозга

Обонятельный тракт с обонятельной луковицей (tractus et bulbus olfactorius)

Зрительный нерв (n.opticus)
(внутричерепная часть)

Глазодвигательный нерв
(n.oculomotorius)

Блоковый нерв (n.trochlearis)

Тройничный нерв (n.trigeminus)

Отводящий нерв (n.abducens)

Лицевой нерв (n.facialis)

Преддверно-улитковый
(n.vestibulocochlearis)

Языкоглоточный (n.glossopharyngeus)

Блуждающий нерв (n.vagus)

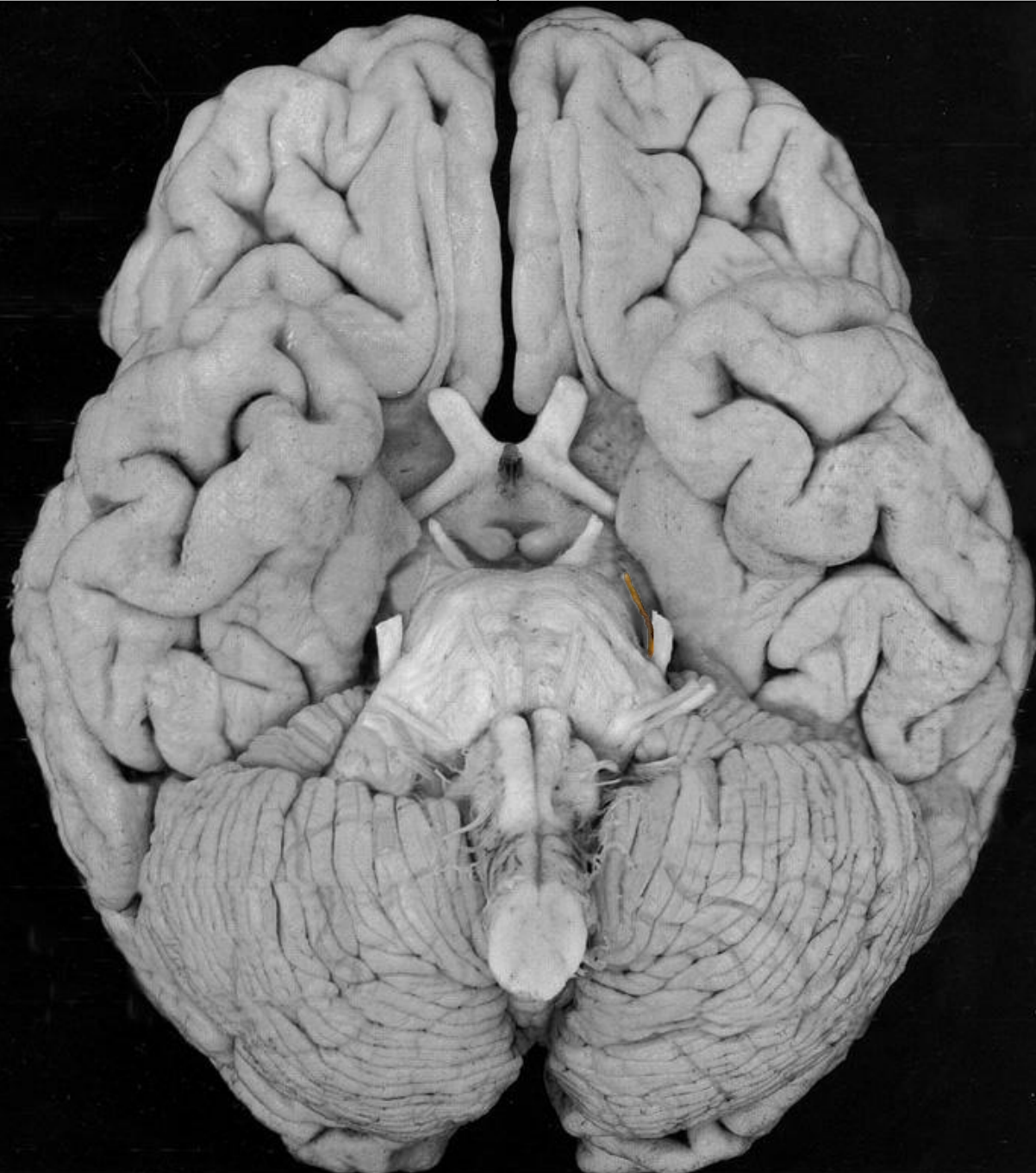Добавочный нерв (n.accessorius)

Подъязычный нерв (n.hypoglossus)

Тройничный нерв

Черепные нервы

Лицевой нерв



Основание мозга

Обонятельный тракт с обонятельной луковицей (tractus et bulbus olfactorius)

Зрительный нерв (n.opticus)
(внутричерепная часть)

Глазодвигательный нерв
(n.oculomotorius)

Блоковый нерв (n.trochlearis)

Тройничный нерв (n.trigeminus)

Отводящий нерв (n.abducens)

Лицевой нерв (n.facialis)

Преддверно-улитковый
(n.vestibulocochlearis)

Языкоглоточный (n.glossopharyngeus)

Блуждающий нерв (n.vagus)

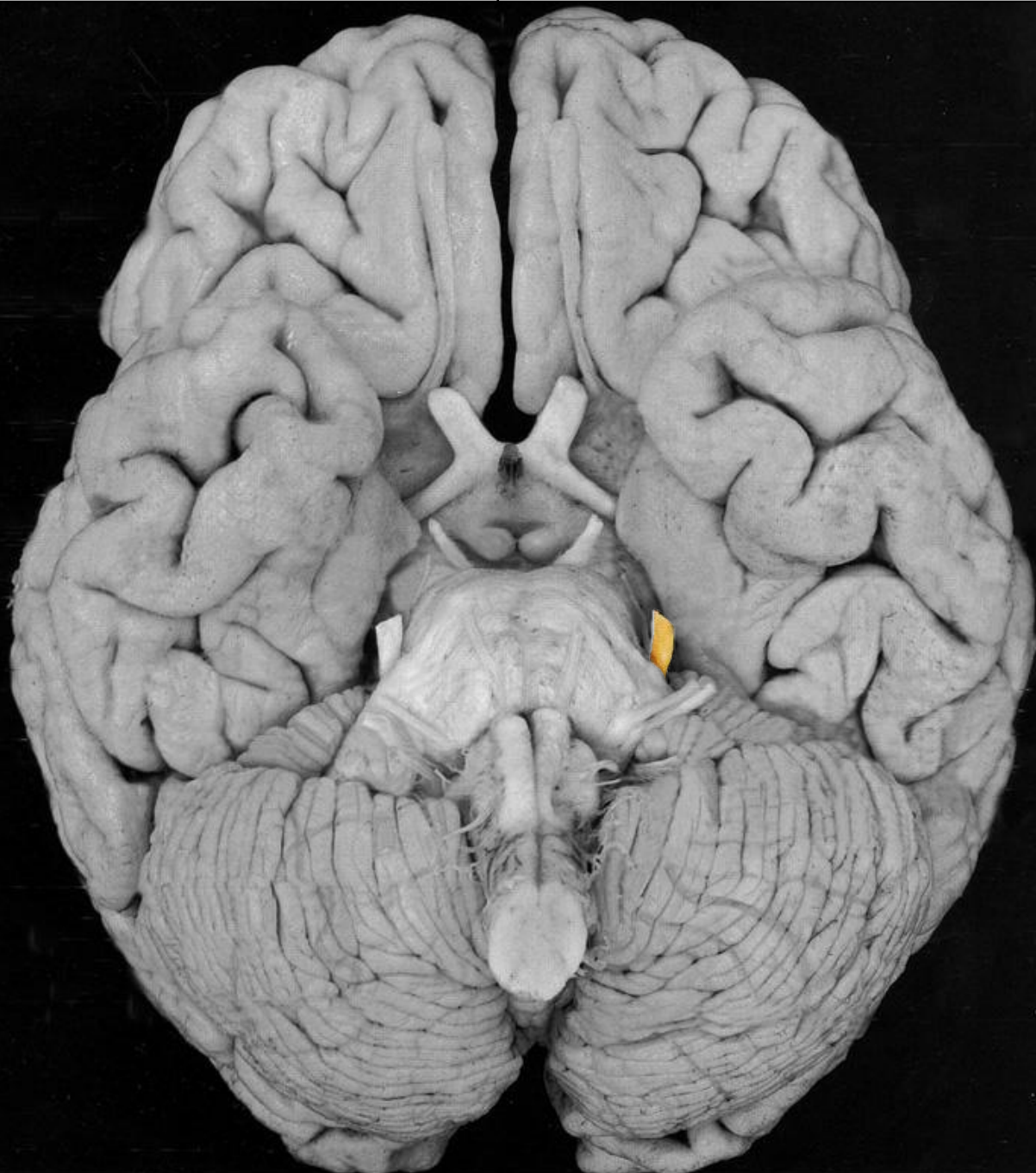Добавочный нерв (n.accessorius)

Подъязычный нерв (n.hypoglossus)

Тройничный нерв

Черепные нервы

Лицевой нерв



Основание мозга

Обонятельный тракт с обонятельной луковицей (tractus et bulbus olfactorius)

Зрительный нерв (n.opticus)
(внутричерепная часть)

Глазодвигательный нерв
(n.oculomotorius)

Блоковый нерв (n.trochlearis)

Тройничный нерв (n.trigeminus)

Отводящий нерв (n.abducens)

Лицевой нерв (n.facialis)

Преддверно-улитковый
(n.vestibulocochlearis)

Языкоглоточный (n.glossopharyngeus)

Блуждающий нерв (n.vagus)

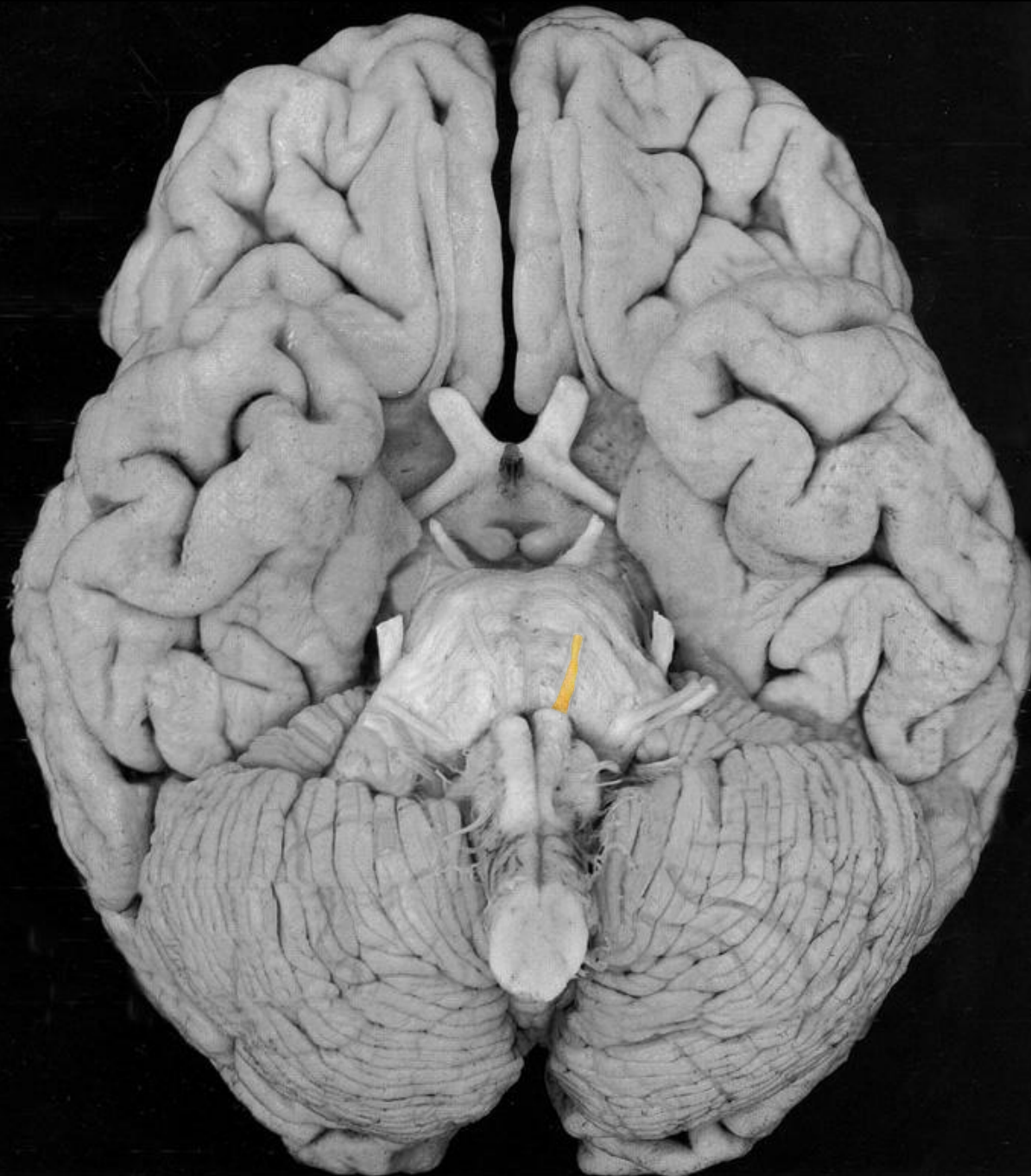Добавочный нерв (n.accessorius)

Подъязычный нерв (n.hypoglossus)

Тройничный нерв

Черепные нервы

Лицевой нерв



Основание мозга

Обонятельный тракт с обонятельной луковицей (tractus et bulbus olfactorius)

Зрительный нерв (n.opticus)
(внутричерепная часть)

Глазодвигательный нерв
(n.oculomotorius)

Блоковый нерв (n.trochlearis)

Тройничный нерв (n.trigeminus)

Отводящий нерв (n.abducens)

Лицевой нерв (n.facialis)

Преддверно-улитковый
(n.vestibulocochlearis)

Языкоглоточный (n.glossopharyngeus)

Блуждающий нерв (n.vagus)

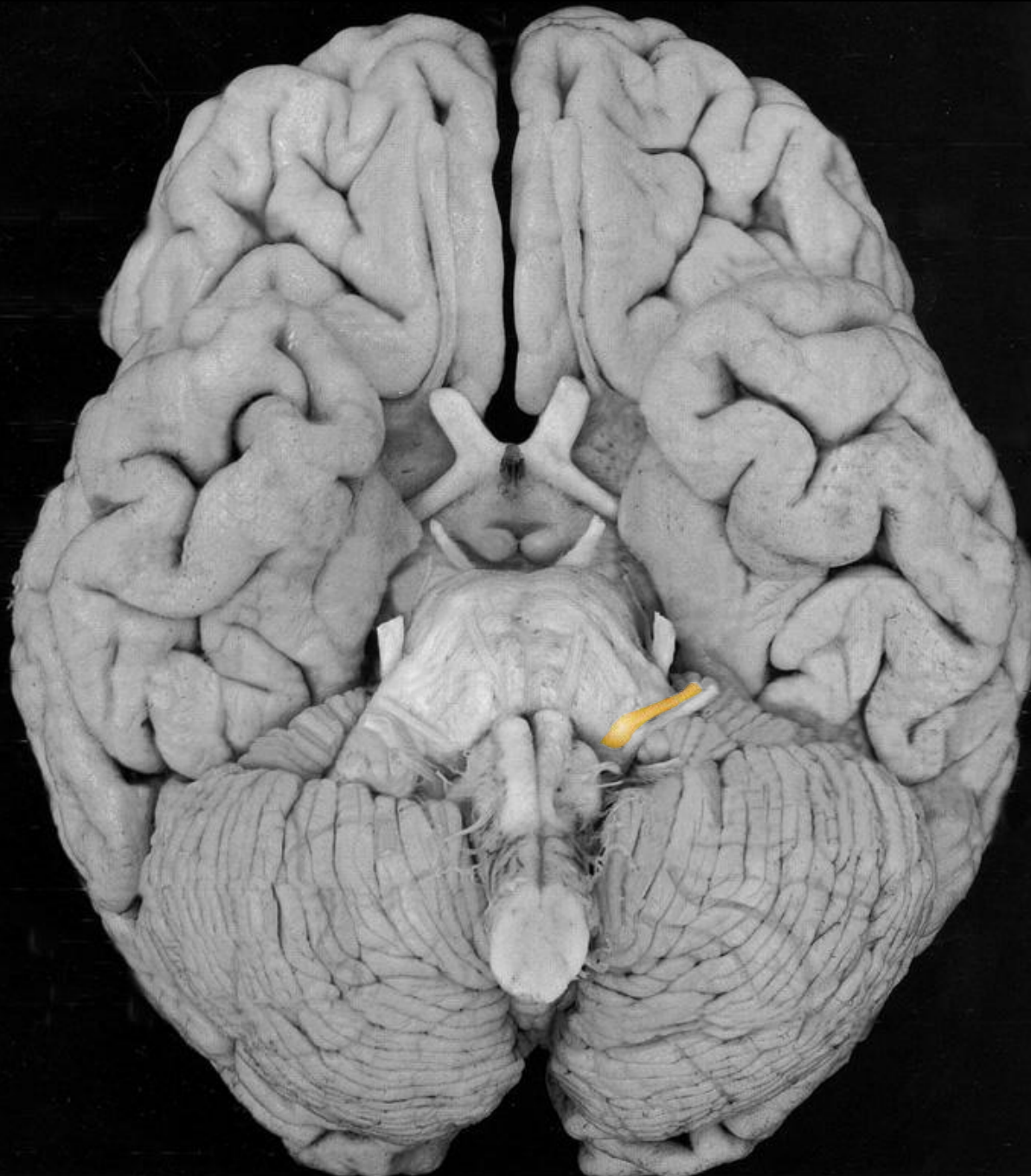Добавочный нерв (n.accessorius)

Подъязычный нерв (n.hypoglossus)

Тройничный нерв

Черепные нервы

Лицевой нерв



Основание мозга

Обонятельный тракт с обонятельной луковицей (tractus et bulbus olfactorius)

Зрительный нерв (n.opticus)
(внутричерепная часть)

Глазодвигательный нерв
(n.oculomotorius)

Блоковый нерв (n.trochlearis)

Тройничный нерв (n.trigeminus)

Отводящий нерв (n.abducens)

Лицевой нерв (n.facialis)

Преддверно-улитковый
(n.vestibulocochlearis)

Языкоглоточный (n.glossopharyngeus)

Блуждающий нерв (n.vagus)

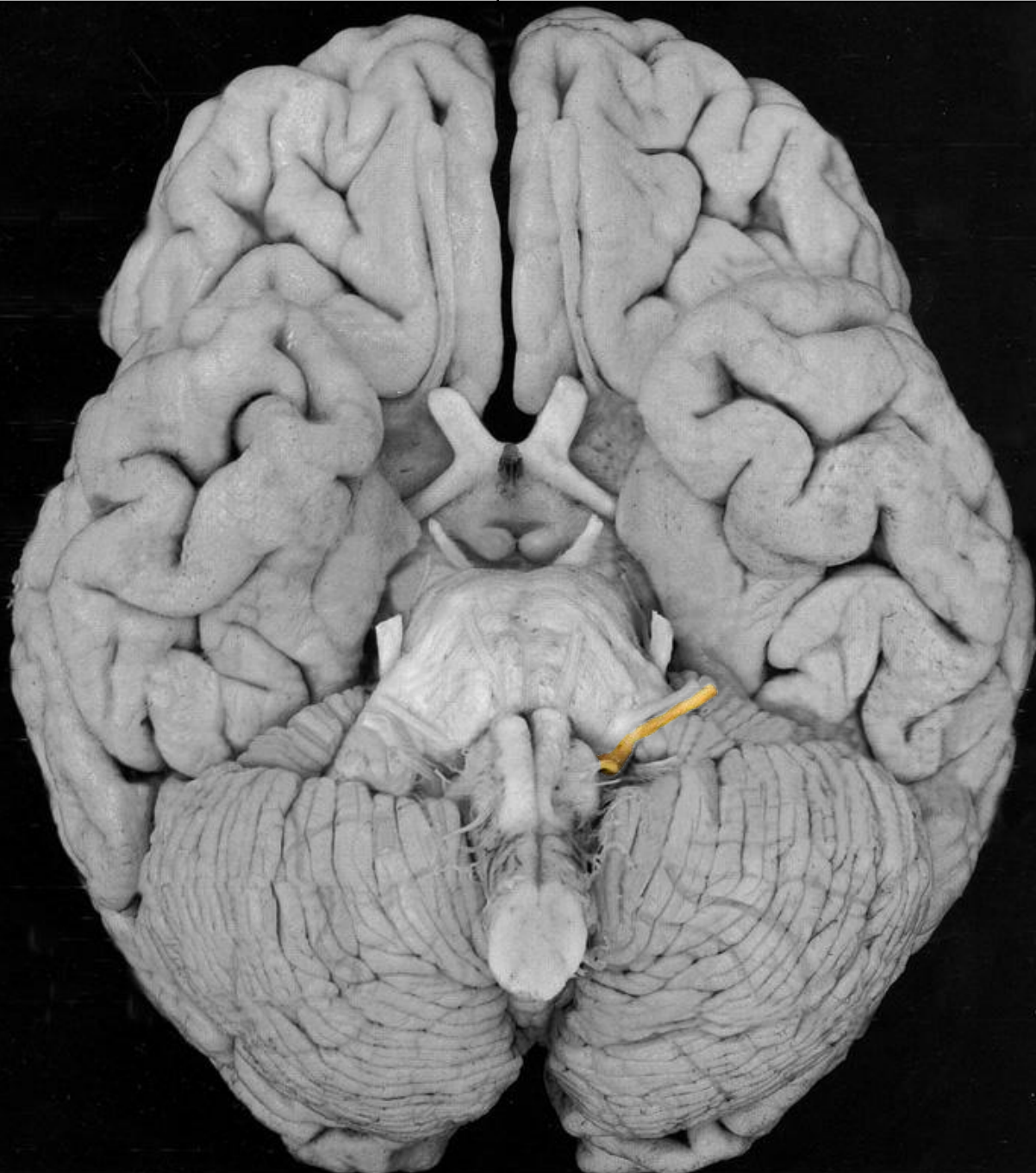Добавочный нерв (n.accessorius)

Подъязычный нерв (n.hypoglossus)

Тройничный нерв

Черепные нервы

Лицевой нерв



Основание мозга

Обонятельный тракт с обонятельной луковицей (tractus et bulbus olfactorius)

Зрительный нерв (n.opticus)
(внутричерепная часть)

Глазодвигательный нерв
(n.oculomotorius)

Блоковый нерв (n.trochlearis)

Тройничный нерв (n.trigeminus)

Отводящий нерв (n.abducens)

Лицевой нерв (n.facialis)

Преддверно-улитковый
(n.vestibulocochlearis)

Языкоглоточный (n.glossopharyngeus)

Блуждающий нерв (n.vagus)

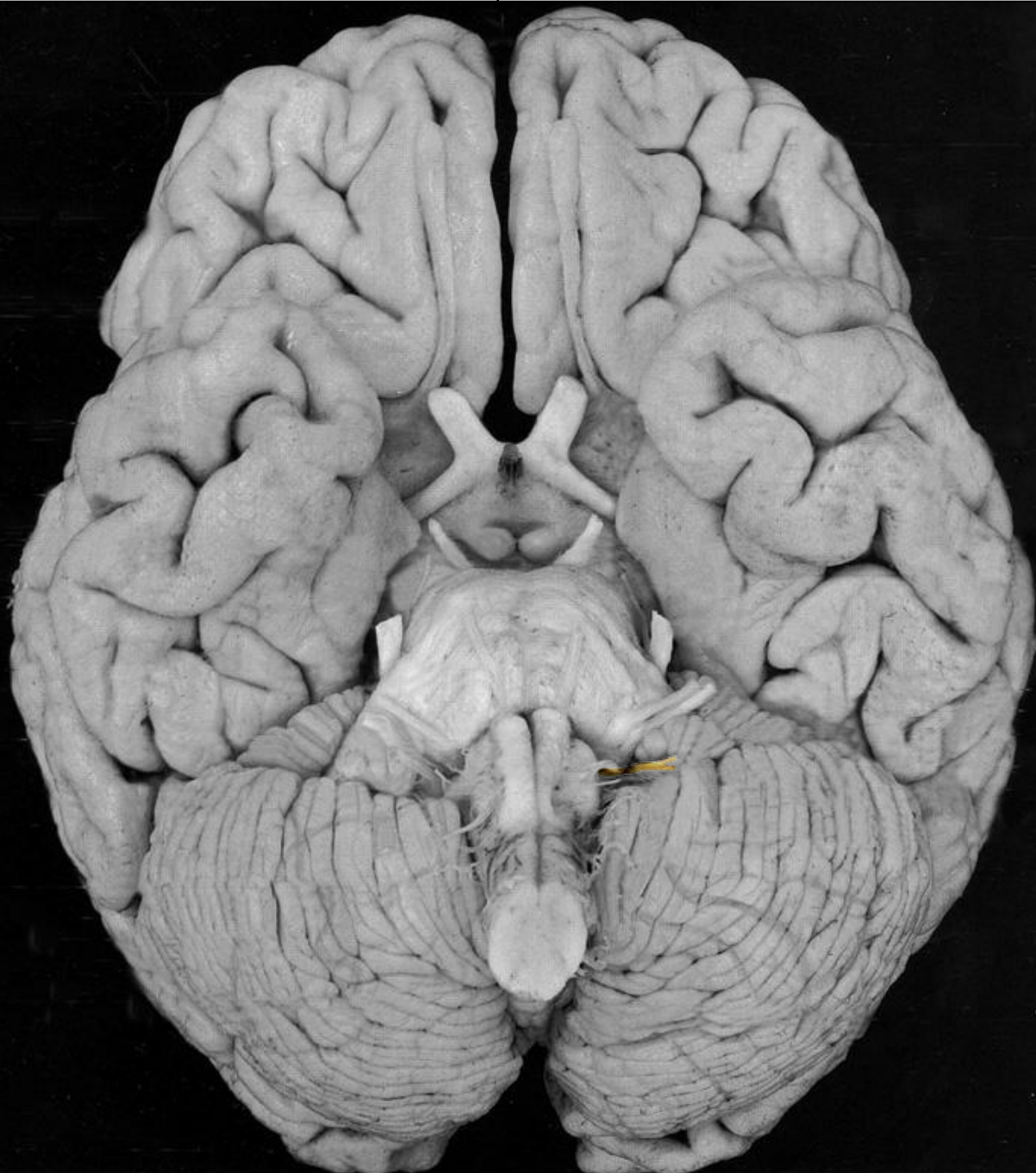Добавочный нерв (n.accessorius)

Подъязычный нерв (n.hypoglossus)

Тройничный нерв

Черепные нервы

Лицевой нерв



Основание мозга

Обонятельный тракт с обонятельной луковицей (tractus et bulbus olfactorius)

Зрительный нерв (n.opticus)
(внутричерепная часть)

Глазодвигательный нерв
(n.oculomotorius)

Блоковый нерв (n.trochlearis)

Тройничный нерв (n.trigeminus)

Отводящий нерв (n.abducens)

Лицевой нерв (n.facialis)

Преддверно-улитковый
(n.vestibulocochlearis)

Языкоглоточный (n.glossopharyngeus)

Блуждающий нерв (n.vagus)

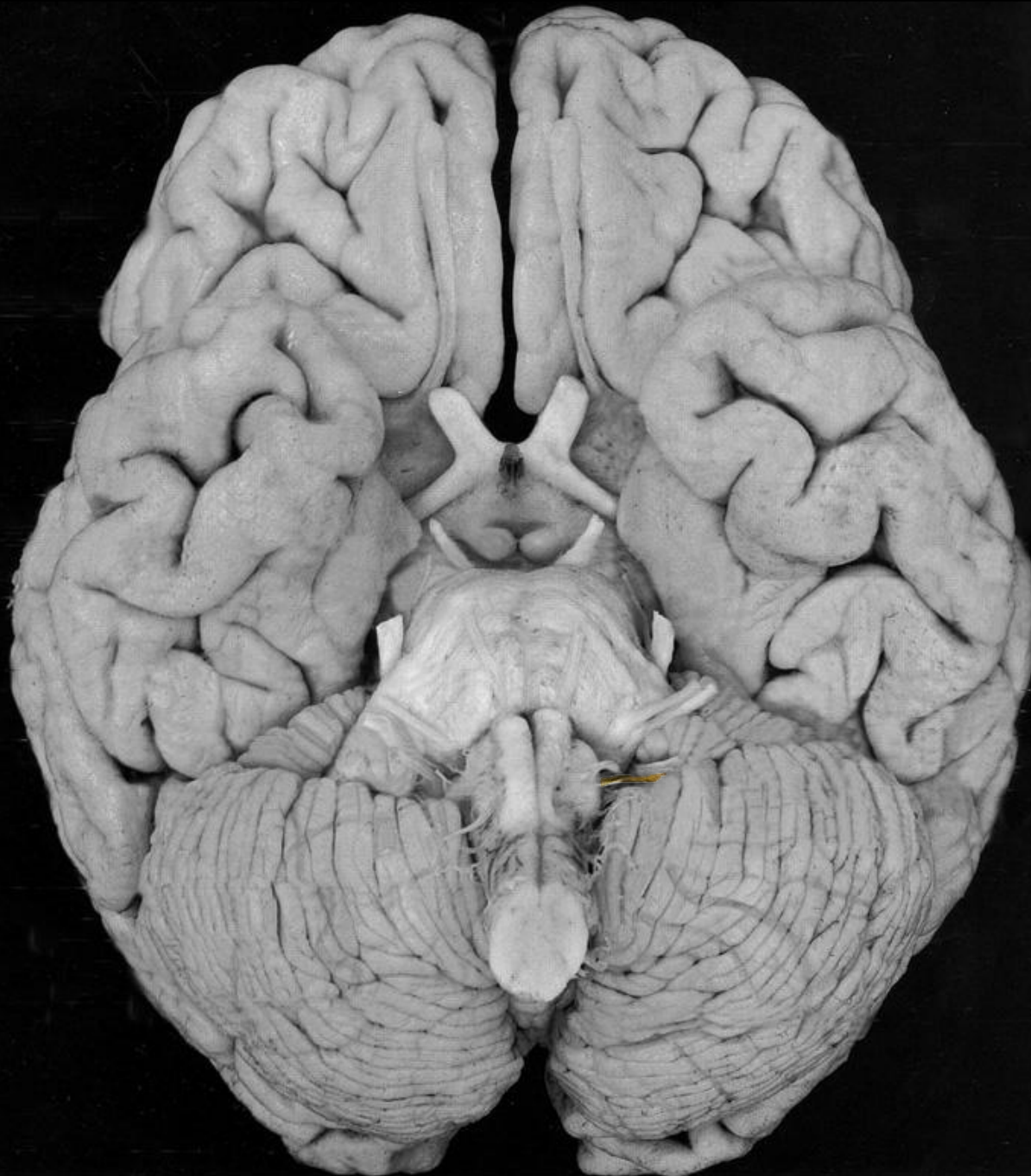Добавочный нерв (n.accessorius)

Подъязычный нерв (n.hypoglossus)

Тройничный нерв

Черепные нервы

Лицевой нерв



Основание мозга

Обонятельный тракт с обонятельной луковицей (tractus et bulbus olfactorius)

Зрительный нерв (n.opticus)
(внутричерепная часть)

Глазодвигательный нерв
(n.oculomotorius)

Блоковый нерв (n.trochlearis)

Тройничный нерв (n.trigeminus)

Отводящий нерв (n.abducens)

Лицевой нерв (n.facialis)

Преддверно-улитковый
(n.vestibulocochlearis)

Языкоглоточный (n.glossopharyngeus)

Блуждающий нерв (n.vagus)

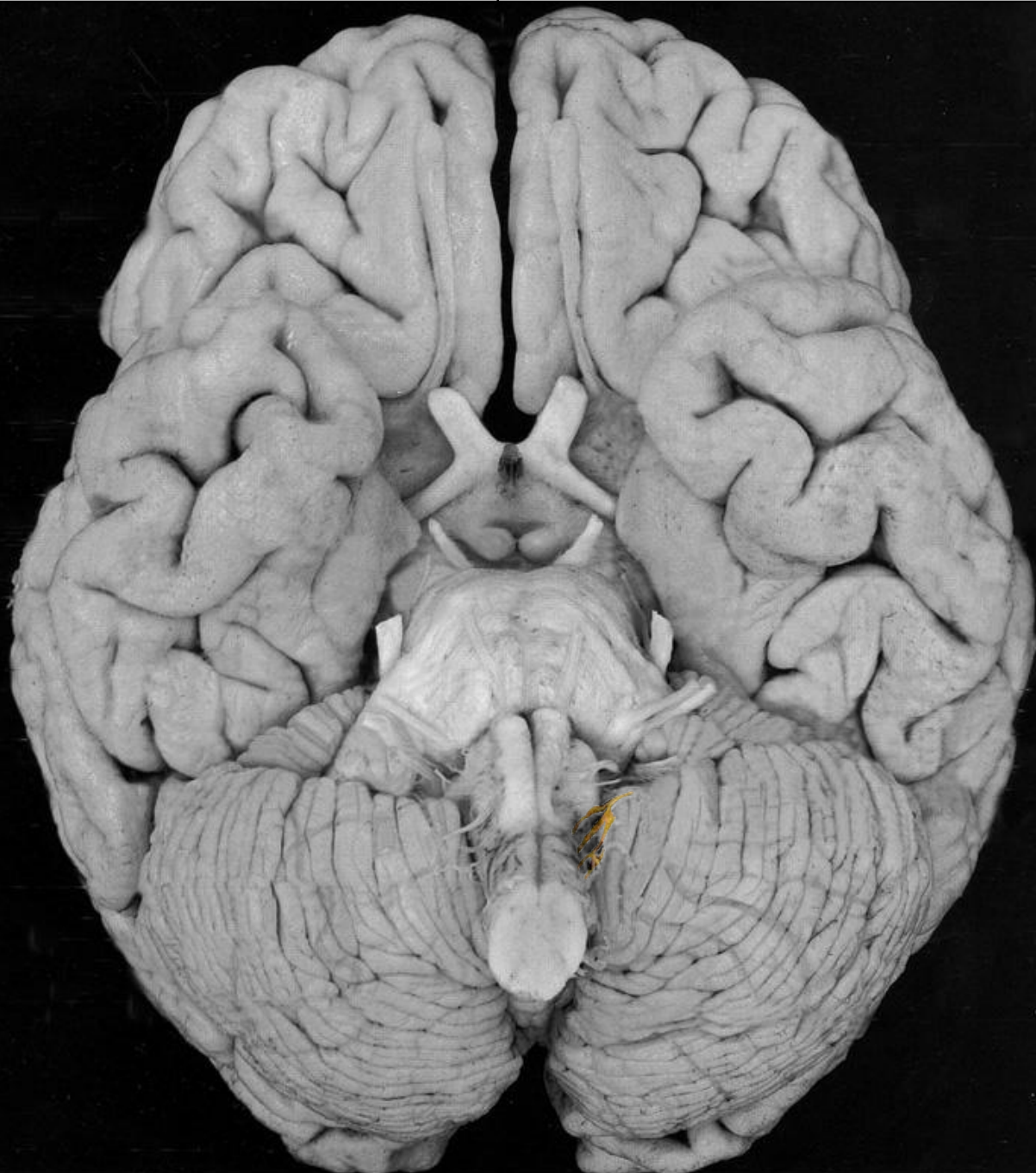Добавочный нерв (n.accessorius)

Подъязычный нерв (n.hypoglossus)

Тройничный нерв

Черепные нервы

Лицевой нерв



Основание мозга

Обонятельный тракт с обонятельной луковицей (tractus et bulbus olfactorius)

Зрительный нерв (n.opticus)
(внутричерепная часть)

Глазодвигательный нерв
(n.oculomotorius)

Блоковый нерв (n.trochlearis)

Тройничный нерв (n.trigeminus)

Отводящий нерв (n.abducens)

Лицевой нерв (n.facialis)

Преддверно-улитковый
(n.vestibulocochlearis)

Языкоглоточный (n.glossopharyngeus)

Блуждающий нерв (n.vagus)

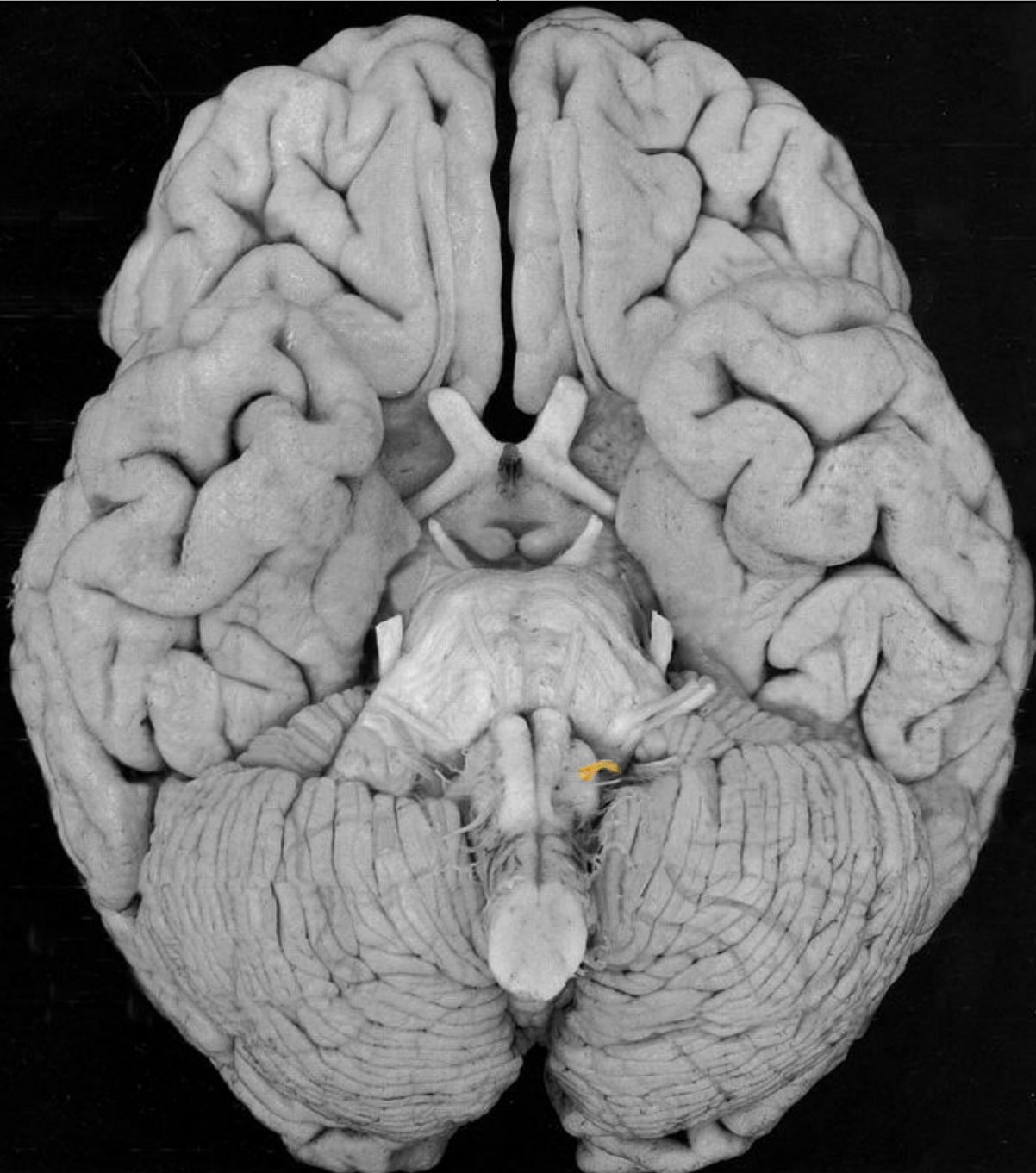Добавочный нерв (n.accessorius)

Подъязычный нерв (n.hypoglossus)

Тройничный нерв

Черепные нервы

Лицевой нерв



Основание мозга

Обонятельный тракт с обонятельной луковицей (tractus et bulbus olfactorius)

Зрительный нерв (n.opticus)
(внутричерепная часть)

Глазодвигательный нерв
(n.oculomotorius)

Блоковый нерв (n.trochlearis)

Тройничный нерв (n.trigeminus)

Отводящий нерв (n.abducens)

Лицевой нерв (n.facialis)

Преддверно-улитковый
(n.vestibulocochlearis)

Языкоглоточный (n.glossopharyngeus)

Блуждающий нерв (n.vagus)

Добавочный нерв (n.accessorius)

Подъязычный нерв (n.hypoglossus)

Учебное пособие по вегетативной нервной системе

В ПОМОЩЬ СТУДЕНТАМ

Разработали и выполнили
Студенты 205 группы
I-ого медицинского факультета
Лискевич Роман, Столоногов Алексей, Клименко Ирина

2009 год